PRÉCIS
D'ANATOMIE COMPARÉE
DES
ANIMAUX DOMESTIQUES

TOME PREMIER

PRINCIPAUX TRAVAUX DU MÊME AUTEUR

A. — Livres.

Cinquième édition du Traité d'anatomie comparée des animaux domestiques de Chauveau et Arloing, 2 vol. d'environ 700 p chacun avec 745 fig.

Traité de l'âge des animaux domestiques d'après les dents et les productions épidermiques, 462 p. et 211 fig. (en collaboration avec Ch. Cornevin).

Précis du pied du cheval et de sa ferrure, 500 p. et 328 fig. (en collaboration avec M. F. Peuch).

Éléments d'histologie et de technique histologique, 630 p. et 467 fig. (avec la collaboration pour la technique de MM. Ball, Forgeot, Marotel et Rabieaux).

Précis d'extérieur du cheval et des mammifères domestiques, 2e édit. 552 p. et 312 fig.

Cours lithographié de tératologie. Lyon, 90 p.

B. — Mémoires originaux.

Monographie anatomique des Camélidés (*Arch. du Muséum d'hist. nat. de Lyon*, t. VIII, 195 p. et 115 fig.).

Monographie anatomique du porc-épic (*Arch. du Muséum d'hist. nat. de Lyon*, t. IX, 54 p. et 39 fig.).

Applications de l'anatomie à l'inspection des viandes de boucherie (en collaboration avec M. Panisset), 256 p. et 127 fig. (*Bulletin de la Soc. des sciences vétérinaires de Lyon*, 1909 à 1911).

Myologie comparée de l'homme et des mammifères domestiques en vue d'établir une nomenclature unique et rationnelle, 180 p. (*Soc. anthrop. de Lyon*, 1897).

Étude historique et critique de la nomenclature anatom. vétérinaire depuis Bourgelat jusqu'à nos jours, 91 p. (*Soc. des sciences vétérinaires de Lyon*, 1911).

Rapport au VIe Congrès internat. vétérin. sur la réforme de la nomenclature myologique, 39 p. (*Ann. Soc. d'agricult., Lyon*, 1898).

Contribution à l'étude des muscles de la région cruro-fessière chez les mammifères au double point de vue de leurs homologies et de leur nomenclature (*Journal de l'anat.*, 1897, t. XXXIII).

Des muscles pectoraux dans la série des mammifères domestiques. Comparaison avec l'homme (*Journ. de méd. vét. et de zoot.*, 1891, et *Soc. anthrop. de Lyon*, 1891).

Des muscles scalènes des mammifères domestiques comparés à ceux de l'homme (*Journal de méd. vét. et de zoot., Lyon*, 1896).

Du muscle crural antérieur (*Journal de méd. vét. et zoot.*, 1889).

Des muscles olécraniens et des muscles rotuliens chez l'homme et les mammifères domestiques (*Bibliographie anat.*, 1901).

Contrib. à l'étude de l'ossification du squelette des mammifères domestiques principalement aux points de vue de sa marche et de sa chronologie, 106 p. (*Ann. Soc. agric. de Lyon*, 1897, et *Bull. Soc. anthrop.*, Lyon, 1898).

Études hippométriques. Proportions extérieures et squelette des chevaux, ânes et mulets. Évolution des formes, 50 p. (*Ann. Soc. agr.*, Lyon, 1893, et *Journ. de méd. vét. Lyon*, 1894).

Étude des circonvol. cérébrales des mammifères domestiques. Comparaison avec l'homme (en collaboration avec E. Forgeot) (*Soc. sc. vétér. de Lyon*, 1904, et *Soc. anthrop.* Lyon, 1904).

Étude du phénomène de la descente des testicules, 32 p. et 5 fig. (*Ann. Soc. agr.*, Lyon, 1903, et *Journal méd. vét. et zoot.*, Lyon, 1901).

Étude de la dentition des Camélidés (*Bull. Soc. cent. vétér.*, Paris, 1893).

Observations sur les mâchoires et les dents des Solipèdes (*Soc. anthrop.*, Lyon, 1892, et *Journal méd. vétér et zoot.*, (Lyon, 1892, 41 p. et 6 pl. hors texte).

La première prémolaire de quelques Mammifères (*Soc. biologie*, 1893).

Vestige de clavicule chez les Porcins, Ruminants et Solipèdes (*Soc. biol.*, 1896).

Réapparition du long supinateur chez un cheval (*Soc. biol.*, 1897).

Variations numériques de la colonne vertébrale et des côtes chez les animaux domestiques (en collab. avec Cornevin) (*Soc. centr.*, Paris, 1897, et *Soc. anthrop.*, Lyon, 1897).

Un cas de dégénérescence fibreuse de la partie moyenne des côtes de la première paire chez un cheval qui en avait 19 paires (*Soc. centr. vétér.*, Paris, 1901).

Étude de quelques anomalies vertébrales (*Journal de méd. vétér. et zoot.*, 1914).

Dispositions anatom. inédites ou peu connues constatées chez les Camélidés ou chez le porc-épic commun (*Bibliogr. anat.*, 1901).

Crâne et cerveau chez les chiens (*Journal méd. vét. et zoot.*, 1884).

Annexes fœtales du porc (*Journal méd. vét. et zoot.*, 1910).

Étude de l'anat. et de la physiol. du sabot du cheval, de l'âne et du mulet. Applications à la ferrure (en collaboration avec F. Peuch) (*Journal de méd. vét.*, 1892).
Observ. anat. sur des pieds fourbus, suivies de considérations sur la physiol. pathol. de cette affection et sur la kératogenèse du sabot (*Journal de méd. vét.*, 1900).
Structure et develop. des productions cornées chez les Mammifères domestiques (*Soc. centr. vét.*, Paris, 1892).
Étude sur l'aplomb du pied du cheval (*Journal méd. vét. et zoot.*, 1906).
Innervation motrice du muscle crico-thyroïdien (en collaboration avec F. Maignon) (*Soc. biol.*, 1908).
Effets moteurs sur le larynx de l'excit. unilatérale du récurrent (en collaboration avec F. Maignon) (*Soc. biol.*, 1908).
Contributions à l'étude de l'hybridité :
Coract. ostéologiques différentiels des moutons et des chèvres. Applications à l'étude des chabins et des mouflons (en collaboration avec Cornevin) (*C.R.A.S.*, 1892, t. CXIV ; *Soc. anthrop.*, Lyon, 1891, et *Journal méd. vét. et zoot.*, 1891).
Caractères myologiques et splanchnologiques des moutons et des chèvres. Comparaison avec le chabin (en collab. avec Cornevin) (*Journal méd. vét.*, 1892).
Caractères ostéologiques différentiels des lapins et des lièvres. Comparaison avec le lépovider (*C.R.A.S.*, 1892, t. CXV, et *Journ. méd. vét.*, 1893).
Étude comparative, d'une part, du canard musqué, du canard ordinaire et du mulard ; d'autre part, du canard sauvage et du canard domestique (en collaboration avec Cornevin) (*Ann. Soc. agric.*, Lyon, 1894, 36 p. et 10 fig.).
Étude anatom. et physiol. d'un hybride issu d'une mule fécondée par un cheval (en collab. avec Cornevin) (*Revue scient.*, 1892, et *Journal méd. vét.*, 1893).
Réponse à M. Sanson à propos d'un article sur les chabins et les léporides (*Recueil de méd. vét. Paris*, 1897).
Hybrides, hybridité et hybridation considérés plus particulièrement dans le règne animal (*Comptes rendus de l'Acad. des sciences, belles-lettres et arts de Lyon*, 1921).
Recherches anatom. sur le zébu comparativement au bœuf européen (*Ann. Soc. agric. Lyon* et *Journal méd. vét. et zoot.*, 1900).
Étude expérim. des n. de la Xe et de la XIe paire mettant à profit une disposition anatom. particulière au porc (en collab. avec F. Maignon) (*C.R.A.S.*, 1907 et 1908).
Contrib. à la physiol. du pneumogastrique et de la branche int. du spinal (*Journal de physiol. et de pathol. générale*, 1908).
Contrib. à la physiol. de la branche externe du spinal. Innervation des muscles sterno-mastoïdien, cléido-mastoïdien et trapèze (*Journal de physiol. et de path. générale*, 1908, 50 p. et 10 fig.).
Contrib. à l'étude de la télégonie (*Ann. Soc. agric.*, Lyon, 1917).
Influence de la gymnastique fonctionnelle sur l'organisme animal (*Recueil de méd. vét.*, Paris, 1919).
Aperçu sur les causes des anomalies de l'organisation dans le règne animal (*Discours de réception à l'Académie des sc., belles-lettres et arts de Lyon*, 1916).
Étude de la polydactylie chez les Solipèdes, avec 31 fig. (avec la collaboration de Pécherot) (*Soc. des sc. vét.*, Lyon, 1914).
Sur la polydactylie des Solipèdes (*Soc. centr. vétér.*, Paris, 1906).
Un cas d'ectrodactylie aux membres postérieurs chez un veau (*Journal de méd. vét. et zoot.*, 1901).
Étude d'un veau mort-né affecté d'hydrocéphalie, d'ectrodactylie et d'autres anomalies (en collaboration avec Forgeot) (*Journal de méd. vét. et zoot.*, 1905).
Syndactylie des doigts médians chez les artiodactyles (*Bibliogr. anatom.*, 1901).
Étude de cinq animaux ectromèles, considérations sur l'ectromélie (*Journ. de l'anat.*, 1902).
Étude de quelques monstres schistomèles de la famille des Ectroméliens (*Soc. des sc. vét.*, Lyon, 1911).
Observations de deux vaches, un coq et une cane pygomèles, avec considérations générales sur la pygomélie (*Journal de méd. vét. et zoot.*, 1900).
Étude d'un canard pygomèle, suivie de considérations générales sur la pygomélie et sur l'origine des monstres doubles (*Journal de méd. vét. et zoot.*, 1910).
Étude anat. d'un veau pelvaldelphe (en collab. avec Forgeot) (*Soc. des sc. vét.*, 1905).
Étude sur la notomélie. Rapports avec la mélomélie et la pyomélie. Nouvelle interprétation (en collaboration avec Jarricot) (*Soc. des sc. vétér.*, Lyon, 1908).
Étude anat. de div. monstres mélomèles, avec consid. génér. sur la mélomélie (en collaboration avec Forgeot) (*Soc. des sc. vétér.*, Lyon, 1905).
Un cas d'hermaphrodisme glandulaire alterne et tubulaire bilatéral (en collaboration avec Forgeot) (*Soc. de biologie*, 1902).

Anomalie de la région génitale chez un cheval. Quelques considérations sur le développement du fourreau (*Soc. sc. vétér.* Lyon, 1908).
Considérations sur l'hermaphrodisme tératologique (*Soc. d'agric.*, Lyon, 1907).
Deux cas de spina bifida chez le veau. Considérations sur cette anomalie, et sur l'influence dusystème nerveux dans le développement (*Soc. des sc. vét.*, 1910).
Un cas d'amyélie lombaire avec absence de la colonne vert. à partir du thorax et diverses malformations du train postérieur (en collaboration avec Forgeot) (*Journal de méd. vét. et zoot.*, 1908).
Étude anat. d'un fœtus bovin atteint d'anasarque (en collaboration avec Forgeot (*Journal de méd. vét. et zoot.*, 1904).
Étude anat. de deux veaux achondroplases, suivie de considérations générales sur l'achondroplasie (en collab. avec Forgeot) (*Journal de méd. vét.et zoot.*, 1904).
Étude de quelques cas de division complète du nez et de la mâchoire supérieure chez le veau (*Journal de méd. vét. et zoot.*, 1912).
Étude de deux agneaux triocéphales et d'un cas rare d'épignathie chez le veau (*Journal de méd. et zoot.*, 1911).
Études d'un agneau synote et cyclocéphale et d'un chien otocéphalien opocéphale (*Journal de méd. vét. et zoot.*, 1913).
Étude d'une agnelle cyclocéphale (en collab. avec Pécherot) (*Soc. des sc. vét.*, 1913).
Un cas de brachygnathie inférieure chez un veau (en collaboration avec Pécherot) (*Soc. sc. vét.*, Lyon, 1913).
Étude d'un veau célosomien chélonisome. Célosomie et hernies ombilicales en général (avec la collaboration de Pécherot) (*Soc. des sc. vét.*, Lyon, 1912).
Étude anat. de divers omphalosites (*Soc. agric.*, Lyon, 1901, *et Soc. centr. vétér.*. Paris, 1906).
Monstruosité chez un veau (en collab. avec Forgeot) (*Soc. centr. vétér.*, Paris).
Anomalies multiples chez un veau (en collaboration avec Forgeot) (*Revue gén. de méd. vétér.*, 1905, t. II).
Étude d'un veau cyclocéphalien généiocéphale, affecté de spina bifida et de contracture des membres (en collab. avec Pécherot) (*Journal méd. vét., et zoot.*, 1913, et *C. R. A. S.*, 1913).
Étude anat. d'un poulain mopse, monorhinien, anosmatique et anophtalmique (en collaboration avec Forgeot) (*Soc. des sc. vétér.*, Lyon, 1904).
Corne développée anormalement sur le cou d'un bœuf (*Journal vét.*, 1891).
Les monstres hypsiloïdes et xioïdes (en collab. avec Forgeot) (*Journ. de l'anat.*, 1906).
Les monstres polygnathiens (en collab. avec Jarricot) (*Journ. de l'anat.*, 1910).
Les monstres hypotognathes (en collab. avec Forgeot) (*Assoc. des anatomistes*, 1906).
Étude d'un monstre rhinodyme, avec considérations générales sur les monstres du même genre (avec la collaboration de Pécherot) (*Journal de l'anatomie* 1912).
Étude d'un porcelet iniope (*Soc. d'anthr.*, Lyon, 1895, et *Journ. de méd. vétér.*, 1895).
Étude d'un veau sycéphalien paracéphale (*Soc. des sc. vétér.*, 1909).
Étude d'un porcelet synote et sphénocéphale. Considérations générales sur les monstres sycéphaliens (*Journal de méd. vét. et zoot.*, 1894).
Dissection d'un veau synote (*Soc. des sc. vét.*, 1906).
Étude anat. d'un fœtus bovin sycéphalien d'un genre interméd. aux g. laniceps et iniope (en collaboration avec Forgeot) (*Journal de l'anatomie*, 1903, t. XXXIX).
Étude d'un monstre ischio-ectopage (*Journal de l'anatomie*, 1908).
Étude d'un agneau déradelphe (*Journal de l'anatomie*, 1901).
Étude d'un chat thoradelphe (en collab. avec Guinard) (*Journ. de l'anat.*, 1894).
Étude anatomique de deux chats hétéradelphes, suivie de considérations générales sur l'hétéradelphie (en collaboration avec Jarricot) (*Bibliographie anatomique*, 1908).
Étude anat. d'un porcelet hétéradelphe et augnathe (*Soc. d'anthr.*, Lyon, 1891, et *Journal méd. vét. zoot.*, 1891).
Étude d'un veau dérodyme (en collaboration avec Forgeot) (*Soc. des sc. vét.*, 1905).
Étude d'un veau dérodyme (*Soc. des sc. vét.*, 1907).
Étude d'un veau iniodyme (*Soc. anthrop.*, Lyon, 1895).
Étude anat. et physiol. d'un jeune chat opodyme (en collaboration avec Guimard) (*Soc. anthr.*, Lyon, 1895).
Étude d'un veau opodyme (en collaboration avec Pécherot) (*Journal de l'anatomie*, t. XLIX, 1913).
Duplicité et triplicité intestinales chez une vache (*Soc. sc. vét.*, Lyon, 1912).
Un veau à trois queues (*Soc. centr. vét.*, Paris, 1900).

PRÉCIS
D'ANATOMIE COMPARÉE
DES
ANIMAUX DOMESTIQUES

ABRÉGÉ DU TRAITÉ D'ANATOMIE COMPARÉE
DE A. CHAUVEAU, S. ARLOING ET F.-X. LESBRE

PAR

F.-X. LESBRE,
DIRECTEUR DE L'ÉCOLE NATIONALE VÉTÉRINAIRE DE LYON, CORRESPONDANT DE L'ACADÉMIE DE MÉDECINE
ET DE L'ACADÉMIE D'AGRICULTURE

TOME I

Avec 293 figures intercalées dans le texte.

PARIS
LIBRAIRIE J.-B. BAILLIÈRE ET FILS
19, RUE HAUTEFEUILLE, 19

1922
Tous droits réservés.

Digitized by the Internet Archive
in 2009 with funding from
NCSU Libraries

http://www.archive.org/details/prcisdanatomie01lesb

AVANT-PROPOS

Lorsque, à la réouverture des Écoles vétérinaires après la guerre, les élèves nous informèrent que la 5e édition du *Traité d'Anatomie comparée* de Chauveau, Arloing et Lesbre était épuisée, nous écrivîmes aux éditeurs pour savoir si nous devions préparer une 6e édition. Ils nous répondirent que, dans les conditions actuelles, le prix de l'ouvrage deviendrait prohibitif pour les étudiants vétérinaires et nous proposèrent, en attendant des temps meilleurs, d'en publier un abrégé à leur intention. Nous y consentîmes à cette condition : qu'on ne laisserait pas tomber un ouvrage au frontispice duquel brillent les noms glorieux des Chauveau et Arloing et où nous avons nous-même déposé le fruit d'une carrière consacrée tout entière à la science anatomique. Nous ne pouvions nous résoudre à ce que la dernière édition fût précisément celle à laquelle nous avions collaboré ; n'allait-on pas en effet nous rendre responsable de la disparition de cet ouvrage, dont le succès, remontant à deux tiers de siècle, est un des plus durables qu'ait enregistrés la bibliographie vétérinaire?

Mais la tâche d'extraire du *Traité* les éléments de ce *Précis* n'était pas facile, car le *Traité* était déjà concis dans le fond et dans la forme, et il fallait que le *Précis* ne restât pas en deçà des limites du cours professé dans nos écoles, lequel s'étend sur deux années d'études.

Nous avons procédé par amputation et condensation.

Tout ce qui a trait à l'anatomie de l'Homme et à celle des Camélidés a été supprimé. L'anatomie microscopique a été réduite au minimum comme relevant du cours d'histologie. Enfin le texte a été débarrassé de tous commentaires ou explications superflus, de tous mots ou titres inutiles.

Ainsi les deux volumes du *Traité* ont pu être convertis en deux autres, de format plus petit et plus maniable, dont le contenu correspond respectivement aux cours de première et

de deuxième année. Il nous a été impossible de réduire davantage, car il a fallu conserver la plupart des figures du *Traité* et même en ajouter un certain nombre de nouvelles ; et cette abondante illustration tient énormément de place.

En définitive, si ce *Précis* est moins développé que le *Traité* dont il est extrait en grande partie, il est peut-être mieux équilibré dans ses diverses parties, mieux adapté aux besoins des étudiants vétérinaires et plus conforme à l'enseignement qui leur est donné. C'était le but à atteindre en attendant la 6e édition du *Traité*. Puissions-nous y être parvenu!

Lyon, 1er décembre 1921.

F.-X. LESBRE.

PRÉCIS
D'ANATOMIE COMPARÉE
DES ANIMAUX DOMESTIQUES

PRÉLIMINAIRES

Définition. — L'anatomie, science de la structure des êtres vivants, étudie les éléments, les tissus, les organes. L'étude des éléments porte le nom spécial de *cytologie*, car elle se réduit essentiellement à la cellule, point de départ et fondement de toute organisation ; celle des tissus qui composent la substance des organes est dénommée *histologie* ; celle des organes ou instruments de la vie n'est autre que l'*anatomie descriptive* qui serait mieux nommée *organographie*.

La cytologie et l'histologie constituent l'anatomie microscopique, tandis que l'organographie relève essentiellement de l'observation à l'œil nu, et a comme principal moyen d'investigation la dissection.

Le présent ouvrage est consacré à l'organographie des animaux domestiques.

Sujets de l'anatomie vétérinaire. — Les animaux domestiques se recrutent parmi les mammifères et parmi les oiseaux. Les premiers sont : des *solipèdes* (cheval, âne et leurs hybrides : mulet, produit du baudet avec la jument, bardot, produit du cheval avec l'ânesse) ; des *ruminants* (bœuf, mouton, chèvre, chameaux, lamas) ; un *porcin* (porc ou cochon) ; des *carnivores* (chien, chat) ; des *rongeurs* (lapin, cobaye). Les seconds sont : des *gallinacés* (coq, pintade, dindon) ; un *colombin* (pigeon) ; des *palmipèdes* (oie, canard).

Grâce à l'unité de composition organique, particulièrement frappante entre espèces de la même classe, nous n'aurons pas à faire une monographie de chaque espèce ; nous prendrons un type, qui sera ordinairement le cheval, que nous décrirons

en détail, et nous nous bornerons, pour les autres espèces, à signaler les différences qu'elles présentent comparativement au type choisi. Ainsi seront évitées les redites et mis en lumière les grands traits de l'anatomie comparée, plus intéressante encore par les analogies que par les différences qu'elle révèle.

Considérations générales sur l'organisation des Vertébrés. — L'idée la plus générale que l'on puisse se faire du corps d'un animal vertébré est celle de deux cylindres creux juxtaposés, l'un dorsal, formé du crâne et de la colonne vertébrale, renfermant l'axe nerveux, l'autre ventral, comprenant la partie faciale de la tête, la partie trachéo-œsophagienne du cou et la cavité du corps ou *cœlome* où se trouve la plus grande partie des organes que l'on appelle viscères (de *vescor*, je me nourris). Le premier, dit *cylindre nerveux*, *cylindre animal*, préside aux relations avec le monde extérieur ; le second, qualifié de *cylindre splanchnique*, *cylindre végétatif*, contient les organes de nutrition et de reproduction. Les deux, accouplés, constituent le tronc, dont peuvent se détacher en appendices une queue, prolongement atténué du cylindre neural, et des membres locomoteurs.

Dans les Mammifères, le cœlome est divisé en deux cavités secondaires par un diaphragme mobile : la *poitrine*, contenant le poumon et le cœur, l'*abdomen*, renfermant les parties essentielles des appareils digestif et uro-génital.

Sous le nom de *téguments*, on désigne les membranes limitantes, la *peau* à l'extérieur, les *muqueuses* dans les cavités en communication avec le dehors (digestives, respiratoires, génito-urinaires). Peau et muqueuses ont essentiellement la même structure comprenant un *derme* ou *chorion* et un *épiderme* ou *épithélium*. De cette dernière couche dérivent les glandes et les phanères. Les *glandes* sont des organes sécréteurs qui versent ordinairement leurs produits sur une membrane limitante ; quelques-unes cependant, comme les thyroïdes, les surrénales, l'hypophyse, sont dépourvues de canal excréteur et excrètent dans les vaisseaux, on les qualifie de *glandes vasculaires* ou *endocrines*; mais ce ne sont pas les seules à sécrétion interne, des glandes tégumentaires, par conséquent *exocrines*, peuvent aussi débiter dans le sang ou la lymphe, c'est le cas pour le foie qui est à sécrétion externe en tant que glande biliaire et à sécrétion interne en tant que glande glycogénique, et pour beaucoup d'autres.

Les téguments présentent, en outre, des productions en relief telles que poils, cornes, plumes, écailles, dents, que l'on désigne, depuis de Blainville, sous le terme générique de *phanères*.

Les cavités closes de l'économie, comme la poitrine, l'abdomen, la cavité cranio-rachidienne, les cavités articulaires, etc., sont revêtues, ainsi que les organes qui peuvent y être contenus, d'une autre sorte de membranes qu'on appelle *séreuses*, membranes minces, transparentes, toujours humectées sur leur face libre, donnant aux parties qu'elles tapissent un poli, une sorte de vernis caractéristiques, qui facilitent leurs mouvements : tels sont les *plèvres* dans la poitrine, le *péritoine* dans le ventre, l'*arachnoïde* autour du névraxe, les *synoviales* articulaires ou tendineuses.

Remarquons enfin que les organes sont assez souvent revêtus ou engainés de *membranes fibreuses* qui les protègent et les raffermissent, et qu'ils sont plus ou moins séparés les uns des autres, en même temps que réunis, par un tissu interstitiel blanchâtre, extensible, insufflable, connu sous le nom de *tissu conjonctif*, lequel pénètre jusque dans leur intimité et sert de soutien à leurs éléments anatomiques, à la manière d'une éponge dans les mailles de laquelle ceux-ci seraient déposés. Ce tissu est le réceptacle de la graisse, particulièrement sous la peau, sous le péritoine, entre les muscles et dans leur épaisseur ; il prend alors le nom de *tissu adipeux*.

On appelle *appareil* un ensemble d'organes concourant à la même fonction. Bichat a groupé les appareils, d'après leur finalité physiologique ultime, en deux grandes catégories suivant qu'ils servent à la conservation de l'individu ou de l'espèce. La première comprend les appareils de la vie végétative ou de nutrition (digestif, respiratoire, circulatoire, urinaire) et les appareils de la vie animale ou de relation (sensation, locomotion). La seconde comprend les appareils de la génération répartis, dans les animaux qui nous intéressent ici, entre deux individus, l'un femelle fournissant l'œuf, l'autre mâle donnant la liqueur séminale ou sperme contenant le spermatozoïde : œuf et spermatozoïde devant se conjuguer pour former le germe d'un nouvel être semblable à ses parents.

Si rationnel que soit ce classement, nous ne le suivrons pas nous décrirons les appareils dans l'ordre suivant, généralement adopté dans les ouvrages d'anatomie descriptive, humaine ou vétérinaire :

Appareil de la locomotion.	Os	Ostéologie.
	Articulations	Arthrologie.
	Muscles	Myologie.
Appareil de la digestion		Splanchnologie.
— de la respiration		
— uro-génital		
Appareils des sens		Esthésiologie.

Appareil de la circulation.	Cœur.....	Angéiologie.
	Artères.....	
	Veines.....	
	Lymphatiques.....	
Appareil nerveux.....	Encéphale.....	Névrologie.
	Moelle épinière.....	
	Nerfs.....	

Nous terminerons par quelques notions d'embryologie plus particulièrement relatives à l'anatomie du fœtus et de ses annexes.

L'étude systématique des organes par appareils répond aux besoins de la physiologie et s'impose logiquement pour l'initiation anatomique ; mais aux points de vue de la chirurgie et des arts du peintre et du sculpteur, il est utile de la compléter par une étude régionale ; on fait alors de l'*anatomie topographique, anatomie des formes, anatomie chirurgicale, anatomie artistique.*

APPAREIL DE LA LOCOMOTION

Cet appareil est constitué par des organes passifs, les *os*, et des organes actifs, les *muscles*. Les os sont des organes durs et résistants, d'apparence pierreuse, dont l'ensemble forme le squelette, sorte de charpente intérieure donnant au corps sa forme générale et ses dimensions. Ce sont de véritables leviers réunis entre eux par des *articulations* plus ou moins mobiles, mises en mouvement par les muscles groupés et attachés sur les os, jouissant de la propriété de se raccourcir, c'est-à-dire de se contracter sous l'influence d'excitations qui physiologiquement proviennent des centres nerveux et sont transmises par les nerfs.

PREMIÈRE SECTION

OS

CHAPITRE PREMIER

OS EN GÉNÉRAL

ARTICLE Ier. — COMPOSITION GÉNÉRALE DU SQUELETTE (fig. 1).

Le squelette comprend : 1° une tige axiale, la *colonne vertébrale* ou *rachis*, composée d'une série de pièces distinctes, articulées les unes à la suite des autres, les vertèbres, tige supportant la tête qui en est une sorte de renflement, et se terminant d'autre part en s'atténuant et se dégradant progressivement à l'intérieur de la queue ou du croupion ; 2° des arcs mobiles, les *côtes*, qui cerclent la poitrine en allant de la partie moyenne

du rachis au *sternum*, pièce médiane faisant opposition à la colonne vertébrale et se décomposant comme elle en articles successifs appelés sternèbres ; ainsi se trouve constitué le *thorax* ou squelette de la poitrine ; 3° les *membres*, appendices locomoteurs au nombre de quatre, distingués en antérieurs et postérieurs chez les quadrupèdes, supérieurs et inférieurs chez les bipèdes, et qu'il serait plus convenable, au point de vue de l'anatomie comparée, d'appeler *membres thoraciques* ou *pectoraux* et *membres abdominaux* ou *pelviens*. Les uns et les autres sont construits sur le même type fondamental et composés d'un même nombre de segments s'équivalant un à un, à savoir : la ceinture scapulaire, correspondant à la ceinture pelvienne; l'os du bras ou humérus, correspondant à l'os de la cuisse ou fémur; les os de l'avant-bras, radius et cubitus, correspondant aux os de la jambe, tibia et péroné; enfin les os de la main (carpe, métacarpe, doigts), correspondant aux os du pied tarse, métatarse, doigts).

Chez les oiseaux, les membres abdominaux seuls remplissent le rôle de colonnes d'appui (pattes) ; les thoraciques, conformés pour le vol, sont la base des ailes.

Les os qui se répètent en séries, tels que les vertèbres, les côtes, les articles des doigts, varient beaucoup en nombre suivant les espèces ; ils ne sont même pas immuables numériquement dans tous les individus d'une même espèce ; aussi le nombre des pièces du squelette peut-il aller de 180 à 270 suivant les mammifères domestiques envisagés, sans compter, bien entendu, les noyaux d'ossification.

Article II. — PRINCIPES GÉNÉRAUX APPLICABLES A L'ÉTUDE DES OS.

A. Nomenclature. — Les noms des os sont tirés, tantôt de leur situation (frontal, côtes, coxal, scapulum), tantôt de leur ressemblance avec certains objets connus (péroné, tibia, vomer, cuboïde, scaphoïde, trapézoïde, sésamoïde, os carré, pyramidal, etc.), tantôt de leur volume (grand os), tantôt de leur fonction (pariétal, axis, calcanéum), tantôt de l'auteur qui les a décrits le premier (os wormiens), etc.

Cette nomenclature hétéroclite, faite pour l'homme, a en outre le défaut d'être souvent illogique en anatomie comparée, mais c'est en vain jusqu'à ce jour que l'on a cherché à la réformer.

B. Situation. — Les os sont les uns impairs, divisés en deux

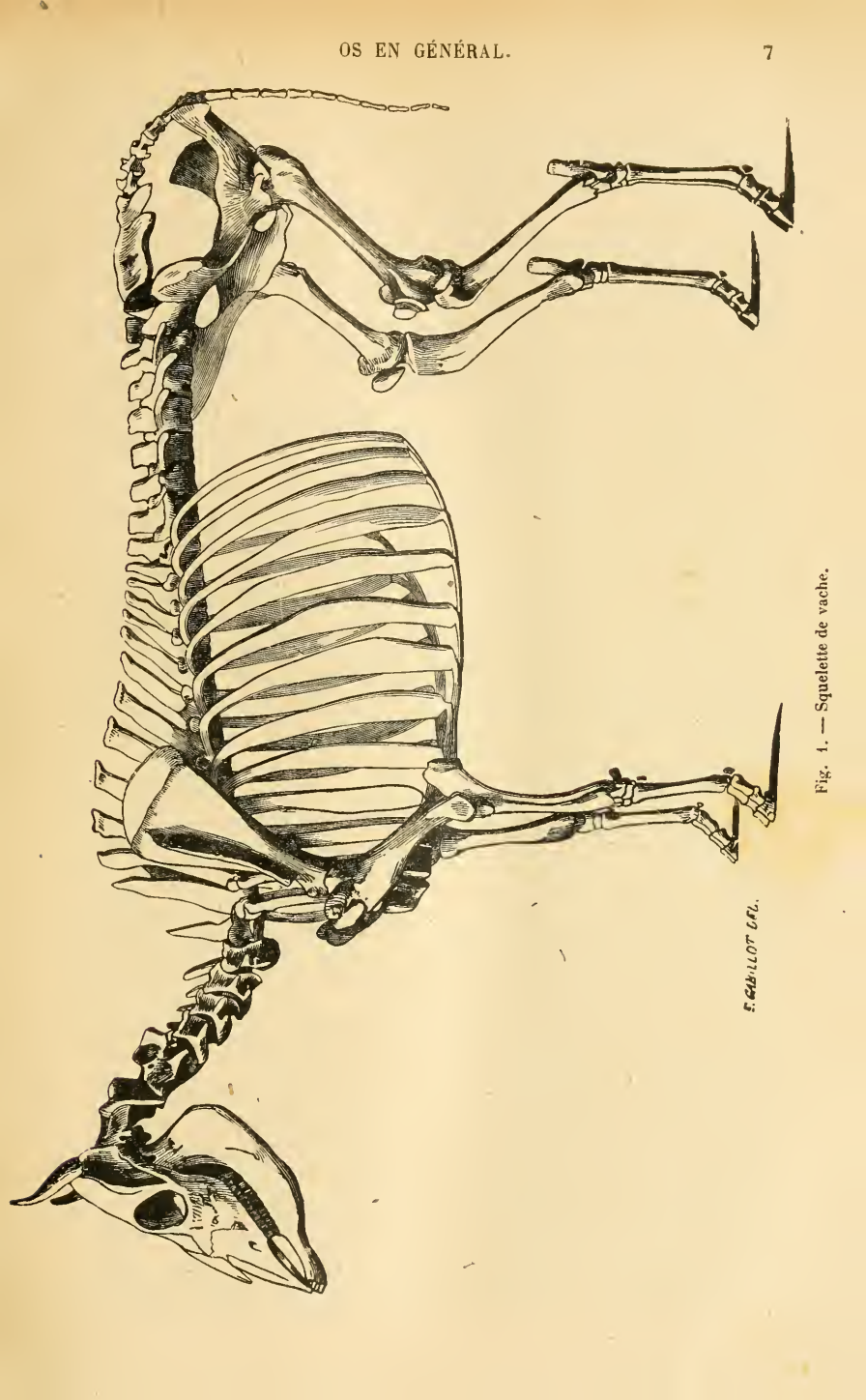

Fig. 1. — Squelette de vache.

moitiés symétriques par le plan médian du corps, les autres pairs, c'est-à-dire répétés de part et d'autre de ce plan. Ceux-ci sont asymétriques, c'est-à-dire non partageables comme ceux-là en deux moitiés semblables.

C. Direction. — Un os peut être rectiligne, curviligne, tordu, coudé, courbé en S suivant la direction de son axe. Il peut être en outre vertical, horizontal, oblique en divers sens.

D. Configuration. — D'après le rapport de leurs trois dimensions, on distingue des *os longs* (ex. : humérus, fémur), des *os allongés* (ex. : côtes), des *os plats* (ex. : scapulum, frontal) et des *os courts* (ex. : vertèbres, os du carpe). Les os longs présentent une partie moyenne ou corps, creusée à l'intérieur d'un canal médullaire, et deux extrémités plus ou moins renflées. Les os allongés s'en distinguent par l'absence de canal médullaire.

Les particularités extérieures des os sont en saillie ou en creux. Les éminences servent à des articulations ou à des insertions. Dans le premier cas, elles affectent la forme de dentelures, de segments de sphère, d'ovoïde, de cylindre, de cône, etc. ; celles qui dérivent de la sphère sont des *têtes*, celles qui dérivent de l'ovoïde ou du cylindre sont des *condyles*. Dans le second cas, elles sont qualifiées de tubérosités, protubérances, épines, crêtes, lignes, apophyses, etc. ; *apophyse* se dit des éminences les mieux détachées, et l'on distingue, suivant leur forme, des apophyses styloïdes, clinoïdes, coracoïdes, odontoïdes, mastoïdes, ptérygoïdes, etc.

Les cavités, comme les éminences, sont articulaires ou non articulaires. Les premières s'engrènent avec des dentelures opposées ou bien forment des cupules où s'emboîtent les têtes (*cavités cotyloïdes*), des dépressions peu profondes opposées à des condyles, quelquefois à des têtes qu'elles contiennent incomplètement (*cavités glénoïdes*). Une même surface articulaire peut comprendre des reliefs et des cavités, affecter par exemple la forme d'une poulie avec une gorge et deux lèvres (*trochlée*). Les cavités non articulaires sont des fosses, des gouttières, des coulisses, des sillons, des rainures, des fentes, des impressions digitales, des trous, des conduits, etc.

Le nom d'*empreintes* sert à désigner toutes les parties peu accidentées, en relief ou en creux, sur lesquelles s'attachent les muscles, les tendons ou les ligaments. Les empreintes sont d'autant mieux marquées que les organes qui s'y attachent exercent sur elles des tractions plus intenses et plus répétées ; aussi sont-elles plus accentuées chez les animaux sauvages que chez les animaux domestiques de la même espèce vivant en stabulation.

E. Structure. — Les os sont constitués par un tissu propre,

dit tissu osseux, de la moelle infiltrée dans toutes leurs cavités intérieures, une enveloppe fibreuse appelée périoste, de minces couches cartilagineuses tapissant les parties exposées au frottement, telles que les surfaces articulaires mobiles et les coulisses tendineuses, enfin des vaisseaux et des nerfs.

1. Tissu propre. — Le tissu osseux se présente sous deux formes : la forme compacte et la forme spongieuse. La substance spongieuse est formée de petites lamelles, de colonnettes ou de fibres qui s'entre-croisent et se soudent de mille manières en circonscrivant des aréoles ou cellules communicantes, irrégulières, que l'on a comparées aux mailles d'une éponge. La substance compacte forme une couche superficielle plus ou moins épaisse, très dure, dont les pores sont invisibles à l'œil nu ; elle est d'aspect homogène ou fibreux.

Ces deux substances sont formées d'éléments identiques ; elles ne diffèrent que par l'étendue des espaces médullaires, qui sont considérables dans la spongieuse, microscopiques dans la compacte. Leur répartition varie d'un os à l'autre. Dans les os longs, la paroi du canal médullaire est formée exclusivement par de la substance compacte, sauf au contact même de la moelle où existent quelques filaments osseux très déliés qui forment, par leur entre-croisement à larges mailles, la variété de tissu spongieux dite réticulaire (1). A mesure qu'on avance vers les extrémités, la couche compacte diminue d'épaisseur et finit par se réduire à une mince lame, en sorte que celles-ci ne sont guère autre chose que du tissu spongieux plus ou moins condensé. Les os allongés sont constitués par une colonne intérieure de tissu spongieux, indiscontinue ou interrompue, et par une couche compacte superficielle. Les os plats sont composés de deux tables compactes et d'une couche spongieuse intermédiaire. Celle-ci peut disparaître en certains points, de telle manière que les deux tables se soudent et se confondent. La couche spongieuse des os plats du crâne est quelquefois désignée sous le nom de *diploé*. Les os courts possèdent un noyau de substance spongieuse enveloppé par une couche plus ou moins épaisse de substance compacte.

Cette répartition des deux variétés de tissu osseux est corrélative de la fonction même de l'os, qui doit résister aux forces de traction et de pression qui s'exercent à sa surface. Les lamelles et trabécules du tissu spongieux ne sont pas, comme on pourrait le croire, enchevêtrées d'une manière quelconque

(1) Ce réseau trabéculaire est particulièrement remarquable dans la moelle des canaux médullaires des os longs du cheval.

et uniforme, elles présentent des directions définies en rapport avec les lignes de résistance : piliers, travées et contreforts se sont formés là où ils étaient utiles et dans la juste mesure de leur utilité ; l'os n'est, en définitive, qu'une partie du grand tissu conjonctif, différenciée par sollicitation mécanique ; toute sa substance est sous la dépendance des forces qui s'exercent à sa surface ; là où elle devient inutile, elle se résorbe ; là où elle a besoin d'une grande solidité, elle se condense. La formation et l'agrandissement du canal médullaire des os longs n'ont vraisemblablement pas d'autre raison que l'inaction où tombe forcément le tissu osseux central après formation de nouvelles couches à la périphérie ; de même la compacité de la paroi du canal médullaire s'explique fort bien par la convergence vers la partie moyenne de l'os long des pressions ou tractions exercées sur ses extrémités, et cette compacité présente elle-même des degrés suivant l'intensité des actes locomoteurs ; en règle générale, les os sont plus compacts et plus résistants chez les chevaux de course que chez les chevaux de trait.

Le tissu osseux, tel qu'on l'observe après macération et destruction des parties molles, est une substance blanche, dure, résistante et inflexible, quoique douée d'une certaine élasticité, substance composée d'une partie organique à base de gélatine (osséine) et d'une partie minérale, unies moléculairement. Il est facile de rendre cette composition évidente en plongeant un os quelconque dans de l'acide chlorhydrique ou azotique étendu d'eau : l'acide dissout les sels minéraux et respecte la trame organique ; aussi, après quelques jours de macération, l'os est devenu léger et flexible comme de la gélatine, bien qu'il ait conservé le même volume et la même forme. On peut faire la contre-partie de cette opération en soumettant un os à l'action du feu ; il devient alors tout à fait friable et poreux, parce que l'on a détruit la partie organique sans attaquer les sels calcaires qu'elle contenait.

L'analyse chimique a démontré que le tissu osseux dégraissé renferme en moyenne 30 p. 100 d'osséine et 70 p. 100 de matières minérales. La composition centésimale de la cendre d'os serait, d'après une analyse de Gabriel :

Phosphate de chaux, $(PO^4)^2Ca^3$.....	83,89 à 85,90 p. 100
Phosphate de magnésie, $(PO^4)^2Mg^3$..	1,04 à 1,84 —
Carbonate de chaux, CO^3Ca.....	9,06 à 11,00 —
Fluorure de calcium, CaF^2.....	0,60 à 3,20 —
Silice et oxyde de fer.....	Traces.

Il est à remarquer que le fluorure de calcium est particuliè-

rement abondant dans les os d'une grande dureté, tels que le rocher.

Nélaton a soutenu que l'association des deux substances, organique et minérale, de l'os est une combinaison définie et invariable, que les résorptions intérieures déterminées par l'âge ne font qu'agrandir les cavités médullaires sans rien changer à la composition du tissu osseux ; mais cette opinion n'a pas prévalu ; il est démontré aujourd'hui que, chez les jeunes sujets la matière organique des os est relativement plus abondante et qu'elle diminue avec l'âge, en sorte que l'os se minéralise de plus en plus et perd de sa vitalité tout en devenant plus fragile. Suivant l'âge, on a vu le même os varier dans sa teneur minérale de 30 à 70 p. 100.

2. Moelle. — La moelle est la substance molle qui remplit les cavités intérieures des os, c'est-à-dire le canal médullaire des os longs, les aréoles du tissu spongieux et même les canaux microscopiques de la substance compacte (canaux de Havers). Elle se présente sous trois aspects : la moelle rouge, la moelle jaune et la moelle grise, qui dépendent de la proportion plus ou moins considérable de sang, de graisse ou de matière amorphe, sans qu'il y ait de différences structurales essentielles.

La *moelle rouge* ou *moelle fœtale* est assez consistante, d'une teinte rosée ; elle s'observe dans la plupart des os en voie de développement, ainsi qu'à l'état permanent, dans les corps vertébraux, dans les os de la base du crâne, dans le sternum et dans les côtes.

La *moelle jaune* ou *moelle adipeuse* se trouve partout ailleurs chez l'adulte, notamment dans les os longs et les os courts. Chez les animaux en état d'embonpoint, la moelle des canaux médullaires peut contenir jusqu'à 96 p. 100 de graisse, aussi se fige-t-elle sur le cadavre comme du suif.

La *moelle grise, moelle muqueuse, moelle gélatiniforme,* existe normalement dans les os du crâne et de la face en voie de développement, ainsi que dans les autres os dans le cas d'extrême amaigrissement. Elle est diffluente, dépourvue de toute consistance.

La moelle n'est pas une simple matière de remplissage, c'est un tissu complexe qui joue un rôle de premier ordre dans le développement de l'os ; en outre, on s'accorde généralement à lui attribuer un rôle important dans l'hématopoïèse, c'est-à-dire dans la régénération des globules du sang. La moelle est partout continue avec elle-même, c'est une sorte de gangue formatrice et modelante qui infiltre l'os dans toute sa masse.

3. Périoste. — Le périoste est une membrane fibreuse, très

vasculaire et nerveuse, qui recouvre l'os en entier, excepté au niveau des surfaces articulaires, des coulisses tendineuses et des insertions ligamenteuses ou tendineuses. Son épaisseur et son adhérence ne sont pas les mêmes partout, l'adhérence est surtout intime près des extrémités. De la face interne se détachent un grand nombre de fibres, dites fibres arciformes, qui plongent obliquement dans l'os en se calcifiant et forment autant de *fibres de Sharpey*. On voit aussi pénétrer une infinité de petits vaisseaux dans les porosités superficielles de l'os. La face externe du périoste est en continuité avec le tissu conjonctif ou fibreux ambiant ; elle reçoit l'insertion des fibres musculaires. Le périoste est interrompu au niveau des insertions ligamenteuses ou tendineuses, car les fibres des ligaments et des tendons plongent directement dans l'os et s'y perdent à l'état de fibres de Sharpey ; il n'y a donc pas là une simple attache, un accolement de parties différentes, mais une véritable continuité de substance. Le tissu fibreux, le tissu cartilagineux, le tissu osseux ne sont que des stades d'évolution d'un même tissu embryonnaire, le *mésenchyme* ; l'un succède à l'autre dans le développement de l'individu, et l'un peut remplacer l'autre dans les différentes espèces.

Entre les fibres arciformes qui se détachent de la face profonde du périoste, on remarque au microscope, surtout chez les jeunes sujets, une sorte de moelle superficielle, éminemment ostéogénique, s'arrachant avec le périoste ; on l'appelle *couche ostéogène*, ou *blastème sous-périostal* d'Ollier.

4. Cartilages d'encroutement. — Il en sera parlé à propos des articulations. Bornons-nous à dire ici que ce ne sont pas des parties surajoutées, mais bien des restes du cartilage qui, dans l'embryon, formait l'os tout entier, restes qui ont échappé à l'ossification afin de conserver aux surfaces qu'ils tapissent une certaine souplesse et un poli particulier. Ces cartilages sont toujours dépourvus de vaisseaux et de périchondre, et du type hyalin.

5. Vaisseaux et nerfs. — On nie généralement l'existence de vaisseaux lymphatiques dans le tissu osseux.

Les vaisseaux sanguins sont extrêmement nombreux. Peu d'organes sont aussi richement irrigués. Dans les os longs, les artères afférentes sont de trois ordres. Il y a : 1° une artère relativement volumineuse qui pénètre dans le canal médullaire par un orifice particulier du corps de l'os : trou nourricier de premier ordre ; 2° des artères plus ou moins nombreuses qui pénètrent par les extrémités, à la faveur d'orifices multiples situés au voisinage des surfaces articulaires : trous nourriciers

de deuxième ordre ; 3° enfin une infinité de ramifications extrêmement ténues qui se détachent du réseau périostique et s'enfoncent dans les porosités de la surface pour se loger dans le réseau des canaux de Havers. Les capillaires issus de ces trois sources s'anastomosent ensemble et forment un seul et même réseau logé soit dans la moelle, soit dans le tissu osseux.

Dans les os courts, il n'y a pas de trou nourricier primaire ; la disposition des vaisseaux, comme celle de la substance de l'os, rappelle celle d'une extrémité d'os long.

Dans les os plats, il n'y a pas non plus, en général, de trou nourricier primaire, mais cela n'est pas absolu ; si la substance spongieuse s'accumule en quelque point, on peut voir un trou de cette sorte ; par exemple, on en trouve sur le scapulum et sur l'ilium.

Les veines accompagnent généralement les artères ; elles sont toujours plus volumineuses qu'elles et souvent elles sortent par des trous spéciaux, fort larges, percés dans les points où la substance spongieuse est abondante. Elles ne présentent de valvules qu'une fois arrivées dans le périoste. Celles de la moelle se dilatent par points en véritables sinus où le sang subit une sorte de stagnation qui lui permet de se charger des éléments régénérateurs des globules rouges.

Les nerfs viennent du système cérébro-spinal et du système ganglionnaire. Presque toujours un nerf assez volumineux pénètre dans le canal médullaire en passant par le trou nourricier principal et se distribue à la moelle. Le tissu compact reçoit peu de filets nerveux ; le tissu spongieux en reçoit au contraire beaucoup, surtout au niveau des extrémités des os longs et des corps vertébraux ; il en est de même du périoste.

Le mode de terminaison des nerfs des os est encore inconnu ; toutefois on a décrit des corpuscules de Pacini dans certaines régions du périoste. Ce qu'il y a de certain, c'est que le tissu osseux proprement dit est très peu sensible, tandis que le périoste et la moelle le sont beaucoup. Avant la découverte des anesthésiques, les chirurgiens avaient remarqué que, dans les opérations d'amputation d'un membre, le patient témoignait une vive douleur au moment où l'instrument réséquant traversait le périoste ou la moelle, tandis qu'il souffrait peu quand l'instrument était en plein dans l'os.

F. Développement et accroissement. — Avant d'être osseuses, les pièces du squelette sont la plupart cartilagineuses, un certain nombre fibreuses. Les premières constituent l'endo-squelette, squelette primaire, squelette enchondral ; les secondes,

l'exosquelette, squelette secondaire, squelette fibreux. Ces dernières, qualifiées d'os dermiques, os de revêtement ou de recouvrement, forment la voûte du crâne et tous les os extérieurs de la face.

Les unes et les autres s'ossifient par un ou plusieurs noyaux qui s'étendent de proche en proche. L'ossification débute, en général, par un point, au centre de l'os, quelquefois par plusieurs points disséminés : ce sont les *points osseux primitifs*. Un seul point primitif peut suffire, grâce à son extension en tous sens, au complet développement de l'os (ex. : la plupart des os du carpe et du tarse, un grand nombre d'os de la tête) ; le plus souvent, le ou les points primitifs sont complétés plus tard par un ou plusieurs autres points d'ossification qu'on appelle *points secondaires* ou complémentaires, ou encore *épiphyses*, car ils semblent surajoutés à la périphérie de l'os.

Les os longs présentent tous, indépendamment de leur noyau primitif ou *diaphyse*, au moins une épiphyse ; la plupart en ont deux ou plusieurs ; ainsi les métacarpiens et les phalanges sont ordinairement mono-épiphysés ; le radius, le cubitus, le péroné sont di-épiphysés ; l'humérus, le fémur, le tibia sont pluri-épiphysés.

Il ne faut donc pas considérer le terme d'épiphyse comme synonyme d'extrémité et celui de diaphyse comme équivalent de partie moyenne d'un os long ; il y a, nous le répétons, des os longs qui ne sont pas épiphysés à une de leurs extrémités, et d'autres qui ont plusieurs épiphyses à la même extrémité ; d'autre part, les os courts, les os plats, les os allongés peuvent aussi présenter des épiphyses.

Les épiphyses sont autant de centres d'accroissement pour un os. Il est certain, par exemple, que les os longs mono-épiphysés ont toujours leur épiphyse à l'extrémité qui s'accroît le plus, que les os longs di ou pluri-épiphysés s'accroissent généralement le plus et le plus longtemps par la partie qui est la dernière à se souder. C'est ainsi que, les épiphyses contiguës de l'humérus et du radius se soudant beaucoup plus tôt que leurs opposées, ces os s'accroissent le plus et le plus longtemps par celle-ci. En effet, c'est au niveau des *cartilages de conjugaison* unissant les noyaux d'ossification que se concentre ou même se cantonne exclusivement l'accroissement de l'os ; ces cartilages ne résistent à l'ossification que grâce à une active prolifération ; le tissu osseux, pour peu qu'il soit compact, est peu propre à l'accroissement interstitiel, qui exige un remaniement incessant et difficile de ses éléments ; aussi la nature le fragmente-t-elle en noyaux d'ossification séparés par un car-

tilage proliférant, dans tous les os volumineux et compacts appelés à un accroissement rapide et considérable.

Tous les noyaux d'ossification n'ont pas exclusivement la signification de foyers de croissance ; il en est qui représentent des os restés distincts dans d'autres animaux. Par exemple, le noyau coracoïdien du scapulum des Mammifères est la trace de l'os coracoïde des Oiseaux ; les quatre principaux noyaux d'ossification de l'occipital de ces mêmes animaux représentent les quatre occipitaux des Reptiles et des Poissons ; le noyau malléolaire externe du tibia des Solipèdes et le noyau homotype du radius de ces mêmes animaux représentent respectivement l'épiphyse inférieure du péroné et l'épiphyse inférieure du cubitus qui se sont plus ou moins isolées et soudées à l'os voisin, etc. Ces noyaux d'ossification-là ont une constance et une valeur morphologique toutes particulières que ne possèdent pas les autres.

On dit que deux noyaux d'ossification sont soudés lorsque toute trace de cartilage de conjugaison a disparu entre eux, les vaisseaux de l'un s'étant réunis aux vaisseaux de l'autre. Avant de disparaître, ledit cartilage, réduit à l'épaisseur de 1 à 2 millimètres, passe par une phase de calcification et, à ce moment, les noyaux sont déjà solidement unis, bien que non encore synostosés.

A part les os de revêtement (os de la face et de la voûte du crâne), dont l'accroissement par intussusception ne saurait être mise en doute, on peut dire que le tissu osseux, surtout à l'état compact, s'accroît principalement, et souvent même exclusivement, par apposition de couches nouvelles, soit en dessous du périoste, soit sur les surfaces adjacentes des noyaux d'ossification. Nous allons considérer successivement l'accroissement en longueur et l'accroissement en épaisseur.

a) Les os de l'endosquelette s'accroissent en longueur par prolifération et ossification progressive de quelque reste du cartilage primitif, soit de parties cartilagineuses terminales non encore envahies, soit de cartilages de conjugaison s'il y a des épiphyses. Les expériences célèbres de Duhamel, Flourens, Hunter, Ollier, Humphry ont établi, en ce qui concerne les os longs, qu'ils s'allongent sur les faces opposées de leurs noyaux d'ossification, c'est-à-dire au niveau des cartilages de conjugaison, et que cette croissance a atteint son apogée lorsque lesdits noyaux sont soudés. Il suffit de rappeler, parmi beaucoup d'expériences, celle des trois clous implantés dans un os long d'un jeune animal, deux sur la diaphyse, le troisième sur une épiphyse : l'animal continuant à vivre, on constate,

au bout d'un certain temps, que l'intervalle des deux clous diaphysaires n'a pas changé, tandis que l'intervalle comprenant un cartilage de conjugaison a augmenté proportionnellement à la durée de l'expérience.

b) L'accroissement superficiel se fait par le périoste, ou, pour mieux dire, par la moelle sous-périostée, qui dépose incessamment de nouvelles couches osseuses s'ajoutant à celles précédemment formées. Il est très actif dans la jeunesse, se ralentit ensuite pour cesser complètement dans l'âge avancé. Les expériences des auteurs susnommés ont établi ces faits de manière péremptoire ; Ollier a même prouvé qu'un lambeau de périoste transplanté conserve ses propriétés là où on le greffe et continue à produire de l'os. Deux expériences méritent d'être ici rappelées : celle d'animaux nourris à la garance et celle du fil d'argent introduit sous le périoste :

1° Lorsqu'on nourrit de jeunes animaux avec des aliments mêlés de garance, on constate que l'os formé durant ce régime est teinté en rouge. Si l'on alterne le régime garancé avec le régime ordinaire et qu'on sacrifie ensuite les sujets d'expérience, on voit, sur les sections transversales des os, des zones concentriques alternativement rouges et blanches dont le nombre et la disposition coïncident exactement avec les alternatives du régime.

2° Quand on entoure la diaphyse d'un os long d'un jeune animal avec un fil ou une virole d'argent introduite sous le périoste préalablement décollé, on constate que celui-ci recouvre l'anneau de couches osseuses nouvelles et le fait disparaître dans l'épaisseur de l'os ; avec le temps, il finit par tomber dans le canal médullaire, de même que, dans l'expérience précédente, les zones rouges déposées par le périoste s'en éloignent peu à peu pour disparaître un jour au contact résorbant de la moelle. C'est que, en effet, pendant que l'os s'accroît à la périphérie, il se détruit dans le centre et se creuse de cavités médullaires de plus en plus spacieuses. Ainsi s'agrandit le canal médullaire des os longs, se raréfie la substance spongieuse des diverses sortes d'os, se soudent et se confondent les tables des os plats, s'amincissent et même se perforent certaines lames compactes ; ainsi s'allégit le squelette des sujets âgés.

Dans le jeune âge, la formation périphérique l'emporte sur la destruction centrale, les os augmentent en volume et en poids. Dans l'âge adulte, les deux phénomènes s'équilibrent, le poids des os ne change pas. Plus tard, la destruction l'emporte sur la formation, qui finit même par s'annihiler, les os diminuent de poids; leur substance est cependant plus dense,

puisqu'elle est plus minéralisée, mais elle est en moindre quantité.

C'est la moelle qui résorbe l'os dans son intérieur, comme c'est elle qui l'accroît à la superficie ; ses éléments sont donc, suivant les lieux, et aussi suivant les circonstances, *ostéoblastes* ou *ostéoclastes* ; ils remanient le tissu osseux et lui communiquent, en dépit de sa dureté et de l'immuabilité de ses formes, une véritable plasticité. Un os de l'adulte ne contient peut-être pas un atome de la substance qui le formait chez le nouveau-né.

Marche générale de l'ossification. — La ou les lois qui président à la répartition, à l'apparition et à la soudure des noyaux d'ossification sont encore à trouver ; toutes celles qui ont été émises jusqu'à ce jour renferment sans doute une part de vérité, elles ne la contiennent pas tout entière. Ce que l'on peut dire de plus général, c'est que les épiphyses apparaissent en premier lieu où la croissance est la plus active et qu'elles tardent d'autant plus à se souder que cette croissance est plus prolongée. Une active prolifération du cartilage appelle les vaisseaux à son intérieur et, avec eux, les éléments anatomiques et chimiques de l'ossification ; c'est pourquoi, dans les os à une seule épiphyse, celle-ci se montre généralement au sein de l'extrémité la plus volumineuse, et, dans les os épiphysés aux deux extrémités, il est de règle que le premier point épiphysaire apparaisse aussi dans cette même extrémité ; le besoin de vaisseaux est en effet d'autant plus impérieux que le cartilage en prolifération est plus massif. Il faut remarquer en outre que, dans un même os, les épiphyses articulaires apparaissent ordinairement avant celles d'insertion, et que les dernières à se souder sont généralement celles qui ont apparu les premières.

L'ordre de soudure des noyaux d'ossification du squelette est sensiblement le même dans tous les Mammifères. En général, il commence par le noyau coracoïdien du scapulum et les trois pièces constituantes du coxal, continue par les épiphyses adjacentes de l'articulation du coude, les phalanges et les métacarpiens ou métatarsiens ; puis c'est le tour de l'extrémité inférieure du tibia, du sommet du calcanéum et de l'extrémité inférieure du péroné ; enfin, à bref intervalle ou simultanément, se synostosent l'extrémité inférieure du radius, les deux extrémités du cubitus, l'extrémité supérieure de l'humérus, l'extrémité supérieure du tibia et les deux extrémités du fémur. Les épiphyses qui se soudent les dernières sont celles des corps vertébraux, des côtes et des coxaux; c'est pourquoi la croissance du rachis, de la poitrine, de la croupe et, d'une manière

générale, du tronc, se poursuit plus ou moins longtemps après que les membres ont atteint leur taille définitive.

En ce qui concerne ces derniers, on remarquera que la croissance suit une marche centripète, c'est-à-dire que les rayons supérieurs continuent à grandir longtemps après l'achèvement des rayons de la main ou du pied ; en outre, chez les animaux comme chez l'homme, les épiphyses contiguës de l'articulation du coude mettent autant de hâte à se souder que les épiphyses homologues fémoro-tibiales y mettent de lenteur ; chez les ruminants et le porc, les premières se soudent encore plus tôt que dans les autres espèces, elles précèdent généralement celles des phalanges, et même, dans le mouton et la chèvre, elles devancent le noyau coracoïdien et les trois pièces du coxal.

Le tableau ci-contre (page 19), extrait de notre mémoire sur l'ossification (*loc. cit.*), expose la chronologie des soudures épiphysaires chez les principaux Mammifères domestiques.

On croyait généralement, depuis le mémoire de Sanson sur la *théorie du développement précoce des animaux domestiques* (1), qu'il y a une étroite corrélation, une sorte de parallélisme entre la soudure des épiphyses et l'évolution des dents. L'éruption de chaque paire de dents remplaçantes, d'après cet auteur, coïnciderait avec la soudure de certaines épiphyses déterminées, et l'époque où la deuxième dentition est complète serait aussi celle où toutes les épiphyses sont soudées ; l'avance ou le retard de l'un de ces phénomènes n'irait pas sans une avance ou un retard égal de l'autre, et, chez les animaux précoces, il y aurait concomitamment évolution hâtive des dents, soudure hâtive des épiphyses. Les conclusions contradictoires de Toussaint sont, jusqu'à ce jour, restées ettre morte. Cependant, les deux phénomènes ne sont ni solidaires, ni corrélatifs. Si l'achèvement des synostoses épiphysaires coïncide toujours avec l'âge adulte, il est loin d'en être de même pour l'achèvement de la deuxième dentition. Par exemple, le lapin remplace ses dents de lait et prend ses arrière-molaires dans les deux ou trois premières semaines de la vie extérieure, tandis qu'il n'achève guère son squelette avant un an et demi ; le cochon a sa dentition définitive avant deux ans, alors que les corps vertébraux ne sont complètement soudés que vers cinq à six ans ou plus tard encore et que les dernières épiphyses des membres restent distinctes jusqu'à trois ans et demi environ. Dans les Solipèdes et les Ruminants, les deux phénomènes tendent à s'achever ensemble, mais ils n'évoluent pas parallèlement : au dire de Sanson, la soudure des épiphyses commencerait avec l'éruption des incisives remplaçantes et se terminerait en même temps qu'elle, en sorte que, chez le cheval, cette soudure se produirait en deux années, entre trois et cinq ans d'âge. Cette assertion n'est pas exacte. Sans parler de certaines épiphyses phalangiennes des Solipèdes qui sont presque soudées dès la naissance, nous rappellerons que le scapulum, les trois pièces constituantes du coxal, l'épiphyse proximale de la deuxième phalange se soudent avant un an, que la première phalange et l'os du canon en font autant à douze ou quinze mois, les épiphyses du coude à quinze ou dix-huit mois, etc., etc.; si bien que, dans

(1) *Journal de l'anatomie*, février 1872.

TABLEAU CHRONOLOGIQUE DES SOUDURES ÉPIPHYSAIRES

	CHEVAL, ANE, MULET.	BŒUF.	MOUTON ET CHÈVRE.	PORC.	CHIEN.
Épiphyses des corps vertébraux	4 à 5 ans.	4 à 5 ans.	3 1/2 à 5 a.	4 à 6 ans et même 7.	1 1/2 à 2 a.
Scapulum, noyau coracoïdien	10 à 12 mois.	7 à 10 m.	5 mois.	1 an.	6 à 8 m.
Humérus. Extrémité supérieure	3 ans 1/2 environ.	3 1/2 à 4 a.	3 ans 1/2.	3 ans 1/2.	13 mois.
Humérus. — inférieure	15 à 18 mois.	15 à 20 m	3 à 4 m.	1 an.	6 à 8 m.
Radius. Épiphyse supérieure	id.	12 à 15 m.	id.	id.	id.
Radius. — inférieure	3 ans 1/2 environ.	3 1/2 à 4 a.	3 ans 1/2.	3 ans 1/2	16 à 18 m.
Cubitus. — supérieure	id.	id.	3 à 3 a. 1/2.	3 ans.	15 mois.
Cubitus. — inférieure	Se soude au radius dans les premiers mois.	id.	3 ans 1/2.	3 ans 1/2.	id.
Métacarpiens, épiphyse inférieure	15 mois pour le médian	2 à 2 ans 1/2.	20 à 24 m.	Vers 2 ans.	5 à 6 mois.
Premières phalanges, épiphyse supérieure	12 à 15 mois.	20 à 24 m.	7 à 10 m.	2 ans env.	id.
Deuxièmes phalanges, épiphyse supérieure	10 à 12 mois.	15 à 18 m.	5 à 7 m.	1 an.	id.
Coxal. Ilium, pubis, ischium	id.	7 à 10 m.	5 mois.	Vers 1 an.	6 mois.
Coxal. Épiphyses iliale et ischiale	4 ans 1/2 à 5 ans.	5 ans.	4 1/2 à 5 a.	5 à 6 ans.	20 à 24 m.
Fémur. Extrémité supérieure	3 ans à 3 ans 1/2.	3 ans 1/2.	3 à 3 a. 1/2.	3 ans 1/2.	18 mois.
Fémur. — inférieure	3 ans 1/2 environ.	3 1/2 à 4 a.	3 ans 1/2.	id.	id.
Tibia. — supérieure	id.	id.	id	id.	id.
Tibia. — inférieure	2 ans environ.	2 à 2 a. 1/2.	15 à 20 m.	2 ans env.	14 à 15 m.
Péroné. Épiphyse supérieure	Soudure très précoce.	Néant.	Néant.	3 ans 1/2.	id.
Péroné. — inférieure	Se soude au tibia dans les premiers mois.	Libre.	Libre.	2 à 2 a. 1/2.	12 m. env.
Calcanéum, sommet	3 ans.	3 ans.	3 ans.	id.	14 ou 15 m.
Métatarsien, épiphyse distale	15 mois pour le médian.	2 à 2 a. 1/2.	20 à 24 m.	2 ans.	5 à 6 m.
Premières phalanges, épiphyse proximale	12 à 15 mois.	20 à 24 m.	7 à 10 m.	id.	id.
Deuxièmes phalanges, épiphyse proximale	10 à 12 mois.	15 à 18 m.	5 à 7 m.	1 an.	id.

le cheval de trois ans, il ne reste plus à faire que les soudures épiphysaires qu'on pourrait qualifier de tardives. — Ces exemples, que nous pourrions multiplier, se dressent à l'encontre de la thèse de Sanson.

Le développement des dents n'est nullement lié à celui du squelette : ce sont des organes de l'appareil digestif qui, par leurs mues, la nature épithéliale de leur premier germe, se rapprochent des poils ; on comprend qu'ils soient particulièrement sensibles aux modifications de la nutrition, comme les autres phanères. Ce n'est pas à dire que les os y échappent absolument : la nutrition énergique, l'assimilation intense des animaux précoces peuvent bien hâter l'ossification du squelette et les soudures épiphysaires, mais dans des limites restreintes. Par exemple, on peut observer entre les sujets ordinaires et les sujets extrêmement précoces, quant à l'époque où toutes les incisives sont remplacées, une différence de deux ans dans l'espèce bovine, d'un an et demi dans l'espèce ovine ; tandis que, dans les mêmes sujets, l'avance des soudures épiphysaires est tout au plus de quelques mois et parfois négligeable ; aussi leur croissance continue-t-elle après que leur bouche est faite.

A voir les différences considérables de développement extérieur entre les nouveau-nés des différentes espèces, on pouvait préjuger que leur squelette n'est pas au même stade d'évolution. Ceux qui se tiennent debout et marchent dès la naissance, comme les Solipèdes, les Ruminants et le plus grand nombre des Herbivores, montrent déjà la plupart des points osseux épiphysaires, ainsi que les noyaux des os du carpe et du tarse ; au contraire, ceux qui naissent débiles, faibles sur leurs membres, les yeux fermés, comme le chien, le chat, le lapin, les rats, n'ont guère à la naissance que les points osseux primitifs ; les os du carpe et du tarse, un grand nombre d'épiphyses ou même toutes les épiphyses sont encore cartilagineux. Le degré d'ossification du squelette du porc nouveau-né est dans un état intermédiaire à ceux des deux groupes que nous venons de citer. En résumé, il n'y a pas équivalence, au point de vue du développement osseux, entre les nouveau-nés des diverses espèces. Même en faisant abstraction des Marsupiaux, on pourrait dire que les uns sont des avortons par rapport aux autres.

CHAPITRE II

OS DES MAMMIFÈRES EN PARTICULIER

ARTICLE 1er. — COLONNE VERTÉBRALE.

La colonne vertébrale est ainsi nommée (du latin *vertere*, tourner) parce que c'est autour d'elle que tourne le corps comme sur un axe, du moins chez l'homme. On l'appelle encore *rachis, épine dorsale*. C'est une tige solide et flexible qui est la partie essentielle du squelette du tronc ; elle contient la moelle épinière et donne appui au thorax et aux organes principaux de la circulation, de la respiration et de la digestion.

Cette pièce, articulée antérieurement avec la tête, terminée

en pointe à son extrémité postérieure, est formée par l'assemblage d'un nombre considérable d'os courts, impairs et tubéreux, auxquels on donne le nom de *vertèbres*.

Les vertèbres, quoique toutes construites sur un type uniforme, ne présentent pas néanmoins la même configuration dans tous les points de la tige rachidienne ; les différences qu'elles présentent sous ce rapport ont permis d'en former cinq groupes principaux ; d'où la division de la colonne vertébrale en cinq régions qui sont, en les énumérant d'avant en arrière : 1° la région *cervicale* ; 2° la région *dorsale* ou mieux *thoracique* ; 3° la région *lombaire* ; 4° la région *sacrée* ou *sacrum* ; 5° la région *coccygienne* ou *caudale*.

La première comprend, chez tous les Mammifères, à l'exception de quelques espèces qui ne nous intéressent pas, sept vertèbres qui servent de base au cou ; la deuxième en compte un nombre variable sur lesquelles s'appuient les côtes ; la troisième répond aux lombes ou reins ; la quatrième commence à partir du point d'appui des coxaux et sert de plafond à la cavité du bassin ; elle se distingue, principalement, de la cinquième, par la soudure, chez l'adulte, des vertèbres qui la composent en un os unique, le sacrum ; la dernière région possède un nombre variable de vertèbres dégénérées qui s'éteignent en s'amincissant graduellement pour former la queue chez nos animaux, le coccyx chez l'homme.

Les vertèbres présacrées, c'est-à-dire celles des trois premières régions, sont quelquefois désignées sous l'appellation de *vraies vertèbres*, tandis que les vertèbres du sacrum et du coccyx sont qualifiées de *fausses vertèbres*.

Les divisions de la colonne vertébrale sont basées autant, sinon plus, sur les connexions avec les autres parties du squelette que sur les caractères intrinsèques des vertèbres, lesquels présentent des transitions d'une région à l'autre. Si l'on considère que, en anatomie comparée, les côtes peuvent exister sur toute la longueur du rachis, à partir de l'atlas ; que, dans les Mammifères, on en voit souvent apparaître (ou mieux réapparaître) là où il n'en existe pas d'habitude, aux lombes et au cou notamment ; que, enfin, le point d'attache des ceintures des membres n'a pas la fixité que l'on avait cru d'abord, puisque Rosenberg a démontré que, pendant le développement, la ceinture pelvienne remonte lentement le long de la colonne vertébrale en prenant successivement contact avec des vertèbres de plus en plus antérieures, de telle sorte que le sacrum s'incorpore ds éléments nouveaux dont la région lombaire se dépouille, on se convainc que la colonne vertébrale est *une*, de la tête au bout

de la queue, et que toutes les divisions qu'on y a établies ont quelque chose d'artificiel.

Le tableau ci-dessous donne la *formule vertébrale*, c'est-à-dire le nombre le plus ordinaire des vertèbres de chacune des régions du rachis dans les divers Mammifères domestiques.

ANIMAUX.	VERTÈBRES.				
	Cervicales.	Dorsales.	Lombaires.	Sacrées.	Caudales.
Cheval.....	7	18	6	5	17 à 20
Âne.....	7	18	5	5	17 à 1
Bœuf.....	7	13	6	5	18 à 20
Mouton.....	7	13	6 ou 7	4	16 à 24
Chèvre.....	7	13	6	4 ou 5	11 à 13
Chameaux....	7	12	7	5	16 à 18
Lamas.....	7	12	7	5	14
Porc.....	7	14 ou 15	6 ou 7	4	20 à 23
Sanglier.....	7	14	5	4	20 à 23
Chien.....	7	13	7	3	20 à 22
Chat.....	7	13	7	3	20 à 24
Lapin.....	7	12	7	4	14 à 16
Cobaye.....	7	13	6	4	6

Nous étudierons d'abord les caractères généraux des vertèbres ; nous passerons ensuite à la description de la colonne vertébrale, dans chaque espèce, en prenant celle du cheval pour type.

§ 1er. — Caractères généraux des vertèbres.

En règle générale, les vertèbres sont configurées en anneau (trou vertébral). Chacune d'elles est constituée : 1° par un corps ou *centrum*, qui s'empile d'une vertèbre à l'autre et constitue l'axe véritable du rachis ; 2° par une sorte d'arceau dorsal qu'on appelle l'*arc* de la vertèbre, *partie annulaire*, *partie spinale* (fig. 2). Cette division n'est pas tout à fait arbitraire ; le corps et l'arc constituent, chez le fœtus, deux pièces distinctes dont la soudure complète ne s'opère qu'après la naissance.

Corps. — Le corps a la forme d'un cylindre plus ou moins épais et évidé sur les parties latérales, tantôt comprimé latéralement, tantôt aplati dans le sens dorso-ventral ; on peut lui reconnaître, pour l'étude, quatre faces : une face intérieure, une face extérieure et deux faces articulaires.

La *face intérieure* fait plancher au canal vertébral chez les

Quadrupèdes ; on y remarque : sur la ligne médiane, un relief d'insertion ligamenteuse, représentant deux triangles isocèles opposés sommet à sommet ; sur les côtés, une surface légèrement excavée, percée d'orifices veineux. La *face extérieure*, séparée de la précédente par la jonction avec l'arc, est généralement partagée par une crête médiane en deux parties latérales, plus ou moins déprimées, où s'ouvrent des trous nourriciers plus ou moins nombreux et développés. Les *faces articulaires* sont dites *céphalique* ou *caudale* suivant qu'elles regardent la tête ou la queue ; elles s'opposent, dans les vertèbres successives, par l'intermédiaire d'un disque fibro-cartilagineux (disque intervertébral) au centre duquel on observe une partie gélatineuse, plus ou moins abondante suivant l'âge, qui est un vestige de la *notocorde*. La face céphalique est convexe ; la face caudale, concave ; mais le degré de convexité de l'une ou de concavité de l'autre est extrêmement variable, et les expressions de *tête* et de *cavité cotyloïde* qu'on emploie couramment pour les désigner ne sont pas toujours justifiées : elles peuvent être l'une et l'autre planiformes, déprimées au centre, ou convexes; toutefois, en règle générale, les vertèbres des Mammifères sont *opisthocœliques*, c'est-à-dire creusées d'une cavité en arrière.

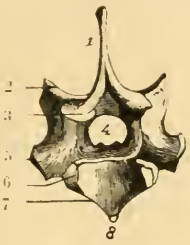

Fig. 2. — Type de vertèbre (première vertèbre dorsale du cheval).

1, apophyse épineuse ; 2, apophyse articulaire antérieure ; 3, apophyse articulaire postérieure ; 4, trou vertébral ; 5, apophyse transverse ; 6, demi-facette articulaire, pour la tête de la deuxième côte ; 7, cavité postérieure du corps ; 8, crête médiane inférieure.

Arc. — L'arc de la vertèbre se soude au corps, de chaque côté, par des parties plus ou moins resserrées qu'on appelle *pédicules*. Il se divise en deux moitiés latérales, réunies dorsalement, qui se développent chacune par un noyau d'ossification distinct : ce sont les *lames vertébrales*. La *face intérieure*, concave d'un côté à l'autre, forme, chez les Quadrupèdes, le plafond du canal vertébral. La *face extérieure* offre à envisager : une apophyse épineuse, deux apophyses transverses et quatre apophyses articulaires.

L'*apophyse épineuse* s'élève, sur la ligne médiane, à la jonction des lames ; elle est susceptible d'un très grand développement. Les *apophyses articulaires* sont situées sur les bords opposés des lames vertébrales des vertèbres successives ; elles chevauchent de telle sorte que les antérieures d'une vertèbre sont couvertes par les postérieures de la vertèbre précédente, ce qui implique une orientation inverse de leur facette articulaire, qui est

tournée du côté dorsal pour les premières, du côté ventral pour les dernières. — Au-dessous de chacune de ces apophyses, c'est-à-dire du côté ventral, l'arc vertébral est entaillé d'une échancrure qui le resserre à l'état de *pédicule* ; ces échancrures sont généralement plus considérables en arrière qu'en avant ; en s'opposant d'une vertèbre à l'autre, elles constituent les *trous de conjugaison*, par lesquels sortent les nerfs émis par la moelle épinière. Les *apophyses transverses* flanquent latéralement les vertèbres ; elles peuvent être simples, doubles ou triples, et l'on passe d'une variété à l'autre par des transitions insensibles ; par exemple, au cou, elles présentent généralement un prolongement ventral dit *apophyse costellaire* ; dans les autres régions, elles sont susceptibles de se démembrer en apophyse transverse proprement dite, *apophyse mamillaire* flanquant l'apophyse articulaire antérieure, et *apophyse accessoire* dirigée postérieurement, cette dernière s'observant seulement, dans les Carnivores et les Rongeurs, sur quelques vertèbres dorsales et lombaires.

Structure. — La substance compacte, abondante dans l'arc des vertèbres, forme, dans le corps, une couche mince autour d'un gros noyau spongieux. Celui-ci est traversé par de nombreux canaux veineux qui viennent s'ouvrir à la surface.

Développement. — En principe, chaque vertèbre se développe par trois noyaux d'ossification primitifs : un médian pour le corps, deux latéraux pour les lames. Ceux-ci se réunissent entre eux avant de se souder à celui-là, et l'apophyse épineuse s'élève de leur point d'union par simple extension ; la forme de cette apophyse indique d'ailleurs assez souvent cette constitution mi-partie.

La soudure des lames vertébrales s'effectue, en général, avant la naissance ou peu de temps après ; c'est dans la portion postérieure du rachis qu'elle se fait en dernier lieu. Ces lames s'atrophient graduellement sur les vertèbres caudales ; bientôt elles ne se rejoignent plus l'une l'autre et le canal vertébral se convertit en gouttière ; elles finissent par disparaître tout à fait, et les vertèbres par se réduire à leur centrum.

La soudure des lames avec le corps se fait du troisième au quatrième mois de la vie extérieure chez les Solipèdes et les Ruminants, un ou deux mois plus tard chez le porc et le chien.

Aux trois noyaux primitifs dont nous venons de parler, s'ajoutent plus tard des épiphyses en nombre variable suivant les régions et suivant les espèces animales. On en trouve toujours deux pour le corps (une pour chaque surface articulaire), dont la soudure ne se fait pas avant l'âge adulte. Les autres,

plus ou moins inconstantes, forment les sommets de l'apophyse épineuse, des apophyses transverses ou des apophyses mamillaires ; leur existence est subordonnée à la forme plus ou moins renflée desdites apophyses. Il est à remarquer que, chez les grands Herbivores domestiques, l'extrémité des apophyses épineuses du garrot, sur laquelle s'insère le « ligament cervical », reste fort longtemps et même toute la vie cartilagineuse.

§ 2. — Colonne vertébrale du cheval.

(7 cerv., 18 dors., 6 lomb., 5 sac., 17 à 20 caud.)

A. — Vertèbres cervicales (fig. 3).

Caractères généraux. — Ces vertèbres, les plus longues et les plus épaisses de toutes, se distinguent, en général, des autres vertèbres par les caractères suivants : la tête est bien formée, de courbe très brève ; la cavité postérieure est une véritable cavité cotyloïde, trop spacieuse pour contenir exactement la tête, d'où une grande épaisseur des disques intervertébraux. L'arête inférieure du corps est fortement prononcée, surtout en arrière, où elle se termine par un petit tubercule. L'apophyse épineuse forme une simple crête rugueuse, à peine saillante. Les apophyses transverses, très développées, sont allongées dans le sens antéro-postérieur et inclinées en bas ; on les désigne encore, dans cette région, sous le nom d'*apophyses trachéliennes*, à cause de leurs rapports avec la trachée ; un trou les traverse à leur base pour le passage de l'artère vertébrale (trou transversaire ou trachélien). Les apophyses articulaires sont énormes, les échancrures larges et profondes.

Caractères spécifiques. — La *première* vertèbre du cou (fig. 4) a reçu le nom d'*atlas*. On la reconnaît à première vue au grand développement de son diamètre transversal dû à ses apophyses transverses aliformes, à ses deux vastes cavités antérieures destinées à recevoir les condyles de l'occipital, aux dimensions considérables de son trou vertébral, à la minceur de la partie qui tient lieu du corps et qu'on appelle ici l'*arc inférieur*, par opposition à l'arc véritable ou *arc supérieur*.

Nous envisagerons successivement les deux arcs, la surface articulaire antérieure ou céphalique et la surface articulaire postérieure ou axoïdienne.

L'*arc inférieur* présente : 1° une face intérieure, divisée en deux parties par une crête transverse donnant attache au ligament odontoïdien : la partie antérieure est déprimée pour rece-

voir des sinus veineux ; la postérieure, lisse et concave, entre dans la constitution de la surface articulaire qui répond à l'axis ; 2° une face extérieure, légèrement étranglée au milieu et présentant sur la ligne médiane un relief terminé en arrière par un gros tubercule.

L'*arc supérieur*, échancré sur les deux bords, est traversé en avant, de chaque côté, par un trou qui, à l'extérieur, se relie au moyen d'une courte gouttière à un deuxième trou perforant l'apophyse transverse ; ces deux ouvertures avec le demi-canal qui les unit figurent le trou de conjugaison du couple occipito-atloïdien. A la place de l'apophyse épineuse, se voit une surface chagrinée, quelquefois une légère crête. Les apophyses transverses se détachent latéralement comme deux ailes larges, aplaties de dessus en dessous, inclinées en avant et en bas et bordées d'une lèvre rabotense. Elles sont traversées chacune par deux trous : l'un antérieur déjà mentionné, l'autre postérieur, beaucoup plus large, qui représente le trou transversaire des autres vertèbres cervicales.

En se joignant avec l'arc inférieur, les ailes forment, de chaque côté, une fosse profonde où s'ouvrent les deux trous précités, ainsi qu'un petit canal veineux intermédiaire débouchant d'autre part dans le canal vertébral. Une large et forte travée sépare cette fosse de la surface articulaire inférieure.

La *surface articulaire répondant à l'occipital* comprend deux profondes cavités qui se joignent inférieurement, sans se confondre, tandis qu'elles restent séparées du côté dorsal par un intervalle de plusieurs centimètres. Chacune est formée de deux plans articulaires concaves entre lesquels se trouve ménagé une sorte d'arrière-fond non revêtu de cartilage ; le plan supérieur appartient à l'arc dorsal et équivaut sans doute à l'apophyse articulaire antérieure, bien qu'il soit tourné en bas ; le plan inférieur, tourné en haut, forme un léger revers au voisinage de la ligne médiane. Le pourtour de cette double surface articulaire où s'emboîtent les condyles de l'occipital est mince et plus ou moins tranchant, entaillé de quatre échancrures arrondies, deux médianes et deux latérales.

Pour répondre à l'axis, l'atlas présente une surface articulaire assez irrégulière, composée : 1° d'une partie médiane, concave transversalement, taillée sur l'arc inférieur de la vertèbre et servant d'appui à l'odontoïde de l'axis ; 2° de deux parties latérales ondulées, obliques vers le trou vertébral et réunies l'une à l'autre, sur le bord inférieur de ce trou, par un isthme étroit : telles deux expansions irrégulièrement triangulaires flanquant le trou vertébral sans se rejoindre du côté

dorsal et équivalant vraisemblablement aux apophyses articulaires postérieures.

L'atlas contient beaucoup de tissu compact ; il se développe par trois noyaux d'ossification : deux pour l'arc dorsal et les ailes (lames vertébrales), le troisième pour l'arc ventral. Ce dernier se montre plus ou moins longtemps après les deux autres, quoique toujours avant la naissance. Les noyaux latéraux ne s'étendent que lentement dans les ailes, dont le bord libre reste assez longtemps cartilagineux et forme parfois épiphyse ; ils se soudent entre eux avant la naissance, tandis qu'ils ne se soudent à l'arc inférieur que vers l'âge de cinq à sept mois.

La *deuxième* vertèbre cervicale (fig. 5 A) est encore appelée *axis* (*epistropheus*), car elle sert d'axe de rotation pour l'atlas et la tête. C'est la plus longue de toutes les vertèbres (15 centimètres environ).

Le *corps*, étranglé dans son milieu, présente une crête médiane inférieure très développée. Il ne porte point de tête antérieurement, mais une sorte de pivot qui s'engage dans l'anneau de l'atlas et qu'on appelle *apophyse odontoïde* ; cette apophyse a la forme d'un demi-cylindre, légèrement atténué et arrondi en demi-cercle à l'extrémité, creusé en gouttière sur sa face supérieure, convexe et encroûté de carti-

Fig. 3. — Vertèbres cervicales du cheval.

A. *atlas :* 1, apophyse transverse ; 2, trou antérieur de l'apophyse transverse ; 3, trou de conjugaison, réuni au trou précédent par une gouttière ; 4 trou transversaire ; 5, surface articulaire remplaçant l'apophyse articulaire postérieure. — B. *axis :* 1, odontoïde ; 2, apophyse transverse ; 3, crête médiane inférieure ; 4, apophyse épineuse ; 5, trou de conjugaison ; 6, apophyses articulaires postérieures. — C, *troisième :* 1, tête ; 2, apophyse transverse ; 3, trou transversaire ; 4, crête médiane inférieure ; 5, apophyse épineuse ; 6, apophyses articulaires antérieures ; 7, apophyses articulaires postérieures. — D, *quatrième.* — E, *cinquième.* — F, *sixième.* — G. *septième.*

lage sur sa face inférieure qui forme un demi-gond articulaire autour duquel glisse la surface articulaire concave de l'arc inférieur de l'atlas ; la gouttière supérieure est taillée en biseau, on y voit une forte rugosité. Deux expansions articulaires ondulées flanquent cette apophyse et représentent, pense-t-on, les apophyses articulaires antérieures des autres vertèbres ;

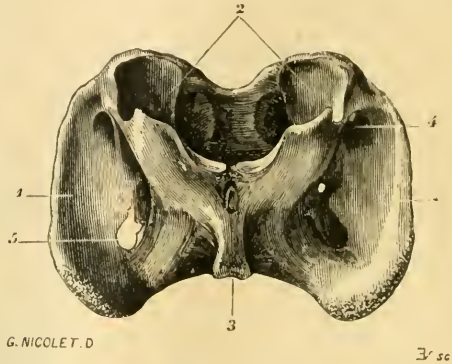

Fig. 4. — Face ventrale de l'*atlas* du cheval.

1, 1, apophyses transverses ou ailes ; 2, cavités articulaires destinées à recevoir les condyles de l'occipital ; 3, tubercule de l'arc ventral ; 4, trou antérieur de l'apophyse transverse ; 5, trou transversaire.

elles sont limitées en dehors par un bord arrondi, très saillant, et séparées l'une de l'autre par une échancrure, en dessous de l'odontoïde ; d'autre part, elles se confondent avec celle-ci en une seule et même surface articulaire.

L'*arc* de l'axis est surélevé, l'apophyse épineuse, très forte, allongée d'avant en arrière, et couronnée d'une lèvre rugueuse, bifurquée en arrière, dont les deux branches se confondent avec les apophyses articulaires postérieures. Les apophyses transverses, peu développées, sont dirigées en arrière et unicuspides ; le trou qui les traverse à la base est relativement petit, quelquefois double. Les échancrures antérieures sont très profondes, le plus souvent même converties en trous.

Quoique volumineuse, cette vertèbre est assez légère, parce qu'elle contient beaucoup de substance spongieuse.

Elle se développe par quatre noyaux d'ossification primitifs auxquels s'ajoutent deux noyaux secondaires. Trois lui appartiennent en propre qui forment le corps et les deux lames ; le quatrième constitue l'apophyse odontoïde et doit être interprété comme le corps de l'atlas détaché de cette vertèbre et fixé à l'axis. Ces quatre noyaux apparaissent en même temps

que les noyaux similaires des autres vertèbres cervicales, c'est-à-dire dans le cours de la première moitié de la gestation. —

Fig. 5. — Axis et sixième vertèbre cervicale du cheval et de l'âne.

A, *axis du cheval* : 1, apophyse épineuse ; 2, apophyse transverse : 3. apophyse odontoïde ; 4, ses expansions latérales. — B, *axis de l'âne :* mêmes chiffres et même signification. — A', *sixième vertèbre cervicale du cheval* : 1, tête articulaire ; 2. apophyse articulaire postérieure ; 3. cavité cotyloïde ; 4 cuspide dorsal de l'apophyse transverse ; 5, cuspide ventral de la même ou apophyse costellaire. Le troisième cuspide se voit en arrière. — B', *sixième vertèbre cervicale de l'âne* : mêmes chiffres et même signification.

Quant aux deux noyaux d'ossification secondaires, ils forment l'un la cavité cotyloïde, l'autre une enclave entre la base de l'odontoïde et le corps de la vertèbre ; ce dernier équivaut

à la tête de l'axis, et rien ne démontre avec plus d'évidence que l'odontoïde est une partie surajoutée, d'origine étrangère. Le noyau sous-odontoïdien est particulièrement visible chez les Solipèdes, où il persiste jusqu'à l'âge de trois à quatre ans.

Les *troisième*, *quatrième* et *cinquième* vertèbres se ressemblent beaucoup ; elles ont chacune à leurs apophyses transverses deux prolongements, l'un antéro-inférieur ou costellaire, l'autre postéro-supérieur (apophyse transverse proprement dite), ce dernier le plus volumineux.

On les distingue individuellement par les caractères suivants : 1° il y a diminution de longueur et augmentation de largeur de la troisième à la cinquième ; 2° le trou transversaire diminue de calibre de la cinquième à la troisième ; 3° la cinquième a ses apophyses articulaires, antérieure et postérieure, réunies par une crête épaisse et rugueuse ; la troisième offre entre lesdites apophyses un évidement presque complet ; la quatrième fait transition d'un état à l'autre ; 4° le tubercule terminal de la crête inférieure augmente en général de volume de la troisième à la cinquième ; souvent dans cette dernière il affecte la forme d'un cœur de carte à jouer ; 5° la troisième, placée sur un plan horizontal par l'extrémité antérieure, touche ce plan par cinq points : ses apophyses articulaires, ses apophyses transverses et sa tête ; tandis que, pour les deux suivantes, la tête se tient généralement à distance du plan de support.

La *sixième* (fig. 5, A′) a reçu le nom de *tricuspide*, en raison de la présence d'un troisième prolongement à ses apophyses transverses, prolongement situé en arrière des deux autres. Un autre caractère, très frappant, consiste dans l'effacement presque complet de la crête inférieure du corps, de sorte que la face inférieure de celui-ci, encadrée par les apophyses transverses, figure une large gouttière.

La *septième* (fig. 3, G) a reçu le nom de *proéminente* parce que son apophyse épineuse est notablement développée, constituée par une lame triangulaire de 2 ou 3 centimètres de hauteur. On la reconnaît encore à sa brièveté, aux facettes concaves qui existent de chaque côté de sa cavité cotyloïde pour servir à l'articulation de la première paire de côtes, à ses apophyses transverses unicuspides et imperforées, enfin aux rugosités plus ou moins tuberculeuses qui remplacent la crête inférieure du corps.

B. — Vertèbres dorsales (fig. 6).

Caractères communs. — Les vertèbres dorsales, ou mieux thoraciques, sont essentiellement caractérisées par leurs articulations avec les côtes. Il y a autant de paires de côtes que de vertèbres dorsales. Chaque côte s'articule par sa tête avec une cupule intervertébrale, par sa tubérosité avec une apophyse transverse. La première côte répond à l'intervalle de la dernière vertèbre cervicale avec la première dorsale ; la dernière, à l'intervalle des deux dernières vertèbres dorsales. Les cupules destinées à la tête des côtes sont formées chacune par deux facettes concaves, taillées sur deux corps vertébraux successifs ; celle qui confine à la tête est généralement allongée de haut en bas ; celle creusée sur le contour de la cavité cotyloïde est plus ou moins orbiculaire. Les facettes destinées à correspondre aux tubérosités des côtes sont taillées sur le flanc des apophyses transverses, soit directement en dehors, soit un peu en avant et en bas.

Fig. 6. — Vertèbre dorsale moyenne du cheval.

Les vertèbres dorsales se font en outre remarquer : 1° par leur corps court, comprimé et évidé latéralement, dont les faces articulaires tendent à s'aplanir pour un empilement plus serré ; 2° par leur apophyse épineuse généralement longue ; 3° par leurs apophyses transverses courtes et renflées en tubercule, dirigées obliquement en dehors et en haut ; 4° par leurs apophyses articulaires généralement reportées à la base des

apophyses épineuses, l'une contre l'autre, et plus ou moins dépourvues de relief ; 5° enfin, par la profondeur et l'étroitesse des échancrures postérieures, lesquelles peuvent être converties en trous, comme le montre la figure 6.

Caractères spécifiques. — Aucune des dix-huit vertèbres dorsales ne s'éloigne beaucoup du type que nous venons de faire connaître ; aussi est-il assez difficile d'établir, pour chacune d'elles, des caractères essentiellement distinctifs, sauf pour la dernière, qui n'a pas de facette costale sur le côté de la cavité cotyloïde, et pour les deux premières, qui présentent des caractères qui font transition à ceux des vertèbres cervicales.

La *première* a une apophyse épineuse de forme pointue, qui est deux à trois fois moins longue que celle de la vertèbre suivante (6 à 8 centimètres) et n'atteint pas le garrot. Ses apophyses transverses, dirigées en dehors, présentent en dessous une grande facette articulaire concave pour répondre à la tubérosité de la première côte.

La *deuxième*, tout en affectant le type nettement dorsal, se distingue encore au développement et surtout à l'écartement de ses apophyses articulaires, dont les antérieures ont leur surface fortement concave transversalement.

On déterminera approximativement le rang des suivantes en prenant pour guide les données ci-après : Le diamètre vertical des corps vertébraux augmente progressivement d'avant en arrière. Leur diamètre transversal, qui détermine celui du canal rachidien, va en décroissant jusqu'au milieu de la région ; il augmente un peu dans les deux ou trois dernières vertèbres. La tête et la cavité cotyloïde sont d'autant moins accentuées qu'elles appartiennent à des vertèbres plus postérieures, sans arriver toutefois à un complet aplanissement. La crête médiane inférieure, très prononcée dans les cinq ou six premières et dans les deux ou trois dernières, est plus ou moins épaisse et obtuse dans les autres. Les cupules intervertébrales destinées à la réception de la tête des côtes diminuent de profondeur et d'étendue de la première à la dernière. L'étendue de la facette transversaire destinée à répondre à la tubérosité des côtes décroît dans le même sens. Cette facette est concave dans les trois premières vertèbres, à peu près plane dans les autres. Elle regarde en bas dans la première, en dehors et en bas dans les deux suivantes, puis directement en dehors jusqu'à la onzième ou douzième, enfin en dehors et un peu en avant dans les six ou sept dernières. Cette même facette transversaire est généralement confondue avec la facette antérieure du corps vertébral sur la première et sur les

deux dernières vertèbres ; elle en est séparée ailleurs par un intervalle qui atteint son maximum vers le milieu de la région (plus d'un centimètre). Les apophyses transverses diminuent de volume d'avant en arrière. La pointe antéro-supérieure de leur tubercule s'accentue de plus en plus, s'étrangle à la base et finit par s'isoler à l'état d'apophyse mamillaire sur les trois dernières vertèbres. Ces apophyses mamillaires flanquent et surmontent les apophyses articulaires antérieures, avec lesquelles il ne faut pas les confondre. En même temps que s'isolent ainsi les apophyses mamillaires, les apophyses transverses proprement dites s'abaissent peu à peu vers les corps vertébraux.

Les apophyses épineuses, à partir de la première qui est relativement courte, s'allongent extrêmement, puis décroissent progressivement à partir de la cinquième jusqu'aux deux ou trois dernières, qui se mettent à peu près de niveau avec les apophyses épineuses lombaires. Les deux plus longues, la troisième et la quatrième, atteignent 20 centimètres environ ; tandis que les deux dernières n'ont guère plus de 5 ou 6 centimètres. La largeur de ces apophyses diminue de la deuxième jusqu'à la huitième ; elle augmente ensuite progressivement dans les vertèbres suivantes. Les apophyses les plus longues (celles du garrot) sont aussi les plus épaisses, surtout au bord postérieur, qui est creusé d'une rainure plus ou moins accentuée au milieu de laquelle court une crête d'insertion ; ces mêmes apophyses, c'est-à-dire de la deuxième à la dixième, sont en outre renflées et tubéreuses à leur sommet, qui est surmonté de cartilage ; tandis que, dans les suivantes, le sommet forme une simple lèvre rugueuse, allongée d'avant en arrière, avec une pointe antérieure plus ou moins marquée. La première apophyse épineuse dorsale est à peu près perpendiculaire au corps vertébral ou très peu inclinée en arrière ; les suivantes sont en forte postéro-version ; mais à partir de la sixième ou septième, l'obliquité diminue de plus en plus et s'annule à la seizième, qui est sensiblement verticale, tandis que les deux dernières sont en légère antéro-version.

Les apophyses articulaires, très développées dans la première, encore manifestes dans la deuxième, perdent à peu près complètement leur relief à partir de la troisième et se réduisent à de simples facettes, très rapprochées de la ligne médiane, taillées à la base des apophyses épineuses, soit en avant, soit en arrière ; les postérieures, toutefois, gardent encore quelque relief et sont séparées l'une de l'autre par une échancrure qui reçoit le bord antérieur de l'apophyse épineuse suivante. Ces

facettes articulaires diminuent d'étendue de la première vertèbre à la neuvième ou dixième; tandis que, dans les suivantes, elles s'élargissent graduellement, s'éloignent de celles du côté opposé et deviennent courbes : disposition qui fait transition à celle que nous constaterons à la région lombaire. Le canal vertébral est complètement fermé en haut par suite du chevauchement des arcs vertébraux ; il n'y a d'intervalle qu'entre la première et la deuxième vertèbre, encore cet intervalle est-il beaucoup moins étendu que dans la région du cou.

Les échancrures des vertèbres dorsales sont très inégales, les antérieures larges mais peu marquées, les postérieures très profondes et étroites ; ces dernières se resserrent beaucoup à partir de la quatrième ou cinquième et il est commun d'en voir quelques-unes se convertir en trous.

C. — Vertèbres lombaires (fig. 7).

Caractères généraux. — Un peu plus longues et larges que les dorsales, auxquelles elles ressemblent par la disposition de leur corps, ces vertèbres sont caractérisées : 1° par leurs apophyses transverses énormément développées, aplaties de dessus en dessous et dirigées horizontalement en dehors ; on les appelle souvent apophyses costiformes, mais ce sont bien des apophyses transverses et non des côtes soudées, car elles se développent comme de simples prolongements des vertèbres et à aucun moment ne sont indépendantes ; 2° par leurs apophyses mamillaires tuberculeuses, à la face interne desquelles s'étendent les surfaces articulaires antérieures ; 3° par leurs apophyses articulaires emboîtées, les postérieures, arrondies en demi-gond, s'engageant dans la concavité des antérieures ; cet emboîtement, substitué à la simple superposition, donne plus de précision aux mouvements de flexion et d'extension, mais restreint singulièrement les mouvements de latéralité ; 4° par leurs apophyses épineuses courtes, minces, larges, légèrement inclinées en avant, et pourvues à leur sommet d'une lèvre rugueuse, formant une pointe antérieure.

Caractères spécifiques (fig. 7). — Les caractères qui peuvent servir à distinguer ces vertèbres les unes des autres sont les suivants :

1° Depuis la première jusqu'à la dernière, il y a diminution progressive dans le diamètre vertical des corps vertébraux, tandis que le diamètre transversal augmente. La crête inférieure du corps va en s'abaissant et en s'élargissant dans le

même sens, en sorte que, envisagée à la fois dans les six vertèbres, elle figure un triangle isocèle très allongé à sommet antérieur ; le dernier corps vertébral est à peu près complètement aplani. La tête et la cavité cotyloïde sont de moins en moins accentuées d'avant en arrière et élargies progressivement en une ellipse dont le grand axe arrive à être deux fois plus grand que le diamètre vertical.

2° Les apophyses épineuses diminuent de largeur d'avant en arrière ; la dernière est particulièrement rétrécie et à peu près verticale.

3° Les apophyses transverses sont plus longues dans les vertèbres de la partie moyenne de la région que dans les premières et les dernières. La plus longue est la troisième ou la quatrième (10 à 12 centimètres) ; la plus courte, la dernière. Il y a, sous ce rapport, transition brusque avec la région dorsale : la dernière apophyse transverse dorsale fait à peine saillie, la première lombaire n'a pas moins de 7 à 8 centimètres. La largeur des apophyses costiformes diffère peu ; toutefois les premières sont les plus étroites. La dernière et même l'avant-dernière se font remarquer par leur épaisseur qui est corrélative de l'existence d'articulations intertransversaires soit entre elles, soit avec la base du sacrum ; ainsi l'on observe sur le bord postérieur de la cinquième une facette articulaire de forme ovale ; la sixième en porte deux : une en avant, répondant à la précédente, et une en arrière, correspondant au sacrum, celle-ci très étendue et concave. La quatrième et la cinquième vertèbre s'articulent aussi quelquefois par la base de leurs apophyses transverses, et même la quatrième avec la troisième, mais toujours l'étendue de ces articulations intertransversaires diminue d'arrière en avant. La direction des apophyses transverses présente aussi des différences : la première et, souvent

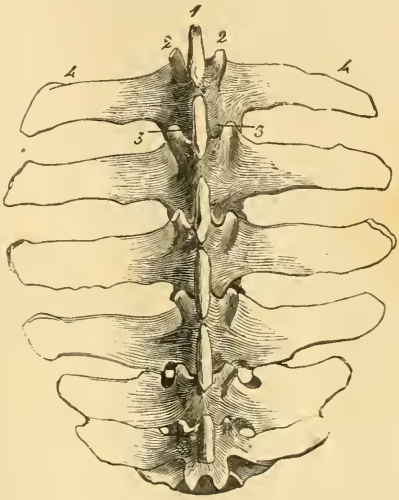

Fig. 7. — Vertèbres lombaires du cheval.

1, sommet de l'apophyse épineuse ; 2, 2, apophyses mamillaires ; 3, 3, apophyses articulaires postérieures ; 4, 4, apophyses transverses.

aussi, la deuxième s'inclinent en arrière ; la troisième et la quatrième sont à peu près perpendiculaires au rachis ; enfin les deux dernières se dirigent nettement en avant.

4° Les apophyses mamillaires, plus ou moins confondues avec les apophyses articulaires antérieures, vont en augmentant d'épaisseur de la première vertèbre à la quatrième ou cinquième ; elles diminuent sur la dernière. Leur écartement bilatéral varie peu ; il diminue d'abord et augmente ensuite.

5° Les trous de conjugaison augmentent d'étendue d'avant en arrière.

D. — Sacrum (fig. 8).

Le sacrum résulte de la soudure de cinq vertèbres. C'est une pièce impaire, articulée, en avant, avec la dernière vertèbre lombaire, en arrière avec la première caudale, sur les côtés avec les coxaux. Il est aplati de dessus en dessous, triangulaire, courbé dans sa longueur du côté ventral, et offre à étudier : une face supérieure, une face inférieure, deux bords, une base, un sommet et un canal central, suite du canal rachidien.

La *face supérieure* présente, sur la ligne médiane, les apophyses épineuses des vertèbres sacrées, dont l'ensemble constitue l'*épine sacrée*. Ces apophyses s'unissent entre elles par leur base seulement ; elles sont généralement libres dans le restant de leur étendue ; elles s'inclinent toutes en arrière et se terminent, à l'exception de la première, qui est étroite et particulièrement mince, par un sommet renflé, souvent bifide ; leur longueur diminue de la deuxième à la cinquième. De chaque côté de l'épine sacrée, existe une gouttière au fond de laquelle s'ouvrent quatre trous dits *sus-sacrés*, qui pénètrent dans le canal sacré et communiquent avec quatre trous analogues mais plus larges, percés sur la face inférieure et nommés pour cette raison *sous-sacrés*. On devine que cet ensemble de trous correspondant aux intervalles des vertèbres représente les trous de conjugaison, lesquels ont dû s'ouvrir à l'extérieur chacun par deux orifices à cause de la fusion des apophyses transverses ; on observe d'ailleurs une disposition similaire entre la première vertèbre sacrée et la dernière vertèbre lombaire, et entre celle-ci et l'avant-dernière, c'est-à-dire partout où les apophyses transverses s'articulent ou se synostosent.

La *face inférieure*, lisse, concave d'avant en arrière, offre les traces des disques qui réunissaient primitivement les corps vertébraux. On y remarque, de chaque côté, les trous sous-sacrés, progressivement décroissants d'avant en arrière comme les sus-sacrés.

Les *bords* sont épais et concaves, à l'état de lèvre rugueuse taillée en biseau du côté de la face supérieure et amincie d'avant en arrière. Cette lèvre présente antérieurement une surface articulaire allongée, irrégulière, légèrement ondulée, dont le contour rappelle vaguement celui de l'oreille humaine : c'est la *facette auriculaire*, qui répond à une semblable facette sculptée en dedans de l'ilium ; elle n'occupe guère que la moitié

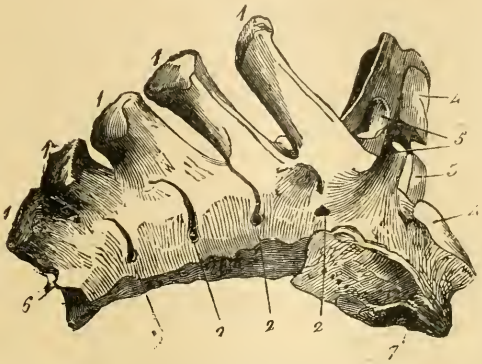

Fig. 8. — Sacrum du cheval.

1, 1, 1, 1, 1, apophyses épineuses formant l'épine sus-sacrée ; 2, 2, trous sus sacrés ; 3, surface articulaire du corps de la première vertèbre sacrée ; 4, 4, surfaces articulaires répondant aux apophyses transverses de la dernière vertèbre lombaire ; 5, 5, apophyses mamillaires de la première vertèbre sacrée ; 6, vestige d'une apophyse articulaire postérieure de la dernière vertèbre sacrée ; 7, facette auriculaire.

inférieure de l'épaisseur de la lèvre du sacrum, le reste sert à des insertions ligamenteuses ; d'autre part, elle est localisée sur la première vertèbre sacrée.

La *base* du sacrum offre : sur la ligne médiane, l'orifice antérieur du canal sacré et la tête de la première vertèbre sacrée, tête elliptique et peu convexe ; sur les côtés, les apophyses articulaires antérieures de cette vertèbre, réunies aux apophyses mamillaires, les échancrures antérieures qui entaillent assez profondément la base des apophyses transverses et parfois même se convertissent en trous. Celles-ci se font remarquer par leur extrême épaisseur, par leur inclinaison en avant et par la facette elliptique, légèrement convexe, qui les met en rapport avec les apophyses transverses de la dernière lombaire.

Le *sommet*, tourné en arrière, présente : l'orifice postérieur du canal sacré, la surface articulaire postérieure de la dernière vertèbre sacrée, enfin les vestiges des apophyses articulaires et des échancrures postérieures de cette même vertèbre.

Le *canal sacré* est aplati de haut en bas, triangulaire sur la coupe ; il diminue de largeur d'avant en arrière.

Développement. — La synostose des vertèbres sacrées commence en général par les premières ; elle se fait d'abord par les apophyses transverses, ensuite par les lames vertébrales, enfin par le corps. Il arrive communément que les disques intervertébraux se sont laissé envahir par l'ossification, alors que les épiphyses de chaque corps vertébral sont encore distinctes. La soudure s'achève à un âge qui varie beaucoup dans la même espèce, en moyenne à deux ou trois ans, chez le cheval.

Les parties situées en dehors de la ligne des trous sus et sous-sacrés, que l'on appelle quelquefois *masses latérales* du sacrum, équivalent évidemment à des apophyses costiformes soudées.

E. — Vertèbres caudales.

On qualifie souvent les vertèbres caudales de vertèbres coccygiennes, mais c'est un abus de langage ; il n'y a que l'Homme et les Anthropoïdes qui ont un coccyx véritable (du grec κόκκυξ, coucou) : petit os résultant de l'assemblage de vertèbres avortées qu'on a comparé à un bec de coucou ; tous nos Mammifères domestiques, à moins d'anomalie, ont une queue ; c'est pourquoi il est mieux de dire vertèbres caudales pour ceux-ci, vertèbres coccygiennes pour ceux-là ; ici la différence des termes ne saurait entraîner aucune équivoque.

La queue du cheval comprend un nombre variable de vertèbres (17 à 20 en moyenne) dégénérées, qui s'amincissent graduellement de la première à la dernière. Dans les deux ou trois premières, on retrouve encore à peu près tous les caractères des vraies vertèbres : un corps, un arc, une apophyse épineuse, des apophyses transverses dirigées en arrière, et même des rudiments d'apophyses mamillaires ; les apophyses articulaires sont les seules particularités dont il ne reste aucune trace. Dans les vertèbres suivantes, ces caractères s'effacent de plus en plus ; les lames vertébrales ne se rejoignent pas et le canal vertébral ne forme plus qu'une gouttière qui, devenant elle-même de moins en moins profonde, finit par disparaître complètement ; les éminences d'insertion se montrent de moins en moins saillantes, et la vertèbre se réduit à un petit cylindre osseux, évidé dans son milieu, renflé à ses extrémités qui se terminent l'une et l'autre par une surface articulaire convexe. Ces petits cylindres, derniers vestiges des corps vertébraux, se développent encore par trois noyaux d'ossification ; ils sont très spongieux et partant fort légers. — Dès la sixième

vertèbre, l'apophyse transverse n'est plus qu'une faible crête latérale qui s'efface dans les suivantes. Les lames vertébrales persistent plus longtemps, localisées à la partie antérieure des vertèbres ; on en trouve la trace jusqu'à la dixième ou onzième.

Remarquons, en terminant, que la première caudale se soude très souvent avec le sacrum, chez les sujets avancés en âge, et parfois même les deux premières.

F. — Rachis du cheval considéré dans son ensemble.

Nous allons passer en revue successivement : sa face supérieure, sa face inférieure, ses faces latérales, le canal rachidien. Nous l'envisagerons ensuite sous le rapport de sa direction, de sa mobilité et de la longueur relative de ses diverses régions.

La *face supérieure* ou mieux dorsale présente, sur la ligne médiane, la série des apophyses épineuses. A peine saillantes dans la région cervicale, elles sont fort développées, au contraire, au dos et aux lombes où elles constituent une longue crête nommée épine dorso-lombaire, ainsi qu'au sacrum où elles forment l'épine sacrée ; elles disparaissent bientôt sur les vertèbres caudales. Leur développement est maximum à la partie antérieure de la région dorsale, où elles donnent attache aux organes élévateurs de la tête et du cou, dont l'incidence est singulièrement favorisée par cet allongement. Le changement de direction qu'elles éprouvent dans la région dorso-lombaire, où elles passent de la postéro-version à l'antéro-version, par l'intermédiaire d'une apophyse qui n'est inclinée ni dans un sens ni dans l'autre, ce changement, disons-nous, est très favorable à la rigidité et à la résistance de la colonne entre les deux bipèdes, car les tractions qui s'exercent de l'avant-main ou de l'arrière-main sur leurs sommets aboutissent à resserrer les corps vertébraux les uns contre les autres et à soulever le centre de la colonne, ou du moins à empêcher son affaissement ; aussi est-ce une disposition particulière aux Quadrupèdes. En passant au sacrum, la postéro-version succède brusquement à l'antéro-version et il se produit un angle inter-épineux manifeste.

En dehors et de chaque côté des apophyses épineuses se voit une suite de tubercules d'insertions représentés au cou par les apophyses articulaires, au dos par la partie supérieure des apophyses transverses, aux lombes et même à la fin du dos par les apophyses mamillaires. Ces tubercules sont disposés en ligne et séparés des apophyses épineuses par une gouttière, dite *vertébrale*, plus ou moins large et profonde, qui se continue

par la gouttière sus-sacrée. C'est sur eux et sur les apophyses épineuses que les faisceaux musculeux extenseurs du rachis prennent la plupart de leurs insertions fixes ou mobiles.

La *face inférieure* ou mieux ventrale, large au cou, se rétrécit dans la région dorsale pour s'élargir ensuite à la région lombo-sacrée et se rétrécir de nouveau à la queue. On y remarque la crête, plus ou moins marquée, qui divise les corps vertébraux en deux parties latérales, l'une droite et l'autre gauche.

Les *faces latérales* offrent à étudier les trous de conjugaison par où sortent les nerfs spinaux. Elles présentent en outre : au cou, les apophyses transverses ; au dos, les facettes externes de ces mêmes apophyses et les cupules intervertébrales, destinées les unes et les autres à servir d'appui aux côtes ; aux lombes, les apophyses costiformes ; au sacrum, les masses latérales de cet os donnant appui aux coxaux. On remarquera que les côtes et les apophyses transverses du cou et des lombes fournissent des points d'insertion aux puissances musculaires chargées d'opérer l'inclinaison latérale de l'échine.

Le *canal rachidien* communique en avant avec la cavité cranienne. Très large au niveau de l'atlas pour recevoir l'odontoïde de l'axis et permettre les mouvements de rotation de la tête sans que la moelle soit exposée à être blessée, le canal rachidien se rétrécit subitement dans l'axis ; il se dilate ensuite à la fin de la région cervicale et au commencement de la région du dos, où la moelle présente un plus grand volume et où les mouvements du rachis sont très étendus. C'est vers la partie moyenne que le canal rachidien de la région dorsale présente son plus petit diamètre. Il s'agrandit à partir de ce point jusqu'au niveau de l'articulation lombo-sacrée ; après quoi il se rétrécit rapidement pour disparaître tout à fait vers la quatrième ou cinquième coccygienne. La dilatation lombaire coïncide avec le renflement que présente la moelle à cet endroit et avec le volume des cordons nerveux groupés autour d'elle.

Direction (fig. 9). — La tige vertébrale n'est pas étendue en ligne droite de la tête à l'extrémité de la queue. Si on la suit depuis la pointe caudale, libre et pendante, jusqu'à l'extrémité antérieure, on la voit d'abord se porter en haut et en avant, en formant une inflexion à concavité inférieure qui répond au plafond du bassin. Elle se poursuit ensuite horizontalement après avoir formé, à la jonction des lombes et du sacrum, un angle dit *sacro-vertébral* ou *promontoire* qui est infiniment moins prononcé dans les Quadrupèdes que dans l'Homme. Elle reste horizontale et rectiligne dans la région lombaire et la moitié postérieure de la région dorsale, puis s'abaisse graduellement

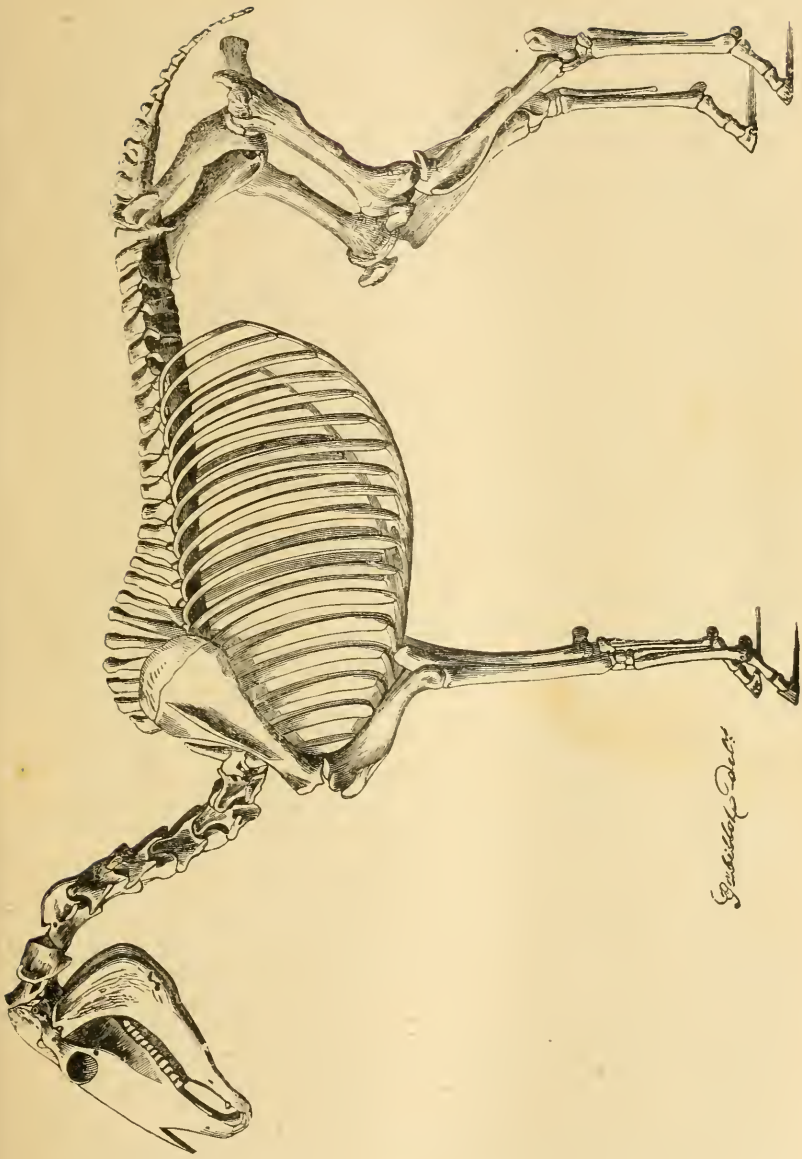

Fig. 9. — Squelette de cheval.

en décrivant une légère courbure jusqu'à la région cervicale. Elle se relève enfin au cou, tout en prenant la forme gracieuse d'une console, se courbant d'abord en arrière, puis en avant.

Mobilité. — Dans la région cervicale, l'absence presque complète d'apophyses épineuses, le grand développement des apophyses articulaires et la courbe très brève décrite par les surfaces de contact des corps vertébraux permettent au rachis des mouvements très étendus et très variés. Ces mouvements sont, au contraire, très bornés dans la région dorsale, les apophyses épineuses et les arcs costaux empêchant le jeu des vertèbres les unes sur les autres. A la région lombaire, le rachis peut se fléchir ou s'étendre plus qu'à la région dorsale ; mais les mouvements latéraux sont encore plus restreints à cause de l'emboîtement réciproque des apophyses articulaires ; ils sont même rendus impossibles dans la moitié postérieure de la région par l'appui que les apophyses transverses prennent les unes sur les autres. Nous ferons remarquer que cette disposition favorise singulièrement la transmission intégrale de l'impulsion qui est communiquée au tronc par la détente des membres postérieurs. Les deux régions dorsale et lombaire se meuvent solidairement et constituent une sorte de pont jeté entre les deux bipèdes, un trait d'union entre l'avant-main et l'arrière-main ; quand elles se fléchissent, ledit pont devient convexe (dos de carpe) ; quand elles s'étendent, il devient concave (dos ensellé). Les vertèbres sacrées, chargées d'offrir aux coxaux un point d'appui solide, ne pouvaient conserver leur indépendance et leur mobilité ; aussi sont-elles soudées en une pièce qui remplit toutes les conditions de solidité voulues pour servir à l'usage qui lui est dévolu. D'autre part, au point de vue des insertions musculaires, le sacrum est en quelque sorte le nœud de deux segments vertébraux dont la mobilité a lieu en sens inverse : les muscles du segment antérieur ont leurs insertions mobiles en avant, ceux du segment postérieur les ont en arrière ; il fallait donc un centre fixe entre ces deux parties. Quant à la queue, on sait que c'est un appendice d'une extrême mobilité ; là, les vertèbres se trouvent dans les meilleures conditions possibles pour la variété et l'étendue des mouvements, car elles sont articulées au moyen de surfaces convexes, à la périphérie desquelles les apophyses sont courtes ou nulles.

Longueurs relatives des diverses régions du rachis. — En moyenne, la région cervicale du cheval est égale à la longueur de la tête, aux trois quarts de la région dorsale, au double de la région lombaire et au triple de la région sacrée. La longueur de la queue est au moins égale à la longueur du cou.

§ 3. — Différences.

Ane. — La formule vertébrale diffère de celle du cheval par le nombre des vertèbres lombaires, qui est de cinq au lieu de six.

Quant aux différences de formes, elles sont très légères et assez difficiles à saisir ; nous signalerons cependant : 1° la brièveté relative des vertèbres cervicales (la troisième et la quatrième sont à peine aussi longues que larges) ; 2° la direction à peu près rectiligne de l'apophyse épineuse de l'axis (fig. 5, B) ; 3° l'augmentation de la postéro-version des apophyses épineuses du garrot et de l'antéro-version des apophyses épineuses lombaires ; 4° la fermeture de l'échancrure postérieure des vertèbres dorsales, exception faite pour les premières et les dernières ; 5° la forme amincie et proéminente des apophyses mamillaires dorsales ou lombaires ; 6° la légère inclinaison ventrale des apophyses costiformes et la moindre étendue des articulations intertransversaires lombaires qui, parfois même, manquent tout à fait ; 7° l'étroitesse du sacrum (la largeur l'emporte sur la longueur chez le cheval, elle lui est à peine égale chez l'âne) ; 8° enfin la réduction des vertèbres de la queue en rapport avec le moindre volume de cet appendice (1).

Mulet et bardot. — F. Lecoq attribuait 5 vertèbres lombaires au mulet, Goubaux ordinairement 5, exceptionnellement 6, Franck et Martin 6. Ces deux nombres peuvent en effet se rencontrer, mais le nombre 6 est le plus fréquent.

Quant au bardot, on ne lui a trouvé jusqu'à ce jour que 5 lombaires ; mais, vu la rareté et le peu d'authenticité des observations, on ne peut encore rien conclure à son sujet.

En ce qui concerne la forme des vertèbres, on constate un mélange en proportion variable de caractères asiniens et de caractères caballins, c'est-à-dire que certaines vertèbres sont asiniennes, d'autres caballines, d'autres, enfin, mixtes. Le rachis du mulet nous a paru être principalement asinien dans ses régions antérieures, et, au contraire, plutôt caballin dans ses régions postérieures. Celui du bardot aurait, d'après Arloing, une ressemblance plus asinienne que caballine.

Bœuf. — La formule vertébrale est : 7 cervicales, 13 dorsales, 6 lombaires, 5 sacrées, 18 à 20 caudales.

Vertèbres cervicales (fig. 11). — Les vertèbres cervicales diffèrent, en général, de celles du cheval par leur brièveté ; par leur tête articulaire moins oblique que chez le cheval, c'est-à-dire moins fuyante sous le corps ; par leurs apophyses épineuses bien prononcées, inclinées en avant et progressivement croissantes ; par leurs apophyses articulaires moins épaisses et moins tubéreuses que dans les Solipèdes, relevées dorsalement et réunies les antérieures aux postérieures par une lame continue en saillie sur la face supérieure ; par le grand développement du prolongement costellaire de leurs apophyses transverses qui tend à se placer directement en dessous de ces apophyses.

L'atlas (fig. 10, A) se fait remarquer par un gros tubercule tenant lieu d'apophyse épineuse, derrière lequel l'arc supérieur est déprimé en selle, par ses ailes dépourvues de trou transversaire, par l'étendue du revers basilaire de ses cavités antérieures, enfin par les expansions latérales de la surface articulaire axoïdienne qui sont à peu près sur le même plan au lieu

(1) Voir pour plus de détails : S. Arloing, *Caractères ostéologiques différentiels de l'âne, du cheval et de leurs hybrides* (*Recueil de médecine vétérinaire*, 1875, et *Bulletin de la Société d'Anthropologie de Lyon*, 1882). — Lesbre et Panisset, *Loc. cit.*

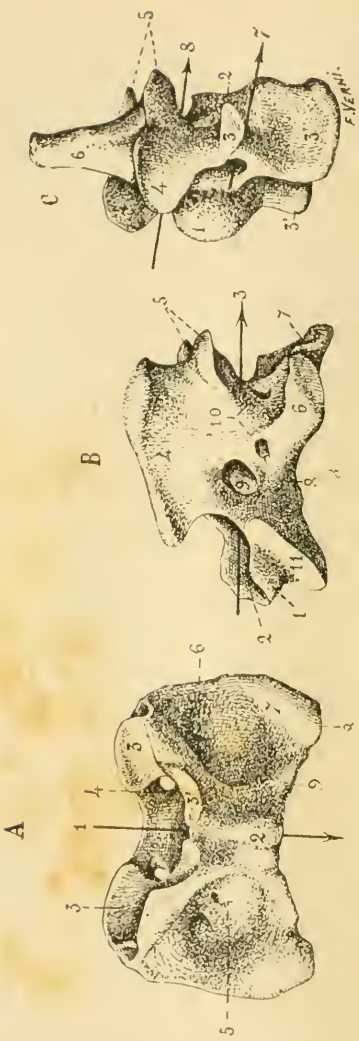

Fig. 10. — Atlas, axis et sixième vertèbre cervicale du bœuf.

d'être inclinées l'une vers l'autre, et sont en outre très légèrement concaves au lieu d'être convexes.

L'axis (fig. 10, B) se distingue à son odontoïde très large, profondément excavée en gouttière et légèrement relevée par rapport à l'axe du corps ; les expansions articulaires qui la flanquent se réunissent largement l'une à l'autre et tendent à s'aplanir suivant un plan perpendiculaire à cette apophyse. L'apophyse épineuse est moins épaisse que dans le cheval, non bifurquée en arrière et indépendante des apophyses articulaires. Le trou transversaire fait souvent défaut. La travée osseuse qui convertit l'échancrure antérieure en trou est constante et relativement large.

Les troisième, quatrième et cinquième vertèbres se distinguent aisément par le prolongement costellaire de leurs apophyses transverses qui augmente progressivement et s'isole de plus en plus.

La sixième vertèbre (fig. 10, C) ne justifie pas le nom de tricuspide ; son apophyse transverse ne comprend en effet que deux parties : un cuspide dorsal semblable à celui des vertèbres précédentes et une grande lame costellaire qui, vu l'absence de crête médiane, transforme la face inférieure du corps en une profonde gouttière.

La septième vertèbre rappelle la première dorsale du cheval par le développement de son apophyse épineuse qui s'élève à une dizaine de centimètres.

Vertèbres dorsales (fig. 11, B). — Elles se font remarquer par l'allongement de leur corps qui tend à compenser leur moindre nombre au point de vue de la longueur de la région, et qui en

A, *atlas* : 1, trou vertébral ; 2, tubercule de l'arc ventral : 3, cavités articulaires pour les condyles occipitaux ; 3', revers inférieur de ces cavités ; 4, orifice dorsal du trou de conjugaison ; 5, fosse au fond de laquelle débouche l'orifice ventral du trou de conjugaison (6) ; 7, aile de vertèbre formant la pointe (8) de chaque côté de la surface articulaire axoïdienne (9). — B, *axis* : 1, apophyse odontoïde ; 2, gouttière de l'odontoïde ; 3, trou vertébral ; 4, apophyse épineuse ; 5, apophyses articulaires postérieures ; 6, apophyse transverse montrant le trou transversaire à sa base (10) ; 7, cavité cotyloïde ; 8, crête inférieure du corps ; 9, échan

outre est plus ou moins aplati et évidé latéralement : par la largeur considérable et la forte inclinaison des apophyses épineuses du garrot ; par le

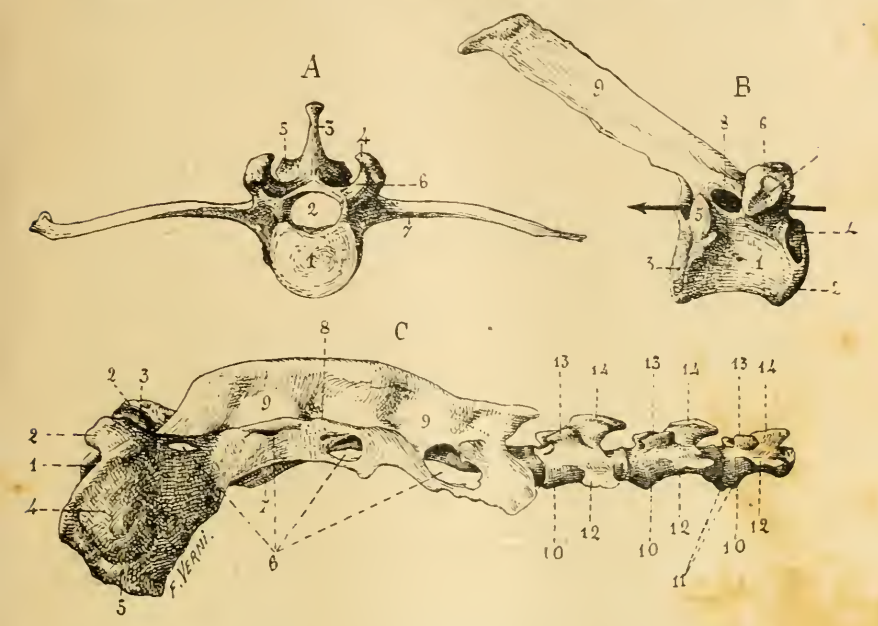

Fig. 11. — Quatrième lombaire, cinquième dorsale, sacrum avec les trois premières caudales chez le bœuf.

A, *quatrième vertèbre lombaire* : 1, surface articulaire antérieure du corps ; 2, trou vertébral ; 3, apophyse épineuse : 4, apophyse mamillaire ; 5, apophyse articulaire postérieure ; 6, cavité de l'apophyse articulaire antérieure ; 7, apophyse costiforme. — B, *cinquième vertèbre dorsale* : 1, corps vertébral ; 2, surface articulaire antérieure : 3, surface articulaire postérieure ; 4 et 5, facettes articulaires pour la tête des côtes ; 6, apophyse transverse ; 7, facette articulaire pour la tubérosité de la côte ; 8, échancrure postérieure convertie en trou ; 9, apophyse épineuse. — C, *sacrum suivi des trois premières vertèbres de la queue* : 1, tête de la première vertèbre sacrée ; 2, tubercule mamillaire : 3, cavité de l'apophyse articulaire antérieure ; 4, expansion transverse de la base du sacrum, portant la surface auriculaire (5 ; 6, trous sus-sacrés ; 7, face inférieure : 8, crête mamillaire de la gouttière sus-sacrée ; 9, épine sacrée ; 10, corps des trois premières vertèbres caudales ; 11, rudiments d'apophyses hémales ; 12, apophyses transverses : 13, apophyses mamillaires ; 14, apophyses épineuses.

volume généralement plus grand et la direction moins relevée des apophyses transverses ; enfin par les échancrures postérieures qui sont la plupart converties en trous.

Considérées individuellement, les vertèbres dorsales du bœuf sont moins larges, plus comprimées au centre de la région qu'à ses extrémités.

crure antérieure convertie en trou ; 11, expansion articulaire de l'odontoïde (apophyses articulaires antérieures ?). — C, *sixième vertèbre* : 1, tête articulaire ; 2, cavité cotyloïde ; 3, cuspide dorsal de l'apophyse transverse ; 3', lame ventrale ou costellaire de cette même apophyse ; 4, apophyses articulaires antérieures : 5, apophyses articulaires postérieures ; 6, apophyse épineuse ; 7, trou transversaire ; 8, trou vertébral.

Contrairement à ce qu'on observe chez les Solipèdes, la première apophyse épineuse atteint le garrot (fig. 11). A partir de la sixième, les suivantes se rétrécissent de plus en plus à l'extremité jusqu'aux deux dernières ; leur postéro-version augmente jusqu'à la dixième, tandis que les suivantes se redressent peu à peu ; l'avant-dernière est sensiblement verticale ; la dernière en antéversion manifeste. Dans les 5 ou 6 premières vertèbres, la facette articulaire des apophyses transverses est convexe de haut en bas, concave d'avant en arrière ; elle s'aplanit ensuite progressivement tout en diminuant d'étendue ; la dernière vertèbre en est souvent dépourvue et quelquefois même l'avant-dernière. Les tubérosités des apophyses transverses ne s'isolent à l'état d'apophyses mamillaires bien distinctes que dans les deux dernières ; à cet endroit, l'apophyse transverse proprement dite fait une saillie latérale de 1 à 2 centimètres.

Vertèbres lombaires (fig. 11, A). — Leur corps est plus long, plus épais, plus évidé dans le milieu que dans les Solipèdes ; il conserve sa saillie jusqu'à la dernière vertèbre, tandis que chez ces derniers il s'aplatit et finit par se mettre de niveau avec les apophyses costiformes. — Celles-ci sont généralement plus longues que chez les Solipèdes, concaves à leur bord antérieur, convexes au bord opposé, légèrement courbées du côté ventral, à l'exception de la première ou des deux premières ; les espaces qui les séparent sont plus larges qu'elles-mêmes. Les apophyses épineuses sont très larges, mais basses, à peu près verticales. Les apophyses mamillaires, très rapprochées des apophyses transverses, sont globuleuses et creusées en dedans d'une coulisse articulaire profonde pour recevoir des apophyses articulaires postérieures longues et coniques qui s'y trouvent emboîtées d'une manière plus complète que dans le cheval. Ces apophyses mamillaires sont d'autant plus écartées de la ligne médiane que l'on envisage une vertèbre plus postérieure ; leurs deux séries divergent nettement en arrière. Les trous de conjugaison sont spacieux. Les apophyses épineuses décroissent sensiblement de hauteur de la première à la dernière. Les apophyses transverses vont en augmentant de longueur de la première à la cinquième ; les plus larges sont les trois premières, qui sont, en outre, plus ou moins arrondies à l'extrémité, tandis que les autres sont un peu pointues, parfois hérissées de petites épines ; la pointe terminale de la dernière se recourbe beaucoup en avant. Il n'y a pas d'articulations intertransversaires, ni avec le sacrum, ni entre les dernières lombaires.

Sacrum (fig. 11, C). — Le sacrum est plus long que celui du cheval, bien que formé du même nombre de vertèbres. Son épine est indiscontinue, les apophyses qui la constituent étant entièrement soudées, elle est surmontée d'une lèvre épaisse et rugueuse. A sa base, elle est longée de chaque côté par une crête qui représente des traces d'apophyses mamillaires. Les deux derniers trous sus-sacrés sont extrêmement ouverts, le dernier parfois converti en échancrure. La face inférieure est parcourue d'un sillon médian qui marque le passage de l'artère sacrée moyenne ; elle présente plus distinctement que chez le cheval les limites des corps vertébraux. Les bords sont tranchants et rabattus. La base se fait remarquer par de fortes expansions latérales (apophyses transverses de la première sacrée) inclinées en avant et en bas, et offrant latéralement une sorte de talus pour l'appui des coxaux. La surface auriculaire s'allonge en croissant à la partie inférieure de ce talus et s'étend souvent un peu sur la deuxième vertèbre sacrée. Le sommet de l'os est remarquable par l'allongement transversal de sa surface articulaire, ainsi que par le grand développement des apophyses transverses de la dernière vertèbre sacrée.

Vertèbres caudales (fig. 11, C). — A égalité de rang, elles sont plus fortes, plus tubéreuses que celles du cheval. Les cinq premières pos-

sèdent un arc complet avec des apophyses épineuses, des apophyses transverses et des apophyses mamillaires, il ne leur manque que des apophyses articulaires. Les lames vertébrales disparaissent dès la 7e, mais il reste encore sur les deux ou trois suivantes des rudiments d'apophyses transverses et d'apophyses mamillaires ; celles-ci sont les dernières à disparaître, on peut les suivre jusqu'à la 11e ou 12e vertèbre. Une particularité remarquable offerte par les cinq ou six vertèbres qui suivent la première consiste dans la présence de deux tubercules en avant de la face inférieure du corps vertébral, limitant une gouttière où passe l'artère coccygienne.

Mouton. — La formule vertébrale est : 7 cervicales, 13 dorsales, 6 ou 7 lombaires, 4 sacrées, 16 à 24 caudales.

Vertèbres cervicales. — Les vertèbres cervicales du mouton sont relativement plus longues que celles du bœuf. L'atlas est proportionnellement moins large que chez ce dernier animal ; ses cavités articulaires antérieures sont presque dépourvues de revers basilaire ; ses fosses inférieures sont peu profondes ; les expansions de la surface articulaire postérieure sont convexes au pourtour du trou vertébral, concaves en dehors, où elles s'étendent sur les pointes terminales des ailes. L'axis participe naturellement de cette dernière particularité, c'est-à-dire que son odontoïde est entourée à la base d'une sorte de rainure ; sa crête épineuse est tranchante. Les vertèbres suivantes ont des apophyses articulaires qui ne sont pas relevées comme dans le bœuf, ni réunies par des crêtes aussi complètes. Les prolongements costellaires sont moins étendus sous les apophyses transverses que dans le bœuf, exception faite pour la 6e où ils figurent de grandes lames allongées déprimées sur la face externe.

Vertèbres dorsales. — Le corps, plus large, moins comprimé, moins excavé latéralement que chez le bœuf, a ses surfaces articulaires presque aplanies à partir de la 5e ou 6e ; les échancrures postérieures ne sont pas converties en trous ; les apophyses épineuses sont toutes plus ou moins rétrécies à l'extrémité, la première est tout à fait pointue.

Vertèbres lombaires. — Leurs corps sont plus longs que dans le bœuf, mais moins saillants sous les apophyses costiformes. Celles-ci sont toutes en antéversion et généralement élargies à l'extrémité, qui forme une sorte de crochet antérieur ; leur largeur à la base est à peine la moitié de celle de l'apophyse épineuse correspondante. Les apophyses articulaires antérieures sont encore plus engainantes que dans le bœuf. Les apophyses épineuses sont plus hautes et plus inclinées en avant.

Sacrum. — Le sacrum ne comprend que quatre vertèbres ; encore la dernière se soude-t-elle tardivement ; il est donc moins long proportionnellement que celui du bœuf et aussi moins large. Quelquefois la soudure des apophyses épineuses, notamment des deux dernières, ne s'effectue point ou ne se produit que tardivement. Les crêtes que l'on observe à la base de l'épine sacrée chez le bœuf manquent chez le mouton ou plutôt sont interrompues. Les corps vertébraux font relief sur la face inférieure de l'os, au lieu d'être aplatis ; les trous sous-sacrés vont en décroissant d'avant en arrière. Les bords latéraux sont plus épais, moins tranchants et non rabattus.

Vertèbres caudales. — Elles se distinguent de celles du bœuf par la gracilité de leurs diverses apophyses et surtout des apophyses transverses qui, dès les premières, sont pointues et reportées en arrière de la vertèbre ; en outre, on ne trouve sur la face inférieure d'aucune le double tubercule qu'on rencontre chez le bœuf.

Chèvre. — Il y a, comparativement au mouton, des différences numériques et des différences morphologiques.

a. Tandis que, chez ce dernier, la région lombaire est formée, avec une égale fréquence approximative, de 6 ou de 7 vertèbres, elle n'en comprend très généralement que 6 dans la chèvre. Une différence inverse s'observe au sacrum : le mouton n'a que 4 vertèbres sacrées, encore la dernière met-elle fort longtemps à se souder aux autres ; la chèvre en a très souvent 5. Quant à la queue, tout le monde sait qu'elle est courte ; le nombre de ses éléments est en moyenne de 11 à 13 dans la chèvre, tandis qu'il peut aller jusqu'à 24 chez le mouton.

b. D'une manière générale, les vertèbres cervicales de la chèvre sont remarquables par leur gracilité et leur allongement. L'atlas est plus mince dans toutes ses parties. L'axis se distingue à son apophyse épineuse fortement projetée au-dessus du trou vertébral. Les vertèbres suivantes ne sont pas seulement de formes plus légères et moins brèves, elles se font en outre remarquer par leurs apophyses épineuses fortement inclinées en avant et plus ou moins aplaties sur le bord postérieur, tandis que chez le mouton ces apophyses sont plus ou moins dressées et comprimées ; leur longueur varie dans l'une et l'autre espèce suivant le poids de la tête et du cou : les individus à grand cornage les ont plus développées, plus fortes, plus tubéreuses que ceux à tête légère ou dépourvue de cornes. La même différence due à la même cause se constate pour les apophyses épineuses du garrot.

Le tubercule mamillaire des apophyses transverses dorsales est généralement moins distinct que dans le mouton ; les échancrures postérieures des vertèbres dorsales et des lombaires sont plus ouvertes, les apophyses costiformes plus inclinées en bas. Le sacrum est moins épais sur les bords, plus tranchant ; il présente une crête médiane inférieure. La dégradation des vertèbres coccygiennes est plus rapide, les apophyses mamillaires existent tout juste sur les trois premières.

Porc. — La formule vertébrale est : 7 cervicales, 14 ou 15 dorsales, 6 ou 7 lombaires, 4 sacrées, 21 à 23 caudales.

Vertèbres cervicales. — Le porc est, de tous les animaux domestiques, celui qui a les vertèbres cervicales les plus courtes, les plus larges et les plus tubéreuses. Les têtes et les cavités cotyloïdes sont elliptiques, à grand axe transversal, et de plus singulièrement aplaties ; les premières sont déprimées dans le centre suivant leur grand axe, les secondes légèrement concaves avec un rebord convexe plus ou moins marqué. Les arcs vertébraux se rétrécissent beaucoup dans le milieu de manière à laisser entre eux de grands intervalles triangulaires donnant accès dans le canal vertébral. Notons encore que, exception faite pour les deux premières vertèbres, la crête médiane inférieure faisant défaut, le corps se trouve aplani au fond de l'intervalle des apophyses costellaires et que les apophyses articulaires antérieures sont fortement relevées dorsalement.

L'atlas (fig. 12, A et B) présente un gros tubercule sur son arc supérieur qui est étroit et dépourvu d'échancrure en arrière, une apophyse pointue sur son arc inférieur qui est limité en avant par un bord en accolade ; ses ailes, plates à leur face supérieure, présentent en dessous une fosse profonde ; elles sont traversées 1° par un trou antérieur souvent double faisant suite au trou de conjugaison occipito-atloïdien ; 2° par un trou transversaire ouvert sur leur contour postérieur. Les deux cavités condyliennes ne présentent pas trace de revers basilaire. La surface articulaire postérieure est divisée en trois parties indépendantes : une gouttière profonde, pour recevoir l'odontoïde, et deux facettes latérales elliptiques légèrement concaves.

L'axis (fig. 12, C) se distingue par son odontoïde conique, circonscrite à la base par une légère rainure qui la sépare des deux saillies latérales con-

dyloïdes, par sa forte apophyse épineuse de forme triangulaire, par son apophyse transverse relativement grêle, traversée à la base d'un large trou qui la divise en deux racines et fait suite à un autre trou remplaçant l'échancrure antérieure.

Les quatres vertèbres suivantes vont en s'élargissant progressivement : leurs apophyses épineuses, pointues et inclinées en avant, s'élèvent graduellement et atteignent 3 à 4 centimètres sur la 6e (fig. 12, D), une dizaine

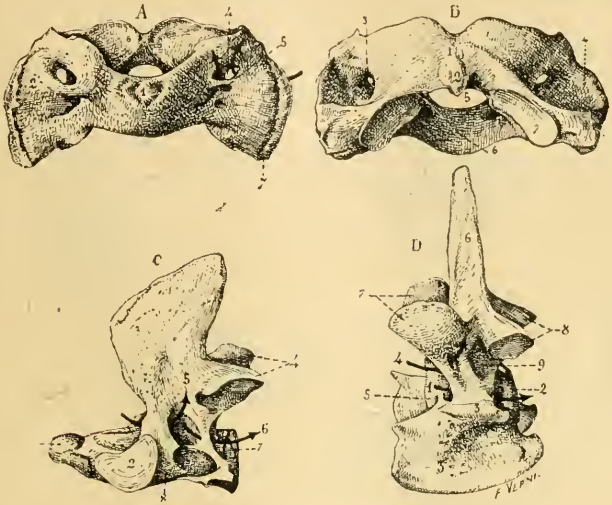

Fig. 12. — Atlas, axis et sixième vertèbre du porc.

A, *atlas, face dorsale :* 1, tubercule épineux ; 2, apophyse transverse ; 4 et 5, ouverture du trou de conjugaison divisée par une travée osseuse ; 6, cavités articulaires pour les condyles occipitaux ; 7, pointe terminale des ailes. — B, *atlas, face ventrale :* 1, arc ventral ; 2, son apophyse pour les muscles longs du cou ; 3, ouverture ventrale du trou de conjugaison ; 4, fosse limitée en arrière par un gros relief : 5, trou vertébral ; 6, face interne de l'arc dorsal ; 7, surfaces articulaires correspondant aux expansions de l'apophyse odontoïde de l'axis, contre lesquelles débouche, en dehors, le trou transversaire. — C, *axis :* 1, odontoïde ; 2, son expansion condyloïde ; 3, apophyse épineuse ; 4, apophyses articulaires postérieures ; 5, échancrure antérieure convertie en trou ; 6, trou transversaire, en dessous duquel on voit l'apophyse transverse se détacher par deux grêles racines ; 7, surface articulaire postérieure du corps. — D, *sixième vertèbre :* 1, trou transversaire ; 2, surface articulaire postérieure du corps ; 3, cuspide dorsal de l'apophyse transverse ; 3′, lame ventrale de la même apophyse ; 4, trou situé entre l'apophyse transverse et l'apophyse articulaire antérieure ; 5, surface articulaire antérieure du corps ; 6, apophyse épineuse ; 7, apophyses articulaires antérieures ; 8, apophyses articulaires postérieures ; 9, fosse digitale à la base des apophyses articulaires postérieures.

de centimètres sur la 7e ; leurs apophyses costellaires forment des lames progressivement croissantes qui se chevauchent d'une vertèbre à l'autre et convertissent la face inférieure de ces os en une profonde gouttière. Les apophyses transverses proprement dites, perforées à leur base suivant la règle, sont unies aux apophyses articulaires antérieures par une crête oblique percée elle-même d'un trou. Les apophyses articulaires postérieures présentent une fosse à leur base. La dernière vertèbre du cou ressemble beaucoup à une vertèbre dorsale ; son apophyse épineuse : atteint

une dizaine de centimètres et approche du sommet du garrot ; ses apophyses transverses sont, comme toujours, dépourvues de prolongement

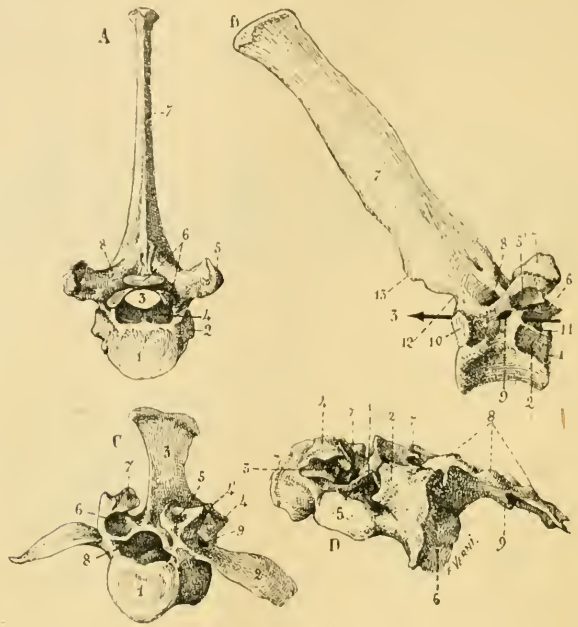

Fig. 13. — Onzième vertebre dorsale, troisieme lombaire et sacrum du porc.

A, *onzième vertèbre dorsale, vue par devant* : 1, surface articulaire antérieure du corps ; 2 facette articulaire pour la tête de la côte ; 3, trou vertébral ; 4, face supérieure du corps ; 5, apophyse transverse ; 6, facettes multiples de l'apophyse articulaire antérieure ; 7, apophyse épineuse ; 8, lame vertébrale. — B, *onzième vertèbre dorsale, vue par côté* : 1, surface articulaire antérieure du corps ; 2, facette articulaire antérieure pour la tête de la côte ; 3, trou vertébral ; 5, tubercul mamillaire de l apophyse transverse ; 5', facette articulaire pour la tuberosité de la côte ; 6 apophyse articulaire antérieure ; 7, apophyse épineuse ; 8, échancrure postérieure convertie en trou ; 9, trou en communication avec le précédent ; 10, facette articulaire postérieure pour la tête de la cote ; 11, échancrure anterieure ; 12, reste de l'échancrure postérieure ; 13, apophyse articula re postérieure. — C, *troisième vertèbre lombaire* : 1, surface articulaire antérieure du corps ; 2, apophyses transverses ; 3, apophyse épineuse ; 4 et 4' apophyses articulaires postérieures ; 5, apophyses mamillaires ; 6 et 7, gorge et relief superposés s'articulant par emboîtement réciproque avec l'apophyse articulaire postérieure ; 8, échancrure antérieure ; 9, trou de la base des apophyses transverses. — D, *sacrum* : 1, entrée du canal sacré ; 2, apophyse articulaire antérieure de la première vertèbre sacrée ; 3, sa gorge surmontée d un relief ; 4, apophyse mamillaire de la première vertèbre sacrée ; 5, surface articulaire antérieure du corps de la première vertèbre sacrée ; 6, expansion transverse de la base du sacrum ; 7, gouttière sus-sacrée ; 8, tubercules mamillaires des vertèbres successives ; 9, face inférieure.

costellaire, mais elles sont réunies, ainsi que dans les vertèbres précédentes, avec les apophyses articulaires antérieures par une lame osseuse perforée, de plus, elles s'étendent au-dessous de l'échancrure postérieure par une crête qui est elle-même percée d'un trou.

Vertèbres dorsales (fig. 13, A et B). — Les vertèbres dorsales, ordinairement au nombre de 14, sont éminemment caractérisées par un trou qui traverse de bas en haut la partie postérieure de leurs apophyses transverses, en regard d'un autre trou pénétrant dans le canal vertébral et donnant issue au nerf rachidien correspondant. Cette curieuse disposition résulte : 1° de ce que le fond de l'échancrure postérieure de ces vertèbres s'est fermé, ainsi qu'on l'observe chez le bœuf et même chez l'âne ; 2° de ce que l'apophyse transverse s'est prolongée en arrière en faisant le pont sur l'orifice ainsi produit, qui est à peu près à mi-longueur de la vertèbre, sauf dans les dernières où il se porte plus ou moins en arrière.

Les vertèbres dorsales du porc se distinguent, en outre, de celles du bœuf, auxquelles elles ressemblent sous plus d'un rapport : 1° par la largeur plus considérable de leurs corps dont la crête médiane est peu marquée et les surfaces articulaires très aplanies ; 2° par leurs apophyses épineuses plus ou moins déprimées à la base, les deux premières très larges, celles du milieu courbées en avant, aucune n'est pourvue de cartilage persistant au sommet ; 3° par la forte saillie des apophyses mamillaires et l'emboîtement réciproque des apophyses articulaires des dernières vertèbres.

Vertèbres lombaires (fig. 13, C). — Les vertèbres lombaires sont, avec une égale fréquence, au nombre de 6 ou 7 ; nous dirons plus loin que ce nombre peut varier de 5 à 8. Les corps vertébraux, progressivement élargis de la première à la dernière, présentent une crête médiane inférieure bien prononcée, des surfaces articulaires déprimées au centre, légèrement convexes au pourtour, comme dans la région dorsale (vertèbres amphicœliques). Les apophyses transverses, à l'exception des deux extrêmes, qui sont relativement étroites, sont larges, arrondies à l'extrémité et traversées à la base, non loin du bord postérieur, par un trou qui se superpose au fond de l'échancrure postérieure de la vertèbre et rappelle de tous points celui qui traverse les apophyses transverses des vertèbres dorsales. Ce trou transversaire peut manquer sur les premières lombaires, mais alors il est indiqué par une petite scissure contournant en arrière la base de l'apophyse ; par contre, on le voit souvent se dédoubler supérieurement sur la dernière ou les deux dernières. Les apophyses articulaires sont à emboîtement réciproque, comme celles des dernières vertèbres dorsales, les antérieures étant concaves en bas, convexes en haut, les postérieures, au contraire, concaves en haut, convexes en bas. Les tubercules mamillaires qui flanquent ces articulations ne sont pas globuleux comme dans le bœuf, mais relevés d'une crête qui semble avoir été tirée entre deux doigts. Les apophyses épineuses sont relativement plus élevées que dans le bœuf.

Sacrum (fig. 13, D). — Le sacrum comprend ordinairement quatre vertèbres, assez souvent cinq, qui tardent longtemps à se souder. Il est éminemment caractérisé par sa forme aplatie, due à l'absence d'épine sacrée. Les apophyses épineuses ne sont représentées sur chaque vertèbre que par une légère crête, et, comme les bords latéraux de l'os sont un peu relevés, la face supérieure se trouve déprimée en gouttière triangulaire où l'on voit, indépendamment des trous sus-sacrés, plusieurs orifices médians intervertébraux donnant accès dans le canal sacré. La face inférieure est fortement concave dans sa longueur, convexe transversalement à partir de la deuxième vertèbre sacrée, les corps vertébraux y faisant une saillie considérable relativement aux masses latérales. Les trous sous-sacrés décroissent beaucoup d'avant en arrière. Le talus d'appui du coxal est presque vertical et s'étend un peu sur la deuxième vertèbre. A partir de celle-ci, l'os se rétrécit beaucoup.

Vertèbres caudales. — Elles se distinguent surtout par la présence d'apophyses articulaires, au moyen desquelles les quatre premières se mettent en rapport, tandis que, dans toutes les espèces que nous avons examinées jusqu'à présent, les vertèbres caudales ne présentent pas d'apophyses articulaires, mais seulement des tubercules mamillaires plus ou moins marqués. Les lames vertébrales se rejoignent sur les cinq ou six premières ; elles disparaissent progressivement sur les suivantes, mais on voit encore des apophyses transverses et des tubercules mamillaires bien prononcés jusqu'à la onzième ou douzième. En général, les apophyses transverses sont larges et, au lieu de se porter en arrière des vertèbres,

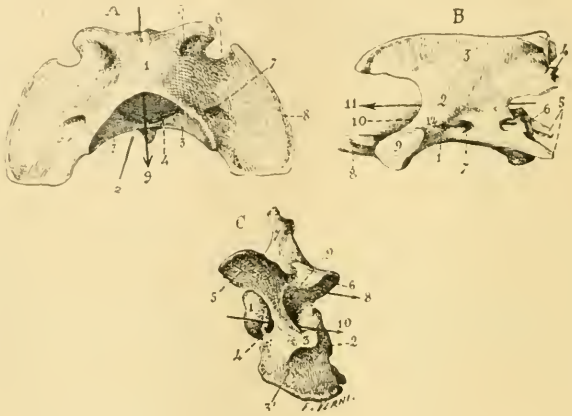

Fig. 14. — Atlas, axis et sixième vertèbre cervicale du chien.

A, *atlas, face dorsale* : 1, arc dorsal ; 2, apophyse de l'arc ventral ; 3, surfaces articulaires pour l'axis ; 4, anneau de la vertèbre ; 5, trou de conjugaison ; 6, échancrure le faisant communiquer avec la face inférieure ; 7, trou transversaire ; 8, aile ; 9, flèche traversant l'anneau de part en part. — B, *axis* : 1, corps vertébral ; 2, arc ; 3, apophyse épineuse ; 4, apophyse articulaire postérieure ; 5, apophyses transverses ; 6, surface articulaire postérieure du corps ; 7, trou transversaire traversé par la flèche 12 ; 8, odontoïde ; 9, expansion articulaire ; 10, trou vertébral travers par la flèche 11. — C, *sixième vertèbre* : 1, surface articulaire antérieure du corps ; 2, surface articulaire postérieure ; 3, cuspide dorsal de l'apophyse transverse ; 3′, lame ventrale de cette même apophyse ; 4, trou transversaire traversé par la flèche 10 ; 5, apophyse articulaire antérieure ; 6, apophyse articulaire postérieure ; 7, apophyse épineuse ; 8, flèche traversant le trou vertébral ; 9, fosse située à la base de l'apophyse articulaire postérieure.

comme cela se voit dans le bœuf, le mouton, la chèvre, elles restent au contraire à la partie antérieure.

Chien. — La formule vertébrale est : 7 cervicales, 13 dorsales, 7 lombaires, 3 sacrées, 20 à 23 caudales.

Vertèbres cervicales. — Les vertèbres cervicales, à partir de la deuxième, ressemblent un peu à celles des Solipèdes, le volume mis à part ; toutefois leurs apophyses épineuses sont nettement prononcées, progressivement croissantes de la troisième à la septième, leurs têtes un peu déprimées dans le centre, leurs cavités cotyloïdes légèrement convexes au pourtour, leurs apophyses articulaires postérieures surmontées d'un petit tubercule.

L'atlas (fig. 14, A) se fait remarquer par ses ailes dirigées en dehors et en arrière dans un plan à peu près perpendiculaire au plan médian, un peu

relevées à leur bord, et présentant : en avant, une échancrure tenant lieu du trou qui, dans les espèces précédemment étudiées, fait suite au trou de conjugaison ; en arrière, le trou transversaire. La surface articulaire postérieure, concave, figure assez bien deux virgules qui seraient réunies par la queue ; une pointe médiane sous-jacente marque l'insertion du long du cou.

L'axis (fig. 14, B) est la plus longue de toutes les vertèbres ; sa face inférieure est divisée en deux gouttières par une crête médiane tranchante ; son apophyse épineuse, mince et tranchante, forme en avant un long prolongement surplombant l'atlas, et se termine en arrière par un tubercule bifide. Les apophyses transverses, fortement divergentes, dépassent beaucoup le niveau de la cavité cotyloïde. L'apophyse odontoïde est relativement longue, cylindroïde, légèrement étranglée à la base ; la surface articulaire qu'elle porte inférieurement est en continuité avec celle des condyles qui la flanquent, lesquels se réunissent au-dessous en formant une légère crête.

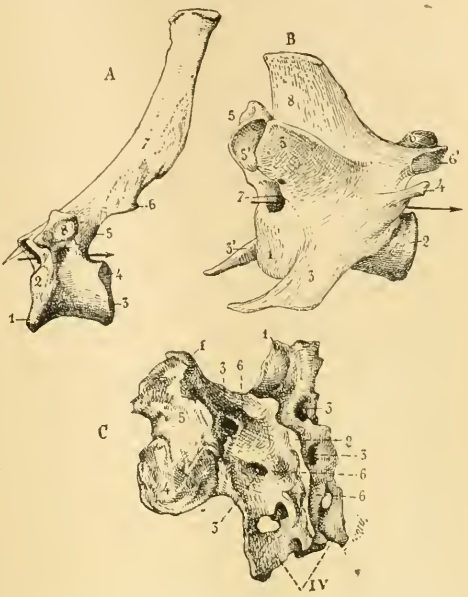

Fig. 15. — Cinquième vertèbre dorsale, troisième lombaire et sacrum du chien (celui-ci comprenant une vertèbre surnuméraire).

A, *cinquième vertèbre dorsale* : 1, surface articulaire antérieure du corps ; 2, facette articulaire antérieure pour la tête de la côte ; 3, surface articulaire postérieure ; 4, facette articulaire postérieure pour la tête de la côte ; 5, échancrure postérieure ; 6, apophyses articulaires postérieures ; 7, apophyse épineuse ; 8, facette articulaire de l'apophyse transverse ; 9, apophyses articulaires antérieures (la flèche traverse le trou vertébral). — B, *troisième vertèbre lombaire* : 1 et 2, surfaces articulaires antérieure et postérieure du corps ; 3 et 3′, apophyses transverses ; 4, apophyse accessoire ; 5, apophyses mamillaires ; 5′, surface articulaire, correspondant aux apophyses articulaires postérieures 6 et 6′ ; 7, trou vertébral ; 8, apophyse épineuse. — C, *sacrum* : 1, apophyse mamillaire de la première vertèbre sacrée ; 2, épine sacrée ; 3, trous sus-sacrés ; 4, surface auriculaire ; 5, surface d'insertion ; 6, rudiments d'apophyse mamillaire surmontant les trous sus-sacrés ; IV, vertèbre sacrée surnuméraire.

Les troisième, quatrième et cinquième vertèbres ont des apophyses transverses à deux pointes obliquement alignées, dont la postérieure, tuberculeuse, se bifurque souvent sur la cinquième qui devient ainsi tricuspide. L'apophyse transverse de la sixième (fig. 14, C) est nettement séparée de son prolongement costellaire qui forme une grande lame inférieure marquée d'une arête oblique sur sa face interne. La crête inférieure du corps est presque effacée sur cette vertèbre, peu prononcée sur la septième.

Vertèbres dorsales (fig. 15, A). — Les corps vertébraux sont relativement larges, surtout dans les premières et les dernières vertèbres, qui sont

manifestement aplaties de dessus en dessous. Les têtes articulaires avec leur dépression centrale et les cavités cotyloïdes avec leur convexité périphérique arrivent presque à s'identifier. Les facettes des cupules costales disparaissent à la partie postérieure des trois ou quatre derniers corps vertébraux. Les apophyses transverses sont, pour le plus grand nombre, très relevées et supportées par une sorte de col, comme dans les Solipèdes; leurs facettes articulaires sont concaves dans les quatre ou cinq premières ; à partir de la troisième elles sont surmontées d'une pointe mamillaire qui devient très saillante et s'isole dans les dernières ; on observe en outre sur celles-ci une petite apophyse accessoire contre l'échancrure postérieure. Les apophyses articulaires rappellent celles des Solipèdes. Les apophyses épineuses sont plus ou moins rétrécies à l'extrémité : la onzième est tout à fait pointue et triangulaire ; les deux dernières ont leur bord antérieur vertical, le postérieur très oblique ; celles du centre sont courbées en avant et offrent une convexité prononcée en bas de leur bord postérieur.

Vertèbres lombaires (fig. 15, B). — Les corps vertébraux, tous aplatis de dessus en dessous, progressivement élargis, sont peu saillants et leur crête plus ou moins effacée. Les apophyses costiformes sont étroites, très inclinées en avant et très rabattues ; elles sont croisées en arrière par un sillon qui contourne le corps vertébral à partir de l'échancrure postérieure ; les premières sont élargies à l'extremité, les dernières pointues. Les apophyses épineuses sont en forme de triangle pointu sur les deux dernières, tronqué sur les précédentes. Les apophyses mamillaires, aplaties latéralement et très proéminentes, vont en décroissant et en se rapprochant des apophyses costiformes vers la fin de la région. Les apophyses accessoires diminuent rapidement dans le même sens que les apophyses mamillaires, si bien qu'elles sont réduites à une petite épine ou même à un tubercule sur les deux ou trois dernières vertèbres. Les apophyses articulaires postérieures, comprimées latéralement, sont peu convexes et très rapprochées l'une de l'autre ; les cavités qui les reçoivent regardent en dedans et forment un cul-de-sac où elles viennent buter.

Sacrum (fig. 15, C). — Les trois vertèbres qui forment le sacrum du chien se soudent de très bonne heure en un os quadrangulaire, plus large que long, fortement excavé à la face inférieure. L'épine sacrée est à l'état de crête plus ou moins échancrée en regard de l'intervalle des apophyses qui la constituent. Des tubercules plus ou moins accentués, situés en dedans des trous sus-sacrés, représentent des vestiges d'apophyses mamillaires. L'os s'oppose aux coxaux par deux talus latéraux presque verticaux qui s'étendent sur la deuxième vertèbre et se confondent avec les apophyses articulaires antérieures de la première. En arrière se voient des espèces de cornes correspondant aux apophyses transverses de la dernière vertèbre.

Vertèbres caudales. — Elles sont très fortes et très tubéreuses ; les cinq ou six premières sont tout aussi parfaites que les vraies vertèbres et se comportent absolument comme elles ; leurs apophyses transverses, relativement grandes, sont suivies d'une apophyse accessoire. Au delà, les lames vertébrales ne se rejoignent plus, les apophyses articulaires postérieures manquent, mais les mamillaires se poursuivent à l'état de petits tubercules jusqu'à la quinzième et même au delà : les apophyses transverses disparaissent dès la huitième. A partir de la quatrième ou cinquième apparaissent, ordinairement sur deux vertèbres successives, deux apophyses remarquables qui se réunissent l'une à l'autre à la manière des branches d'un Y et forment sous ces vertèbres un canal qui loge l'artère coccygienne ; ce sont les apophyses hémales ou os hypsiloïdes de Goubaux, qui s'atrophient très vite, ne se rejoignent plus et enfin s'effacent complètement vers la quinzième vertèbre.

Chat. — La formule vertébrale est la même que celle du chien : 7 cervicales, 13 dorsales, 7 lombaires, 3 sacrées, 21 à 23 caudales.

Vertèbres cervicales. — Comparativement à celles du chien, ces vertèbres sont larges et brèves, leur crête inférieure peu marquée est élargie en triangle ; leur corps, encadré par les apophyses costellaires, occupe le fond d'une sorte de gouttière ; leurs apophyses épineuses sont pointues. — L'atlas est largement échancré en avant de ses ailes et cette échancrure est contournée par une rainure très nette qui va du trou de conjugaison au trou transversaire ; celui-ci a son entrée sur le bord postérieur des ailes ; les cavités glénoïdes postérieures n'arrivent pas à se joindre. — L'axis a une crête épineuse terminée en arrière par un petit tubercule non bilobé, une odontoïde conique, des apophyses transverses ne dépassant pas sensiblement en arrière la cavité cotyloïde. Les vertèbres suivantes sont moins longues que larges, tandis que c'est le contraire pour le chien, exception faite pour la septième ; leurs apophyses épineuses sont plus pointues que dans le chien ; leurs apophyses costellaires, plus développées d'une manière générale, sont échancrées sur la sixième qui devient ainsi tricuspide.

Vertèbres dorsales. — Crête inférieure effacée, corps arrondi d'un côté à l'autre, s'élargissant beaucoup à la partie postérieure de la région ; apophyses transverses moins relevées que chez le chien, presque nulles sur les trois dernières vertèbres, tandis que les apophyses mamillaires et accessoires sont ici particulièrement développées ; apophyses épineuses étroites et pointues, à l'exception des dernières qui sont relativement larges, très basses et très inclinées en avant.

Vertèbres lombaires (fig. 16, A et C). — Les corps vertébraux ne font presque pas de saillie sous le plan d'origine des apophyses costiformes : n'était leur crête médiane qui est bien marquée sur toutes, à l'exception de la dernière, ils seraient à peu près plans ; leurs surfaces articulaires sont beaucoup plus allongées transversalement que dans le chien. Les apophyses costiformes ont leurs deux inclinaisons plus considérables encore que chez ce dernier ; toutes sont plus ou moins pointues. Les apophyses épineuses sont très basses, la première à peu près de niveau avec le sommet des apophyses mamillaires. Les apophyses accessoires persistent jusqu'à l'avant-dernière vertèbre. Les apophyses articulaires se juxtaposent latéralement plutôt qu'elles ne s'engainent.

Sacrum. — L'axe vertébral est à peu près rectiligne et les corps vertébraux se dessinent tous en notable saillie sur la face inférieure. Les talus d'appui des coxaux sont circulaires au lieu d'être elliptiques, car ils sont moins proéminents sur la face supérieure de l'os ; les apophyses articulaires antérieures de la première vertèbre sont plus distinctes.

Vertèbres caudales. — Les cinq premières s'articulent comme de vraies vertèbres et en possèdent tous les caractères, leurs apophyses épineuses sont extrêmement basses, les transverses sont longues et très obliques en arrière. A partir de la cinquième, il n'y a plus d'apophyses articulaires, le trou vertébral recevrait tout juste la pointe d'une aiguille et les apophyses transverses sont à l'état d'expansions divisées, par une échancrure, en une pointe antérieure et une pointe postérieure. Dès la neuvième la vertèbre est réduite à son corps avec quelques vestiges apophysaires qui disparaissent graduellement. Les apophyses hémales se distinguent en avant de la face inférieure des neuf ou dix premières, mais elles sont petites et ne se rejoignent l'une à l'autre que sur les deux ou trois vertèbres qui suivent la seconde.

Lapin. — La formule vertébrale du lapin est : 7 cervicales, 12 dorsales, 7 lombaires, 4 sacrées, 14 à 16 caudales.

Vertèbres cervicales. — Elles sont assez semblables à celles du chat,

mais moins volumineuses ; elles s'élargissent beaucoup à la partie postérieure de la région, de telle sorte que la dimension transverse de la deuxième, mesurée au niveau des apophyses articulaires, est à peine les deux tiers de celle de la septième, tandis que chez le chat la largeur de la dernière n'est guère plus grande que celle de la deuxième. Remarquons en outre que les prolongements costellaires sont plus allongés que dans ce dernier animal. — L'*atlas* a les ailes étroites à la base, car elles ne se

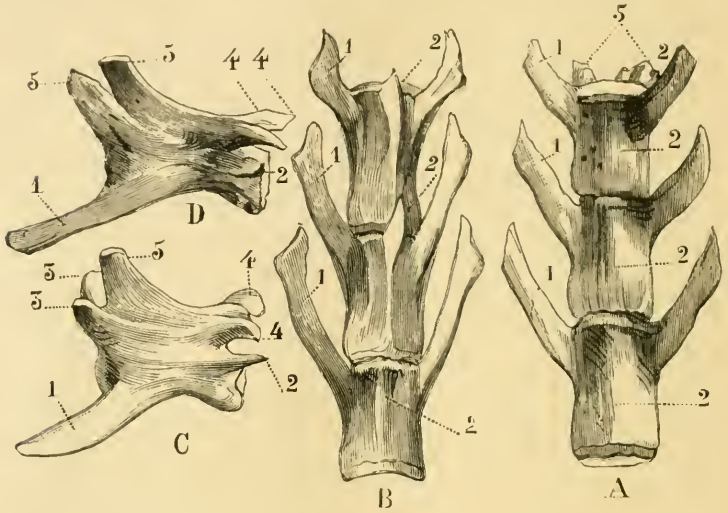

Fig. 16. — Vertèbres lombaires du chat et du lapin.

A, *deuxième, troisième et quatrième vertèbres lombaires du chat, vues par la face inférieure* : 1, 1, 1, apophyses transverses ; 2, 2, 2, crête de la face inférieure du corps ; 3, apophyses mamillaires de la première vertèbre. — B, *deuxième, troisième et quatrième vertèbres lombaires du lapin, vues par la face inférieure* : 1, apophyses transverses ; 2, crête inférieure du corps, formant apophyses. — C, *troisième vertèbre lombaire du chat, vue par la face latérale* : 1, apophyse transverse ; 2, apophyse accessoire ; 3, 3, apophyses mamillaires ; 4, 4, apophyses articulaires postérieures ; 5, apophyse épineuse. — D, *troisième vertèbre lombaire du lapin, vue par la face latérale* : 1, 2, 3, 4, 5, mêmes significations que ci-dessus.

détachent que de la moitié postérieure de la vertèbre, de manière à former avec la moitié antérieure une échancrure à angle droit. — Une pointe apophysaire très nette s'observe à l'insertion du long du cou. La surface articulaire postérieure est fortement déprimée pour recevoir l'odontoïde et limitée latéralement par une rainure dont il n'existe pas trace chez le chat. — L'*axis* a l'apophyse épineuse bicuspide en arrière ; son odontoïde, contournée à la base par une rainure, est légèrement renflée à l'extrémité. Les vertèbres suivantes ont leurs apophyses épineuses peu saillantes, leurs apophyses transverses bifurquées sur la quatrième et la cinquième, parfois sur la troisième ; toutes sont très rapprochées de l'apophyse articulaire postérieure ; celles de la septième sont percées d'un trou.

Vertèbres dorsales. — Corps vertébraux étreints sur les parties latérales, pourvus inférieurement d'une crête médiane tranchante particulièrement développée sur les derniers où elle fait transition aux apophyses

lombaires. Apophyses épineuses du garrot extrêmement grêles et pointues comme de véritables épines et, en outre, plus inclinées que dans le chat. Apophyses mamillaires très développées, dont la hauteur peut atteindre celle de l'apophyse épineuse. Apophyses transverses distinctes sur toutes les vertèbres, tandis que les apophyses accessoires ne sont manifestes que sur la dernière et parfois aussi sur l'avant-dernière.

Vertèbres lombaires (fig. 16, B et D). — Ordinairement au nombre de sept, mais il est fréquent d'en trouver huit. La face inférieure de leur corps est fortement excavée de chaque côté d'une crête tranchante, qui, sur les trois premières, s'allonge en apophyse. Les apophyses accessoires sont réduites à de petites épines de 1 à 2 millimètres de saillie. Les apophyses costiformes sont plus longues que dans le chat et non moins inclinées en avant et en bas, les premières sont plus ou moins élargies et échancrées à l'extrémité. Les apophyses mamillaires sont tellement développées qu'elles se mettent à peu près de niveau avec le sommet des apophyses épineuses. Les Léporidés sont les seuls, parmi les Mammifères domestiques, chez qui la longueur lombaire égale ou même dépasse la longueur thoracique.

Sacrum. — Beaucoup plus long et rétréci en arrière que celui des carnivores, il comprend quatre vertèbres qui se soudent assez tardivement et dont les apophyses épineuses, épaisses à l'extrémité, restent indépendantes et très espacées. La face inférieure, parcourue par une crête médiane tranchante, montre nettement les limites des corps vertébraux. Les bords sont minces et rendus sinueux par de petites apophyses mamillaires. Le talus d'appui des coxaux est beaucoup moins rabattu que dans les Carnivores.

Vertèbres caudales. — Moins nombreuses et surtout beaucoup plus petites que celles du chat ; néanmoins les cinq ou six premières sont assez complètes ; les apophyses transverses sont moins longues que chez cet animal, mais plus larges et non inclinées en arrière. La première vertèbre se soude souvent au sacrum.

§ 4. — Variations numériques de la colonne vertébrale.

Bien que la colonne vertébrale soit une partie essentielle et primordiale du squelette, elle est très sujette à varier, dans les animaux d'une même espèce ou d'une même race, quant au nombre total des articles qui la composent et à leur répartition en ses diverses régions. Tous les anatomistes de l'homme et des animaux ont observé de ces variétés. La formule vertébrale est donc changeante et ne saurait dès lors caractériser d'une manière certaine ou suffisante les espèces ni les races. Rien n'est plus exact que cette loi formulée par Is. Geoffroy Saint-Hilaire que « *les anomalies numériques sont d'autant plus fréquentes que les organes envisagés sont en nombre plus considérable, et réciproquement* ». N'est-il pas évident, en effet, qu'un organe a d'autant moins d'importance dans l'économie qu'il se répète en série plus nombreuse, les congénères pouvant se suppléer réciproquement ! Pour la colonne vertébrale, certains auteurs ont voulu distinguer entre son segment sacro-coccygien et son segment présacré et ont prétendu que celui-là seul est variable ; d'autres ont écrit qu'il y a toujours compensation numérique entre les deux segments, l'un ne s'augmentant que par réduction de l'autre, le nombre total restant fixe. Ces assertions ne sont pas fondées : s'il est vrai, d'une manière générale, que le segment sacro-coccygien est plus variable que le présacré, il n'en résulte pas que celui-ci soit immuable, ni qu'il y ait toujours corrélation

compensatrice entre l'un et l'autre ; on peut observer un excès ou un défaut dans les deux segments à la fois.

Nous allons faire connaître, région par région, les principales anomalies de la colonne vertébrale, renvoyant pour plus de détails au mémoire que nous avons publié sur ce sujet avec feu Cornevin et à la thèse inaugurale du Dr Philippe Lesbre, que nous avons analysée dans un article du *Journal de médecine vétérinaire et de zootechnie* (1).

A. La région cervicale est la moins variable numériquement; à part quelques exceptions offertes par certains cétacés ou édentés, elle comprend sept vertèbres chez tous les Mammifères, qu'il s'agisse des chameaux ou de la girafe avec leur longue encolure, ou du porc et de l'homme avec leur cou bref. Cependant une anomalie, non extrêmement rare chez l'homme, consiste dans l'existence d'une côte surnuméraire plus ou moins développée sur le flanc de la septième vertèbre qui prend de ce fait des caractères dorsaux plus ou moins marqués. Inversement, on peut observer chez nos Mammifères domestiques, le cheval en particulier, un avortement de la première côte avec cervicalisation plus ou moins prononcée de la huitième vertèbre, comme si le thorax, aplati et enserré entre les épaules, tendait à reculer vers les lombes, tandis que celui de l'homme, dont les premières côtes ont une plus libre expansion, manifeste au contraire une propension à s'étendre aux dépens du cou. — Dans le premier cas, la déchéance morphologique de la première côte est généralement compensée par le développement surnuméraire d'une côte à l'autre extrémité de la série, et cette déchéance retentit sur les caractères propres des vertèbres du voisinage, la région dorsale ayant tendance à céder une vertèbre à la cervicale. On pourrait dire que les côtes reculent d'un cran, tandis qu'elles avancent dans le cas d'une septième côte cervicale. L'une des particularités les plus remarquables qu'on puisse observer avec l'avortement de la première côte est la perforation des apophyses transverses de la septième cervicale ; au contraire, avec une septième côte cervicale, ces apophyses, qui sont normalement perforées chez l'homme, perdent généralement leur orifice.

B. La région dorsale offre fréquemment une ou même deux vertèbres de plus ou de moins, avec le nombre normal ou une variation compensatrice dans la région lombaire. A la transition de ces deux régions, il est fréquent d'observer, surtout chez les Solipèdes, une vertèbre ambiguë qui tient la place d'une dernière dorsale ou d'une première lombaire ou est vraiment surnuméraire, vertèbre dorsale d'un côté, lombaire de l'autre, ou équivoque de part et d'autre.

C. La région lombaire est particulièrement variable en plus ou en moins, et ses variations ne sont pas toujours compensées dans les régions voisines, ainsi que nous l'avons déjà dit. Rien n'est commun comme l'existence de cinq vertèbres lombaires chez le cheval; Sanson en avait même fait la caractéristique de la race africaine ou race barbe; mais c'est une anomalie que l'on peut constater dans toutes les races chevalines.

Par contre, l'âne, qui a normalement cinq vertèbres lombaires, peut, très exceptionnellement, en présenter six comme le cheval, et cela sans compensation. Les hybrides de ces deux espèces en ont tantôt cinq, tantôt six. Dans l'espèce du porc, le nombre de vertèbres de cette région est

(1) Ch. Cornevin et F.-X. Lesbre, *Bulletin de la Société centrale vétérinaire*, Paris, 1897. — Dr Philippe Lesbre, Les anomalies costo-vertébrales congénitales en rapport avec les déformations thoraco-rachidiennes, Lyon, 1913. — F.-X. Lesbre, Sur quelques anomalies vertébrales (*Journal de médecine vétérinaire et de zootechnie*, Lyon, 1914).

si peu fixe que les auteurs ne s'entendent pas sur la formule ordinaire : il peut aller de 5 à 8 et celui des dorsales de 13 à 15.

A la transition des lombes au sacrum une vertèbre peut être équivoque, par exemple lombaire d'un côté, sacrée de l'autre, un coxal étant moins avancé que l'autre ; j'en ai constaté deux cas dans l'espèce bovine : une vertèbre ayant rang d'une première sacrée s'était lombalisée d'un côté.

D. La limite postérieure du sacrum est très fluctuante, soit qu'il abandonne un élément à la queue, soit qu'au contraire il empiète sur elle.

E. Enfin le segment caudal est si variable qu'il va parfois jusqu'à se réduire à un moignon sous-cutané comparable au coccyx de l'homme. Il s'est ainsi formé de véritables races anoures de chats, de chiens, de moutons, de volailles, et cette singulière anomalie peut se rencontrer à titre exceptionnel dans toutes les espèces. Entre individus de la même espèce jugés normaux, on trouve souvent des différences de plusieurs unités quant au nombre des vertèbres caudales; aussi les auteurs sont-ils en désaccord relativement au nombre le plus fréquent.

F. Une des plus curieuses et des moins connues parmi les anomalies du rachis consiste en vertèbres incomplètes, surnuméraires ou non, formant coin entre deux segments normaux et entraînant souvent des déviations. Ces *vertèbres cunéiformes* sont formées tantôt d'un demi-corps et d'un demi-arc (hémivertèbre), tantôt d'une simple enclave entre deux corps ou deux arcs vertébraux, enclave latérale, ventrale ou dorsale. Chacun des noyaux primitifs par lesquels se constituent les vertèbres est susceptible de se développer à l'exclusion des autres ; et ces noyaux ne sont pas seulement au nombre de trois, comme on le croit généralement, mais bien au nombre de six, chaque centrum étant formé par deux noyaux latéraux et chaque lame ou moitié de l'arc par un noyau dorsal et un noyau ventral, ainsi que le démontrent les diverses variétés de spina bifida.

La métamérisation nerveuse n'est pas sans être influencée par certaines de ces vertèbres cunéiformes ; par exemple, dans le cas d'une hémivertèbre, la moelle épinière émet un nerf de plus du côté de cette hémivertèbre que du côté opposé ; et, si elle est thoracique, il y a en outre une côte de plus, car il y a variation numérique corrélative entre les vertèbres dorsales et les côtes. Le sternum lui-même peut subir le contre-coup des changements survenus dans la colonne vertébrale.

Explication. — Il est incontestable que les variations que nous venons d'indiquer ne sont pas sans influence sur les proportions et le format des individus. On a cherché à les expliquer par des influences de milieu ou de gymnastique fonctionnelle. On a invoqué aussi les influences ancestrales, car on sait que le rachis est sujet à de grands changements au cours de la phylogénie. Par exemple, les Oiseaux primitifs avaient une queue comme les Reptiles, tandis que les Oiseaux actuels n'ont plus qu'un croupion ; leurs vertèbres caudales sont moins nombreuses que celles de leurs précurseurs et ont en grand nombre fait coalescence, les unes se fusionnant avec le sacrum, les autres constituant le pygostyle. Il est même une race de poules, celle de Ceylan, dont le coccyx a complètement disparu. Max Braun a démontré, chez plusieurs Oiseaux, la perruche ondulée notamment, que, pendant la vie embryonnaire, la queue présente une longueur relative bien plus considérable que celle qu'elle est appelée à garder ; elle ne comprend pas moins alors de dix-huit ou dix-neuf vertèbres ; mais, dans le cours du développement, les cinq ou six dernières se soudent et se fusionnent pour former le pygostyle, les sept ou huit premières se confondent avec le sacrum, en sorte qu'il n'en reste plus que cinq ou six de libres dans l'intervalle.

On sait en outre que Fol a démontré le même fait pour l'homme : l'embryon humain de cinq semaines possède une queue manifeste et un nombre total de vertèbres supérieur à celui de l'adulte (38 au lieu de 33 ou 34) ; les quatre ou cinq dernières de ces vertèbres sont éphémères ; déjà chez l'embryon de six semaines, la trente-huitième, la trente-septième et la trente-sixième se confondent en une seule masse, la trente-cinquième elle-même n'a plus de limites parfaitement nettes ; bientôt on ne voit plus que trente-quatre vertèbres, la trente-quatrième résultant évidemment de la fusion des quatre dernières ; la queue se rapetisse ainsi et disparaît.

Régalia a émis l'hypothèse que l'unique cause des changements numériques de la colonne vertébrale dans les individus d'une même espèce serait la transposition d'une ou plusieurs vertèbres du segment présacré dans le segment sacro-coccygien ou *vice versa*, par suite de l'arrêt des coxaux au delà ou en deçà de la limite où ils s'arrêtent d'ordinaire. Il est acquis en effet que, pendant le développement, le bassin remonte lentement le long de la colonne vertébrale en prenant successivement contact avec des vertèbres de plus en plus antérieures, de telle manière que le sacrum s'incorpore des éléments nouveaux dont la région lombaire se trouve dépouillée. — Il n'est pas douteux qu'un certain nombre d'anomalies s'expliquent ainsi ; mais l'observation démontre, comme nous l'avons déjà dit, que les anomalies présacrées sont bien loin d'être toujours compensées par des anomalies inverses sacro-coccygiennes ; on peut observer excès ou défaut dans les deux segments à la fois.

En résumé, nous pensons qu'il peut y avoir, suivant les cas : 1° simple transposition, le nombre total restant le même ; 2° diminution réelle, absolue ou consécutive à la coalescence de plusieurs vertèbres primitives ; 3° augmentation, c'est-à-dire hypergenèse.

Article. II. — THORAX.

Le thorax est une sorte de cage constituée par la région dorsale de la colonne vertébrale, les côtes et le sternum.

§ 1er. — Sternum.

Le sternum est une pièce médiane sur laquelle les premières côtes prennent appui ; il s'oppose à la colonne vertébrale en en répétant plus ou moins manifestement la métamérisation ; aussi a-t-on donné le nom de *sternèbres* à ses parties constituantes successives ; De Blainville se servait volontiers de l'expression *colonne sternébrale* pour désigner le sternum.

Cet os procède de deux lames latérales de cartilage (hémisternums) qui finissent par se joindre et se confondre en un sternum cartilagineux unique, au sein duquel apparaissent ensuite les noyaux osseux sternébraux. En principe, ceux-ci sont en nombre correspondant aux côtes auxquelles ils donnent appui, la première côte s'articulant avec la première sternèbre, les suivantes avec les intervalles sternébraux ; mais, en fait,

on constate le plus souvent qu'il y a une paire de côtes de plus que de sternèbres, car l'intervalle des deux dernières sternèbres donne ordinairement appui à deux paires de côtes au lieu d'une, ce qui tient à la régression de l'avant-dernière.

Dans l'homme, les sternèbres se soudent entre elles de telle sorte que le sternum de l'adulte est tout d'une pièce ; les anciens anatomistes, comparant sa forme à une épée, distinguaient un manche, une lame et une pointe. Le manche ou manubrium est connu en anatomie comparée sous le nom de *présternum* ; la lame ou corps sous celui de *mésosternum* ; la pointe ou appendice xiphoïde sous celui de *xiphisternum*.

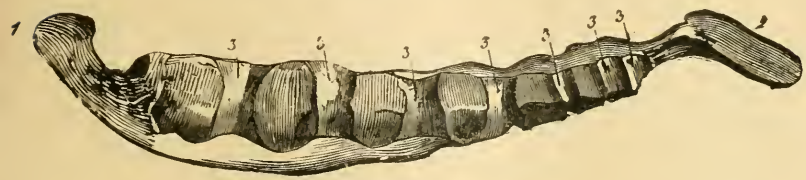

Fig. 17. — Sternum du cheval.

1, prolongement trachélien ; 2, cartilage xiphoïde ; 3, 3,..., cavités pour l'articulation des cartilages costaux.

Le présternum correspond à la première sternèbre, le xiphisternum à la dernière, le mésosternum aux sternèbres intermédiaires.

Ces considérations générales étant données, étudions maintenant le sternum des divers Mammifères domestiques.

Cheval. — Le sternum des Solipèdes (fig. **17**) est formé de six sternèbres persistantes ; la dernière en résume deux qui se confondent très hâtivement.

Ces sternèbres restent séparées toute la vie par des disques cartilagineux d'autant plus épais qu'ils sont plus antérieurs ; le cartilage forme en outre les deux extrémités de l'organe, ainsi qu'une forte crête médiane simulant une carène de bateau. L'os, considéré dans son ensemble, est comprimé d'un côté à l'autre dans ses deux tiers antérieurs, aplati de dessus en dessous postérieurement ; il est légèrement incurvé dans sa longueur et obliquement dirigé de haut en bas et d'avant en arrière. On lui considère, pour l'étude, une face supérieure ou endothoracique, deux faces latérales, trois bords et deux extrémités.

La *face supérieure* forme le plancher du thorax ; elle figure un triangle isocèle étroit et très allongé dont le sommet est dirigé en avant.

Les *faces latérales*, plus larges au milieu qu'aux extrémités,

présentent, à proximité de la face précédente, huit cavités diarthrodiales qui reçoivent l'extrémité inférieure des huit premières côtes ou côtes sternales ; ces cavités, allongées de haut en bas, sont d'autant plus rapprochées l'une de l'autre qu'elles sont plus postérieures ; la première est taillée au-devant de la première sternèbre et contiguë à son homologue de l'autre côté ; les cinq suivantes correspondent aux intervalles des sternèbres ; enfin la septième et la huitième, jointes l'une à l'autre, sont sculptées sur le côté de la dernière sternèbre (laquelle, nous l'avons dit, en résume deux). Par suite de l'aplatissement postérieur, les faces latérales se dévient en bas et arrivent à se confondre en une face inférieure.

Les *bords* se distinguent en : bords latéraux ou supérieurs et bord inférieur. Les premiers règnent au-dessus des cavités articulaires costales et se réunissent longuement l'un à l'autre en avant ; ils donnent attache, à l'état frais, à deux cordons fibreux. Le bord inférieur est taillé comme la carène d'un vaisseau ; c'est une sorte de bréchet cartilagineux, convexe dans sa longueur, qui s'abaisse et s'efface progressivement à la partie postérieure.

L'*extrémité antérieure* ou *supérieure* du sternum est un appendice cartilagineux qui se projette de plusieurs centimètres en avant de la première sternèbre et de la première paire de côtes, en se recourbant en haut comme une proue de bateau : c'est la continuation de la carène. Elle est connue des vétérinaires sous le nom de *prolongement trachélien.*

L'*extrémité postérieure* ou *inférieure* est une vaste palette cartilagineuse, arrondie, très mince, concave sur sa face supérieure, qu'on appelle *prolongement abdominal* ou cartilage xiphoïdien.

Développement. — Le sternum des Solipèdes est une des parties du squelette qui ne subissent jamais complètement la transformation osseuse ; toutefois il convient d'observer que la tendance à la synostose est plus marquée pour les dernières sternèbres que pour les premières ; les deux dernières même se confondent si hâtivement que beaucoup d'auteurs n'attribuent que six sternèbres aux Solipèdes au lieu de sept.

On voit quelquefois le sternum du cheval se développer en huit sternèbres ; alors les trois dernières se soudent ensemble, et les deux dernières cupules costales, au lieu d'être contiguës, sont séparées et correspondent respectivement à l'intervalle de la dernière et de l'avant-dernière sternèbre et à celui de l'avant-dernière avec l'antépénultième : c'est la réalisation de la constitution vraiment normale du sternum, impliquant égalité numérique entre les sternèbres et les côtes sternales.

DIFFÉRENCES

Ane. — Sternum plus comprimé que celui du cheval et à carène moins saillante.

Bœuf (fig. 18, A). — Comprend sept sternèbres, développées pour la plupart en deux noyaux d'ossification latéraux, et donnant appui à huit paires de côtes, sternèbres beaucoup plus compactes que celles des Solipèdes, soudées ordinairement l'une à l'autre avant l'âge adulte, à l'exception de la première qui reste libre et même s'articule par diarthrose avec la seconde de manière à exécuter quelques mouvements latéraux. La synostose commence par les dernières sternèbres et se propage d'arrière en avant. L'os, dans son ensemble, est large et aplati de dessus en des-

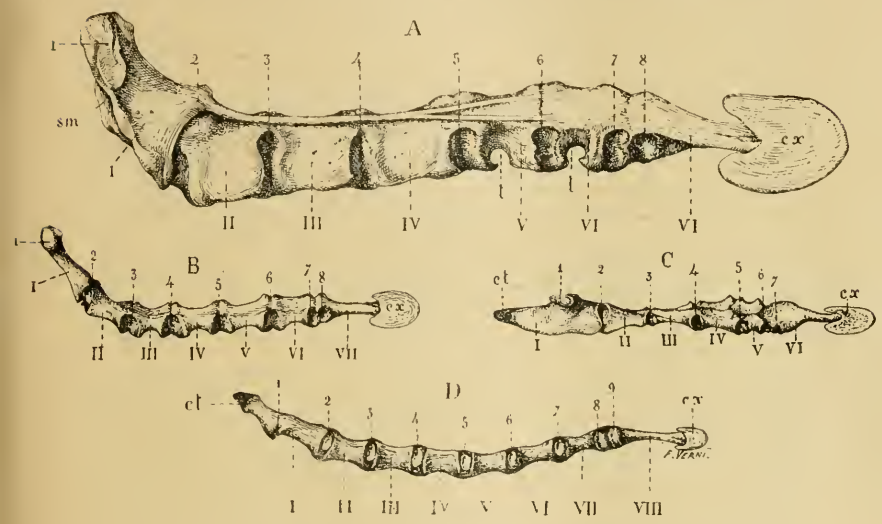

Fig. 18. — Sternums du bœuf (A), du mouton (B), du porc (C), du chien (D).

I, II, III, IV, V, VI, VII, VIII, sternèbres successives ; *cx*, cartilage xiphoïde ; *ct*, appendice trachélien ; 1, 2, 3, 4, 5, 6, 7, 8, 9, surfaces articulaires successives des cartilages costaux ; *sm*, crête d'insertion des sterno-mastoïdiens chez le bœuf ; *t*, *t*, échancrures, souvent converties en trous, de quelques sternèbres du bœuf.

sous, progressivement aminci d'avant en arrière, relevé à l'extrémité antérieure qui est dépourvue de prolongement trachélien, atténué à l'extrémité postérieure où existe un cartilage xiphoïdien moins étendu que celui des Solipèdes.

La première sternèbre a la forme d'une pyramide à trois faces dont le sommet arrondi s'articule de chaque côté avec la première côte ; sa face antérieure est marquée d'une légère crête d'insertion ; ses faces latérales, légèrement déprimées, se rejoignent sur un bord épais et concave ; sa base s'oppose à la deuxième sternèbre par une surface triangulaire concave. — Celle-ci figure un prisme à trois faces : une inférieure, plane, en forme de triangle tronqué ; deux latérales quadrilatères et déprimées ; elle est très épaisse en avant où elle donne appui au corps dans l'attitude du

décubitus. — La troisième est déjà très large et aplatie de dessus en dessous. La quatrième, la cinquième et la sixième sont creusées d'une échancrure latérale, assez souvent converties en trou. Celle-ci est très inégalement développée suivant les individus : quelquefois elle égale ou même surpasse la précédente en étendue, ordinairement elle est plus ou moins raccourcie par suite d'une sorte de concentration des dernières sternèbres mésosternébrales; il peut même arriver que la huitième côte perde contact avec le sternum et que le dernier intervalle sternébral ne présente qu'une cupule articulaire de chaque côté au lieu de deux. — La septième, allongée, aplatie et progressivement rétrécie, terminée par le cartilage xiphoïdien, présente une crête médiane inférieure qui se prolonge plus ou moins distinctement sur toute la longueur de l'os.

Remarquons enfin que les cupules articulaires costales, à l'exception des deux ou trois premières, forment, à une certaine période de la vie, de petites épiphyses enclavées entre les sternèbres.

Mouton (fig. 18, B). — Le sternum, large et plat comme celui du bœuf, comprend le même nombre de sternèbres. Les noyaux latéraux des deux ou trois qui précèdent la dernière restent souvent distincts pendant longtemps, surtout à l'avant-dernière, qui, d'autre part, est sujette à de grandes variations de développement et peut même faire défaut. La première, articulée et mobile comme dans le bœuf, est remarquablement allongée, étranglée dans son milieu, renflée aux extrémités. Les échancrures latérales des sternèbres centrales sont moins accentuées que dans le bœuf et jamais converties en trous.

Chèvre. — Sternum proportionnellement plus long que celui du mouton et sensiblement rectiligne à partir de la deuxième sternèbre. L'avant-dernière est toujours bien développée et ses noyaux latéraux soudés de bonne heure. Signalons enfin la plus grande étendue en largeur du cartilage xiphoïdien.

Porc (fig. 18, C). — Sternum tout à fait rectiligne, très large dans sa partie moyenne, atténué aux deux extrémités, comprenant six sternèbres dont les deux ou trois qui précèdent la dernière restent longtemps divisées en deux noyaux latéraux. Pointu en avant, il s'élargit graduellement jusqu'au quatrième ou cinquième article. Il est légèrement déprimé sur ses deux faces. La première sternèbre se prolonge longuement au-devant de la première paire de côtes en un appendice pointu, aplati d'un côté à l'autre, dont l'extrémité reste assez longtemps cartilagineuse ; elle s'unit par synchondrose avec la suivante.

Chien (fig. 18, D). — Sternum très allongé, comprimé latéralement et courbé dans sa longueur, comprenant huit sternèbres, quelquefois neuf, qui ne se soudent jamais entre elles, si ce n'est exceptionnellement et dans l'extrême vieillesse. Ces sternèbres, évidées latéralement, renflées aux extrémités, rappellent à première vue les dernières vertèbres caudales. La première offre un appendice trachélien triangulaire, cartilagineux à l'extrémité, dont la base forme expansion pour donner appui aux côtes de la première paire. Les sternèbres qui suivent diminuent graduellement de longueur jusqu'à la dernière exclusivement, laquelle ne le cède pour cette dimension qu'à la première.

Chat. — Sternum ressemblant beaucoup à celui du chien et comprenant le même nombre de segments (quelquefois 7 au lieu de 8. Il s'en distingue cependant : 1° à ce qu'il n'est pas courbé en arc ou l'est à peine; 2° à ce que les trois ou quatre sternèbres précédant la dernière sont moins comprimées et en quelque sorte équarries; 3° à ce que la première est beaucoup moins longue, pourvue d'une crête inférieurement, et articulée vers son milieu avec la première paire de côtes, tandis que, chez

le chien, cette articulation est plus rapprochée de l'extrémité antérieure que de la postérieure.

Lapin. — Sternum composé en général de six pièces, quelquefois de cinq, ou au contraire de sept; dans ce dernier cas, la sternèbre surnuméraire peut n'être qu'une petite enclave resserrée entre la dernière et l'avant-dernière. Il rappelle celui du chat, mais on le reconnaît aisément à une crête médiane inférieure et à un certain élargissement de sa face endothoracique, d'où résulte que les sternèbres sont généralement triangulaires sur la section. La crête en question est particulièrement saillante en dessous de l'appendice trachélien.

§ 2. — Côtes.

Les côtes sont des os allongés, courbés en arc, qui se détachent de chaque côté de la région dorsale de la colonne vertébrale et viennent prendre appui directement ou indirectement sur le sternum de manière à cercler la poitrine. D'abord cartilagineuses dans toute leur étendue, elles s'ossifient dans la plus grande partie de leur longueur, de manière à se diviser chacune en côte proprement dite et cartilage costal.

Les premières côtes, prenant appui directement sur le sternum, sont dites *côtes sternales* ou *vraies côtes* ; les autres sont qualifiées de *fausses côtes* ou *côtes asternales*. Les cartilages de celles-ci se terminent en pointe et chevauchent les uns sur les autres en formant le cercle cartilagineux des fausses côtes, base de l'hypocondre. Comme le premier cartilage asternal s'unit d'une manière étroite au dernier cartilage sternal, il s'ensuit que, d'une manière directe ou indirecte, toutes les côtes s'unissent au sternum. Cependant, il peut arriver que les dernières restent libres à l'extrémité et se perdent dans l'épaisseur de la paroi abdominale ; on les appelle alors des *côtes flottantes*.

Les côtes commencent à s'ossifier de fort bonne heure, même avant les vertèbres ; mais leur ossification reste toujours incomplète chez les Mammifères, et cela donne à la cage thoracique un véritable jeu de ressort.

Les côtes, nous l'avons dit déjà, sont en nombre pair correspondant au nombre des vertèbres dorsales. La première s'appuie entre la dernière vertèbre cervicale et la première dorsale; la dernière, entre les deux dernières vertèbres dorsales.

Cheval. — A l'état normal, on trouve dix-huit paires de côtes, dont huit sternales et dix asternales. Nous en ferons connaître d'abord les caractères communs, puis les caractères individuels.

A. Caractères communs. — Nous distinguerons la côte proprement dite et son cartilage (fig. 19).

1° *Côte.* — Une côte, quelle qu'elle soit, est un os allongé, asymétrique, oblique de haut en bas et d'avant en arrière,

aplati d'un côté à l'autre, courbé en arc et tordu sur lui-même de telle façon que les deux extrémités ne peuvent reposer à la fois sur un plan horizontal. Elle offre à l'étude une partie moyenne et deux extrémités.

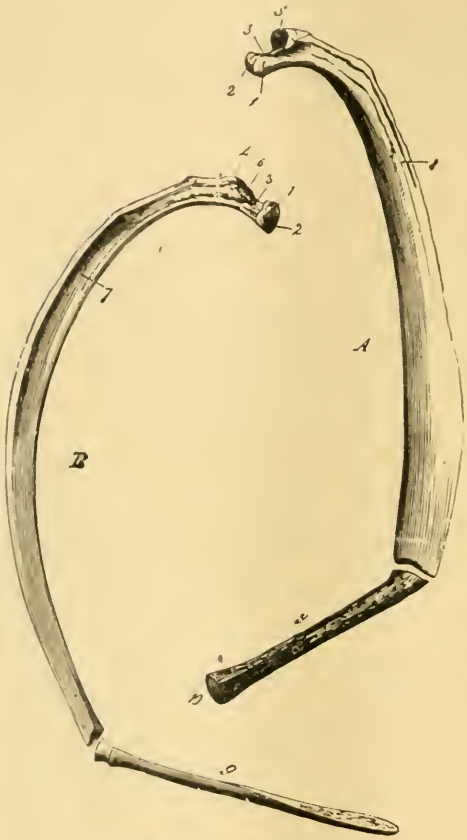

Fig. 19. — Type des côtes du cheval.

A, *la cinquième côte sternale, vue par sa face interne.* — B, *la première asternale, vue par sa face externe* : 1, tête de la côte ; 2, sa scissure ; 3, son col ; 4, sa tubérosité ; 5, sa facette articulaire ; 6, fossette rugueuse pour l'insertion du ligament interosseux transverso-costal ; 7, gouttière de la face externe ; 8, scissure vasculo-nerveuse du bord postérieur ; 9, cartilage de prolongement ; 10, renflement articulaire répondant au sternum.

La *partie moyenne* présente une face externe, convexe, creusée en large gouttière dans sa moitié antérieure ; on y voit supérieurement, vers le point qui répond à l'angle de la côte chez l'homme, quelques tubercules ou empreintes musculaires ; une face interne, concave et lisse, tapissée par la plèvre : un bord antérieur, concave, mince et tranchant ; un bord postérieur, convexe, épais, garni de rugosités, et creusé, en dedans, d'une scissure vasculo-nerveuse qui disparaît vers le milieu de la côte.

L'*extrémité supérieure* porte deux éminences, une *tête* et une *tubérosité*, qui servent à l'articulation avec le rachis. — La première est formée de deux facettes convexes, placées l'une en avant de l'autre et séparées par une rainure à insertion ligamenteuse ; elle est portée par une sorte de col qui la sépare de la tubérosité et sur lequel on remarque une fossette à

insertion ligamenteuse. — La seconde, située en arrière de la tête, pourvue d'empreintes à son pourtour, présente à son sommet une facette diarthrodiale à peu près plane. — Chaque côte s'articule avec deux vertèbres dorsales : la tête est reçue dans une cavité intervertébrale, la tubérosité répond à la facette taillée contre l'apophyse transverse de la vertèbre postérieure.

L'*extrémité inférieure* est renflée et creusée d'une cavité peu profonde, irrégulière à son fond, au niveau de laquelle se fait la continuité avec le cartilage de prolongement.

Structure et développement. — Les côtes sont des os très spongieux, dans leur moitié inférieure surtout, se développant en général par trois noyaux d'ossification, dont un principal pour la partie moyenne et l'extrémité inférieure, et deux complémentaires pour la tête et la tubérosité. Ces derniers se soudent à peu près en même temps que les épiphyses des corps vertébraux.

2° *Cartilage costal.* — Le cartilage costal représente évidemment la côte inférieure des Oiseaux ; c'est une pièce cylindroïde, légèrement comprimée d'un côté à l'autre, arrondie et lisse sur ses faces et sur ses bords. A son extrémité supérieure, il se continue avec la côte qu'il prolonge, en formant avec elle un angle plus ou moins obtus, ouvert en avant. A son extrémité inférieure, il se termine par un renflement articulaire ou par une pointe mousse, suivant que l'on a affaire à une côte sternale ou asternale. Dans le jeune âge, les prolongements costaux sont entièrement formés de substance cartilagineuse ; mais ils ne tardent pas à être envahis par l'ossification, et, chez l'animal adulte, ils sont déjà transformés en une substance spongieuse, à larges aréoles, qui reste entourée, pendant toute la vie de l'animal, par une légère couche de cartilage. C'est une ossification purement enchondrale ; le périchondre ne se convertit pas en périoste.

B. Caractères individuels. — Les *côtes sternales*, au nombre de huit, ont leur cartilage terminé par un léger renflement articulaire qui répond à l'une des cavités latérales du sternum.

Les *côtes asternales*, au nombre de dix, s'appuient les unes sur les autres, la dernière sur la dix-septième, celle-ci sur la seizième, et ainsi de suite, par l'extrémité inférieure de leur cartilage de prolongement, qui se termine en pointe.

Si maintenant nous considérons les côtes en masse, sous le rapport des caractères différentiels qu'elles présentent dans leur longueur, leur largeur, leur degré d'incurvation, etc., nous constaterons : 1° que la longueur augmente de la première à la neuvième et ensuite diminue progressivement jusqu'à la der-

nière ; 2° que la même progression croissante et décroissante existe pour les cartilages de prolongement ; 3° qu'elles s'élargissent peu à peu de la première à la sixième inclusivement, pour se rétrécir ensuite graduellement jusqu'à la dix-huitième ; 4° que la courbe décrite par chacune d'elles est d'autant plus brève et plus prononcée que la côte est plus postérieure ; 5° que les saillies articulaires, tête et tubérosité, vont en diminuant de volume au fur et à mesure que l'on s'éloigne de la première côte ; la tubérosité se porte de plus en plus en arrière de la tête, en sorte que, d'externe qu'elle est sur la première côte, elle devient franchement postérieure dans les dernières ; 6° que la gouttière de la face externe est d'autant moins accentuée que la côte est plus étroite.

La première côte, considérée en particulier, se distinguera toujours par l'absence de gouttière sur sa face externe, de scissure vasculo-nerveuse à son bord postérieur et de rainure entre les deux facettes de sa tête articulaire. On la reconnaîtra encore à la présence de fortes empreintes musculaires sur sa face externe, à la brièveté ainsi qu'à l'épaisseur de son cartilage, et surtout à la facette articulaire que ce cartilage présente en dedans pour répondre à celui du côté opposé. La dernière côte montre la facette articulaire de sa tubérosité confondue avec la facette postérieure de la tête : caractère qui se remarque aussi presque toujours sur la dix-septième côte et quelquefois sur la seizième.

DIFFÉRENCES (fig. 20).

Ane. — Côtes moins courbées sur plat, mais plus courbées sur champ que celles du cheval, plus étroites, moins renflées à l'extrémité vertébrale et à angle moins ouvert.

Mulet. — Côtes à caractères mixtes, plus voisins du cheval ou de l'âne suivant qu'il s'agit d'un gros ou d'un petit mulet.

Bœuf. — Au nombre de treize paires, dont huit sternales et cinq asternales, sont, d'une manière générale, plus longues, plus larges, plus aplaties, mais moins courbées en arc que celles des Solipèdes. C'est surtout dans leur moitié inférieure qu'elles s'élargissent et s'aplatissent à l'extrême, au point d'atteindre et même de dépasser 6 centimètres. Les éminences articulaires de l'extrémité supérieure sont volumineuses et bien détachées, le col surtout est susceptible d'une grande longueur. La facette articulaire de la tubérosité est plus ou moins concave de dehors en dedans. La gouttière de la face externe ne s'observe qu'à la partie supérieure. Les cartilages, à l'exception du premier, s'unissent aux côtes par une véritable articulation diarthrodiale qui permet quelques mouvements.

La longueur va en augmentant de la première à la huitième ou neuvième ; elle décroît ensuite jusqu'à la dernière. La largeur progresse de la première à la huitième, pour diminuer ensuite jusqu'à la treizième. L'arc de

jonction du col de la tête avec le bord antérieur est très bref et comme coudé à angle droit dans les trois ou quatre premières ; il s'ouvre de plus en plus dans les côtes suivantes. La dernière est remarquable par sa tubérosité à peine sensible, dépourvue de facette articulaire. La première se distingue à son cartilage très court, taillé en biseau du côté interne pour répondre à la première sternèbre ; elle est en outre plus épaisse que toutes les autres.

Mouton et chèvre. — Côtes en même nombre que chez le bœuf, mais proportionnellement moins larges, moins plates sur la face externe, qui est toujours plus ou moins arrondie d'avant en arrière. Elles atteignent leur largeur maximum à la quatrième ou cinquième. Pour le reste, elles ressemblent à celles du bœuf. — Entre le mouton et la chèvre, la différence principale consiste dans la longueur qui est notablement plus grande chez celle-ci que chez celui-là : la première côte, en particulier, est remarquablement courte chez le mouton ; mesurée au compas d'épaisseur, cartilage non compris, elle équivaut à peine à la moitié de la côte la plus longue, tandis que dans la chèvre : la proportion dépasse toujours 1 : 2. Les côtes de celle-ci sont en outre plus étroites, surtout à la partie supérieure.

Fig. 20. — Cinquième côte du bœuf (A), du porc (B), du mouton (C), du chien (D).

1, tête ; 2, col ; 3, tubérosité ; 3′, apophyse ou fossette d'insertion suivant l'espèce ; 4, angle ; 5, gouttière de la face externe 6.

Porc. — Les quatorze ou quinze paires de côtes se divisent en sept sternales et sept ou huit asternales ; elles sont très arquées sur plat vers l'extrémité vertébrale, mais moins courbées sur champ à cet endroit que celles du bœuf. A partir de la cinquième ou sixième, elles subissent sur champ une double inflexion en S, très caractéristique quand on les observe à la face interne du thorax.

Les trois ou quatre qui suivent la première s'élargissent à la partie moyenne ; les suivantes se rétrécissent graduellement et éprouvent la plupart une sorte de distorsion d'où résulte la double inflexion mentionnée ci-dessus.

Dans les huit premières, la tubérosité est très détachée, séparée de la tête par un long col, tandis que dans les dernières cette tubérosité se joint

à la tête et même confond sa facette avec la facette postérieure de celle-ci. En dehors de la tubérosité des trois ou quatre côtes qui suivent la première existe une petite apophyse, remplacée dans les côtes suivantes par une simple rugosité. La scissure vasculo-nerveuse de la face interne est large et très accentuée sur toutes les côtes. Signalons enfin les arthrodies chondro-costales et l'aplatissement latéral des cartilages des côtes sternales qui sont tranchants et convexes au bord supérieur.

Chien. — Neuf côtes sternales et quatre asternales, toutes très incurvées suivant une courbe régulière d'une extrémité à l'autre, étroites et épaisses, manifestement renflées à l'extrémité inférieure. Les deux sillons antéro-externe et postéro-interne sont plus ou moins effacés. Les cartilages de prolongement sont, d'une manière générale, longs et grêles, rarement ossifiés. La longueur augmente de la première à la huitième pour décroître ensuite : la treizième est sensiblement égale à la troisième. La largeur augmente, de la première à la troisième ou quatrième, et diminue ensuite jusqu'à la dernière ; les sept ou huit dernières sont presque cylindriques. La tubérosité de l'extrémité supérieure est très saillante dans les trois premières, elle s'abaisse ensuite progressivement ; des empreintes d'insertion s'observent à la base de cette tubérosité, remplacées par une fossette prononcée à partir de la cinquième ou sixième côte.

Chat. — Côtes en même nombre que celles du chien et leur ressemblant beaucoup ; cependant on remarque vers l'angle, à l'attache de l'intercostal commun, une épine plus ou moins marquée au-dessus de laquelle ces os subissent un renforcement considérable. Les cartilages sont proportionnellement plus longs et plus grêles que chez le chien, et gracieusement recourbés en avant. La tubérosité des deux ou trois dernières côtes manque de facette articulaire.

Lapin. — Au nombre de douze paires dont sept sternales, sont très différentes de celles des carnivores. A l'exception des trois ou quatre dernières, plus ou moins graciles, elles sont minces et aplaties d'un côté à l'autre, peu courbées, excepté à leur extrémité vertébrale qui forme une sorte de crochet. Sur toutes les côtes sternales, la tubérosité est surmontée d'une apophyse d'insertion en forme d'épine qui tient lieu de l'empreinte qu'on observe chez les carnivores. En outre, le sillon vasculo-nerveux de la face interne est en général bien marqué. La côte la plus longue est la sixième ou septième ; la plus large, la troisième ou quatrième.

§ 3. — Thorax en général.

Nous renvoyons pour la description intérieure de la cavité thoracique à l'appareil de la respiration. Nous n'avons à envisager ici que la surface extérieure de cette cage osseuse.

Elle est aplatie dans le sens dorso-ventral chez l'homme, dans le sens latéral chez nos animaux : différence importante subordonnée à la fonction des membres thoraciques. Chez l'homme, en effet, les omoplates sont écartées l'une de l'autre, à leur angle huméral, par les clavicules et reportées sur le plan dorsal de la poitrine, de manière que leur cavité glénoïde est tournée en dehors pour assurer toute liberté de mouvements aux membres comme organes de préhension ; la poitrine devait donc être aplatie d'avant en arrière pour donner appui aux

épaules. Chez nos Quadrupèdes, au contraire, les épaules, pour participer à l'oscillation locomotrice du membre, devaient être appliquées latéralement sur le thorax et tendre au parallélisme, ce qui implique un aplatissement d'un côté à l'autre de celui-ci, au moins dans la région correspondante. D'autre part, la mobilisation locomotrice des épaules entraîne l'absence ou l'état rudimentaire des clavicules. Plus les épaules sont allongées, plus leur jeu oscillatoire est étendu, et plus le thorax est aplati latéralement dans la partie correspondante.

Nous diviserons, pour l'étude, la surface extérieure du thorax en six régions : *un plan supérieur, un plan inférieur, deux plans latéraux, une base* et *un sommet.*

Plans. — Le *plan supérieur* est partagé par les apophyses épineuses des vertèbres dorsales en deux gouttières dites *vertébro-costales* destinées à loger la plupart des muscles de la région spinale du dos et des lombes. — Le *plan inférieur* montre le sternum sur la ligne médiane, par côté les cartilages des vraies côtes avec les articulations chondro-sternales et chondro-costales. — Les *plans latéraux,* plus ou moins convexes, plus larges à leur partie moyenne qu'en avant et en arrière, présentent les espaces intercostaux. Ils donnent appui, dans leur partie antérieure, aux rayons supérieurs des deux membres de devant.

Base. — Circonscrite par le bord postérieur de la dernière côte et par les cartilages de toutes les côtes asternales, elle est oblique de haut en bas et d'arrière en avant et donne attache, en dedans, au muscle diaphragme, qui sépare la cavité thoracique de la cavité abdominale.

Sommet. — Il occupe la partie antérieure du thorax et présente une ouverture ovalaire, allongée verticalement, pratiquée entre les deux premières côtes : c'est l'entrée de la poitrine, livrant passage à la trachée, à l'œsophage, à des vaisseaux et à des nerfs importants, ainsi qu'au thymus chez les jeunes sujets.

Fonction. — La cage thoracique sert à contenir, à protéger les principaux organes de la respiration et de la circulation, ainsi que les viscères abdominaux situés dans la concavité du diaphragme. Par ses mouvements, elle assure la ventilation du poumon. D'une manière générale, sa capacité est proportionnelle au volume de ce dernier ; et, comme le volume du poumon est en rapport avec la masse musculaire, il s'ensuit qu'une grande capacité du thorax est un signe presque certain de force et de robuste constitution.

Article III. — TÊTE.

La tête osseuse est la partie du squelette qui loge et protège l'encéphale et les organes des sens spéciaux (vue, ouïe, goût, odorat). Les fosses olfactives servent en outre de premières voies respiratoires, et la fosse gustative, de vestibule à l'appareil digestif.

Elle est constituée par deux parties essentielles : le *crâne*, contenant l'encéphale ; la *face*, formée par les deux mâchoires, entre lesquelles s'abrite la bouche. La mâchoire inférieure est formée d'un seul os, le maxillaire inférieur, articulé d'une manière mobile avec la base du crâne. La mâchoire supérieure est complexe, soudée au crâne et traversée par les fosses nasales.

A cet appareil s'adjoint l'*hyoïde* qui sert de support à la langue, au pharynx et au larynx.

La tête est formée d'un grand nombre d'os particuliers qui, à part le maxillaire inférieur et l'hyoïde, ne sont distincts les uns des autres que chez les jeunes animaux. Bien avant l'âge adulte, ils se soudent ensemble, pour la plupart, et ne peuvent plus être séparés.

Au point de vue du développement, les os de la tête se divisent en os enchondraux et os membraneux. Les os enchondraux, c'est-à-dire procédant du cartilage, constituent essentiellement l'axe de la tête, en quelque sorte le prolongement de la colonne vertébrale, c'est-à-dire les os de la base du crâne et la cloison médiane du nez ; ils forment en outre la partie du temporal qui enferme le labyrinthe auditif, et l'ensemble des saillies intérieures des fosses nasales circonscrivant le labyrinthe olfactif (volutes et cornets). Les os membraneux, os dermiques, os de recouvrement, ne passent pas par la phase cartilagineuse, ils procèdent directement du tissu fibreux : ce sont ceux de la voûte du crâne et de l'extérieur de la face.

Parmi les os enchondraux de la tête, il convient de signaler à part ceux qui proviennent des arcs branchiaux ou viscéraux, c'est-à-dire les osselets de l'oreille et les diverses parties de l'hyoïde. Le premier arc branchial donne l'enclume, le marteau et le cartilage de Meckel, celui-ci précédant le maxillaire inférieur et se laissant ensuite englober par lui avant de disparaître. Le deuxième arc engendre les branches de l'hyoïde, ainsi que l'os lenticulaire et l'étrier (1). Enfin le corps de l'hyoïde provient de la partie inférieure du troisième arc.

(1) On admet généralement aujourd'hui que la plaque basilaire de l'étrier a une origine distincte, aux dépens de la capsule cartilagineuse du labyrinthe auditif.

Nous nous bornons à ces quelques indications sur le développement du squelette céphalique, renvoyant pour plus de détails aux ouvrages d'embryologie.

La tête du cheval est une grosse pyramide osseuse quadrangulaire, renversée, suspendue par la base à l'extrémité antérieure de la colonne vertébrale, dans une direction variable, mais en général perpendiculaire à l'encolure, c'est-à-dire à 45° sur l'horizon. Nous la supposerons horizontale pour la commodité des descriptions.

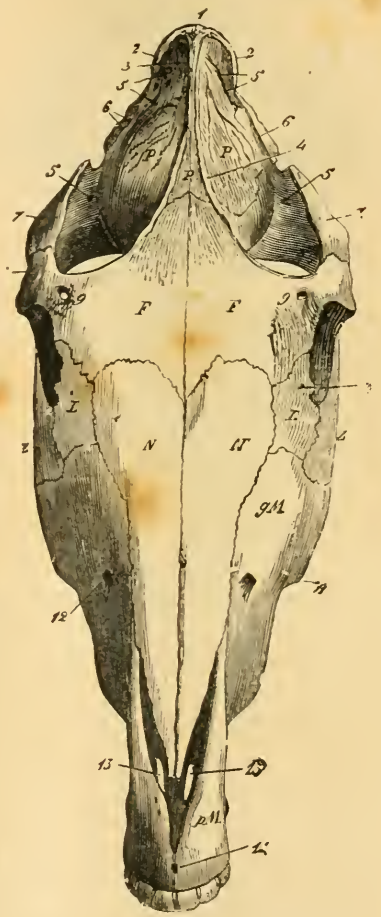

Fig. 21. — Tête de cheval (face supérieure).

1, protubérance occipitale; 2, 2, lignes courbes supérieures; 3, crête sagittale à l'origine des crêtes temporales. — P, *pariétal*; 4, crête temporale gauche; 5, orifices pénétrant dans le conduit temporal; 6, racine supérieure de l'apophyse zygomatique; 7, apophyse zygomatique. — F, *frontal*; 8, apophyse orbitaire; 9, trou sourcilier — L, *lacrymal*: 10, tubercule pour l'insertion du muscle orbiculaire des paupières. — Z, *zygomatique*. — N, *sus-nasaux*. — gM, maxillaire supérieur; 11, épine maxillaire: 12, orifice antérieur du conduit dentaire supérieur. — pM, intermaxillaire; 13, 13, fentes palatines; 14, trou incisif.

§ 1er. — Os du crâne.

Le *crâne* se compose de sept os plats, dont cinq sont impairs : l'*occipital*, le *pariétal*, le *frontal*, le *sphénoïde*, l'*ethmoïde*, un seul pair, le *temporal*. Ces os circonscrivent une cavité centrale, la *boîte cranienne*, qui communique en arrière avec le canal rachidien et loge la partie principale des centres nerveux, c'est-à-dire l'encéphale.

1. Occipital (fig. 21 à 23).

L'*occipital* occupe l'extrémité postérieure de la tête ; c'est par son intermédiaire que celle-ci est supportée à l'extrémité antérieure de la tige rachidienne. Très

irrégulier dans sa forme, coudé à angle droit en dessus et en dessous, il offre à considérer une *face externe*, une *face interne* et une *circonférence* décomposée en deux *bords latéraux supérieurs*, deux *bords latéraux inférieurs*, un *angle saillant supérieur*, un *angle saillant inférieur* et deux *angles ventrants latéraux*.

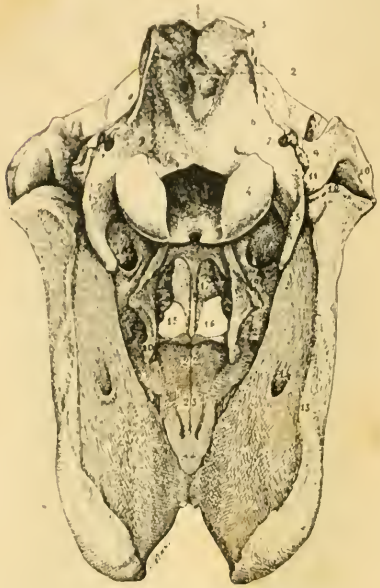

Fig. 22. — Tête de cheval vue par derrière.

1, protubérance occipitale ; 2, crête occipitale ou tubérosité cervicale ; 3, ligne courbe supérieure ; 4, condyle ; 5, apophyse jugulaire ; 6, lieu d'insertion du muscle petit oblique ; 7, trou mastoïdien ; 8, apophyse mastoïde masquant le tube auditif ; 9, racine supérieure de l'apophyse zygomatique au-dessus de laquelle on voit saillir l'apophyse coronoïde du maxillaire inférieur ; 10, surface articulaire de l'apophyse zygomatique ; 11, apophyse post-glénoïde ; 12, condyle du maxillaire inférieur ; 13, bord refoulé de la branche maxillaire ; 14, orifice supérieur du canal dentaire inférieur ; 15, ouverture gutturale des fosses nasales ; 16, vomer ; 17, os sus-nasaux ; 18, orifice postérieur du canal dentaire supérieur ; 19, aile externe de l'apophyse ptérygoïde ; 20, aile interne de cette même apophyse, 21, tubérosité alvéolaire ; 22, voûte palatine ; 23, apophyses palatines des intermaxillaires, sur le côté desquelles on voit les fentes palatines.

La *face externe* ou *exocranienne* est divisée en trois parties par la double coudure de l'os : l'une regarde en haut (face frontale), l'autre en arrière (face nuchale), et la troisième en bas (face basilaire). On y remarque : 1° Sur la ligne médiane : *a*) une crête antéro-postérieure, constituant l'origine des crêtes pariétales dont nous parlerons plus loin ; *b*) une éminence transversale, volumineuse, très élevée et garnie, en arrière, de fortes empreintes, c'est la *protubérance occipitale externe*, prolongée de chaque côté par la *ligne courbe supérieure* ; elle forme le point culminant de la tête posée verticalement et correspond à l'angle de coudure antérieure de l'os ; *c*) la *tubérosité cervicale*, marquant l'insertion du ligament cervical, et tenant lieu de la crête occipitale externe de l'homme ; cette tubérosité, située derrière la protubérance et souvent prolongée par des empreintes jusqu'auprès du trou occipital, est en légère dépression, sauf à son extrémité supérieure qui forme une crête saillante ; *d*) le *trou occipital*, traversant l'os

d'outre en outre au niveau de sa coudure inférieure et faisant communiquer la cavité cranienne avec le canal rachidien ; *c*) l'*apophyse basilaire*, prolongement étroit et épais, convexe dans le sens latéral, se portant à la rencontre du sphénoïde.

2° Sur les côtés : *a*) la *ligne-courbe supérieure*, déjà nommée, qui prolonge latéralement la protubérance occipitale et se continue avec la racine supérieure de l'apophyse zygomatique ; *b*) une surface marquée de quelques empreintes linéaires pour l'insertion du muscle petit oblique de la tête ; *c*) en dedans de ces empreintes et au-dessus du condyle, une dépression digitale plus ou moins accentuée ; *d*) le *condyle*, éminence articulaire à double convexité, l'une supérieure, l'autre inférieure, celle-ci prolongée un peu sur l'apophyse basilaire ; les deux condyles, situés par côté du trou occipital, répondent aux cavités antérieures de l'atlas ; *e*) en dehors, l'*apophyse jugulaire* ou *paramastoïde*, dite encore *apophyse styloïde*, longue, aplatie d'un

Fig. 23. — Tête de cheval (face inférieure).

1, protubérance occipitale ; 2, 2, condyles de l'occipital ; 3, apophyse styloïde ; 4, échancrure stylo-condylienne ; 5, apophyse basilaire ; 6, trou déchiré ; 7, condyle du temporal ; 8, cavité glénoïde ; 9, apophyse post-glénoïde ; 11, bulle tympanique ; 12, prolongement hyoïdien ; 13, apophyse subuliforme ; 14, trou stylo-mastoïdien ; 15, apophyse mastoïde ; 16, corps du sphénoïde postérieur ; 16′, corps du sphénoïde antérieur ; 17, apophyse ptérygoïde ; 19, hiatus orbitaire ; c, fossette carotidienne ; 20, ptérygoïdien ; 20′, son crochet terminal ; 21, vomer ; 22, extrémité antérieure des palatins ; 23, face interne de la crête ptérygo-palatine ; 24, 24, ouvertures gutturales des cavités nasales ; 25, lames palatines des maxillaires supérieurs ; 26, orifice antérieur du conduit palatin ; 26′, scissure palatine ; 27, tubérosité alvéolaire.

côté à l'autre, marquée d'un sillon sur la face externe, dirigée en bas en se courbant un peu en dedans, terminée en pointe mousse, et séparée du condyle correspondant par une échancrure profonde, dite *stylo-condylienne*, sous laquelle on remarque la *fosse condylienne*, dépression tout à fait lisse, percée à son fond par le *trou condylien* qui pénètre dans le crâne.

La *face interne* ou *endocranienne* de l'occipital est concave et présente : en arrière, le trou occipital ; en haut, une surface concave, irrégulière, qui forme la voûte de la cavité cérébelleuse ; en avant, une éminence trifaciée, qui s'enclave profondément entre les hémisphères du cerveau et le cervelet, la *protubérance occipitale interne*, à la base de laquelle s'ouvre le conduit temporal ; en bas, la face supérieure de l'apophyse basilaire, légèrement excavée en gouttière pour recevoir la moelle allongée et déprimée transversalement au niveau de la protubérance annulaire ; sur les côtés, l'orifice interne du trou condylien.

Circonférence. — Les *bords latéraux supérieurs* sont épais ; ils s'unissent par suture avec le pariétal, et par harmonie avec la portion tubéreuse du temporal. Les *bords latéraux inférieurs*, tranchants, limitent l'apophyse basilaire ; chacun d'eux concourt à la formation de l'hiatus *occipito-sphéno-temporal*, encore appelé *trou déchiré*, vaste ouverture cranienne, irrégulière, allongée d'avant en arrière et divisée, dans l'état frais, en deux parties : le *trou déchiré antérieur* et le *trou déchiré postérieur*. L'*angle supérieur*, dentelé, s'enclave dans le pariétal. L'*angle inférieur*, très épais, forme le sommet de l'apophyse basilaire, et s'unit avec le corps du sphénoïde. Les *angles rentrants latéraux* ou *échancrures jugulaires* correspondent à la base de l'apophyse jugulaire et sont occupés par la portion tubéreuse du temporal.

Structure. — L'occipital renferme beaucoup de substance spongieuse.

Développement. — Tel que nous l'avons décrit, il se développe en cinq pièces dont quatre proviennent du chondrocrâne (occipital proprement dit), tandis que la cinquième est d'origine membraneuse (interpariétal). Une pièce forme l'apophyse basilaire ou corps de l'os, *basi-occipital*. Deux autres pièces, dites *occipitaux latéraux*, *ex-occipitaux*, flanquent le trou occipital en se joignant l'une à l'autre au-dessus ; elles forment chacune un condyle avec l'apophyse jugulaire et le trou condylien correspondants. La quatrième pièce enchondrale forme la partie supérieure ou *écaille* de l'os qui fait voûte au cervelet et porte la protubérance occipitale externe. Quant à la cinquième, développée dans le crâne membraneux, elle est décrite à part, en

anatomie comparée, sous le nom d'*interpariétal*. C'est une petite enclave faisant suite à l'occipital écailleux, interposée entre les deux moitiés du pariétal et portant en dedans l'éminence occipitale interne. L'interpariétal des Solipèdes (voy. fig. 32) se soude au pariétal avant de se souder à l'occipital; il reste visible pendant plus ou moins longtemps, en général jusqu'à huit à dix mois.

Ajoutons, pour terminer, que les noyaux latéraux se soudent beaucoup plus tôt au noyau basilaire (trois à six mois) qu'au noyau écailleux (douze à quinze mois).

2. Sphénoïde (fig. 23 et 24).

Le sphénoïde forme la base de la partie cérébrale du crâne. Il comprend deux pièces que l'on décrit quelquefois comme deux os distincts sous les noms de *sphénoïde antérieur* ou présphénoïde et *sphénoïde postérieur*, post-sphénoïde ou basisphénoïde ; le plus souvent, en effet, chez les animaux, elles mettent plus longtemps à se souder entre elles qu'à se souder à l'apophyse basilaire de l'occipital et surtout à l'ethmoïde.

Cet os se compose : d'un *corps* ou partie médiane, épais, plus ou moins hémicylindrique, qui paraît prolonger l'apophyse basilaire, et de deux expansions latérales amincies, semblables à des *ailes*, légèrement relevées et incurvées. Nous lui décrirons deux faces et quatre bords.

La *face exocranienne*, fortement convexe vu l'incurvation latérale de l'os, présente : 1° le *corps*, arrondi d'un côté à l'autre et pourvu à sa réunion avec l'apophyse basilaire de fortes empreintes marquant l'attache des muscles droits antérieurs de la tête ; 2° la *scissure vidienne*, faible et étroite, longeant le côté du corps depuis le trou déchiré jusqu'à l'orifice du *conduit vidien*, très petit canal qui va s'ouvrir dans l'hiatus orbitaire ; 3° l'*apophyse ptérygoïde* ou sous-sphénoïdale, longue, aplatie d'un côté à l'autre, obliquement dirigée en avant et en dehors et réunie au palatin et au ptérygoïdien avec lesquels elle forme bordure à l'ouverture gutturale des fosses nasales; cette apophyse est traversée à la base par le conduit vidien dont il vient d'être parlé; 4° le *conduit ptérygoïdien* ou sous-sphénoïdal, qui traverse aussi l'apophyse ptérygoïde, mais en dehors du canal vidien, et débouche par deux branches dans l'hiatus orbitaire ou à proximité ; 5° l'*hiatus orbitaire*, sorte de vestibule situé au fond de l'orbite, où aboutissent la branche principale du conduit ptérygoïdien, le conduit vidien, le conduit optique, le trou ethmoïdal et enfin les trois conduits sus-sphénoïdaux : trou grand rond, fente sphénoïdale et conduit pathétique ; cet hiatus est dominé

postérieurement par une lame mince et tranchante derrière laquelle s'ouvre la petite branche du conduit ptérygoïdien; le conduit pathétique débouche ordinairement sur le bord même de cette lame en regard du trou optique; 6° enfin, un long prolongement qui s'élève jusqu'à la base de l'apophyse sus-orbitaire du frontal en faisant enclave dans cet os, et qu'on appelle spécialement l'*aile* du sphénoïde (apophyse d'Ingrassias chez l'homme). Le *trou ethmoïdal* ou trou orbitaire est percé entre cette aile et le frontal, à deux centimètres environ de l'orifice extérieur du conduit optique.

Fig. 24. — Os inférieurs de la tête d'un fœtus à terme (cheval) désarticulés et vus par-dessus.

A, *sphénoïde*; 1, échancrure maxillaire; 2, échancrure carotidienne; 3, gouttière pour le passage du nerf maxillaire supérieur; 4, gouttière caverneuse; 5, fossette optique; 6, aile; 6', portion non encore ossifiée de l'aile; 7, échancrure pour la formation du trou ethmoïdal. — B, *vomer*. — C, *palatin*. — D, *zygomatique*. — E, *maxillaire supérieur*; 8, orifice antérieur du conduit dentaire supérieur. — F, *os intermaxillaires*.

La *face endocranienne*, concave d'un côté à l'autre, montre (fig. 24, A):

1° Sur la ligne médiane, en allant d'avant en arrière: *a*) une petite saillie qui se soude à l'apophyse crista-galli; *b*) la *fossette optique*, allongée transversalement, en forme de navette, sur les côtés de laquelle débouchent les conduits optiques; *c*) la *selle turcique* ou *fosse pituitaire*, dépression légère, située sur le corps du sphénoïde postérieur, et séparée de la gouttière de l'apophyse basilaire par une saillie transverse peu marquée, trace de la *lame quadrilatère* ou dos de la selle turcique que l'on trouve dans d'autres espèces. Les *apophyses clinoïdes*, que l'on observe chez l'Homme, aux angles de cette fosse, soit en avant, soit en arrière, font ici défaut.

2° Sur les côtés, en avant, la surface interne des ailes, concave et parsemée d'impressions correspondant aux circonvolutions

du cerveau; en arrière, une fosse allongée d'avant en arrière et atténuée dans le même sens, où était logé le lobule piriforme du cerveau; enfin, entre cette fosse et la selle turcique, deux scissures antéro-postérieures : l'une interne appelée *goutlière caverneuse*; l'autre externe, plus large et plus profonde, dite *maxillaire* parce qu'elle marque le passage du nerf maxillaire supérieur. Ces deux scissures commencent au trou déchiré et aboutissent en avant aux *conduits sus-sphénoïdaux*, lesquels sont, comme nous l'avons dit déjà, au nombre de trois : deux d'entre eux, très larges, sont placés l'un au-dessus de l'autre; l'inférieur, percé dans le sphénoïde postérieur, est le *trou grand rond*; le supérieur, compris entre les deux sphénoïdes, porte le nom de *fente* ou *grande fente sphénoïdale*; le troisième, très petit, est situé en dehors du précédent dont il n'est souvent qu'une dépendance : c'est le *conduit pathétique* ou petite fente sphénoïdale. Il est à remarquer que le trou grand rond s'ouvre dans l'hiatus orbitaire en commun avec la branche principale du conduit ptérygoïdien.

Le *bord postérieur* s'unit, au milieu, avec l'apophyse basilaire par l'intermédiaire d'une couche cartilagineuse qui s'ossifie de trois à cinq ans. Il est libre latéralement, mince et tranchant, et circonscrit en avant l'hiatus occipito-sphéno-temporal ou trou déchiré. Deux échancrures le découpent à cet endroit, qui, à l'état frais, sont converties en trous par la substance fibro-cartilagineuse qui comble en grande partie le trou déchiré, et ces trous sont : l'interne, le *trou carotidien*, précédé sur la face externe de l'os d'une légère excavation dite fossette carotidienne; l'externe, le *trou ovale*, continué, lui aussi, par une dépression. En dehors du trou ovale, un troisième orifice, appelé *trou petit rond*, n'est point indiqué en général sur le squelette. Ces trois orifices, confondus avec le trou déchiré sur le squelette, servent, le premier à l'entrée de la carotide interne dans le crâne, le second à la sortie du nerf maxillaire inférieur, le troisième à la pénétration de l'artère sphéno-épineuse.

Le *bord antérieur* présente, dans la partie moyenne correspondant au corps de l'os, deux grandes cavités qui se continuent à l'intérieur des os palatins et constituent les sinus sphénoïdaux ou sphéno-palatins, cavités séparées l'une de l'autre par une lame médiane, souvent perforée, qui se soude de très bonne heure avec la lame perpendiculaire de l'ethmoïde. Sur les côtés, le bord antérieur s'unit au palatin et au frontal.

Quant aux *bords latéraux*, ils sont amincis et convexes dans la partie qui correspond aux ailes, laquelle s'enfonce dans une mortaise de la face endocranienne du frontal. Dans le reste de

Fig. 29. — Os supérieurs de la tête d'un fœtus à terme (cheval) désarticulés et vus par-dessous.

A, *occipital*; 1, condyle; 2, trou condylien; 3, apophyse jugulaire; 4, sommet de l'apophyse basilaire. — B, *pariétal*; 8, protubérance occipitale interne; 9, gouttière concourant à la formation du conduit temporal. — C, *frontal*; 10, relief transversal qui sépare la portion cranienne de l'os de la portion faciale; 11, sinus frontaux; 12, échancrure du bord latéral bouchée par l'aile du sphénoïde; 13, échancrure pour la formation du trou ethmoïdal; 14, sommet de l'apophyse orbitaire; 15, trou sourcilier. — D, *lame perpendiculaire de l'ethmoïde*. — E, E, *masses latérales de l'ethmoïde*; 16, la grande volute ethmoï-

leur étendue, ils sont épais, denticulés et taillés en biseau aux dépens de la lame externe de l'os pour s'unir à la portion écailleuse du temporal. L'enclavement des ailes du sphénoïde est si profond qu'on les voit quelquefois soulever la lame externe du frontal au-dessus de l'orbite et apparaître au dehors à l'état cartilagineux; ce soulèvement se fait précisément à l'endroit où poussent les cornes dans les espèces qui en sont pourvues.

Structure. — Le sphénoïde est compact sur les côtés, spongieux dans la partie moyenne.

Développement. — Il se développe aux dépens du cartilage, en deux principaux noyaux d'ossification, ainsi que nous l'avons dit en commençant. Le sphénoïde postérieur porte l'apophyse ptérygoïde, la selle turcique, les scissures qui bordent celles-ci et la fosse du lobule piri-

forme du cerveau. Le sphénoïde antérieur porte les ailes, la fossette et les conduits optiques, les sinus sphénoïdaux. Le conduit vidien et les fentes sphénoïdales sont percés dans leur intervalle. Ils se soudent entre eux à peu près en même temps que le postérieur se soude à l'apophyse basilaire, mais longtemps après que l'antérieur s'est soudé à l'ethmoïde.

3. Temporal (fig. 25 et 26).

Les *temporaux*, os des tempes, closent latéralement la cavité cranienne et s'articulent avec l'occipital, le pariétal, le frontal, le sphénoïde, le zygomatique, le maxillaire inférieur et l'hyoïde. Chaque temporal se compose, dans le principe, de trois pièces principales, qui restent libres ou se soudent plus ou moins suivant les espèces ; ce sont : la *portion écailleuse*, la *portion tympanique* et la *portion pétreuse*. Chez les Solipèdes, ces deux dernières portions se soudent entre elles avant la naissance ou rapidement après, de telle sorte que le temporal de l'adulte n'est plus formé que de deux parties : une écailleuse et une auriculaire, celle-ci connue des vétérinaires sous le nom de portion tubéreuse. Nous les décrirons séparément.

A. Portion écailleuse ou squamosal. — Elle est aplatie d'un côté à l'autre, ovalaire et légèrement incurvée en écaille, disposition qui lui a fait donner le nom sous lequel on la désigne généralement. Elle offre à étudier une *face externe*, une *face interne* et une *circonférence*.

La *face externe*, convexe, garnie de quelques empreintes musculaires, de scissures vasculaires et de trous qui pénètrent dans le conduit temporal, fait partie de la fosse temporale. Elle donne naissance à l'*apophyse zygomatique*, longue éminence qui se porte d'abord en dehors et se recourbe bientôt en haut et en avant pour se terminer par un sommet aminci. La *base* de cette éminence présente la surface articulaire qui répond au maxillaire inférieur, composée : 1° d'un *condyle* allongé transversalement, convexe d'arrière en avant, légèrement concave d'un côté à l'autre ; 2° d'une *cavité glénoïde* limitée en avant par le condyle, en arrière par une éminence mammiforme, dite *sus-condylienne* ou *apophyse post-glénoïde*, contre laquelle vient s'appuyer le condyle du maxillaire quand cet os est tiré en arrière ; derrière cette éminence s'ouvre le conduit temporal. La

dale. — F, *portion écailleuse du temporal* ; 17, apophyse post-glénoïde ; 18, gouttière servant à former le conduit temporal. — G, *portion tubéreuse du temporal* ; 5, apophyse mastoïde ; 6, hiatus auditif interne ; 7, trou pour l'entrée de la trompe d'Eustache dans la caisse du tympan. — H, *lacrymal*. — I, *os nasal*. — J, *cornet supérieur*.

face externe de l'apophyse zygomatique est convexe ; l'*interne*, concave, borne en dehors la fosse temporale. Le *bord supérieur*, tranchant et convexe, se continue, au niveau d'une échancrure régulièrement arquée, avec une crête qui va rejoindre la ligne courbe supérieure et que l'on désigne quelquefois sous le nom de racine supérieure de l'apophyse zygomatique, le condyle dont il a été parlé ci-dessus figurant une racine transverse ou inférieure. Le *bord inférieur*, très court, est épais et rugueux. Le *sommet*, aplati de dessus en dessous, garni de dentelures sur ses deux faces, figure une espèce de coin enclavé entre l'apophyse orbitaire du frontal et le zygomatique, et concourt pour une petite part à la formation de la cavité orbitaire ; en outre, il lance une languette en dedans du zygomatique jusqu'au maxillaire supérieur.

La *face interne* de la portion écailleuse du temporal est divisée en deux parties par une gouttière qui, en s'unissant à une semblable gouttière du pariétal, forme le *conduit temporal* ou *pariéto-temporal*, s'ouvrant d'une part derrière l'apophyse post-glénoïde, d'autre part sur le côté de la protubérance occipitale interne. La partie postérieure, peu étendue et de forme triangulaire, s'articule par harmonie simple avec la face externe du rocher. La partie antérieure, la plus large, présente dans son milieu quelques impressions cérébrales et sillons vasculaires ; dans le reste de son étendue, elle est taillée en un biseau dentelé et lamelleux qui la met en rapport avec les os environnants.

La *circonférence* se décompose en bord *supérieur*, convexe, soudé avec le pariétal et le frontal, et bord *inférieur*, articulé avec le sphénoïde dans sa moitié antérieure, et pourvu, en arrière de l'apophyse post-glénoïde, d'une échancrure profonde, arrondie, qui reçoit le tube auditif externe. En arrière, les deux bords se réunissent au sommet d'une pointe amincie qui s'appuie sur l'occipital.

Structure. — La portion écailleuse du temporal est formée de deux lames compactes très minces, n'admettant entre elles que fort peu de tissu spongieux. Celui-ci est très abondant dans l'épaisseur de l'apophyse zygomatique.

Développement. — Le squamosal est un os de recouvrement qui se développe rapidement et par un seul noyau. L'ossification procède de l'apophyse zygomatique et marche vers l'écaille proprement dite.

B. Portion tubéreuse ou auriculaire. — C'est l'une des parties du squelette les plus intéressantes à étudier. Elle résulte de la soudure de la portion pétreuse et de la portion tympa-

nique, entre lesquelles se trouve ménagée la caisse du tympan, et elle enferme dans sa partie pétreuse les cavités de l'oreille interne avec le labyrinthe membraneux, où se termine le nerf acoustique. Les particularités intérieures seront étudiées quand nous décrirons l'appareil de l'audition. Nous nous bornerons ici à l'examen de la surface extérieure, de la structure et du développement.

Enclavée entre l'occipital, le pariétal et la face interne du squamosal, elle affecte la forme d'une pyramide triangulaire à base inférieure.

La *face postérieure* s'unit, par harmonie, à l'occipital. La *face externe*, en partie couverte par la portion écailleuse, est traversée d'une scissure vasculaire dite mastoïdienne. La *face interne* ou endocranienne est légèrement concave et parsemée d'impressions digitales superficielles ; elle fait partie de la paroi latérale de la cavité cérébelleuse ; on y voit l'*hiatus auditif interne*, petite fossette dont le fond est percé de plusieurs trous qui livrent passage à des nerfs ; l'un de ces trous, le plus large, est l'orifice interne de l'*aqueduc de Fallope*, canal flexueux qui traverse l'os d'outre en outre et vient s'ouvrir sous l'apophyse mastoïde par le trou stylo-mastoïdien ; les autres trous pénètrent dans les cavités de l'oreille interne.

Ces faces sont séparées l'une de l'autre par autant de *bords* ou *angles plans* dont deux méritent plus particulièrement de fixer l'attention : celui qui est entre la face postérieure et la face externe, et celui qui est entre cette dernière et la face interne. Le premier, épais et rugueux, constitue la *crête mastoïdienne*, qui se continue, en haut, avec la ligne courbe supérieure de l'occipital, après s'être réunie à la racine supérieure de l'apophyse zygomatique, et qui se termine, en bas, par une tubérosité à insertions musculaires, à laquelle on donne le nom d'*apophyse mastoïde*. La crête mastoïdienne est coupée par la scissure de même nom, qui s'engage sous la portion écailleuse et aboutit dans le conduit temporal. — L'autre bord est tranchant; il forme en s'adossant au pariétal la crête interne qui établit démarcation entre le compartiment cérébral et le compartiment cérébelleux de la cavité cranienne, et donne attache à la tente du cervelet.

Le *sommet*, légèrement denticulé, s'articule avec l'occipital.

La *base*, fort accidentée, offre à étudier : en dehors, le *conduit auditif externe*, tube saillant sur lequel se greffe le pavillon de l'oreille ; — en dedans, une crête tranchante, limitant le trou déchiré ; — sous l'apophyse mastoïde, le trou *stylo-mastoïdien* ou *pré-mastoïdien* ; — en avant, l'*apophyse subuliforme*, des-

linée à l'attache des muscles péristaphylins et de la trompe d'Eustache, apophyse longue, grêle et pointue comme une alène, présentant, à sa base et en dedans, un conduit qui pénètre dans la cavité tympanique ; — au centre, l'*apophyse hyoïdienne* ou *vaginale*, petit cylindre situé à la base du tube auditif et entouré d'une gaine osseuse ; — enfin, la *protubérance mastoïdienne* ou *bulle tympanique*, éminence peu saillante, lisse et arrondie, quelquefois hérissée de pointes, creusée intérieurement de nombreuses cellules en communication avec la caisse du tympan.

Nous oublions à dessein plusieurs petits conduits fort remarquables qui parcourent la portion tubéreuse du temporal ; nous nous en occuperons seulement quand nous ferons la description des rameaux nerveux et artériels auxquels ils sont destinés.

Développement. — La *portion auriculaire* ou *tubéreuse* du temporal se développe, comme nous l'avons déjà dit, par deux noyaux d'ossification principaux qui se soudent entre eux de très bonne heure, voire même avant la naissance. La *portion pétreuse* ou rocher est de provenance cartilagineuse ; elle enferme à son intérieur les cavités de l'oreille interne et donne les faces, les bords et le sommet de l'os, ainsi que l'apophyse hyoïdienne de la base, et la paroi interne de la caisse du tympan. La crête et l'apophyse mastoïdiennes en dépendent. La *portion tympanique* est, au contraire, une pièce de recouvrement, c'est-à-dire d'origine fibreuse, qui forme toute la base de l'os à l'exception de l'apophyse hyoïdienne ; elle débute par un anneau incomplet qui entoure la membrane du tympan (cercle tympanal), anneau s'étirant en dehors pour constituer le tube auditif, se soudant d'autre part au rocher après avoir formé la bulle tympanique et l'apophyse subuliforme ainsi que la gaine du prolongement hyoïdien. Un intervalle est ménagé entre le rocher et la portion tympanique : c'est la caisse du tympan, traversée par la chaîne des osselets de l'ouïe et ouverte au dehors à la base de l'apophyse subuliforme par le conduit de la trompe d'Eustache.

Structure. — Le rocher est la partie la plus dure du squelette ; il ne contient guère de substance spongieuse qu'au centre de l'apophyse mastoïde. Cette substance n'entre point, pour ainsi dire, dans la structure de la portion tympanique.

4. Pariétaux (fig. 21, 25 et 26).

Les anatomistes de l'homme décrivent deux pariétaux et un frontal, tandis que les vétérinaires ne distinguent qu'un seul pariétal et un seul frontal. Nous ne suivrons ni l'une ni l'autre

de ces manières de voir, et nous reconnaîtrons deux pariétaux, deux frontaux, comme deux os du nez et deux intermaxillaires. Il est vrai que la suture médio-frontale de l'homme s'efface de très bonne heure, tandis que la suture médio-pariétale persiste jusqu'au delà de l'âge adulte ; mais il en est tout autrement chez nos Mammifères, où cette dernière suture disparaît le plus souvent avant l'autre.

Les *pariétaux* (de *paries*, paroi) sont des os larges et minces qui s'incurvent fortement en voûte pour former le plafond de la boîte cranienne ; ils sont bornés en arrière par l'occipital, en avant par les frontaux, latéralement par les temporaux. — Ils offrent à étudier une *face externe*, une *face interne* et une *circonférence* qui se divise elle-même en quatre *bords*.

La *face externe* ou *exocranienne* est convexe. On y remarque deux crêtes courbes à concavité tournée en dehors; ces deux crêtes, dites *pariétales* ou *temporales*, se rapprochent et se confondent postérieurement en une crête médiane ou sagittale qui se termine à la protubérance occipitale externe ; elles divergent en avant et se continuent sur les frontaux jusqu'au bord postérieur des apophyses orbitaires. Elles partagent la surface des deux pariétaux réunis en trois portions : deux latérales, rugueuses et parcourues par des sillons vasculaires, font partie des *fosses temporales* ; la troisième, médiane, plane, lisse et de forme triangulaire, est recouverte par la peau.

La *face endocranienne*, concave, offre, sur la ligne médiane, une crête, dite crête sagittale interne, qui a son point de départ à l'éminence occipitale interne et s'efface le plus souvent à la partie antérieure, où elle peut être remplacée par un léger sillon. Latéralement, on voit les impressions des circonvolutions cérébrales ainsi que des sillons vasculaires ramifiés.

Bords. — Le *bord postérieur*, profondément échancré, épais et dentelé, s'articule avec l'occipital et notamment avec son noyau interpariétal (suture lambdoïde). — Le *bord antérieur*, presque droit, fortement dentelé, forme un biseau externe dans sa partie moyenne et un biseau interne sur les côtés ; il répond au frontal. — Les *bords latéraux*, très minces, sont taillés, aux dépens de la lame externe de l'os, en un large biseau qui répond au squamosal. En arrière, ils se recourbent vers le centre de la cavité cranienne et forment, en s'adossant aux rochers, les crêtes cérébro-cérébelleuses qui descendent de chaque côté de la protubérance occipitale interne.

Structure. — Ces os contiennent beaucoup de substance compacte ; la substance spongieuse n'existe qu'au voisinage de la ligne médiane.

Développement. — Ils se développent chacun par un seul noyau d'ossification dans la membrane fibreuse de la voûte cranienne. Leur suture, connue sous le nom de suture sagittale, se soude d'arrière en avant, à partir de quinze à dix-huit mois jusqu'à deux ans et demi à trois ans ; il n'est pas rare toutefois d'en rencontrer encore des traces à quatre ans et demi et même cinq ans. Dans le jeune âge, les crêtes temporales n'existent point, et la voûte des pariétaux est beaucoup plus bombée.

5. Frontaux (fig. 21, 25, 26 et 27).

Les *frontaux* considérés ensemble figurent un os plat quadrilatère dont les parties latérales se coudent à angle aigu sur la partie moyenne pour se porter à la rencontre des ailes du sphénoïde. Ils concourent à former la voûte cranienne et une partie de la face. Ils sont bornés : en arrière, par les pariétaux ; en avant, par les sus-nasaux et les lacrymaux ; de chaque côté, par le squamosal, le sphénoïde, le palatin et même le maxillaire supérieur. Ils offrent à étudier une *face externe*, une *face interne* et *quatre bords*.

La *face externe* est divisée, par leur coudure latérale, en trois régions : une médiane et deux latérales. — La première, à peu près plane, de forme losangique, est recouverte par la peau et constitue la base du front. Elle donne naissance, de chaque côté, au point même où s'opère l'inflexion de l'os, à une *apophyse orbitaire*, longue, aplatie, dirigée en dehors et en arrière, recourbée en bas, formant l'*arcade orbitaire*. La face supérieure ou externe de cette apophyse est convexe et légèrement rugueuse ; la face interne, lisse et concave, fait partie de la fosse orbitaire ; le bord postérieur, épais et concave, se continue, en dedans, avec la crête temporale correspondante, en dehors avec le bord supérieur de l'apophyse zygomatique ; il limite en avant la fosse temporale ; le bord antérieur, également concave, mais aminci, âpre, concourt à la formation du sourcil de l'orbite ; le sommet, renflé et denticulé, s'appuie sur l'apophyse zygomatique du temporal et s'unit avec elle ; la base, large, est traversée par le *trou sus-orbitaire* ou *sourcilier*. — Les régions latérales de la face externe des frontaux sont légèrement excavées et servent, par la plus grande partie de leur étendue, à former les orbites. Elles présentent, vers la base de l'arcade orbitaire, une légère dépression qui répond au coude décrit par le muscle grand oblique de l'œil quand il se réfléchit sur sa poulie de renvoi.

La *face interne* des frontaux réunis est divisée en deux parties inégales par un relief transversal qui correspond à la limite du crâne et de la face. La postérieure, parsemée d'impressions

digitales, appartient à la voûte cranienne ; elle présente, sur la ligne médiane, une légère crête sagittale interne qui se continue d'une part avec celle du pariétal en s'effaçant plus ou moins, d'autre part avec l'apophyse crista-galli ; sur les côtés et dans l'angle rentrant formé par la coudure de l'os, une fente étroite, espèce de mortaise, qui reçoit l'aile du sphénoïde. — La partie faciale s'unit, sur la ligne médiane, avec la lame perpendiculaire de l'ethmoïde ; elle est creusée latéralement de grandes anfractuosités situées entre les deux lames de l'os et dépendant des sinus frontaux.

Le *bord postérieur*, denticulé, est taillé en biseau dans sa partie moyenne, aux dépens de la lame interne de l'os ; sur les parties latérales, aux dépens de la lame externe, pour répondre aux pariétaux et à la portion écailleuse du temporal. — L'*antérieur* répond, dans le milieu, aux os nasaux, au moyen d'un large biseau externe ; par côté, au lacrymal. — Les *bords latéraux*, minces et irréguliers, présentent deux échancrures : l'une, postérieure, large et profonde, est bouchée par l'aile du sphénoïde ; l'autre, antérieure, très étroite, forme, en s'unissant à une semblable échancrure du sphénoïde, le *trou ethmoïdal* ou *orbitaire*, qui aboutit dans le crâne, au côté externe de la fosse olfactive. Chacun de ces deux bords répond encore, dans une très petite étendue, au palatin correspondant et même au maxillaire supérieur, celui-ci séparant le lacrymal du palatin.

Structure. — Les deux lames compactes des frontaux admettent entre elles du tissu spongieux vers la partie moyenne de l'os et en arrière ; elles s'écartent en avant pour former les sinus frontaux, lesquels sont séparés l'un de l'autre par une lame médiane très mince, mais imperforée. Latéralement, elles s'amincissent et se confondent.

Développement. — Les frontaux se développent chacun par un noyau d'ossification. Leur suture, dite suture métopique chez l'homme, se soude d'arrière en avant vers l'âge de cinq à sept ans chez les Solipèdes, mais souvent on en trouve encore la trace aux âges avancés. Dans le jeune âge, la partie cranienne de l'os forme, avec le pariétal, une large bosse arrondie proéminant sur la partie faciale, qui disparaît plus tard par suite du développement des sinus frontaux. Ces cavités n'existent point chez le fœtus très jeune ; elles commencent à se former, vers le quatrième mois de la conception, par un travail de résorption qui fait disparaître la substance spongieuse interposée aux deux lames compactes de l'os, et qui amène même la destruction de la lame interne ; elles s'agrandissent avec l'âge et restent,

pendant toute la vie de l'animal, séparées l'une de l'autre par une cloison verticale.

6. Ethmoïde.

L'ethmoïde est un os de l'intérieur de la tête, à la limite du crâne et de la face, dont nous ferons l'étude à la suite des parties extérieures de celle-ci, en la rapprochant de celle des cornets des fosses nasales.

§ 2. — Os de la face.

La *face*, beaucoup plus étendue que le crâne, chez la plupart de nos animaux domestiques, se compose des deux mâchoires, servant de support aux organes passifs de la mastication, c'est-à-dire aux dents, la supérieure, traversée dans sa longueur par les cavités nasales. — Elle est formée, abstraction faite de l'ethmoïde et des cornets, de sept os pairs et de deux impairs, tous d'origine membraneuse. Les os pairs sont : les *maxillaires supérieurs*, les *intermaxillaires*, les *palatins*, les *ptérygoïdiens*, les *zygomatiques*, les *lacrymaux*, les *nasaux* ; les impairs sont : le *vomer* et le *maxillaire inférieur*. Parmi ces os, cinq seulement sont destinés à l'implantation des dents ; ils ont reçu le nom générique de maxillaires ; les autres établissent l'union entre le crâne et la mâchoire supérieure ou concourent à la formation des cavités nasales. — Les orbites, cavités de réception des yeux, sont situées entre le crâne et la mâchoire supérieure.

1. Maxillaire supérieur (fig. 21, 24, 26).

Encore appelé grand sus-maxillaire, le maxillaire supérieur est l'os le plus étendu de la mâchoire supérieure ; il porte les six dents molaires et la canine. Situé sur le côté de la face, il est borné : en arrière, par le frontal, le palatin, le zygomatique et le lacrymal ; en avant, par l'intermaxillaire ; en haut, par le nasal ; en bas et en dedans, par celui du côté opposé. Allongé horizontalement, irrégulièrement triangulaire, il offre à étudier deux faces, deux bords et deux extrémités.

La *face externe*, d'autant plus convexe que l'animal est plus jeune, présente : 1° au-dessus des quatrième et cinquième molaires, une crête allongée qui se continue avec le bord inférieur du zygomatique : c'est l'*épine maxillaire* ; 2° au-dessus et un peu en avant de cette épine, le *trou sous-orbitaire*, orifice antérieur du conduit dentaire supérieur ; 3° en prolongement

de ce trou, la *fosse sous-orbitaire*, impression légère produite par le passage du nerf maxillaire supérieur.

La *face interne* concourt à former la paroi externe des cavités nasales et des sinus maxillaires. On y remarque : en arrière et

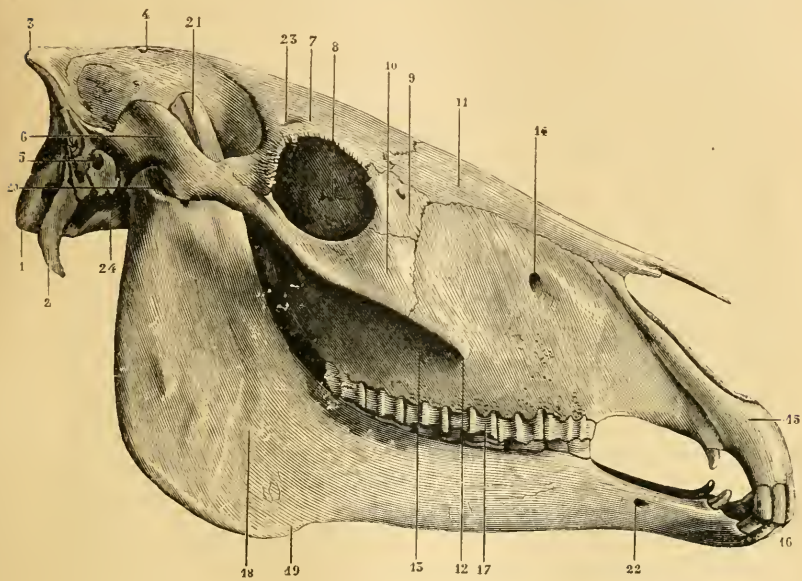

Fig. 26. — Tête de cheval (face latérale).

1, condyle de l'occipital ; 2, apophyse styloïde ou jugulaire de l'occipital ; 3, protubérance occipitale externe ; 4, crête temporale ; 5, méat auditif ; 6, apophyse zygomatique du temporal ; 7, frontal ; 8, orbite ; 9, lacrymal et son tubercule ; 10, zygomatique ou jugal ; 11, os nasal ; 12, épine maxillaire ; 13, crête zygomatique ; 14, trou sous-orbitaire ; 15, os intermaxillaire ; 16, dents incisives ; 17, dents molaires ; 18, maxillaire inférieur ; 19, scissure maxillaire ; 20, condyle ; 21, apophyse coronoïde ; 22, trou mentonnier ; 23, trou sourcilier ; 24, apophyse basilaire de l'occipital.

en haut, une excavation profonde, vaste et diverticulée, qui fait partie des sinus maxillaires ; dans le reste de son étendue, une surface inégalement lisse, tapissée par la muqueuse du nez et parcourue par une légère crête sinueuse qui donne attache au cornet maxillaire ; la partie située au-dessus de cette crête répond au méat moyen de la fosse nasale ; elle présente l'orifice antérieur du conduit osseux lacrymal, continué par un sillon jusqu'à l'extrémité antérieure de l'os ; la partie située au-dessous appartient au méat inférieur. De la face interne, se détache, près du bord inférieur, une large et longue lame horizontale, formant chez l'homme et les animaux à face

courte une simple apophyse, l'*apophyse palatine*. Cette lame, unie sur la ligne médiane à celle du côté opposé, concourt, pour la plus grande part, à la constitution de la voûte du palais. Elle offre : une face supérieure, légèrement concave, formant plancher à la fosse nasale ; une face inférieure, buccale, parcourue, suivant sa longueur, par la *goutlière* ou *scissure palatine*, qui prend naissance en arrière à l'orifice antérieur du conduit palatin ; un bord denticulé qui s'articule avec le bord analogue de l'apophyse palatine du côté opposé.

Le *bord supérieur*, mince et convexe, se divise en deux parties : l'une, antérieure, creusée en mortaise pour recevoir le bord externe de l'os nasal et l'apophyse externe de l'intermaxillaire ; l'autre, postérieure, taillée en large biseau aux dépens de la lame externe de l'os, pour répondre au lacrymal et au zygomatique. — Le *bord inférieur* est très épais, creusé de six grandes cavités quadrilatères, nommées *alvéoles*, dans lesquelles sont implantées les dents molaires. En arrière du dernier alvéole, il forme une éminence rugueuse, la *tubérosité alvéolaire* ; en avant du premier, il devient mince, tranchant, et fait partie de l'*espace interdentaire* qui sépare les dents molaires des incisives.

L'*extrémité postérieure*, la plus grosse, forme une protubérance lisse et arrondie (*protubérance maxillaire*), à l'intérieur de laquelle se prolonge le sinus maxillaire supérieur. Au-dessus et en dedans de cette éminence, se voit une excavation large et profonde, à la formation de laquelle participe le palatin : c'est l'*hiatus maxillaire* ou fosse *ptérygo-maxillaire*, située directement en regard de l'hiatus orbitaire. On y voit le trou nasal, l'orifice postérieur du conduit dentaire supérieur et l'orifice postérieur du conduit palatin. — Le *trou nasal* appartient à l'os palatin et s'ouvre immédiatement dans la cavité nasale. Le *conduit dentaire supérieur* ou *sous-orbitaire* traverse les sinus maxillaires en passant au-dessus des racines des dents molaires, et se termine par deux branches : l'une, qui s'ouvre à la surface externe, par le trou sous-orbitaire, l'autre, très étroite, qui continue le trajet du conduit dans l'épaisseur de l'os et se prolonge par plusieurs petits rameaux très fins jusque dans l'intermaxillaire. Le *conduit palatin* est creusé entre le maxillaire supérieur et le palatin, et formé par deux scissures opposées des faces adjacentes de ces os ; il va de l'hiatus maxillaire à la scissure palatine.

L'*extrémité antérieure* porte, chez le mâle, l'alvéole de la dent canine ou crochet, alvéole longeant la suture de l'intermaxillaire, mais creusé tout entier dans le maxillaire supérieur.

Structure et développement. — Cet os se développe par un seul

noyau d'ossification. Il est d'autant plus spongieux, surtout vers le bord alvéolaire et l'extrémité postérieure, que l'animal est moins avancé en âge. — La partie des sinus maxillaires qui est située en dehors du canal dentaire ne commence à se creuser que vers l'âge de trois à cinq mois ; elle ne prend tout son développement qu'aux âges avancés, sous l'influence de l'affaissement et de la rétraction des alvéoles des dents molaires, corrélatifs de l'éruption permanente de ces dents. La protubérance maxillaire est d'abord pleine ou du moins remplie par les follicules des arrière-molaires ; elle se transforme plus tard en une véritable bulle qui fait cul-de-sac au sinus maxillaire postérieur.

2. Intermaxillaires (fig. 21, 23, 24, 26).

Ces os, encore appelés *prémaxillaires, petits sus-maxillaires, os incisifs,* occupent l'extrémité antérieure de la tête, entre les deux maxillaires supérieurs. Ils se composent d'une partie renflée portant les dents incisives, et de deux longues apophyses.

Partie renflée ou corps. — Elle présente trois faces : une *externe* ou *labiale,* lisse et convexe ; une *interne,* denticulée pour s'unir à l'os du côté opposé, et traversée, de dessus en dessous, par une scissure inflexe qui forme, avec la scissure analogue de l'autre intermaxillaire, le *conduit* ou *trou incisif* ; une *inférieure* ou *buccale,* légèrement concave, présentant la continuation de la scissure palatine qui aboutit au trou incisif. — Ces trois faces sont séparées par autant de bords : *deux internes,* limitant en haut et en bas la face interne, et *un externe,* séparant la face labiale de la face buccale. Celui-ci mérite seul d'être étudié : il est très épais, divisé en deux parties : une antérieure, qui décrit une ligne courbe à concavité tournée vers la bouche et qui est creusée de trois alvéoles pour recevoir les dents incisives ; une autre postérieure, droite, un peu tranchante, qui fait partie de l'espace interdentaire.

Apophyses. — On les distingue en *externe, montante* ou *nasale,* et *interne* ou *palatine.* — La première, la plus forte et la plus longue, est aplatie d'un côté à l'autre et va en s'amincissant d'avant en arrière ; sa face externe, lisse et plus ou moins convexe, se continue avec celle du corps de l'os ; sa face interne est recouverte par la muqueuse du nez ; son bord supérieur est lisse et arrondi ; l'inférieur, aigu et denticulé pour répondre au maxillaire supérieur, se continue avec le bord externe du corps : son sommet, aminci et atténué, s'insinue entre ce dernier os et le nasal. — L'*apophyse interne* est aplatie de dessus en dessous et figure une languette fort mince, séparée du reste de l'os par

une échancrure étroite et très profonde qu'on appelle *fente palatine* ou *fente incisive*. Sa face nasale donne appui à l'extrémité du vomer ; la buccale fait partie de la voûte palatine ; son bord externe borde en dedans la fente palatine ; l'interne s'unit par suture avec l'os opposé ; son extrémité s'unit à l'apophyse palatine du maxillaire supérieur.

Structure et développement. — Les intermaxillaires sont des os spongieux, développés chacun par un noyau d'ossification.

3. Palatins (fig. 23 et 24).

Les palatins, situés entre les maxillaires supérieurs, au pourtour de l'ouverture gutturale des cavités nasales, sont articulés avec le sphénoïde, l'ethmoïde, le vomer, le frontal et le ptérygoïdien. Ils sont allongés d'arrière en avant et recourbés l'un vers l'autre à leur extrémité antérieure. On peut les diviser pour l'étude en une portion antérieure ou palatine, une portion moyenne ou gutturale et une portion postéro-supérieure ou orbitaire.

La *portion palatine*, aplatie de dessus en dessous, forme une étroite bordure à la moitié antérieure de l'ouverture gutturale (arcade palatine) ; elle présente : sur la suture médiane, une petite pointe ou un tubercule plus ou moins marqué (*épine palatine*) ; latéralement et du côté buccal, l'orifice antérieur du canal palatin qui s'ouvre exactement sur la suture palato-maxillaire.

La *portion gutturale* est aplatie d'un côté à l'autre et située sur le côté de l'ouverture gutturale. Sa face externe s'unit par une surface lamelleuse à une semblable surface du maxillaire supérieur en ménageant l'espace du canal palatin ; sa face interne est lisse et concave en avant où elle fait suite au méat inférieur de la fosse nasale, tandis qu'elle est rugueuse et déjetée en dehors à la partie postérieure qui, en s'unissant à l'apophyse tptérygoïde du sphénoïde, forme une sorte de revers saillant, triangulaire, qui porte en dedans le petit os ptérygoïdien, et que l'on appelle souvent apophyse ou crête ptérygo-palatine. Le fond de l'intervalle des apophyses ptérygo-palatines est occupé par le vomer.

La *portion orbitaire* s'élève jusqu'au frontal, entre le sphénoïde et la protubérance maxillaire ; elle circonscrit avec celle-ci l'hiatus maxillaire déjà décrit, qui correspond à la fosse ptérygo-maxillaire de l'homme. Elle montre en outre une petite scissure dite staphyline qui gagne la fraction palatine de l'os en contournant la protubérance maxillaire et la tubérosité alvéo-

laire. — Le sinus sphénoïdal s'étend entre ses deux lames.

Structure et développement. — Le palatin est un os très compact, développé par un seul noyau d'ossification.

4. Ptérygoïdien (fig. 22 et 23).

Petit os très étroit, aplati d'un côté à l'autre, appliqué contre la face interne de la crête palatine et de l'apophyse ptérygoïde, dans une direction oblique de haut en bas et d'arrière en avant. Il représente l'aile interne de l'apophyse ptérygoïde de l'homme.

La face externe s'unit à la crête ptérygo-palatine. La face interne est lisse et tapissée par la muqueuse pharyngienne. — L'extrémité supérieure s'effile et participe à la formation du conduit vidien. L'inférieure est libre, notablement épaissie et recourbée en arrière : c'est le crochet servant de poulie de renvoi au tendon du muscle péristaphylin externe.

Structure et développement. — Cet os est entièrement compact et se développe par un noyau d'ossification unique.

5. Zygomatique (fig. 21, 24, 26).

Encore appelé *malaire, jugal, os de la pommette,* le zygomatique (de ὑγωμα, jonction) est allongé d'avant en arrière, aplati d'un côté à l'autre, irrégulièrement triangulaire, situé sur le côté de la face, en dessous de l'orbite, et articulé avec le maxillaire supérieur, le lacrymal et le temporal. On y considère deux faces, deux bords, une base et un sommet.

La *face externe* comprend deux parties séparées par un angle de coudure régulièrement arqué qui s'étend du sommet au milieu du bord supérieur de l'os et concourt à former le sourcil de l'orbite. La partie intra-orbitaire est lisse et concave; l'extra-orbitaire, plus étendue, est également lisse, mais légèrement convexe. — La *face interne* fait paroi au sinus maxillaire supérieur et d'autre part s'oppose à l'os de même nom.

Le *bord supérieur,* mince et denticulé, s'unit au lacrymal. — L'*inférieur* ou *massétérin* est longé par la *crête zygomatique,* qui se continue : en arrière, avec le bord inférieur de l'apophyse de même nom, en avant, avec l'épine maxillaire.

La *base,* très mince, se soude avec le maxillaire supérieur. — Le *sommet,* taillé en biseau sur sa face supérieure, se joint à l'apophyse zygomatique et forme avec elle le *pont jugal* ou *arcade zygomatique* qui va du crâne à la face.

Structure et développement. — Cet os, assez spongieux dans sa partie postérieure, se développe par un seul point d'ossification.

6. Lacrymal ou os unguis (fig. 21, 25, 26).

Le lacrymal est un os fort léger, très mince, coudé sur lui-même à angle droit, situé au côté antéro-interne de l'orbite, qu'il concourt à former, et enclavé entre le frontal, le nasal, le maxillaire supérieur et le zygomatique. On y étudie une face externe, une face interne et une circonférence.

La *face externe* est divisée en deux régions par une crête courbe qui fait partie du sourcil de l'orbite et qui est pourvue d'une ou deux pointes plus ou moins âpres limitées par de petites échancrures. La région intra-orbitaire, légèrement concave et lisse, présente, près de l'entrée de l'orbite, l'orifice du *conduit lacrymal*, qui va s'ouvrir à la face interne du maxillaire supérieur, où il est continué par une scissure ; plus profondément, la *fossette lacrymale*. La région extra-orbitaire, très légèrement bombée, offre un tubercule d'insertion plus ou moins accentué, parfois très saillant, le *tubercule lacrymal*.

La *face interne* est employée, dans toute son étendue, à la formation des parois des sinus maxillaire et frontal ; on y remarque un relief cylindrique produit par l'étui osseux du canal lacrymal.

La *circonférence* est très irrégulière et denticulée pour répondre aux os environnants.

Structure et développement. — Cet os, entièrement compact, se développe par un noyau d'ossification unique.

7. Os propre du nez ou nasal (fig. 21, 25, 26).

Situés à la face supérieure de la tête, articulés entre eux sur la ligne médiane et compris entre les frontaux, les lacrymaux, les maxillaires supérieurs et les intermaxillaires, les os nasaux sont triangulaires, allongés d'arrière en avant, aplatis de dessus en dessous et incurvés d'un côté à l'autre. Ils offrent à étudier deux faces, deux bords, une base et un sommet.

La *face externe* ou *supérieure* est à peu près lisse. — L'*interne* ou *inférieure* présente, vers son quart postérieur, une crête irrégulière qui la divise en deux parties : l'une postérieure où s'étend le sinus frontal, l'autre antérieure tapissée par la muqueuse du nez et parcourue longitudinalement par la crête d'insertion du cornet ethmoïdal.

Le *bord externe*, très aminci dans ses deux tiers postérieurs, s'articule avec le lacrymal, le bord supérieur du sus-maxillaire et l'extrémité de l'apophyse montante de l'intermaxillaire. Dans le tiers antérieur, il s'isole de ce dernier en formant avec

l'apophyse précitée un angle rentrant très aigu où se trouve logée la fausse narine. — Le *bord interne* est denticulé pour répondre à l'os opposé.

La *base* occupe l'extrémité postérieure ; elle est convexe et figure, en s'unissant à celle de l'os opposé, l'échancrure d'un cœur de carte à jouer. Taillée en biseau aux dépens de la face interne, elle s'articule avec le frontal. — Le *sommet* des deux os nasaux, tout à fait pointu, constitue le *prolongement* ou *pointe nasale*, qui comprend toute la portion libre de ces os.

Structure et développement. — Os presque entièrement compact, ossifié par un seul noyau.

8. Vomer (fig. 22 à 25).

Étendu sur la ligne médiane depuis le corps du sphénoïde jusqu'à l'intermaxillaire, le vomer, os de recouvrement de la cloison nasale, offre à étudier deux faces latérales, deux bords et deux extrémités.

Les *faces* sont lisses, planes et tapissées par la membrane nasale. — Le *bord supérieur* est creusé, dans toute sa longueur, d'une rainure profonde qui reçoit le bord inférieur de la cloison médiane du nez. — Le *bord inférieur* est tranchant et lisse au niveau de l'ouverture gutturale des fosses nasales qu'il divise en deux moitiés, une pour chacune de ces fosses ; il est épais et légèrement denticulé dans le reste de son étendue, où il s'appuie sur la suture médiane des apophyses palatines des maxillaires supérieurs. — L'*extrémité postérieure*, épanouie sous le corps du sphénoïde antérieur, est pourvue, dans son milieu, d'une échancrure qui la partage en deux prolongements latéraux (*ailes du vomer*), en forme d'oreilles de chat. Elle s'articule avec le sphénoïde, l'ethmoïde, les palatins et les ptérygoïdiens. — L'*extrémité inférieure* repose sur les apophyses palatines des intermaxillaires ; à cet endroit, le vomer tend à s'aplatir de dessus en dessous, sa rainure a gagné en largeur, mais a beaucoup diminué de profondeur.

Structure et développement. — Cet os est entièrement compact et se développe par un noyau d'ossification unique.

9. Ethmoïde (fig. 25, 27 et 28).

L'ethmoïde se compose de cinq parties : une *lame perpendiculaire, deux lames criblées* et *deux masses latérales.*

A. Lame perpendiculaire. — La lame perpendiculaire n'est autre chose que la partie ossifiée de la cloison médiane du nez

faisant éperon à l'intérieur du crâne. Elle offre à étudier deux faces et quatre bords.

Les faces, tapissées par la pituitaire, présentent en arrière l'impression plus ou moins accentuée des volutes qui leur sont opposées presque sans intervalle. — Le bord postérieur fait dans le crâne la saillie appelée *crête ethmoïdale* ou *apophyse crista-galli*, concave, plus ou moins tranchante, prolongée en haut par la crête sagittale du frontal, soudée en bas avec le sphénoïde antérieur. Le bord antérieur se continue avec la cloison cartilagineuse des fosses nasales et, par ossification progressive, s'étend à ses dépens. Le bord supérieur se soude à la lame interne du frontal et, par son intermédiaire, se met en continuité avec la cloison médiane des sinus frontaux ; il se soude aussi sur une plus ou moins grande longueur à la ligne de suture des os du nez. Le bord inférieur se continue en arrière avec la lame médiane qui divise le sinus sphénoïdal ; il est reçu dans une rainure du vomer et ne tarde pas à se souder à cet os qui lui-même se soude au sphénoïde antérieur.

B. Lames criblées. — Les deux lames criblées croisent la lame perpendiculaire et se soudent à elles à la base de l'apophyse crista-galli ; elles forment le fond des fosses olfactives situées de part et d'autre de cette apophyse et séparent la cavité cranienne des cavités nasales. Elles ont reçu leur nom de ce qu'elles sont criblées d'ouvertures pour livrer passage aux nerfs de l'odorat. Chaque lame criblée a la forme d'une ellipse à grand axe supéro-inférieur. La face cranienne est concave et en rapport avec les lobules olfactifs du cerveau. La face nasale est convexe et donne attache à l'extrémité postérieure des volutes et du cornet supérieur. La circonférence se soude, en dedans à la lame perpendiculaire, en dehors au frontal et au sphénoïde.

C. Masses latérales. — Les masses latérales (E, E, fig. 25) sont situées de chaque côté et à petite distance de la lame perpendiculaire ; elles s'opposent à celle-ci par une surface plane tandis qu'elles font saillie d'autre part dans les sinus frontal et maxillaire supérieur. Chacune d'elles est constituée par un assemblage de petits cornets extrêmement fragiles, connus sous le nom de *volutes* de l'ethmoïde, cornets libres du côté interne, enveloppés en commun du côté externe par un mince feuillet osseux appelé *lame papyracée* ou *os planum* qui fait paroi aux sinus précités. Cette lame papyracée se raccorde à son pourtour avec le frontal, le sphénoïde, le palatin et le maxillaire supérieur ; elle est parcourue de sillons peu profonds qui répondent intérieurement à de petites crêtes sur lesquelles s'attachent les volutes.

Celles-ci sont d'autant plus longues qu'elles sont plus supé-

rieures; la première, située immédiatement en dessous de l'extrémité postérieure du cornet nasal, est de beaucoup la plus grande; toutes sont libres à l'extrémité antérieure et attachées par l'extrémité postérieure à la lame criblée, soit isolément, soit par groupes; en outre, beaucoup prennent insertion dans leur longueur sur la lame papyracée. Elles sont constituées chacune par une lamelle osseuse excessivement mince, enroulée en cornet, dont la cavité s'ouvre dans l'arrière-fond de la fosse nasale, exception faite pour la grande volute qui s'ouvre par une fente étroite dans le sinus maxillaire supérieur. L'ensemble des anfractuosités comprises dans les volutes ou entre les volutes forme le *labyrinthe olfactif*, dépendant de l'arrière-fond de la fosse nasale, espace fort étroit compris entre la lame perpendiculaire et la masse latérale de l'ethmoïde.

Structure et développement de l'ethmoïde. — L'ethmoïde est presque exclusivement formé de lamelles de tissu compact ; on ne trouve un peu de tissu spongieux que dans la lame perpendiculaire. Il procède du cartilage, à l'exception de l'os planum qui est d'origine membraneuse. L'ethmoïde achève son développement fort tard. Les os qui l'avoisinent sont déjà à peu près complètement envahis par l'ossification que lui est encore entièrement cartilagineux. La transformation osseuse débute par l'extrémité antérieure des volutes et marche progressivement d'avant en arrière. La lame perpendiculaire s'ossifie à part et seulement quand les volutes sont arrivées à la moitié environ de leur évolution ; elle se soude aussitôt avec le sphénoïde antérieur. L'ossification survient en dernier lieu dans les lames criblées ; elle est à peine achevée à l'âge de six à huit mois.

10. Cornets (fig. 27).

Il est rationnel de décrire les cornets à la suite de l'ethmoïde, car ce sont des parties développées solidairement, aux dépens du cartilage, et entrant les unes et les autres dans la constitution du labyrinthe nasal. Au nombre de deux de chaque côté, les cornets représentent deux colonnes osseuses, creuses, irrégulières, plus larges en arrière qu'en avant, comprimées dans le sens latéral, couchées parallèlement sur la paroi externe de la fosse nasale, qu'ils divisent en trois *méats* ou gouttières. On distingue les cornets en supérieur et inférieur.

Le *cornet supérieur* ou *ethmoïdal* est formé d'une table de tissu compact très mince, très fragile et comme papyracée, fixée par son bord supérieur à la crête interne de l'os nasal, et roulée sur elle-même de haut en bas et de dedans en dehors. En arrière,

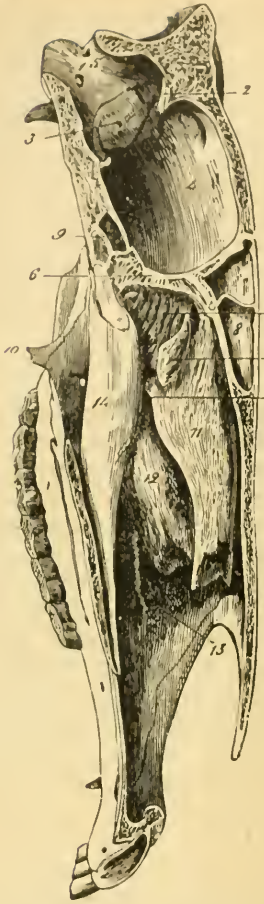

Fig. 27. — Coupe sagittale de la tête du cheval.

1, trou condylien ; 2, protubérance occipitale interne ; 3, hiatus auditif interne ; 4, cavité cérébrale ; 5, cavité cérébelleuse ; 6, apophyse crista-galli ; 7, volutes ethmoïdales ; 7′, grande volute ; 8, sinus frontal ; 9, sinus sphénoïdal ; 10, ptérygoïdien ; 11, cornet supérieur ; 12, cornet inférieur ; 13, crête du maxillaire supérieur à laquelle est fixé le cornet inférieur ; 14, vomer ; A, orifice de communication des sinus avec la fosse nasale.

Fig. 28. — Coupe frontale de la tête du cheval, montrant le plancher de la cavité cranienne et des cavités nasales, avec les sinus maxillaires et les volutes de l'ethmoïde.

1, trou condylien ; 2, coupe du conduit temporal ; 3, trou déchiré ; 4, échancrure carotidienne ; 4′, échancrure maxillaire ; *a*, scissure du nerf maxillaire supérieur ; *b*, scissure caverneuse ; 5, origine des conduits sus-sphénoïdaux ; *c*, selle turcique ; 6, fossette optique ; 7, apophyse crista-galli ; 8, lame criblée de l'ethmoïde ; 9, lame perpendiculaire du même os ; 10, ses masses latérales ; 11, intérieur de la grande volute de l'ethmoïde ; 12, bas-fond du sinus maxillaire postérieur ; 13, compartiment externe du même ; 14, sinus maxillaire antérieur ; 14′, compartiment interne de ce sinus ; 15, coupe du canal dentaire supérieur ; 6, gouttière du vomer ; 17, apophyse interne de l'intermaxillaire.

il se continue jusqu'à la lame criblée comme s'il n'était qu'une énorme volute de l'ethmoïde. En avant il se prolonge à l'état cartilagineux jusqu'à l'orifice externe du nez. Sa cavité intérieure est partagée en deux par une lame transverse : le compartiment postérieur fait partie du sinus frontal, l'antérieur est subdivisé par de petites lamelles en un nombre variable de loges communiquant avec la cavité nasale. — Cet os, développé par un seul noyau, s'ossifie en même temps que les volutes ethmoïdales et d'après le même procédé. Avant la naissance, il est déjà exactement soudé avec le nasal.

Le *cornet inférieur* ou *maxillaire* est moins long et moins volumineux que le précédent, mais sa partie cartilagineuse est, au contraire, plus développée. Il est attaché par son bord inférieur sur la crête du maxillaire supérieur, et enroulé de bas en haut et de dedans en dehors, c'est-à-dire en sens inverse de l'autre. En arrière, il s'arrête en regard de l'ouverture gutturale des fosses nasales, il n'a donc point de rapport avec l'ethmoïde. Son compartiment postérieur fait partie du sinus maxillaire antérieur, l'antérieur s'ouvre dans la fosse nasale. — Il s'ossifie assez tard et n'est bien soudé au maxillaire que vers l'âge d'un an.

Les *méats* sont distingués en supérieur, moyen et inférieur. Le premier longe au-dessus le cornet ethmoïdal et fait plafond à la fosse nasale. Le second sépare les deux cornets et présente, vers son extrémité postérieure, l'ouverture qui fait communiquer les sinus avec la cavité nasale. Le troisième, situé au-dessous du cornet maxillaire, se confond avec le plancher de la fosse nasale.

Les cornets, ainsi que les volutes de l'ethmoïde, paraissent avoir pour destination essentielle de fournir à la membrane du nez une vaste surface de développement. En effet, cette membrane les tapisse entièrement à l'extérieur, et pénètre même dans les cellules anfractueuses de leur compartiment antérieur.

11. Maxillaire inférieur (fig. 29).

Le maxillaire inférieur, os de la mâchoire inférieure ou mandibule, n'est soudé avec aucun des os qui précèdent ; il s'unit seulement à deux d'entre eux, les temporaux, par articulation diarthrodiale. C'est un os considérable, composé de deux branches symétriques, aplaties d'un côté à l'autre, plus larges en arrière qu'en avant, recourbées en haut dans leur tiers postérieur et réunies par leur extrémité antérieure, écartées postérieurement de manière à limiter entre elles un espace, dit intramaxillaire, ayant la forme de la lettre V. Ces deux branches, soudées ensemble à partir de l'âge de quatre à six mois, constituent,

chez le fœtus, deux pièces distinctes. Chacune d'elles comprend une portion horizontale et une portion montante ou recourbée et offre à étudier deux faces, deux bords et deux extrémités.

La *face externe*, lisse et arrondie dans la portion horizontale, se transforme, sur la portion recourbée, en une surface rugueuse sur laquelle s'implantent les fibres du masséter. — La *face interne* présente, dans le point opposé, une surface excavée et rugueuse, correspondant au muscle masséter interne, à la partie supérieure de laquelle on remarque l'orifice postérieur du *conduit dentaire inférieur*, long canal qui descend entre les deux lames de

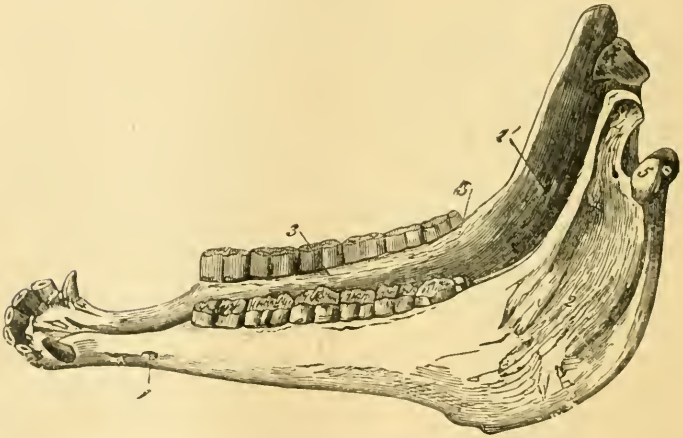

Fig. 29. — Maxillaire inférieur du cheval.

1, trou mentonnier ; 1', orifice supérieur du conduit dentaire inférieur ; 2, surface d'implantation du muscle masséter ; 3, ligne myléenne ; 4, apophyse coronoïde ; 5, condyle.

l'os, en passant sous les alvéoles des dents molaires, et se perd insensiblement dans le corps de l'os, après s'être largement ouvert à l'extérieur par le *trou mentonnier*. Au niveau de la portion horizontale, la face interne est lisse, presque plane et dépourvue de toute particularité bien marquée ; on y voit cependant : 1° près du bord alvéolaire, une légère ligne d'insertion dite *ligne myléenne* ; 2° en regard de la glande sublinguale, une dépression à peine sensible (*fosse sublinguale*) ; 3° tout à fait en bas, dans l'angle rentrant formé par l'écartement des branches, une petite excavation rugueuse qui, réunie à celle de la branche opposée, forme la *surface génienne*.

Le *bord supérieur*, appelé encore *alvéolaire*, présente, dans sa partie droite, six alvéoles, pour recevoir les dents molaires inférieures ; sa partie recourbée, plus mince, concave et rugueuse,

sert à des insertions musculaires; on y voit notamment, en arrière de la dernière molaire, une forte rugosité. — Le *bord inférieur* se divise également en deux parties. La partie recourbée est convexe, épaisse, rugueuse et bordée de chaque côté par une lèvre raboteuse comme s'il avait été refoulé. La partie droite est assez régulièrement rectiligne pour que tous ses points reposent à la fois sur un plan horizontal ou ne s'en tiennent qu'à une très petite distance ; elle est épaisse et arrondie chez le jeune animal et devient tranchante par les progrès de l'âge ; une scissure oblique, qui a reçu le nom de *scissure maxillaire*, la sépare de la partie recourbée. L'union de ces deux portions correspond à l'angle de la mâchoire de l'homme ; mais il n'y a pas d'angle à cet endroit chez les Solipèdes.

L'*extrémité postérieure* porte deux éminences : un *condyle* et une longue apophyse d'insertion appelée *apophyse coronoïde*. — Le condyle est allongé dans le sens transversal, convexe selon ses deux diamètres ; sa partie interne, très saillante et légèrement courbée en arrière, semble avoir été taillée à la base perpendiculairement à la face interne de la branche maxillaire. Il répond, par l'intermédiaire d'un disque fibro-cartilagineux, à la surface articulaire de l'apophyse zygomatique. — L'apophyse coronoïde, située en avant du condyle, dont elle est séparée par une échancrure appelée *sigmoïde* ou *corono-condylienne*, est aplatie d'un côté à l'autre et renversée en arrière et un peu en dedans ; elle dépasse beaucoup le niveau du condyle.

De la soudure des branches du maxillaire à leur extrémité antérieure résulte une partie impaire, aplatie de dessus en dessous, élargie en spatule, à laquelle on a donné le nom de *corps* de l'os. Nous allons en faire une description spéciale.

Sa forme permet d'y reconnaître une *face supérieure* ou *buccale*, une *face inférieure* ou *labiale*, et une *circonférence*. — La *face supérieure*, concave et lisse, se continue avec la face interne des branches ; elle est tapissée par la muqueuse buccale et supporte l'extrémité libre de la langue. — La *face inférieure*, convexe, plus étendue que la précédente, et continue avec la face externe des branches, présente : 1° sur la ligne médiane, une légère crête ou un petit sillon marquant la ligne de soudure des deux pièces composantes ; 2° sur les côtés et en arrière, le *trou mentonnier*, orifice antérieur du conduit dentaire inférieur. Au niveau de ce trou, l'os offre un rétrécissement assez marqué qui a reçu le nom de *col*. — La *circonférence* décrit une courbe parabolique, à concavité postérieure, allant rejoindre, par ses extrémités, le bord supérieur de chaque branche. Elle est creusée, dans sa partie moyenne, de six alvéoles pour loger les incisive

inférieures, et présente, en outre, chez le mâle, les alvéoles des canines. Toute la partie comprise, de chaque côté, entre la dernière incisive et la première molaire, forme une crête plus ou moins tranchante constituant l'*espace interdentaire inférieur* ou barre.

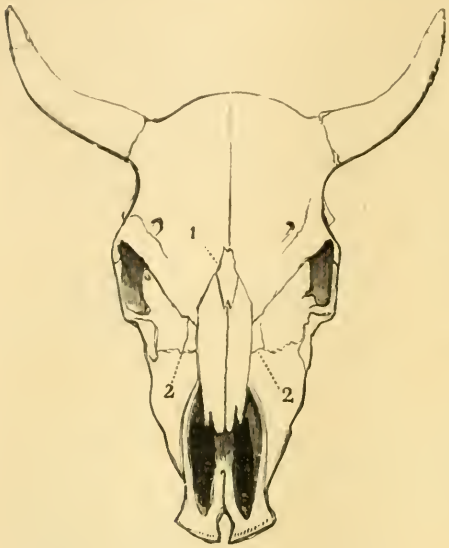

Fig. 30. — Os wormiens de bœuf, d'après Cornevin.
1, wormien fronto-nasal ; 2, wormien lacrymo-nasal.

Structure et développement. — Formé, comme tous les os larges, de deux lames compactes séparées par du tissu spongieux, le maxillaire inférieur se développe, comme on l'a déjà dit, par deux noyaux d'ossification qui répondent à ses branches et se soudent entre eux peu de temps après la naissance. Cet os se développe autour du cartilage de Meckel, premier arc viscéral, comme sur un moule. Celui-ci disparaît ensuite par résorption ; toutefois, d'après les auteurs les plus récents, cette résorption ne serait pas complète et le maxillaire inférieur aurait une origine mi-partie fibreuse et mi-partie cartilagineuse.

12. Os wormiens (fig. 30).

Encore appelés os *suturaux*, os *fontanellaires*, ce sont de petits os surnuméraires, irréguliers, que Olaüs Wormius a signalés le premier, chez l'homme, au milieu de quelques-unes des sutures du crâne.

Vaguement mentionnés chez les Mammifères domestiques par Rigot, ils ont été étudiés spécialement par Cornevin. Cet auteur a remarqué que les os wormiens du crâne sont rares chez les animaux. Sur plus de soixante crânes, il ne les a rencontrés que deux fois, chez le bœuf et chez le cheval, au confluent du rocher et de l'occipital. Par contre, ils sont fréquents chez le bœuf sur les sutures cranio-faciales ou faciales. Cornevin a décrit : un

wormien fronto-nasal, un lacrymo-nasal, un internasal, un maxillo-nasal, un zygomato-maxillaire, un maxillo-naso-incisif, enfin un intra-orbitaire.

§ 3. — Tête en général.

1. Configuration générale.

De l'union de tous les os qui constituent le crâne et la face, résulte une pyramide quadrangulaire qu'il est bon d'étudier dans son ensemble, en éliminant le maxillaire inférieur. Nous passerons successivement en revue ses *quatre faces*, sa *base* et son *sommet*.

A. Face supérieure ou frontale (Voy. fig. 21). — On peut y reconnaître quatre régions :

1° *Région pariétale.* — Elle a pour base la partie supérieure de l'occipital et les pariétaux. Limitée, en arrière, par la protubérance occipitale externe et les lignes courbes supérieures, elle présente sur la ligne médiane la crête sagittale, sorte d'éperon qui se bifurque bientôt pour constituer les crêtes temporales limitant en dedans les fosses de ce nom, qui sont circonscrites, d'autre part, par les arcades zygomatiques et orbitaires.

2° *Région frontale.* — Plus large que la précédente, elle est habituellement plane et irrégulièrement losangique. Bornée antérieurement par la suture fronto-nasale, elle émet latéralement les apophyses orbitaires dont la base est percée par le trou sourcilier.

3° *Région nasale.* — Elle est progressivement rétrécie d'arrière en avant, de profil rectiligne, convexe ou concave, suivant les sujets. Elle s'avance au-dessus de l'entrée des cavités nasales en une longue pointe triangulaire.

4° *Région intermaxillaire.* — Constituée par les os de même nom, elle présente : l'ouverture antérieure des cavités nasales, divisée, dans l'état frais, par la cloison médiane cartilagineuse du nez; les fentes palatines sur le plancher des fosses nasales; enfin le conduit incisif traversant la suture médiane du corps des intermaxillaires.

B. Face inférieure ou basilaire (Voy. fig. 23). — Elle offre quatre régions assez distinctes.

1° *Région sous-occipitale.* — On y voit; au milieu, l'apophyse basilaire, formant avec le corps du sphénoïde une sorte de tige axiale à la base du crâne, apophyse présentant, à son extrémité antérieure, des rugosités pour l'attache des muscles droits antérieurs de la tête ; par côté, les trous déchirés, larges ouvertures irrégulières, divisées, à l'état frais, en trou déchiré postérieur et

trou déchiré antérieur ce dernier subdivisé en trou carotidien, trou ovale et trou petit rond indiqués sur le bord du sphénoïde par de légères échancrures ; en dehors des trous déchirés, la base de la portion auriculaire des temporaux, offrant notamment la bulle tympanique et les apophyses subuliforme et hyoïdienne ; en arrière, enfin, les fosses condyliennes avec leur trou condylien, les apophyses jugulaires ou paramastoïdes ou encore styloïdes.

2° *Région sous-sphénoïdale.* — Cette région, considérablement élargie par les arcades zygomatiques portant les surfaces articulaires temporales, présente le corps du sphénoïde avec l'origine des apophyses ptérygoïdes, les étroites scissures vidiennes, prolongées par les conduits vidiens, le conduit ptérygoïdien continué en avant par deux branches, ouvertes, l'une dans l'hiatus orbitaire, l'autre dans la fosse temporale.

3° *Région gutturale.* — Elle offre: dans le plan médian, une vaste ouverture elliptique, ouverture gutturale des cavités nasales, divisée, à son fond, en deux moitiés par le vomer, bordée latéralement par les deux crêtes ptérygo-palatines dont la face interne porte les petits os ptérygoïdiens, limitée en avant par l'arcade palatine ; en dehors et au-dessus des crêtes ptérygo-palatines, l'hiatus maxillaire ou fosse ptérygo-maxillaire où s'ouvrent le conduit dentaire supérieur, le trou nasal et le conduit palatin; entre cette fosse et la voûte du palais, la scissure staphyline bordée en dehors par la tubérosité alvéolaire.

4° *Région palatine.* — C'est une grande surface osseuse, allongée, délimitée, sur les côtés, par les dents molaires et les espaces interdentaires, en avant par les incisives. On y voit : au milieu, la suture des palatins, des maxillaires supérieurs et des intermaxillaires, avec l'orifice du conduit incisif ; sur les côtés, les scissures palatines faisant suite à l'orifice antérieur des conduits palatins ; en avant, les fentes palatines.

C. Faces latérales (fig. 26). — Elles comprennent chacune trois régions.

1° *Région maxillaire* ou *préorbitaire.* — En forme de long triangle à base postérieure, elle offre : le trou sous-orbitaire ou orifice antérieur du conduit dentaire supérieur, percé au-dessus de la troisième dent molaire et continué par une dépression; la crête zygomatique, formée par la réunion de l'épine maxillaire avec le bord inférieur du jugal et de l'apophyse zygomatique du temporal, crête destinée à l'insertion du masséter ; enfin, la protubérance maxillaire proéminant en arrière et au-dessus de la dernière molaire.

2° *Région orbitaire.* — Correspond à l'orbite, cavité destinée à loger le globe de l'œil et la plupart de ses annexes. Dans les

Primates, la cavité orbitaire a des parois osseuses complètes, tandis que, dans les autres Mammifères, elle communique largement avec la fosse temporale et même n'est pas toujours circonscrite à son entrée par un cercle ininterrompu. Un cornet fibreux la complète à l'état frais. L'axe de cette cavité, représenté par une ligne qui irait du trou optique au centre de son ouverture extérieure, est, chez le cheval, dirigé en avant et en dehors et aussi un peu en haut. Le pourtour de son entrée est constitué : en avant par le lacrymal ; en haut et en arrière par le frontal et son apophyse orbitaire ; en bas par le zygomatique et une petite enclave appartenant à l'apophyse zygomatique du temporal. Cette ouverture n'est presque jamais régulièrement circulaire, son diamètre antéro-postérieur l'emporte ordinairement sur le supéro-inférieur, mais il y a de grandes variations individuelles.

Quant à la cavité même de l'orbite, elle est séparée de la fosse ptérygo-maxillaire et de la fosse temporale par deux crêtes à peine marquées, sur lesquelles s'attache le cornet fibreux. Elle présente : en avant, sur son plancher, l'orifice postérieur du canal lacrymal et une fossette attenante où le petit oblique de l'œil prend son insertion fixe ; en haut, une légère dépression répondant au coude du grand oblique ; à son fond, une crête tranchante qui couvre l'hiatus orbitaire où débouchent le conduit optique, le trou ethmoïdal, une branche du conduit ptérygoïdien et les trois conduits sus-sphénoïdaux : grande fente sphénoïdale, trou grand rond et conduit pathétique.

3° *Région temporale.* — Cette région offre à l'observateur : la fosse temporale, l'arcade zygomatique et la portion auriculaire du temporal.

La fosse temporale, située derrière l'arcade orbitaire, est couchée obliquement d'arrière en avant et de dedans en dehors sur le côté du crâne, de manière que les deux fosses s'adossent postérieurement et divergent en avant. Elle est ovalaire, délimitée, en dedans par la crête sagittale et la crête pariéto-frontale, en avant par l'arcade orbitaire, en dehors par l'apophyse zygomatique du temporal, dont la racine supérieure se continue avec la ligne courbe supérieure de l'occipital. Elle loge le muscle crotaphite, et son étendue est proportionnelle à la puissance de ce muscle. Elle est parsemée d'empreintes musculaires et de quelques trous vasculaires donnant accès dans le conduit temporal, qui aboutit, d'une part, en arrière de l'apophyse post-glénoïde, d'autre part à la base de l'éminence occipitale interne.

L'arcade zygomatique forme comme une anse jetée du crâne à la face, en dehors des fosses temporale et orbitaire. Elle est formée par l'apophyse zygomatique du temporal et par l'os

jugal, et donne appui supérieurement à l'apophyse orbitaire du frontal.

La portion auriculaire ou tubéreuse du temporal montre : en dehors le tube auditif logé dans une échancrure en demi-cercle que présente l'écaille du temporal entre son apophyse post-articulaire et son expansion juxta-mastoïdienne; à la base de ce conduit, plusieurs crêtes tourmentées, dont une entoure l'apophyse hyoïdienne; en arrière de cette apophyse, l'apophyse mastoïde, sous laquelle s'ouvre l'orifice extérieur de l'aqueduc de Fallope, et qui se continue par la crête mastoïdienne coupée par la scissure de même nom aboutissant par le trou mastoïdien dans le conduit temporal. Toute la portion tubéreuse du temporal est entourée de fentes profondes résultant de l'accolement de cette portion aux pièces osseuses voisines avec lesquelles elle ne se soude jamais.

D. Base (fig. 22). — La base ou face nuchale de la tête, formée par l'occipital, représente une surface trapézoïde, incurvée de haut en bas, légèrement convexe d'un côté à l'autre, séparée de la face supérieure par la protubérance occipitale externe, des faces latérales par deux crêtes, lignes courbes supérieures, qui se prolongent jusqu'aux apophyses styloïdes. On y voit : la tubérosité cervicale en arrière de la protubérance, le trou occipital flanqué par les condyles de l'occipital. Ceux-ci sont séparés des apophyses styloïdes par deux profondes échancrures dites stylo-condyliennes. Enfin, entre la ligne médiane et les lignes courbes supérieures, des empreintes musculaires, irrégulièrement disposées, tiennent lieu des lignes courbes inférieures de l'homme.

La base de la tête s'unit à la face supérieure et à la face inférieure en formant deux angles appelés pariéto-occipital et basilo-occipital.

E. Sommet. — Il résulte de l'union des quatre faces ; mais, au lieu d'être aigu, il est aplati de dessus en dessous, incurvé du côté de la bouche et garni par les dents incisives.

2. Crâne en particulier. — Rapports entre le crâne et la face.

Chez l'homme, la craniologie est une base de l'anthropologie anatomique, car le crâne est la partie principale et éminemment caractéristique de la tête ; aussi a-t-elle été l'objet de nombreux et importants travaux, parmi lesquels ceux de Broca et de Virchow sont à citer en première ligne. — Pour exprimer les variétés de formes du crâne, on se sert de la méthode des indices consistant à calculer le rapport arithmétique d'une dimension à une autre prise pour unité. Dans un indice quelconque, on est con-

venu de rapporter la dimension la plus petite à celle qui est ordinairement la plus grande et d'exprimer la première en centièmes de la seconde. Ainsi, on appelle *indice céphalique* le rapport centésimal de la largeur maximum du crâne à sa longueur maximum, rapport toujours inférieur à l'unité. Lorsque cet indice dépasse 0,80, l'homme est qualifié de *brachycéphale* ; s'il est inférieur à 0,77, il y a *dolichocéphalie*; enfin, s'il est compris entre 0,77 et 0,80, il y a *mésalicéphalie*. — On a imaginé bien d'autres indices, craniens ou faciaux, mais nous nous en tiendrons à celui-là, car A. Sanson a cherché à l'introduire dans la diagnose des races des animaux domestiques, qu'il répartit en brachycépales et dolichocéphales comme les races humaines. Estimant que le crâne cérébral est le seul important à ce point de vue, cet auteur le circonscrit, chez le cheval, dans un parallélogramme dont les côtés latéraux sont tangents aux points les plus saillants des pariétaux, dont le côté antérieur réunit l'extrémité des crêtes frontales, et dont le côté postérieur passe en arrière des conduits auditifs; et il prétend avoir reconnu que, dans certains crânes, le diamètre transversal l'emporte sur le diamètre longitudinal, tandis que, dans certains autres, le diamètre transversal est plus court que le diamètre antéro-postérieur. Les deux termes brachycéphale et dolichocéphale auraient ainsi une valeur absolue qu'ils n'ont pas chez l'homme. D'autre part, les points de repère adoptés par M. Sanson ne sont point comparables à ceux de l'homme.

Toussaint, en prenant les mesures dans l'intérieur de la boîte cranienne même, a toujours observé, quelle que soit la race des chevaux envisagés, que le diamètre longitudinal l'emporte sur le transversal.

Nous avons mesuré nous-même un grand nombre de crânes, tant sur le vivant que sur le squelette et en variant les repères et nous nous sommes convaincu que l'indice céphalique est peu variable chez le cheval et que la craniométrie est une mauvais, base de classification des races animales : conclusion à laquelle était arrivé de son côté le regretté Cornevin. — Au lieu d'envisager le crâne isolément, on peut le comparer à la face sous le rapport de la largeur, de la longueur et de l'aire que chacune des deux régions occupe sur une coupe médiane ; on peut aussi, en mesurant l'*angle facial*, prendre une idée de la manière dont elles s'unissent.

A. — La longueur du crâne mesurée de la protubérance occipitale externe à une ligne passant par les trous sourciliers est assez exactement le tiers de la longueur totale de la tête.

La largeur maximum de la tête, prise au niveau des arcades orbitaires, est un peu supérieure au tiers de sa longueur.

La hauteur de la tête, prise de l'angle de la mâchoire inférieure au front, est d'environ la moitié de sa longueur.

B. — Cuvier avait pensé que l'un des moyens de juger de l'intelligence des animaux serait de comparer l'aire du crâne à l'aire de la face, mesurées sur une coupe médiane de la tête débarrassée de la mâchoire inférieure. Ce grand naturaliste avait remarqué que, d'une manière générale, l'aire du crâne diminue au fur et à mesure que les animaux s'éloignent de l'homme, tandis que l'aire de la face augmente parallèlement.

G. Colin a étudié, à ce point de vue, la tête de nos animaux

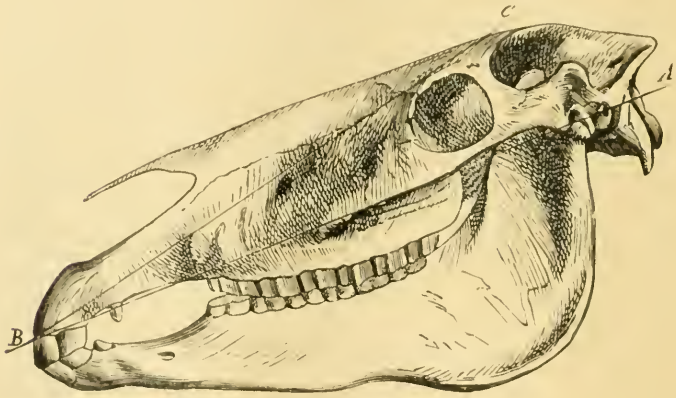

Fig. 31. — Tête de cheval (angle facial ABC).

domestiques en ne tenant pas compte de la surface occupée par les sinus ; il a trouvé que le rapport de l'aire du crâne à l'aire de la face va de 1 : 0,66 dans le chat à 1 : 3,43 dans le bœuf, de manière à permettre le classement suivant : chat, chien, lapin, chèvre, âne, bélier, cheval, porc et bœuf, qui à coup sûr ne correspond pas au degré des facultés intellectuelles des espèces envisagées.

C. — L'*angle facial* (fig. 31 et 32) donne des notions sur le volume relatif de la face et du crâne et sur les dimensions de ce dernier ; mais il ne donne souvent que des renseignements imparfaits, à cause de la forme de la face et du développement des sinus creusés autour de la cavité cranienne. Il est constitué par deux lignes partant de l'implantation des incisives supérieures, l'une tangente à la partie la plus saillante du front, l'autre passant par le méat auditif.

G. Colin l'a trouvé en moyenne de 12 à 15° chez le cheval, 16° chez l'âne, 20° chez le taureau, 20 à 25° chez le bélier, 34 à 41° chez les chiens, 41° chez le chat.

Arloing a mesuré cet angle chez les Équidés et a trouvé qu'il varie, pour le cheval, entre 11 et 13°, pour l'âne entre 12 et 16°, pour le mulet entre 13 et 15°. Il est assez remarquable que parmi ces animaux l'âne possède un angle facial plus grand que le cheval ; cela tient à un certain degré de flexion du crâne sur la face.

L'angle facial est tout aussi infidèle à exprimer l'étendue du développement du crâne et partant des facultés intellectuelles que le rapport de l'aire cranienne à l'aire faciale. Le crâne et la face ne varient pas toujours en sens inverse ; l'un est subor-

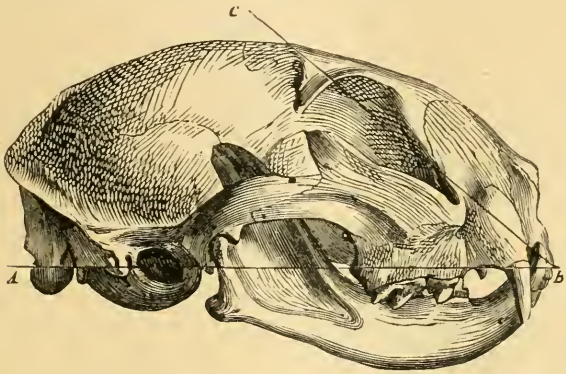

Fig. 32. — Tête de chat (angle facial ABC).

donné au développement de l'encéphale, l'autre au développement des dents et à la puissance des mâchoires. Ainsi, l'angle facial relativement très ouvert du chat exprime purement et simplement la brièveté des mâchoires ; de même l'angle facial particulièrement aigu des Solipèdes est dû seulement à l'allongement de la face. D'autre part, l'examen extérieur du crâne ne renseigne que très imparfaitement sur la capacité cérébrale, soit à cause des crêtes d'insertion, soit à cause des sinus annexés aux fosses nasales ; par exemple, chez le bœuf, ceux-ci acquièrent un extrême développement qui donne à la tête un volume disproportionné avec la contenance du crâne. Aussi est-il préférable de recourir au cubage de ce dernier et de rapporter le nombre obtenu au poids total du corps ou à celui de quelque partie du squelette, comme le fémur.

D. — Voici des résultats empruntés en grande partie à Cornevin :

Dans l'espèce chevaline, la capacité cranienne a varié de 500 centimètres cubes chez un cheval corse à 821 centimètres cubes chez un boulonnais.

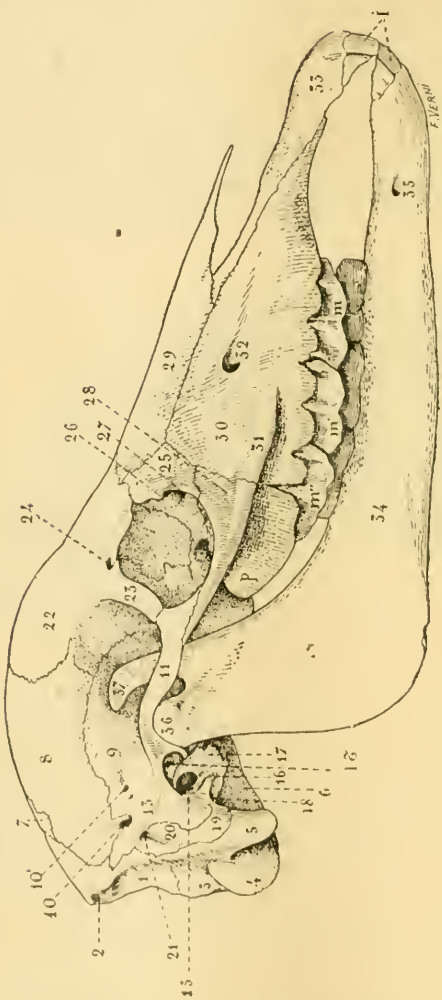

Fig. 33. — Tête d'un poulain de deux mois.

1, écaille de l'occipital ; 2, protubérance occipitale externe ; 3, noyau latéral de l'occipital ; 4, condyle ; 5, apophyse jugulaire ; 6, apophyse basilaire ; 7, interpariétal ; 8, pariétal ; 9, écaille du temporal ; 10 10', ouvertures donnant accès dans le conduit temporal ; 11, apophyse zygomatique ; 12, orifice inférieur du conduit temporal ; 13, racine supérieure de l'apophyse zygomatique ; 15, méat auditif ; 16, apophyse hyoïdienne ; 17, bulle tympanique ; 18, trou stylo-mastoïdien ; 19, apophyse mastoïde ; 20, portion mastoïdienne du rocher ; 21, trou mastoïdien ; 22, frontal ; 23, apophyse sus-orbitaire ; 24, trou sus-orbitaire ; 25, lacrymal ; 26, saillie de cet os sur le contour de l'orbite ; 27, orifice d'entrée du canal lacrymal ; 28, zygomatique ; 29, nasal ; 30, maxillaire supérieur ; 31, épine maxillaire ; 32, trou sous-orbitaire ; 33, intermaxillaire ; 34, maxillaire inférieur ; 35, trou mentonnier ; *i*, incisives ; *m*, molaires ; *p*, protubérance maxillaire.

Dans l'espèce asine, de 370 centimètres cubes chez un âne du Sahara à 788 centimètres cubes chez un âne du Poitou.

Dans l'espèce bovine, de 432 centimètres cubes chez une bête d'Afrique à 788 centimètres cubes chez une bête vendéenne.

Dans l'espèce ovine, de 95 centimètres cubes chez un mouton de la Grèce à 152 centimètres cubes chez un mérinos du Châtillonnais.

Dans l'espèce caprine, de 148 centimètres cubes chez un animal d'Angora à 159 centimètres cubes chez un animal du Mont-d'Or.

Dans l'espèce porcine, de 102 centimètres cubes chez un animal d'Indo-Chine à 177 centimètres cubes chez un craonnais.

Dans l'espèce canine, de 43 centimètres cubes chez un havanais à 128 centimètres cubes chez un métis de dogue et de mâtin.

Dans l'espèce cuniculine, de 7cc,5 chez un lapin russe à 10 centimètres cubes chez un lapin gris ordinaire.

(Pour plus de détails, voir le *Traité de zootechnie générale* de Cornevin et son mémoire publié dans le *Bulletin de la Société d'anthropologie de Lyon,* 1888).

3. Modifications apportées par l'âge (fig. 33).

L'âge entraîne des modifications qui portent sur la forme de quelques régions de la tête, sur le développement des particularités extérieures des os, sur la forme du crâne et ses rapports avec la face.

Le développement de la protubérance occipitale, des crêtes temporales, du tubercule lacrymal, etc., augmente avec l'âge dans les sujets de l'espèce chevaline. Le trou sourcilier, qui n'est souvent qu'une échancrure dans la jeunesse, devient un véritable trou quand l'animal avance en âge. Le frontal, d'abord bombé dans la partie cranienne, s'aplatit progressivement. Souvent les sus-nasaux se dépriment légèrement le long de leur suture. La région maxillaire, d'abord convexe, se creuse peu à peu quand les molaires sont chassées de leurs alvéoles. Pour le même motif, le bord inférieur de la partie droite du maxillaire inférieur s'amincit au point de devenir tranchant chez les chevaux très âgés.

La hauteur des maxillaires corrélative de la profondeur d'implantation des dents est beaucoup moindre, toutes proportions gardées, chez le jeune poulain que chez l'adulte.

Dans toutes les espèces les jeunes se font remarquer par le grand volume relatif de la partie cranienne de leur tête; par contre, leur face est petite, car les mâchoires qui la constituent essentiellement se développent en fonction des dents, et les dents chez les jeunes sont plus petites et moins nombreuses que chez les adultes. Le rapport des deux aires, cranienne et faciale, va en diminuant avec l'âge ; par exemple, G. Colin l'a trouvé de 1 : 0,54 dans un agneau, de 1,2 : 20 dans un bélier. L'angle

facial participe naturellement à cette décroissance ; nous l'avons trouvé de 17° chez un âne nouveau-né, de 12 à 13° chez un âne très vieux; de 13° sur un poulain de deux ans, de 11° chez un vieux cheval ; de 15° sur un mulet de dix-huit mois, de 12° sur un mulet très âgé. Nous pourrions multiplier les exemples. Qu'il nous suffise de citer le cas du chien lévrier dont la face n'est pas plus longue à la naissance que celle d'un chien ordinaire, tandis que, avec l'âge, elle prend l'extrême développement que l'on connaît. C'est précisément parce que la face se développe lentement et tardivement qu'elle est la partie la plus variable, la plus plastique de la tête. Cependant il convient de remarquer que, chez les chiens, le crâne montre aussi, suivant les races, des différences très considérables dont les termes extrêmes sont représentés d'une part par le crâne sphéroïdal et comme bulleux de certains petits chiens, d'autre part par le crâne épais et surmonté d'une forte crête sagittale de certains autres chiens, à puissantes mâchoires. Il est bien possible que le développement de l'encéphale entre pour une part dans ces variations craniennes et que, par exemple, les chiens vivant dans l'intimité de l'homme subissent, dans la suite des générations, une amplification cranienne corrélative du développement de leur intelligence; mais il est incontestable, d'autre part, que les modifications précitées sont bien plus extérieures qu'intérieures : supprimons les crêtes temporales et leur éperon sagittal, effaçons la protubérance occipitale, resserrons les arcades zygomatiques et nous donnerons au crâne la forme sphéroïdale ; or, toutes ces modifications peuvent être la conséquence d'un arrêt de développement de l'appareil manducateur et notamment des muscles masticateurs et extenseurs de la tête. Que ces muscles, au contraire, soient puissamment développés par la gymnastique fonctionnelle, nous verrons une crête sagittale saillante et prolongée, des arcades zygomatiques très écartées, une protubérance occipitale et des lignes courbes supérieures très accentuées; le crâne paraîtra moins développé, bien qu'il le soit autant, sinon plus, à l'intérieur.

§ 4. — Différences.

Ane (fig. 34). — La tête se distingue de celle du cheval par des caractères de détails et par des caractères d'ensemble ; mais il faut dire tout de suite que tous ces caractères différentiels sont si peu accentués qu'ils ont longtemps passé inaperçus et qu'ils exigent une certaine éducation anatomique pour être bien saisis. Nous n'indiquerons que les principaux.

1° L'occipital se fait remarquer par la forte saillie de sa protubérance

externe qui est légèrement renversée sur la face nuchale et par la partie basilaire de ses condyles qui est plus concave que chez le cheval.

2° L'apophyse orbitaire du frontal est plus large, plus rugueuse et proéminente à son bord antérieur, moins oblique en arrière que celle du cheval ; ledit bord, au lieu de décrire un arc régulier, décrit un arc brisé, d'où résulte pour l'entrée de l'orbite une apparence moins arrondie, un peu carrée.

3° Le tubercule de l'os lacrymal se trouve sur la suture lacrymo-nasale,

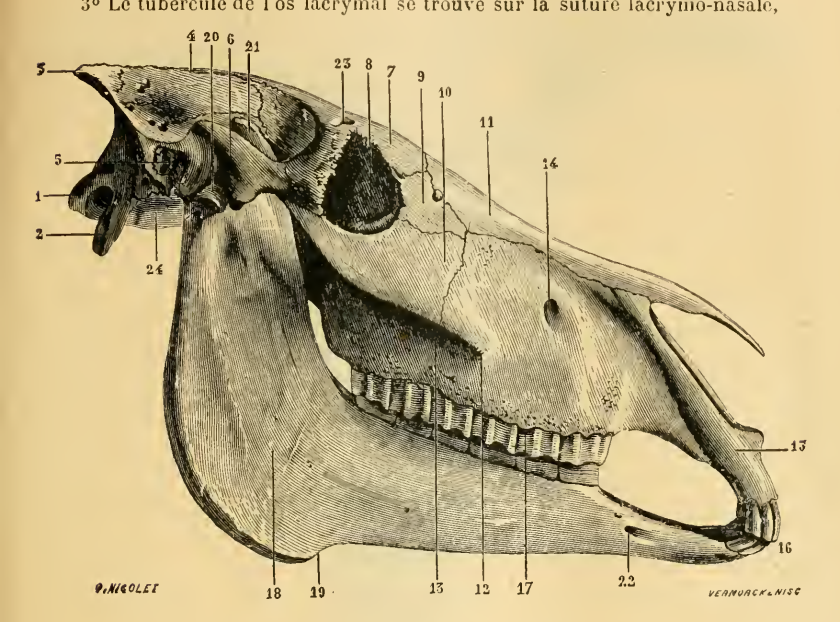

Fig. 34. — Tête d'ânesse (face latérale).

1, condyle de l'occipital ; 2, apophyse styloïde de l'occipital avec un sillon très marqué sur sa face externe ; 3, protubérance occipitale externe plus développée que dans le cheval ; 4, crête pariétale ; 5, méat auditif ; 6, apophyse zygomatique du temporal ; 7, frontal ; 8, orbite dont le contour antérieur est plus anguleux que dans le cheval ; 9, lacrymal avec son tubercule en partie implanté sur l'os nasal ; 10, zygomatique ou jugal ; 11, os nasal ; 12, maxillaire supérieur ; 13, crête zygomatique ; 14, trou sous-orbitaire ; 15, os intermaxillaire, avec son bord interne relevé d'un tubercule saillant au-dessus du conduit incisif ; 16, dents incisives ; 17, dents molaires ; 18, maxillaire inférieur ; 19, scissure maxillaire ; 20, condyle ; 21, apophyse coronoïde ; 22, trou mentonnier ; 23, trou sourcilier, reporté davantage sur le milieu de l'apophyse orbitaire que dans le cheval ; 24, apophyse basilaire de l'occipital.

tandis qu'il en est à quelque distance dans le cheval ; il est en outre susceptible d'un plus grand développement.

4° La suture des intermaxillaires se relève en saillie au-devant de l'entrée des cavités nasales.

5° Considérée dans son ensemble, la tête de l'âne présente, comme nous l'avons déjà dit, une certaine flexion du crâne sur la face, d'où il résulte qu'une ligne unissant le sommet de la protubérance occipitale au point d'implantation des incisives supérieures passe sous l'entrée de l'orbite, au lieu de la traverser comme dans le cheval, et que la protubérance occipi-

tale se trouve à peu près dans le prolongement de la crête zygomatique, tandis que chez ce dernier elle occupe un niveau supérieur à cette ligne. Le crâne est plus long et la face plus brève dans l'âne que dans le cheval : si l'on rapporte la distance comprise entre le sommet de la protubérance occipitale et la ligne réunissant les trous sourciliers à la distance comprise

Fig. 35. — Tête de bœuf (face basilaire).

A, *pariétal* : 1, trou occipital ; 2, condyle ; 3, 3, apophyses styloïdes du même os ; 4, trou condyliens ; 5, apophyse mastoïde ; 6, bulle tympanique ; 7, apophyse subuliforme ; 8, gai du prolongement hyoïdien ; 9, trou stylo-mastoïdien ; 10, méat auditif ; 11, orifice extern du conduit temporal ; 12, surface articulaire du temporal ; 13, trou déchiré postérieur 14, trou ovale ; 17, apophyse ptérygoïde ; 18, trou grand rond ; 19, trou optique. — A, *pariétal* ; B, *frontal* ; 20, lame couvrant l'hiatus orbitaire ; 21, frontal à l'endroit du trou ethmoïdal ; 22, bulle lacrymale. — C, *zygomatique* ; 23, *ptérygoïdien*. — D, *palatin* : 24, trou nasal ; 25, orifice antérieur du conduit palatin. — E, *maxillaire supérieur* : 26, épine maxillaire. — G, *intermaxillaire* : 27, son apophyse interne ; 28, son apophyse externe ; 29, fentes palatines.

entre cette même ligne et le bout de la mâchoire supérieure, incisives non comprises, on obtient un indice cranio-facial de 0,55 à 0,60 chez le premier, de 0,45 à 0,50 chez le second. La longueur du crâne équivaut à peu près au tiers de la longueur totale de la tête dans le cheval, elle lui est supérieure dans l'âne (0,36 à 0,38).

Mulet et bardot. — La tête du mulet réalise un mélange variable de caractères asiniens et de caractères caballins ; en général, ce sont les caractères caballins qui prédominent (ligne inio-prémaxillaire, indice cranio-facial, suture des intermaxillaires).

D'après Arloing, la tête du bardot serait, à l'inverse de celle du mulet, plus voisine de l'âne que du cheval, c'est-à-dire que dans l'un et l'autre hybride il y aurait prédominance de l'hérédité maternelle.

Bœuf (fig. 35 à 41). — Nous allons étudier la tête des animaux autres que les Solipèdes suivant la même méthode qui nous a servi pour ces derniers, c'est-à-dire analytiquement, puis synthétiquement.

Fig. 36. — Tête de bœuf (face frontale).

1, apophyse mastoïde ; 2, trou sourcilier ; 3, *zygomatique* ; 4, *lacrymal* ; 5, épine maxillaire ; 6, orifice antérieur du conduit dentaire supérieur.

Occipital. — L'occipital est large, dépourvu de coudure supérieure et cantonné à la face nuchale. Sa protubérance externe est à l'état d'une tubérosité triangulaire plus ou moins prononcée qui se prolonge d'une part vers le trou occipital par une légère crête, d'autre part latéralement par deux lignes courbes supérieures qui vont rejoindre la crête mastoïdienne en suivant la limite des pariétaux. Les condyles présentent une partie basilaire très étendue, convexe transversalement, concave d'avant en arrière, limitée par un bord très saillant ; on dirait un troisième condyle qu'une rainure médiane aurait divisé en deux moitiés. Les apophyses jugulaires sont relativement courtes, mais larges et fortement recourbées en dedans. L'apophyse basilaire, très large en arrière, se rétrécit en allant vers le sphénoïde ; elle montre une légère crête médiane et, à l'unisson avec ce dernier os, deux gros tubercules apophysaires séparés

par une rainure. Le trou condylien est double, quelquefois triple. — Sur la face intracranienne, on remarque un conduit veineux qui manque complètement aux Solipèdes ; il commence au-dessus du trou condylien avec lequel il est souvent en communication et débouche d'autre part au-dessus du rocher, dans le conduit temporal. Au même endroit aboutit le trou mastoïdien s'ouvrant à l'extérieur, en dedans de la crête mastoïdienne, au point de rencontre de l'occipital, du pariétal et du temporal, trou plus ou moins ouvert, souvent absent. La protubérance occipitale interne est presque nulle ainsi que les crêtes qui donnent attache à la tente du cervelet, en sorte que le compartiment cérébelleux de la cavité cranienne est beaucoup moins bien délimité que chez les Solipèdes.

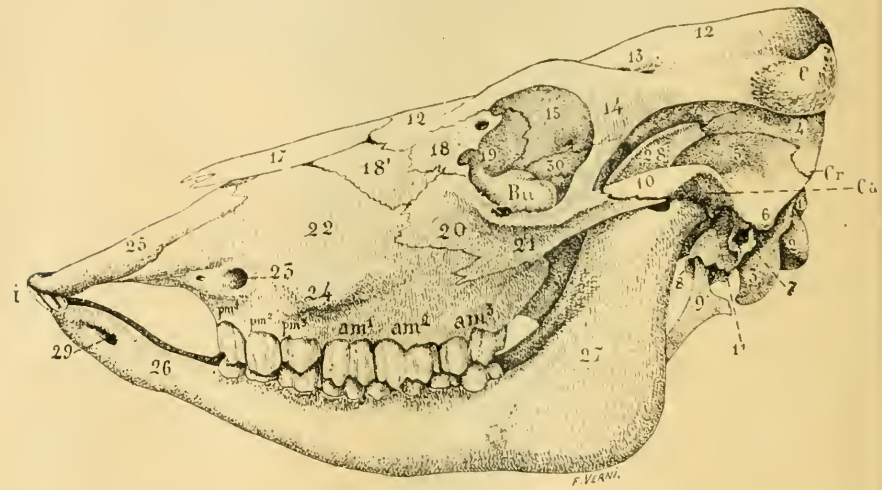

Fig. 37. — Tête de bœuf (face latérale).

1, trou occipital ; 2, condyle occipital ; 3, apophyse jugulaire ; 4, pariétal ; 5, squamosal ; 6, apophyse mastoïde ; 7, méat auditif ; 8, gaine de l'apophyse hyoïdienne ; 9, stylo-hyal ; 10, apophyse zygomatique ; 11, crête post-glénoïdale ; 12, frontal ; 13, trou sourcilier ; 14, apophyse sus-orbitaire ; 15, portion orbitaire du frontal ; 17, os du nez ; 18 et 18', lacrymal divisé anormalement en deux portions ; 19, orifice du canal lacrymal ; 20, zygomatique ; 21, crête massétérine ; 22, maxillaire supérieur ; 23, trou sous-orbitaire ; 24, épine maxillaire ; 25, intermaxillaire ; 26, 27, maxillaire inférieur ; 29, trou mentonnier ; 30, sphénoïde ; *Cr*, crête pariéto-mastoïdienne ; C, cheville osseuse de la corne ; C , cavité glénoïde du temporal ; *Bu*, bulle lacrymale ; *pm*¹, *pm*², *pm*³, les trois prémolaires ; *am*¹, *am*², *am*³, les trois arrière-molaires ; *i*, incisives.

L'écaille de l'occipital se confond avec le pariétal et l'interpariétal dans le dernier mois de la gestation, de sorte que la suture pariéto-frontale ou coronale semble prendre désormais la place de la suture lambdoïde. Pour étudier l'interpariétal, il faut donc s'adresser à un fœtus ; on voit alors, entre les pariétaux disjoints, deux petits noyaux d'ossification qui remplissent en grande partie une fontanelle occipito-frontale ; ces noyaux se soudent d'abord entre eux, puis, à peu près simultanément, avec l'occipital et les pariétaux (fig. 40, A).

Pariétaux. — Par suite du grand développement des frontaux, les pariétaux sont repoussés à la région de la nuque, où ils ont à peine un centimètre de largeur. Ils se coudent latéralement au niveau d'une crête

faisant suite à la crête mastoïdienne et s'allongent dans les fosses temporales entre le frontal et le squamosal. Nous avons dit déjà que la partie située sur la face nuchale se soude hâtivement avec l'occipital et l'interpariétal ; ajoutons que, avec l'âge, ses deux lames s'écartent l'une de l'autre pour agrandir les sinus frontaux. Les pariétaux sont beaucoup plus étendus sur la face endocranienne qu'à l'extérieur ; ils atteignent 3 à 4 centimètres de largeur et prennent une part importante à la constitution de la paroi cérébrale.

Frontaux. — Sont extrêmement développés, occupent plus des deux tiers de la face supérieure de la tête, s'étendant en avant sur la partie postérieure des fosses nasales, en arrière jusqu'à l'angle de coudure qui réunit cette face à la face nuchale. Leur face extérieure offre à envisager une partie médiane très vaste, plus ou moins plane, qui est la base du front, et deux parties latérales, coudées à angle aigu, qui entrent dans la constitution de la fosse orbito-temporale ; la première montre les trous sourciliers, souvent multiples, qui s'ouvrent de chaque côté, dans une gouttière vasculo-nerveuse se poursuivant en s'effaçant graduellement d'une part vers la base de la corne, d'autre part vers le bord antérieur de l'os. Entre ces deux gouttières se trouve une dépression plus ou moins prononcée. Les parties latérales présentent à la limite de l'orbite et de la fosse temporale une légère crête et, en dedans de la base de l'arcade orbitaire, un grand trou donnant accès dans le conduit sourcilier qui traverse les deux lames de l'os avec le sinus qui les sépare. Le trou ethmoïdal, au lieu d'être percé entre le frontal et le sphénoïde, appartient en propre au frontal. L'apophyse orbitaire est oblique en avant au lieu de l'être en arrière comme dans les Solipèdes ; elle se suture avec la branche supérieure de l'os jugal et non avec l'apophyse zygomatique du squamosal ; elle partage l'arête de coudure de l'os entre l'orbite et la fosse temporale ; la partie qui limite celle-ci se réunit sous la base de la corne avec la crête pariéto-mastoïdienne. La face interne du frontal est divisée, comme chez les Solipèdes, en une partie cranienne et une partie nasale ; la première est beaucoup moins étendue qu'on serait porté à le croire d'après un simple examen extérieur, car la table externe de l'os est séparée de l'interne par de vastes sinus et, de plus, a éprouvé une sorte de chevauchement sur le pariétal, d'où résulte un gros bourrelet diversement recourbé, allant d'une corne à l'autre, et connu dans le langage de l'Extérieur sous le nom de *chignon*. De chaque côté de ce bourrelet, se détache une cheville osseuse conique servant de support à la corne, cheville creuse plus ou moins longue, plus ou moins contournée, très rugueuse, criblée de trous et sillonnée de petites gouttières vasculaires. En ce qui concerne la circonférence de l'os, il faut remarquer qu'elle est profondément échancrée en avant pour recevoir les os du nez et qu'elle ne contracte pas de connexion avec les os palatins ; chez les jeunes sujets, elle est même séparée de l'écaille temporale par une longue enclave pariétale qui s'avance jusqu'au sphénoïde ; mais, avec l'âge, cette enclave semble reculer, car les deux os s'unissent par-dessus sur une longueur de quelques centimètres. Les sinus frontaux occupent toute l'étendue du front, se prolongent dans les chevilles des cornes, dans le pariétal et jusqu'à l'intérieur de la protubérance occipitale interne.

Temporal. — Les trois parties du temporal se soudent hâtivement, la synostose est déjà très avancée à la naissance. L'écaille est beaucoup étendue que dans les Solipèdes ; elle ne fait pas partie de la cavité cranienne, le pariétal descend jusqu'au sphénoïde en s'insinuant moins sous elle. Le conduit temporal est creusé entièrement dans son épais-

seur; il débouche dans le crâne au-dessus du rocher après avoir reçu, comme nous l'avons dit plus haut, le canal occipital et le canal mastoïdien ainsi qu'un ou plusieurs trous ouverts d'autre part dans la fosse temporale. L'apophyse et la crête mastoïdiennes appartiennent en propre à l'écaille ; la première est acuminée et correspond aux points extrêmes de la largeur maximum du crâne, elle surmonte immédiatement le méat auditif ; la seconde est très saillante, continue d'une part avec la racine supérieure

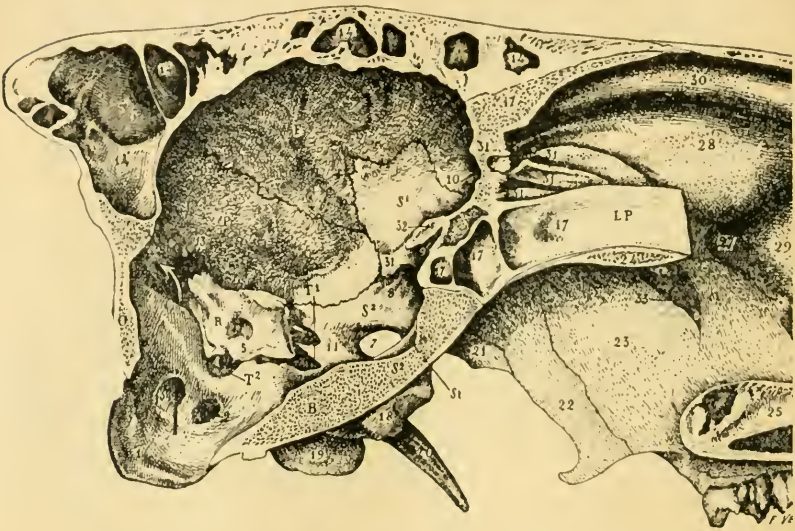

Fig. 38. — Coupe médiane de la partie postérieure de la tête du bœuf.

1, face interne du condyle occipital; 2, trou condylien; 3, canal veineux occipital (traversé par une flèche); 5, hiatus auditif interne; 7, trou ovale; 8, fente sphénoïdale et trou grand rond confondus; 9, trou optique; 10, fosse ethmoïdale et lame criblée; 11, gouttière précédent le trou ovale; 12, éminence occipitale interne; 13, ouverture du conduit temporal et du trou mastoïdien; 14, sinus frontaux; 17, sinus sphénoïdaux, prolongés dans l'épaisseur de la lame perpendiculaire de l'ethmoïde; 18, eminence d'insertion des droits antérieurs de la tête et d'une portion du sterno-mastoïdien et du mastoïdo-huméral; 19, bulle tympanique; 20, apophyse subuliforme; 21, apophyse ptérygoïde du sphénoïde; 22, ptérygoïdien; 23, palatin; 24, vomer; 25, coupe de la voûte palatine et sinus palatins; 26, ouverture du sinus maxillaire; 27, cavité au fond de laquelle débouche le sinus frontal; 28, cornet moyen; 29, cornet maxillaire; 30, cornet ethmoïdal; 31, volutes de l'ethmoïde; 31′, point de rencontre des deux sphénoïdes avec la partie inféro-antérieure du pariétal; 32, coupe d'une lame osseuse surmontant la fossette optique; 33, trou nasal; O, partie nuchale de l'occipital; B, apophyse basilaire; S², sphénoïde postérieur; S¹, sphénoïde antérieur; LP, lame perpendiculaire de l'ethmoïde; R, rocher; T¹, trou déchiré antérieur; T², trou déchiré postérieur; P, pariétal; F, frontal.

de l'apophyse zygomatique, d'autre part avec la crête pariétale. L'apophyse zygomatique est moins longue que dans les Solipèdes, elle s'arrête avant d'atteindre l'orbite, de telle sorte qu'elle ne s'articule qu'avec l'os jugal et non avec l'apophyse orbitaire du frontal. Son condyle est très large, convexe en tous sens, contourné en arrière par une gouttière limitée par une apophyse derrière laquelle s'ouvre le conduit temporal.

Le tympanique présente : 1° un tube auditif très long, adhérent à la base

de l'apophyse mastoïde et relié à la crête vaginale de l'hyoïde par une expansion de celle-ci derrière laquelle débouche l'aqueduc de Fallope ; 2° une bulle tympanique très proéminente sur la base du crâne, mais fortement comprimée, dont se détache une longue apophyse subuliforme lamelleuse ; cette bulle arrive au contact de l'apophyse basilaire et sépare ainsi le trou déchiré antérieur du trou déchiré postérieur.

Le rocher apparaît à l'extérieur du crâne par sa portion mastoïdienne qui forme, derrière la crête de ce même nom, une petite enclave s'élevant jusqu'au pariétal, au sommet de laquelle s'ouvre le trou mastoïdien. L'apophyse hyoïdienne est profondément engainée. A l'intérieur du crâne, le rocher fait une forte saillie à l'angle de sa face interne avec sa face supérieure, formant coin entre le cerveau et le cervelet.

Sphénoïde. — Au lieu de prolonger la direction du basi-occipital comme dans les Solipèdes, le corps du sphénoïde se recourbe fortement en haut, en sorte que les deux sphénoïdes sont plutôt l'un au-dessus de l'autre que l'un au-devant de l'autre. Il offre une crête médiane tranchante et de très longues apophyses ptérygoïdes dont la ligne de suture avec les palatins est couverte par les ptérygoïdiens et dont le bord libre est épais, rugueux, légèrement renversé en dehors.

Il n'y a pas de conduit ptérygoïdien. Le trou ovale est considérable, percé à travers le sphénoïde et par conséquent indépendant du trou déchiré antérieur. A deux centimètres en avant débouche le trou grand rond, sous une forte crête orbito-temporale ; deux gouttières lui font suite, l'une conduisant à l'orbite et montrant l'orifice du conduit optique, l'autre, beaucoup moins profonde, aboutissant à la fosse ptérygo-maxillaire. La grande fente sphénoïdale et le conduit pathétique n'existent pas, les trois conduits sus-sphénoïdaux

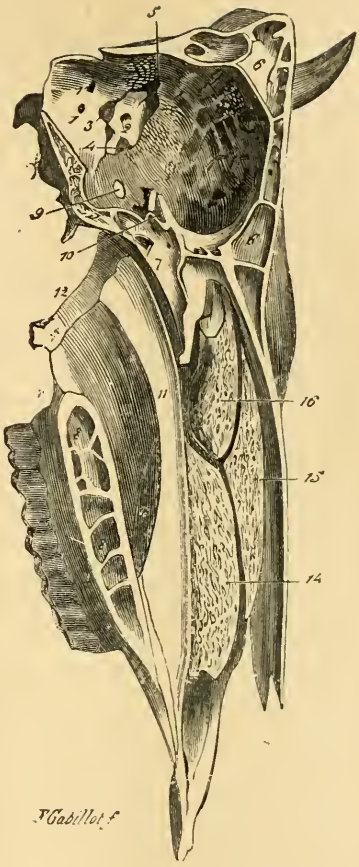

Fig. 39. — Coupe médiane de la tête du bœuf

1, trou condylien ; 1', orifice postérieur du canal latéral de l'occipital aboutissant en avant dans le conduit temporal ; 2, hiatus auditif interne ; 3, trou déchiré postérieur ; 4, trou déchiré antérieur ; 5, orifice intracranien du conduit temporal ; 6, 6, lame osseuse médiane qui sépare l'un de l'autre les sinus frontaux ; 7, celle qui isole les sinus sphénoïdaux ; 8, celle qui cloisonne la portion palatine des sinus maxillaires ; 9, trou ovale ; 10, fossette optique ; 11, vomer ; 12, ptérygoïdien ; 13, large ouverture qui pénètre dans le sinus maxillaire et qui est bouchée, dans l'état frais, par la pituitaire ; 14, cornet maxillaire ; 15, cornet ethmoïdal ; 16, grande volute ethmoïdale développée comme un troisième cornet.

sont confondus en un seul, très ouvert, compris entre les deux sphénoïdes, que nous venons de mentionner sous le nom de trou grand rond.

La face endocranienne se fait remarquer par la profondeur de la selle turcique, qui est en dépression d'environ 2 centimètres relativement à la fossette optique ; quatre petits tubercules pointus figurent des traces d'apophyses clinoïdes. De chaque côté de la selle turcique, une large gouttière, percée du trou ovale à son fond, réunit le trou déchiré antérieur au trou grand rond.

L'aile du sphénoïde antérieur, considérée dans l'orbite, semble se bifurquer : une branche monte vers la base de l'arcade orbitaire, l'autre se dirige en avant et vient contribuer à la formation du trou nasal, qui mérite dès lors le qualificatif de sphéno-palatin qu'on lui donne en anthropotomie, tandis qu'il est intrapalatin chez les Solipèdes.

Ethmoïde. — Les volutes sont plus solides, moins fragiles que chez les Solipèdes; la grande volute est énormément développée, prolongée entre les deux cornets; aussi lui donne-t-on quelquefois le nom de *cornet moyen*. L'ethmoïde, dans son ensemble, est étroitement emprisonné entre les os qui l'environnent, à cause du peu de développement des sinus autour de lui.

Cornets. — Le cornet ethmoïdal est remarquablement petit et uni à l'os nasal par les deux bords de sa lame osseuse ; sa cavité intérieure appartient tout entière au sinus frontal. Le cornet maxillaire, très développé, se soude avec l'os qui lui sert de soutien encore plus tard que chez le cheval. Sa lame, simple à l'origine, se partage en deux feuillets qui s'enroulent, l'un en haut et l'autre en bas, chacun décrivant deux tours et demi. La cavité de ce cornet ne communique pas avec le sinus maxillaire ; celui-ci est simplement bouché par lui du côté de la fosse nasale, mais d'une manière incomplète, car on voit, en arrière, une vaste ouverture que ferme à l'état frais la membrane pituitaire.

Maxillaire supérieur. — L'épine maxillaire est à l'état de tubérosité isolée, située à petite distance du bord alvéolaire et reliée à la crête zygomatique par une simple ligne d'insertion décrivant une courbe à convexité supérieure. L'orifice antérieur du canal dentaire se trouve au-dessus de la première prémolaire. La protubérance maxillaire s'étend longuement en arrière, délimitant avec la lame palatine qui borde latéralement l'ouverture gutturale une fosse ptérygo-maxillaire étroite et profonde; cette protubérance, dentifère dans le jeune âge, est envahie plus tard par le sinus maxillaire. L'arête de l'espace interdentaire décrit une gracieuse courbure en S et se trouve sur un niveau plus élevé que le bord d'implantation des molaires. Le conduit palatin est percé exclusivement dans l'os de ce nom ; le sillon qui le prolonge s'efface presque aussitôt. Il n'y a qu'un sinus maxillaire, mais il est très vaste et s'étend jusque dans l'épaisseur de la voûte palatine, qui est très épaisse.

Intermaxillaire. — Ne portant pas de dents, il est très aminci et terminé par un bord plus ou moins tranchant. Il se soude rarement avec son congénère, en est même séparé antérieurement par une profonde échancrure dont l'entrée tend à se fermer et qui tient lieu du conduit incisif des Solipèdes. Les deux apophyses palatines laissent en dehors deux très grandes fentes palatines; elles forment, sur leur face nasale, une gouttière continuant celle du vomer. Les apophyses montantes sont très comprimées, légèrement courbées dans leur longueur et articulées en biseau avec le maxillaire supérieur, de telle sorte que leur face externe est beaucoup plus large que l'interne ; elles arrivent à peine au contact des os du nez.

Palatin. — Extrêmement développé ; sa partie horizontale forme plus

du quart de la voûte du palais et montre plusieurs orifices donnant accès dans le conduit palatin; sa partie verticale réunie à l'apophyse ptérygoïde du sphénoïde et au ptérygoïdien forme une grande lame bordant latéralement l'ouverture gutturale, et les deux lames ptérygo-palatines se réunissent en une arcade palatine étroite, en forme de V, où l'on voit une petite épine. Au fond de la fosse ptérygo-maxillaire, débouchent : 1° un très vaste trou nasal ; 2° bien au-dessous de ce trou, près du bord postérieur de la voûte palatine, le conduit palatin ; 3° enfin le canal dentaire, dont l'orifice étroit se dissimule contre la bulle lacrymale. Le palatin est très mince dans toute sa portion verticale, très épais au contraire dans la portion horizontale qui se laisse envahir par le sinus maxillaire.

Ptérygoïdien. — Large, tranchant et recourbé en hameçon à son sommet.

Zygomatique. — Très étendu, surtout en avant de l'orbite. Sa crête massétérine s'éloigne beaucoup de son bord inférieur pour suivre à peu près parallèlement le contour de l'orbite. En arrière, l'os se divise en deux branches : l'une inférieure qui se dirige horizontalement pour se joindre à l'apophyse zygomatique à peu près comme dans les Solipèdes, mais sans jamais se souder avec elle; l'autre supérieure suturée bout à bout avec le sommet de l'apophyse orbitaire du frontal.

Lacrymal. — Très étendu dans ses deux sections : l'extraorbitaire s'allonge, en avant, bien au delà du jugal, ce qui restreint beaucoup le contact du sus-maxillaire avec le nasal; souvent la partie antérieure forme un noyau d'ossification particulier. La section intraorbitaire se termine, au fond de l'orbite, par la bulle lacrymale, grosse boursouflure papyracée qui s'ajoute à la protubérance maxillaire pour fermer en arrière le sinus maxillaire. L'arête de coudure de l'os fait proéminence sur le pourtour de l'entrée orbitaire et ménage une échancrure à la jonction du frontal; l'orifice du canal lacrymal s'ouvre ordinairement sur cette arête même, de manière à constituer une autre échancrure.

Nasal. — Les os du nez sont beaucoup moins longs que chez les Solipèdes, rétrécis aux deux extrémités, et unis peu solidement entre eux ainsi qu'aux os voisins. Leur extrémité antérieure est peu prolongée et profondément échancrée, de telle sorte que le prolongement nasal des deux os réunis forme trois pointes : une médiane et deux latérales.

Vomer. — Très mince, surtout dans la partie gutturale; il est aussi très large et sa gouttière très profonde. Celle-ci embrasse le corps du sphénoïde ainsi que la cloison médiane du nez.

Le vomer ne s'unit à la suture médio-palatine qu'à mi-longueur du palais, d'où résulte que les deux fosses nasales sont en large communication l'une avec l'autre en dessous de cet os.

Maxillaire inférieur. — Ses deux branches ne se soudent jamais complètement. Leur portion horizontale est courbée de telle sorte que le bord supérieur est concave et l'inférieur convexe ; celui-ci porte sur un plan horizontal par son milieu, tandis que les extrémités se relèvent et basculent à la moindre pression. En outre, cette portion horizontale est moins large que dans les Solipèdes, vu l'implantation moins profonde des molaires. La portion montante est bien moins étendue que chez ces derniers, limitée en arrière par un bord peu épais, non refoulé, qui décrit une légère concavité au-dessous du condyle et une forte convexité à l'angle de la mâchoire ; un sillon vasculo-nerveux très manifeste se voit sur la face interne. Le condyle est moins allongé que dans les Solipèdes, concave d'un côté à l'autre et beaucoup plus saillant sur la face interne de la branche maxillaire que sur la face externe. L'apophyse coronoïde est pointue, fortement recourbée en arrière et déjetée en dehors. Le corps

est plus élargi à son extrémité et son col plus accentué que chez les Solipèdes; il porte huit incisives, mais pas de canines; le trou mentonnier est prolongé par une rainure.

Tête en général. — Moins longue et plus large que celle du cheval, la tête du bœuf a la forme d'une pyramide quadrifaciée à large base postérieure.

La *face supérieure* (fig. 36) n'est constituée que par la région frontale et la région nasale, la première développée d'une manière insolite.

La *face inférieure* (fig. 35) offre : 1° une région sous-occipitale, très large mais courte, remarquable par l'extension du condyle sur l'apophyse basilaire, par le développement des apophyses servant à l'insertion des droits antérieurs de la tête et par la forte saillie des bulles tympaniques qui comblent les trous déchirés ; 2° une région sous-sphénoïdale extrêmement courte où l'on voit un trou ovale distinct du trou déchiré antérieur, mais point de conduit ptérygoïdien, latéralement deux surfaces articulaires convexes pour répondre à la mâchoire inférieure ; 3° une région gutturale présentant une ouverture naso-pharyngienne remarquablement étroite et profonde, bordée par deux grandes lames ptérygo-palatines dont se détache le crochet terminal du ptérygoïdien, ouverture divisée à son fond par un vomer lamelleux et tranchant ; en dehors des lames précitées, des fosses ptérygo-maxillaires étroites et profondes ; 4° une région palatine très large entre les arcades molaires, brusquement rétrécie en avant de ces arcades.

Les *faces latérales* (fig. 37) montrent : 1° une fosse temporale tout à fait reportée sur le côté de la tête et ouverte en dehors, fosse ressemblant à une gouttière étroite et profonde, limitée en haut par la crête frontale, en bas par l'apophyse zygomatique, en arrière par la crête pariéto-mastoïdienne, en avant par l'arcade orbitaire, sous laquelle elle communique avec la fosse orbitaire ; 2° une orbite dont l'ouverture d'entrée est plus haute que large et circonscrite par le frontal, le lacrymal et le jugal. Sur le plancher de cette cavité fait saillie une grosse bulle lacrymale ; sous sa voûte débouche un grand trou sourcilier ; à son fond s'échelonnent d'avant en arrière le trou ethmoïdal, le trou optique et le trou grand rond. Deux crêtes inégalement développées marquent les limites de la fosse ptérygo-maxillaire d'une part, de la fosse temporale d'autre part ; 3° une région maxillaire, où la portion extraorbitaire du lacrymal et du zygomatique tient une grande place, et où l'épine maxillaire est isolée de la crête zygomatique et située sur un niveau inférieur; le trou sous-orbitaire est au-dessus de la première prémolaire.

L'*extrémité* est aplatie de dessus en dessous, dépourvue d'incisives, en forme de palette demi-circulaire dont le bord libre est taillé en biseau. Une lacune médiane elliptique la divise en deux moitiés latérales.

La *base* ou *face nuchale* (fig. 40) se joint à peu près à angle droit avec la face supérieure ; encore faut-il remarquer que le bourrelet postérieur du frontal (chignon) fait toujours du surplomb. Cette face est plus large que haute ; son contour ogival est formé en haut par le chignon, par côté par les crêtes pariéto-mastoïdiennes et les apophyses mastoïdes, celles-ci marquant les points extrêmes du diamètre maximum de la tête, en bas par les condyles et les apophyses jugulaires. La protubérance occipitale externe est une simple tubérosité, le bourrelet terminal du frontal semble en tenir la place.

Cavité cranienne (fig. 38). — Relativement au volume de la partie postérieure de la tête, la cavité cranienne a peu d'étendue, à cause des grands sinus qui l'entourent, surtout en haut et en arrière.

Elle est moins longue que dans le cheval, mais plus haute ; son grand

axe forme avec celui de la tête un angle d'environ 135°, c'est-à-dire que, la tête étant horizontale, la cavité cranienne est oblique d'environ 45°, de haut en bas et d'avant en arrière; on en juge, sur une coupe médiane, par la direction du centrum basilo-sphénoïdal qui se relève fortement vers le front, tandis que dans les Solipèdes il tend à prendre la direction du vomer. Une autre particularité extrêmement remarquable de la cavité cranienne du bœuf, c'est l'étendue et la profondeur de la selle turcique,

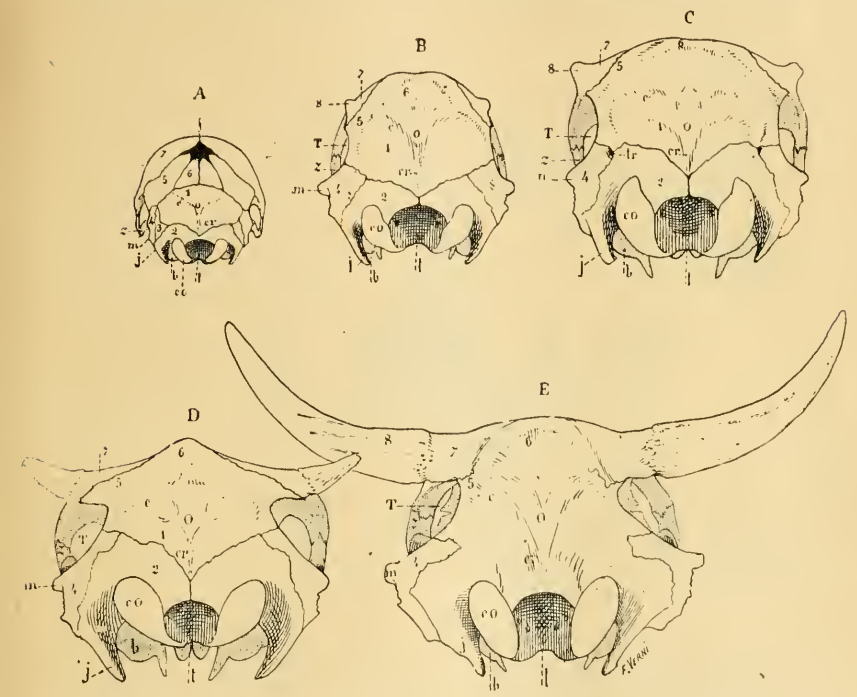

Fig. 40. — Vue postérieure de la tête du bœuf à différents âges. — A, chez un fœtus de sept mois de gestation ; B, chez un veau d'un mois ; C, chez un animal de quatre mois et demi ; D, chez un animal de neuf mois ; E, chez un adulte.

o, protubérance occipitale ; *cr*, crête occipitale ; *t*, trou occipital ; *co*, condyle *b*, bulle tympanique ; *j*, apophyse jugulaire ; *m*, apophyse mastoïde ; *z*, arcade zygomatique T, fosse temporale ; *tr*, trou mastoïdien ; c, ligne courbe supérieure ; 1, occipital écailleux ; 2, occipital latéral ; 4, portion mastoïdienne du temporal ; cette partie est indiquée par le chiffre 3 dans la figure A, tandis que le 4 correspond au squamosal ; 5, pariétal ; 6, interpariétal ; *f*, fontanelle ; 7, frontal ; 8, corne.

ainsi que la saillie du rocher formant enclave entre le cerveau et le cervelet.

Modifications apportées par l'age ou par l'absence de cornes (fig. 40 et 41). — Au cours du développement ontogénique, la tête du bœuf subit une évolution morphologique des plus remarquables (fig. 40). Dans le principe, l'occipital forme, avec la portion mastoïdienne du rocher, toute la face nuchale ; le pariétal et l'interpariétal appartiennent à la face supé-

rieure et tiennent le frontal à une certaine distance de la protubérance occipitale externe, qui est alors parfaitement marquée. Ce n'est qu'à partir de l'âge où se développent les cornes que l'on voit le frontal s'étendre en arrière par sa table externe, se ployer en bourrelet et chevaucher le pariétal de manière à le refouler à la base de la tête, en le réduisant extérieurement à une bande si étroite que les personnes non prévenues ont peine à le reconnaître. Ainsi, le crâne, d'abord arrondi comme il l'est chez les moutons, les chèvres et les antilopes, devient abrupt en

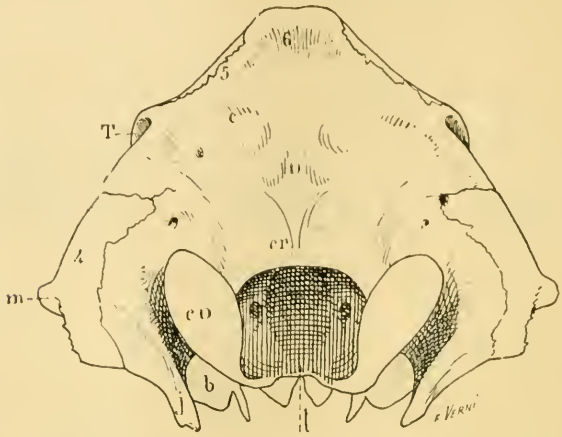

Fig. 41. — Face nuchale de la tête d'un bœuf appartenant à une race sans cornes.

o, protubérance occipitale externe ; *c*, ligne courbe supérieure ; *cr*, crête occipitale externe ; *co*, condyle ; *b*, bulle tympanique ; *t*, trou occipital ; *j*, apophyse jugulaire ; *m*, apophyse mastoïde ; 4, portion mastoïdienne du temporal ; 5, suture pariéto-frontale ; 6, interpariétal confondu avec le pariétal et avec l'occipital ; T, fosse temporale.

arrière, le frontal occupant à lui seul toute la face supérieure et surplombant la postérieure par le bourrelet qui réunit les cornes.

Cette évolution morphologique paraît bien avoir été provoquée, dans le principe, par le développement des cornes ; si on l'observe aujourd'hui dans les races bovines sans cornes, comme dans les autres, cela tient à ce que ces races sont issues de races cornues qui leur ont transmis ce caractère. Au surplus, il convient de remarquer que la forme de la tête chez ces animaux désarmés se trouve passablement modifiée, comme le montre la figure 41 : les frontaux atteignent bien le sommet de la tête, mais le chignon est moins saillant et surtout beaucoup moins large ; le front, au lieu d'être carré comme d'ordinaire, affecte une forme pointue particulière (oxycéphalie), que l'on peut réaliser expérimentalement en empêchant les cornes de pousser, par exemple en cautérisant, chez le veau, le périoste du frontal à l'endroit où ces appendices se développent.

Mouton (fig. 42). — La tête a son maximum de largeur au niveau des orbites ; à partir de là, elle se rétrécit dans le sens postérieur comme dans le sens antérieur. Les cornes, lorsqu'elles existent, se développent immédiatement au-dessus et en arrière des orbites. Postérieurement à leur base, le crâne se ploie sur la face et fuit vers la nuque.

Occipital. — Présente les particularités principales que nous avons

signalées chez le bœuf ; toutefois on remarque une coudure supérieure comme dans les Solipèdes, en sorte qu'il entre pour une part dans la face frontale de la tête. La protubérance externe est à l'état d'une tubérosité triangulaire, flanquée de deux empreintes musculaires très accentuées. La face nuchale de l'os est convexe d'un côté à l'autre. La portion basilaire des condyles est peu étendue, terminée par un bord peu saillant. L'apophyse basilaire est aplanie ; les tubercules d'insertion des muscles droits antérieurs de la tête lui appartiennent en propre et sont reportés sur ses côtés, c'est-à-dire très écartés l'un de l'autre. On remarque sur la face endocranienne l'absence de la protubérance occipitale interne.

Interpariétal. — Se soude très hâtivement aux pariétaux, de sorte que la suture occipito-pariétale n'est pas anguleuse comme dans les Solipèdes, mais directement transversale. Il est double comme dans le bœuf.

Pariétaux. — Situés sur la face frontale de la tête, ils atteignent jusqu'à 3 centimètres et 3cm,5 de largeur. Les crêtes temporales les divisent en trois parties : une médiane, irrégulièrement pentagonale, comprise entre les fosses temporales, et deux latérales, entrant dans la constitution de celles-ci et se dirigeant en avant vers la crête orbito-temporale où elles s'unissent à l'aile du sphénoïde. A l'intérieur du crâne, ces os tiennent autant de place que les frontaux ; comme chez les bovins, ils descendent jusqu'au sphénoïde en masquant l'écaille du temporal ; leur bord postérieur saille en une crête cérébro-cérébelleuse très accentuée qui descend jusqu'au trou grand rond. Les pariétaux se soudent rapidement entre eux ; il ne reste plus trace de leur suture quelques semaines après la naissance. Ajoutons enfin qu'ils entrent dans la constitution du conduit temporal et qu'ils ne sont jamais creusés de sinus à leur intérieur.

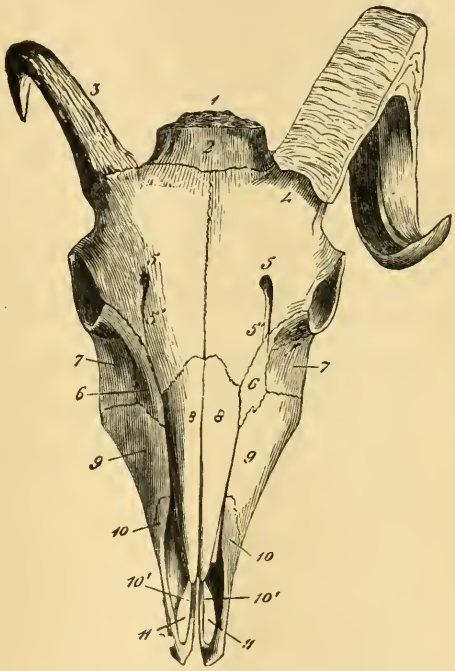

Fig. 42. — Tête de bélier (face frontale).

1, *occipital* ; 2, *pariétal* : 3, la cheville osseuse de la corne frontale droite ; 4, celle du côté opposé recouverte de son étui corné ; 5, trou sourcilier : 5', la gouttière qui en descend ; 6, *lacrymal* ; 7, *zygomatique* ; 8, *sus-nasal* ; 9, *maxillaire supérieur* ; 10, *intermaxillaire* ; 10', son apophyse interne ; 11, fente palatine.

Frontaux. — Sont beaucoup moins étendus que chez le bœuf et, au lieu d'être plats dans leur longueur, ils sont légèrement coudés suivant une ligne qui réunirait la base des cornes. La portion antérieure est sur le même plan que les os du nez ; on y voit le trou sourcilier, souvent

double, prolongé par un sillon qui vient se perdre sur le lacrymal ; la portion postérieure alignée avec le pariétal s'abaisse dans la direction de la nuque. Les arcades orbitaires sont minces et comme étirées en dehors. La partie latérale du frontal est fortement concave et exclusivement orbitaire ; elle n'entre pour rien dans la constitution de la fosse temporale. Les chevilles osseuses des cornes sont moins écartées l'une de l'autre que dans le bœuf, planes sur la face postéro-interne, convexes sur la face antéro-externe ; elles manquent souvent ; il y a, en effet, des races ovines sans cornes, et, dans les races qui en sont pourvues, il est de règle que ces appendices avortent plus ou moins chez les femelles. Quand ils font défaut on voit généralement à leur place une petite protubérance entourée d'une dépression. Les cornes sont pleines dans le mouton ; parfois cependant le sinus frontal lance un petit diverticule à leur base.

Temporal. — Les trois parties sont distinctes ; la tympanique, notamment, reste libre et mobile sur les deux autres.

L'écaille ne prend point contact avec le frontal ; elle en est séparée par le pariétal ; l'apophyse et la crête mastoïdiennes lui appartiennent en propre, ainsi que dans le bœuf, mais l'apophyse est moins accentuée, située derrière le tube auditif au lieu de lui être superposée. Le rocher, vu en dedans du crâne, se trouve derrière la crête cérébro-cérébelleuse. Le tympanique, très distinct, offre un tube auditif relativement large, compris entre l'apophyse mastoïde et la crête post-articulaire et dépourvu de l'expansion que lui forme la crête vaginale chez le bœuf. La bulle tympanique n'est pas divisée intérieurement comme dans ce dernier.

Sphénoïde. — La lame quadrilatère qui limite en arrière la selle turcique est très développée, renversée sur cette fosse et prolongée latéralement en deux pointes constituant de véritables apophyses clinoïdes.

Ethmoïde et cornets. — Rien de particulier relativement au bœuf.

Maxillaire supérieur. — Le sinus maxillaire ne se prolonge pas dans l'épaisseur de la voûte du palais qui est beaucoup moins épaisse que dans le bœuf.

Intermaxillaire. — Le corps de cet os est étroit et pointu ; l'apophyse montante, mince et assez fortement incurvée, s'arrête d'ordinaire à une petite distance de l'os du nez ; l'apophyse palatine est longue et étroite, réunie à l'opposée en formant une gouttière du côté nasal.

Palatin. — La portion horizontale est moins étendue que dans le bœuf, sans être aussi réduite que dans le cheval ; les conduits palatins s'ouvrent sur la suture palato-maxillaire. La portion verticale soudée à l'apophyse ptérygoïde est moins haute que dans le bœuf. Il n'existe pas d'épine palatine au fond de l'arcade de ce nom.

Par suite de la moindre saillie de la protubérance maxillaire, la fosse ptérygo-maxillaire est moins profonde que chez les bovins. Le palatin du mouton n'est creusé de sinus ni dans l'une ni dans l'autre de ses portions.

Zygomatique. — Se distingue par sa grande extension en avant de l'orbite, qui le fait approcher de l'épine maxillaire.

Lacrymal. — Présente en avant de l'orbite une forte impression digitale qui s'étend un peu sur le zygomatique : c'est la *fosse larmière*, caractéristique des moutons, fosse assez souvent criblée de petits trous, comme si on l'avait piquée avec une aiguille, ce qui marque une tendance à la solution de continuité constituant le larmier des Cervidés. Le canal lacrymal ne débouche pas sur le sourcil même de l'orbite, mais en dedans. L'échancrure fronto-lacrymale de ce sourcil est nulle ou peu marquée. La bulle lacrymale est moins volumineuse que chez le bœuf et surmontée d'un petit orifice, distant d'un centimètre à peine de l'orifice lacrymal, qui donne accès dans le conduit dentaire supérieur.

Nasal. — Les os du nez du mouton ressemblent plus à ceux des Solipèdes qu'à ceux du bœuf, mais sont aussi peu solidement unis aux os voisins que ces derniers : ils forment un prolongement nasal indivis, et décrivent dans leur longueur une convexité plus ou moins marquée (chanfrein busqué). En général, ils ne prennent pas contact avec les intermaxillaires ; mais ce contact peut se produire.

Maxillaire inférieur. — L'extrémité antérieure des branches est moins relevée que dans le bœuf; l'os posé sur un plan horizontal porte sur la convexité de celles-ci et sur la face inférieure du corps, tandis qu'il se relève aux deux extrémités chez ce dernier animal et bascule dans les deux sens. Le corps, moins élargi que chez le bœuf, offre un trou mentonnier qui n'est pas plus distant des molaires que des incisives.

Tête en général. — La tête du mouton se fait remarquer, avons-nous déjà dit, par un certain ploiement du crâne sur la face déterminant un angle plus ou moins obtus au-dessus des orbites, entre les deux cornes.

La *face supérieure* se trouve ainsi divisée en deux parties : l'une antérieure, où l'on voit les os du nez et la plus grande partie des frontaux ; l'autre postérieure, qui montre la partie restante des frontaux, les pariétaux et la partie supérieure de l'occipital. La suture médio-pariétale s'efface très vite, tandis que la suture médio-frontale persiste jusqu'aux âges avancés. Les fosses temporales laissent entre les crêtes qui les limitent un intervalle de 3 à 4 centimètres.

La *face inférieure* ressemble à celle du bœuf, sauf les différences de détail déjà indiquées.

Les *faces latérales* se font remarquer par leurs fosses temporales relativement larges, elliptiques de contour et convergentes l'une vers l'autre en arrière et en haut ainsi que par leurs orbites à sourcil tranchant et étiré, moins irrégulier que chez le bœuf.

L'*extrémité* est plus atténuée que dans ce dernier animal.

La *base* ou face nuchale est incomparablement moins étendue. Au lieu de fuir vers la face inférieure, elle est dans un plan sensiblement vertical et, de plus, convexe au lieu d'être déprimée. Les limites sont les mêmes que dans les Solipèdes, mais avec une protubérance occipitale externe bien moins saillante.

Cavité cranienne. — La cavité cranienne du mouton est plus allongée, mais beaucoup moins haute que celle du bœuf. La hauteur maxima, prise perpendiculairement à la base, au niveau de la selle turcique, est à peu près la moitié de la longueur mesurée de l'apophyse crista-galli au bord supérieur du trou occipital ; elle en est environ les trois quarts chez le bœuf.

Modifications apportées par l'âge. — Dans le très jeune âge, le crâne est sphéroïdal, les crêtes d'insertion peu ou point marquées, la face est brève, principalement les os nasaux et les maxillaires supérieurs, l'angle facial est plus ouvert ; bref, on observe toutes les particularités qui caractérisent les jeunes de toutes les espèces. Mais, dans la suite, on ne constate pas les changements de forme si remarquables que nous avons décrits chez le bœuf.

Chèvre. — Comparativement au mouton, on observe les différences suivantes :

1° La suture occipito-pariétale forme un angle saillant qui s'enclave entre les pariétaux, tandis que dans l'espèce ovine cette suture est directement transverse : différence tenant à ce que l'interpariétal se soude à l'occipital dans la chèvre, aux pariétaux dans le mouton.

2° Par contre, dans le mouton la suture pariéto-frontale est anguleuse, tandis qu'elle est à peu près rectiligne dans la chèvre.

3° Les fosses temporales sont plus étendues et plus convergentes chez celle-ci que chez celui-là ; leur intervalle minimum n'est guère que de 2 centimètres, au lieu de 3 à 4 centimètres.

4° Le méat auditif est beaucoup plus ouvert et la face endocranienne du rocher beaucoup plus large dans les caprins que dans les ovins.

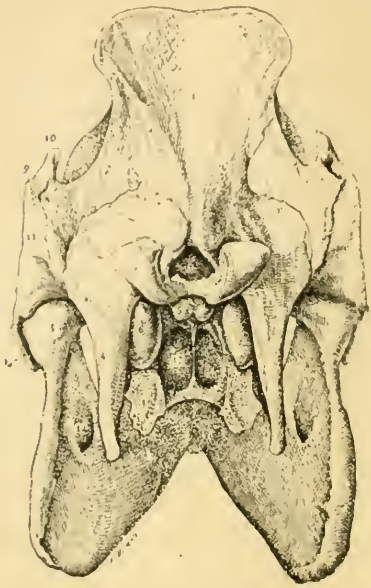

Fig. 43. — Tête de porc (face postérieure).

1, face nuchale de l'occipital ; 2, condyle ; 3, trou occipital ; 4, apophyse jugulaire : 5, tubercule d'insertion de l'apophyse basilaire ; 6, bulle tympanique ; 7, portion mastoïdienne du temporal ; 8, tube auditif, tenant la place de l'apophyse mastoïde ; 9, rugosité d'insertion de l'apophyse zygomatique ; 10, apophyse sus-auditive de la même ; 11, limite postérieure de la cavité glénoïde (pas d'apophyse post-glénoïde) ; 12, os jugal ; 13, condyle du maxillaire inférieur ; 14, orifice supérieur du canal dentaire inférieur ; 15, saillie alvéolaire de la branche maxillaire ; 16, fosse ptérygoïde entre les deux ailes de l'apophyse de même nom ; 17, ouverture gutturale divisée par le vomer.

5° Lorsque les cornes existent, leurs chevilles osseuses n'ont ni la même insertion, ni la même forme, ni la même direction, ni la même structure dans les deux espèces. Elles s'insèrent plus près l'une de l'autre chez la chèvre que chez le mouton, elles sont plus déprimées dans le sens latéral, presque tranchantes en avant, tandis que dans ce dernier elles sont plus épaisses, et leurs deux faces (plane et convexe) réunies par des bords arrondis. En général les cornes de la chèvre sont dirigées en haut et en arrière en divergeant, tandis que celles du mouton se contournent en spirale. Les chevilles osseuses de la première sont compactes, très dures, creusées à leur base, sur une longueur de 5 à 6 centimètres, d'une cavité faisant diverticule au sinus frontal ; celles du second sont moins compactes mais pleines ; tout au plus ledit sinus lance-t-il à leur base un cul-de-sac de 1 ou 2 centimètres.

Lorsque les cornes n'existent pas, il est commun de rencontrer à leur place, chez le mouton, deux dépressions présentant une tubérosité à leur centre ; tandis que, chez la chèvre, on trouve deux grosses protubérances.

6° En règle très générale, les os du nez de la chèvre sont droits, courts et plats, terminés chacun par une pointe mousse, qui s'avance peu sur l'entrée des fosses nasales. Au contraire, ceux du mouton sont convexes en longueur et en largeur, effilés à l'extrémité de manière à former un prolongement nasal très développé. Souvent il existe, chez la chèvre, une fontanelle entre l'os nasal et le lacrymal qui est exceptionnelle chez le mouton.

7° La fosse larmière, imprimée chez le mouton sur le lacrymal et le jugal, manque à la chèvre.

8° Le rapport de la largeur du crâne, prise d'un pariétal à l'autre, à la

longueur, mesurée de la protubérance occipitale externe à une ligne qui réunirait les trous sourciliers, varie de 0,55 à 0,63 dans les Caprins, de 0,65 à 0,78 dans les Ovins, ce qui revient à dire que ceux-ci sont moins

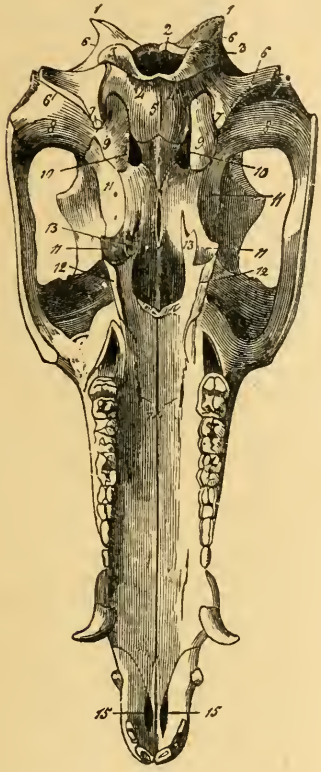

Fig. 44. — Tête de porc (face basilaire).

1, protubérance et lignes courbes supérieures de l'occipital; 2, trou occipital; 3, condyle de l'occipital; 4, trou condylien; 5, apophyse basilaire; 6, 6, crêtes mastoïdiennes; 7, apophyse styloïde de l'occipital; 8, surface articulaire du temporal; 9, bulle tympanique; 10, trou déchiré; 11, aile externe de l'apophyse ptérygoïde; 12, crête palatine; 13, ptérygoïdien (aile interne de l'apophyse ptérygoïde); 14, orifice inférieur du conduit palatin; 15, 15, fentes palatines.

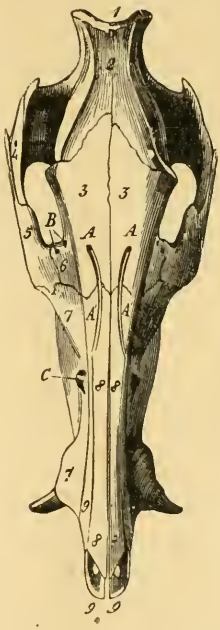

Fig. 45. — Tête de porc (face frontale).

1, sommet de la protubérance occipitale; 2, pariétal; 3, frontal; A, trou sourcilier; A', gouttière qui en descend; 4, apophyse zygomatique du temporal; 5, zygomatique; 6, lacrymal; B, conduits lacrymaux; 7, maxillaire supérieur; C, trou sous-orbitaire; 8, nasal; 9, intermaxillaire.

dolichocéphales que ceux-là, mais si leur crâne est plus court, leur face est plus longue leur capacité cranienne en outre est moins considérable.

Porc (fig. 43 à 46). — *Occipital.* — N'est point coudé supérieurement, bien qu'il arrive au sommet de la tête. Une forte saillie transversale excavée d'un côté à l'autre en arrière représente à la fois la protubérance occipi-

tale externe et les lignes courbes supérieures. La face nuchale offre une partie médiane, déprimée, triangulaire, dont la base se confond avec la protubérance occipitale, et deux parties latérales, inclinées vers le dehors, qui comprennent la portion mastoïdienne des temporaux et sont limitées par des crêtes mastoïdiennes tranchantes, profondément échancrées. Les apophyses jugulaires sont d'une longueur insolite, qui peut atteindre 8 à 9 centimètres. Les condyles, allongés obliquement de dedans en dehors, ne s'étendent pas sur l'apophyse basilaire. Le trou occipital est ogival, surmonté de deux petites tubérosités; la fosse sous-condylienne est peu profonde, et le trou condylien reporté contre l'apophyse jugulaire. L'apophyse basilaire, rétrécie antérieurement, est pourvue d'une crête médiane et de deux tubercules d'insertion plus ou moins accentués. Sur une coupe sagittale de la tête, on constate une disproportion d'étendue frappante entre les deux faces exocranienne et endocranienne de l'os; celle-ci arrive à peine à mi-hauteur de celle-là, toute la partie supérieure de l'os se relève avec le pariétal au-dessus de la voûte cérébrale pour former l'énorme éminence d'insertion décrite sous le nom de protubérance occipitale externe. Il n'y a pas de protubérance occipitale interne ni d'*interpariétal*. Quant au canal occipital, il est extrêmement court et reçoit le trou condylien.

Pariétaux. — Très épais, élargis en avant, portent deux crêtes très marquées qui les divisent en trois parties : une médiane, plane, échancrée en avant, et deux latérales concaves, entrant dans les fosses temporales. Ils sont beaucoup plus étendus à l'intérieur du crâne qu'au dehors, à cause de leur chevauchement par l'occipital. Ils présentent, en avant du rocher, une crête cérébro-cérébelleuse plus développée encore que celle du mouton. Leur soudure commence vers six mois.

Frontaux. — Très épais, creusés de vastes sinus qui, à la longue, s'étendent dans les pariétaux. L'apophyse sus-orbitaire est courte, pointue, et ne rejoint ni le temporal, ni le jugal, en sorte que l'entrée de l'orbite est incomplète. Le trou sourcilier, quelquefois double, est situé aussi près, sinon plus, de la ligne médiane que du bord orbitaire ; il est prolongé par une gouttière jusque sur les os du nez. La partie latérale de ces os n'entre que pour une part fort restreinte dans la fosse temporale ; le trou ethmoïdal lui appartient en propre ; il n'y a pas de mortaise pour l'union avec le sphénoïde. La soudure médio-frontale s'opère entre un et deux ans.

Temporaux. — Les trois portions de chaque temporal sont déjà soudées à la naissance ; elles finissent aussi par se synostoser avec les os circonvoisins. L'écaille se joint au frontal à la base de l'apophyse orbitaire ; elle est remarquable par son apophyse zygomatique large et forte, encastrée dans une entaille du jugal, et relevée supérieurement d'une apophyse très développée surmontant le méat auditif. La surface articulaire, convexe et très étendue d'avant en arrière, concave d'un côté à l'autre, est bornée en arrière par une petite crête qui s'élève obliquement jusqu'au méat auditif où elle se termine par une rugosité tenant lieu d'apophyse mastoïde. Il n'y a pas de conduit temporal et il s'ensuit l'absence de trou mastoïdien et de pertuis dans la fosse temporale. Le squamosal se montre à la face interne du crâne.

Le tympanique présente : 1° un méat auditif situé sous la pointe supérieure de l'apophyse zygomatique ; 2° une bulle tympanique très proéminente, moins comprimée que chez le bœuf, dont se détache une apophyse courte et épaisse pour l'insertion des péristaphylins. L'arthrohyal très exigu se trouve au fond d'une sorte de puits à la base de l'apophyse jugulaire, à côté du trou stylo-mastoïdien. Le trou déchiré antérieur est relativement vaste ; le postérieur est au contraire petit et très rapproché du trou condylien.

Le rocher vu par sa face endocranienne est resserré, dominé par la crête cérébro-cérébelleuse du pariétal ; il présente une fossette au-dessus de l'hiatus auditif. La portion mastoïdienne est disposée à peu près comme dans le bœuf.

Sphénoïde. — Très court; son corps contraste par son étroitesse avec l'apophyse basilaire ; les apophyses ptérygoïdes sont aplaties d'arrière en

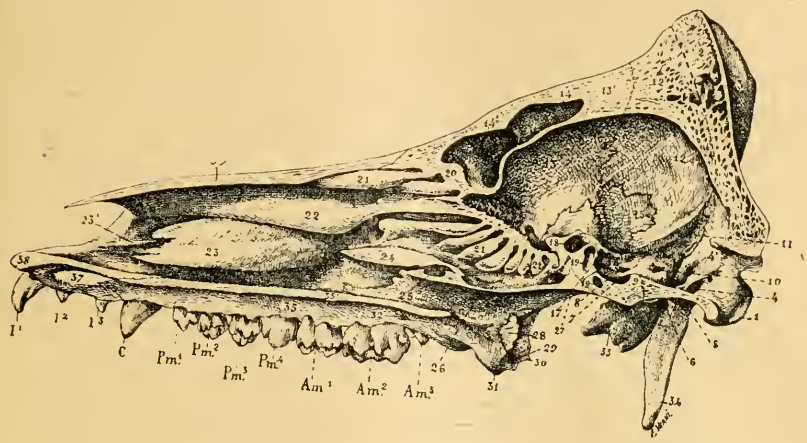

Fig. 46. — Coupe médiane de la tête d'un porc

1, condyle occipital ; 2, coupe de l'occipital (une ligne pointillée la sépare de celle du pariétal) ; 3, face nuchale de l'occipital ; 4, orifice commun au canal condylien et au canal veineux de l'occipital ; 4', deuxième ouverture de ce dernier ; 5, orifice externe du canal condylien ; 6, trou déchiré postérieur ; 7, trou déchiré antérieur ; 8, trou ovale ; 9, dos de la selle turcique 10, hiatus auditif interne ; 11, fente osseuse du cervelet ; 12, face interne du pariétal ; 12', coupe du même os ; 13, face interne du frontal ; 13', coupe du même os ; 14, 14, sinus frontaux ; 15, face interne de l'écaille temporale ; 16, gouttière réunissant le trou ovale au trou grand rond ; 17, trou grand rond confondu avec la fente sphénoïdale ; 18, trou optique ; 19, 19, sinus sphénoïdaux ; 20, lame criblée de l'ethmoïde ; 21, 21, 21, volutes de cet os ; 22, cornet ethmoïdal ; 23, cornet maxillaire ; 24, débris de la lame perpendiculaire ; 25, trou nasal ; 26, palatin ; 27, vomer ; 28, ptérygoïdien ou aile interne de l'apophyse ptérygoïde ; 29, fosse ptérygoïde ; 30, aile externe de l'apophyse ptérygoïde ; 31, tubérosité du palatin ; 32, orifice antérieur du conduit palatin ; 33, bulle tympanique ; 34, apophyse styloïde de l'occipital ; 35, apophyse palatine du maxillaire supérieur ; 36, coupe de la voûte du palais ; 37, fente palatine ; 38, intermaxillaire ; 39, coupe du sus-nasal ; I^1, pince ; I^2, mitoyenne ; I^3, coin ; C, canine ; Pm^1, Pm^2, Pm^3, Pm^4, prémolaires ; Am^1, Am^2, Am^3, arrière-molaires.

avant et comme ployées vers le dehors, de telle sorte qu'elles forment une sorte de revers sur les côtés de l'ouverture gutturale ; leur bord interne s'unit au ptérygoïdien, qui s'en détache comme une aile interne ; leur bord externe, faisant suite à la crête orbito-temporale, forme une aile externe, et entre les deux ailes se trouve une excavation qui reçoit assez bien le bout du doigt : c'est la fosse ptérygoïdienne en avant de laquelle existe un gros tubercule appartenant au palatin, qui, avec les deux ailes précitées, donne aux lames bordant l'ouverture gutturale un aspect tricuspide caractéristique. Il n'y a pas de conduit ptérygoïdien. Le trou ovale est généralement confondu sur le squelette avec le trou déchiré antérieur. Comme dans les Ruminants, la fente sphénoïdale et le trou grand rond ne

font qu'une ouverture, abritée en dehors de l'apophyse ptérygoïde et continuée par deux gouttières très accentuées, l'une qui se confond avec l'orbite et montre le trou optique à son fond, l'autre qui conduit à l'hiatus maxillaire. La selle turcique est profonde et en grande partie couverte par une lame osseuse postérieure renversée sur elle et prolongée de chaque côté par une apophyse clinoïde. Au côté de la selle turcique, deux gouttières très manifestes réunissent le trou déchiré antérieur au trou grand rond. Les sinus sphénoïdaux s'étendent jusque dans le corps du sphénoïde postérieur, au-dessous de la fosse pituitaire.

Ethmoïde et cornets. — La lame perpendiculaire porte sur ses faces l'empreinte des volutes opposées : son apophyse crista-galli est fortement oblique de haut en bas et d'avant en arrière, ainsi que les lames criblées. Les fosses olfactives sont très spacieuses. Les volutes sont nombreuses, et d'autant plus obliques qu'elles sont plus postérieures, la plus antérieure est très allongée suivant l'axe de la tête. La lame papyracée apparaît ordinairement dans la fosse ptérygo-maxillaire entre le frontal, le sphénoïde et le palatin, et cela est un fait rare chez les Mammifères. Les cornets affectent sensiblement la même disposition que dans le mouton et la chèvre, avec cette différence qu'ils sont beaucoup plus longs et moins fragiles, que l'inférieur est plus tôt fixé au maxillaire et que le supérieur est enclavé postérieurement entre deux groupes de volutes

Maxillaire supérieur — Très allongé, excavé en gouttière sur sa face externe, avec un trou sous-orbitaire au-dessus de la 4e prémolaire, à peu près à mi-longueur de l'os. L'alvéole de la canine forme un relief volumineux, surtout chez les mâles. Les apophyses palatines s'élargissent d'arrière en avant et présentent, chez les sujets d'un certain âge, les empreintes des crêtes de la muqueuse. Le maxillaire supérieur du porc offre en arrière une sorte de bifurcation entre les branches de laquelle existe l'hiatus maxillaire ; la branche interne forme la protubérance maxillaire qui, après éruption des molaires, s'aplatit contre le palatin ; la branche externe s'arc-boute contre la face interne du jugal. Le sinus maxillaire est très peu étendu.

Intermaxillaire. — Étroit et peu épais ; le conduit incisif est remplacé par un intervalle compris entre les deux incisives du centre. Les apophyses palatines sont comprimées l'une contre l'autre, les apophyses montantes, particulièrement développées en longueur et en largeur, se réunissent à l'os nasal par les deux tiers au moins de leur longueur.

Palatin. — La portion horizontale réunie avec celle du côté opposé affecte la forme d'un triangle dont l'étendue est d'environ le cinquième de la voûte du palais ; elle est donc notablement moins développée que chez les Ruminants. La portion verticale est peu étendue mais épaisse, en grande partie couverte en dehors par le maxillaire : elle forme, comme nous l'avons déjà dit, un gros cuspide en avant des deux ailes ptérygoïdiennes. L'arcade palatine, très large, porte dans son milieu une double épine. Pas de sinus palatins.

Zygomatique. — A l'état d'une large et forte lame, aplatie d'un côté à l'autre, légèrement incurvée, divisée en deux branches entre lesquelles s'enclave le sommet de l'apophyse zygomatique du temporal ; son bord inférieur, mince et convexe, forme la crête massétérique, qui se prolonge un peu sur le maxillaire supérieur.

Lacrymal. — Moins allongé que dans le bœuf, le mouton et la chèvre, le lacrymal du porc ne s'unit pas à l'os du nez. La portion extraorbitaire présente une forte dépression à insertion musculaire faisant suite à la fosse canine du maxillaire supérieur. Au niveau de la coudure de l'os existent deux orifices lacrymaux bientôt réunis en un canal unique. La

portion intraorbitaire n'est pas bulleuse ; on y voit une fosse étroite et profonde, plus marquée que dans n'importe quelle autre espèce.

Nasal. — Les os du nez sont longs, plats, étroits, solidement encastrés entre les os voisins ; l'étendue de leur union avec les apophyses montantes des intermaxillaires est presque deux fois plus grande que celle avec les maxillaires supérieurs ; leur prolongement nasal est court, tout en atteignant presque le niveau de l'extrémité antérieure de la tête. Ils conservent sensiblement la même largeur jusqu'à leur pointe terminale.

Vomer. — Ses lames sont minces et hautes comme dans les Ruminants ; il s'unit à la voûte du palais non loin de l'arcade palatine par l'intermédiaire d'une crête suturale qui l'enclave comme il enclave lui-même la cloison nasale. La partie libre de son bord inférieur est courte, peu saillante et à tranchant concave. Le vomer s'unit supérieurement au palatin de manière à circonscrire sous les volutes de l'ethmoïde une sorte de canal naso-pharyngien.

Maxillaire inférieur. — La portion horizontale des branches est très épaisse, droite ; elle repose par toute son étendue sur un plan horizontal, tandis que le corps se relève de 30° à 40°. La ligne d'implantation des molaires n'est pas dans l'axe de la branche maxillaire, elle la croise de telle manière que les alvéoles des dernières dents déterminent une forte saillie sur la face interne. Les portions montantes sont fortement écartées l'une de l'autre, très amincies et excavées en arrière du large orifice du canal dentaire. L'apophyse coronoïde est très courte, pointue, très espacée du condyle, légèrement recourbée en arrière. Le condyle a la forme d'un triangle à sommet postérieur ; il est très saillant, mais peu convexe dans le sens transversal. Le corps de l'os est pointu, excavé supérieurement en une gouttière anguleuse, et très hâtivement soudé. Indépendamment du trou mentonnier situé au-dessous de la première prémolaire, il existe une série d'autres orifices irrégulièrement alignés depuis l'incisive latérale jusqu'en regard de la dernière prémolaire, qui ouvrent le canal dentaire au dehors.

Os du groin. — Le groin ou boutoir du porc renferme à son intérieur un os spécial, développé à l'extrémité de la cloison nasale aux dépens des cartilages des naseaux ; c'est une pièce de 1 à 2 centimètres de largeur sur 2 à 3 de hauteur, échancrée sur la ligne médiane à ses deux extrémités, offrant sur sa face postérieure une crête médiane correspondant à la cloison nasale, et légèrement concave latéralement suivant le contour des naseaux.

Tête en général. — La tête du porc se fait remarquer par une sorte de redressement du crâne sur la face, déterminant un profil supérieur plus ou moins camard. Cet angle cranio-facial est très différent suivant les races et même suivant les individus : dans les animaux de race améliorée, à face plus ou moins courte, le crâne arrive à se relever presque perpendiculairement à la face, tandis que dans ceux de race rustique, il tend à se mettre en ligne avec la face comme dans le sanglier, dont le profil supérieur de la tête est à peu près rectiligne. L'inclinaison de la face nuchale varie parallèlement : cette face est oblique de haut en bas et d'avant en arrière chez les individus à crâne dressé ; elle est verticale ou même fuyante vers la base du crâne chez les individus à profil droit, comme si l'angle fronto-nuchal était constant. Ces curieuses variations traduisent bien un changement de direction du crâne, car elles se répercutent sur la direction de l'axe basilo-sphénoïdal. Il est présumable qu'elles sont corrélatives des conditions d'existence et d'alimentation ; les animaux dits améliorés, n'ayant plus à faire d'extension de la tête pour fouir et chercher

leur nourriture, subissent à la longue, dans la suite des générations, un raccourcissement des mâchoires et leur crâne se dresse comme s'il manquait du ressort qui normalement le tire en arrière.

Jetons maintenant un coup d'œil général sur les diverses faces de la tête.

La *face supérieure* (fig. 43) présente une région fronto-pariétale en forme de pentagone tronqué en arrière, dont les angles latéraux correspondent aux apophyses orbitaires, et une région nasale en forme de long rectangle appointi à l'extrémité.

La *face inférieure* (fig. 44) se fait remarquer par ses très longues apophyses jugulaires, ses grosses bulles tympaniques, ses larges arcades zygomatiques encadrant les articulations temporo-maxillaires, son ouverture gutturale, bordée d'apophyses ptérygo-palatines tricuspides et ployées en dehors, sa voûte du palais rétrécie à l'extrémité postérieure comme à l'antérieure.

Les *faces latérales* montrent :

1° Une fosse temporale à peu près deux fois plus longue que large, dont la démarcation avec la fosse orbitaire est établie, à son fond, par une crête très accentuée, qui se continue avec l'apophyse ptérygoïde du sphénoïde ;

2° Une arcade zygomatique extrêmement large, pourvue d'une apophyse sus-auditive ;

3° Une orbite incomplète même à son entrée ;

4° Une région maxillaire relativement étroite, sur laquelle s'imprime une large et profonde fosse canine étendue sur le lacrymal et le jugal, région terminée par un intermaxillaire plus développé que dans les autres espèces, derrière lequel l'alvéole de la canine fait un relief plus ou moins accentué.

La *face nuchale* (fig. 43) est très haute, rétrécie dans son milieu par deux profondes échancrures comprises entre les lignes courbes supérieures et les apophyses sus-auditives ; les apophyses jugulaires, longues et droites, s'en détachent en avant des condyles.

Cavité cranienne (fig. 46). — Elle paraît petite relativement aux dimensions extérieures du crâne, qui sont considérablement augmentées par l'épaisseur de la paroi ; elle a à peu près la forme et la capacité de celle du mouton.

Modifications apportées par l'âge. — Il est remarquable que, à la naissance, toutes les têtes de porcins se ressemblent ; par leur front bombé et leur face courte, elles rappellent à première vue des têtes de chiens. En même temps que la face s'allonge, la protubérance occipitale s'accentue et le bombement du front disparaît ; en sorte que, vers un mois et demi ou deux mois, le profil supérieur de la tête est à peu près rectiligne ; il ne serait pas possible alors de distinguer entre un porc amélioré ou un porc rustique. C'est en général à partir du troisième mois que la tête commence à évoluer vers la forme qu'elle doit avoir définitivement et que l'on assiste, dans les races améliorées, à un arrêt relatif dans le développement de la face et à un redressement du crâne déterminant la formation de l'angle fronto-nasal.

Chien (fig. 47 à 50). — *Occipital.* — La protubérance externe est très forte, anguleuse, dirigée en arrière ; elle porte postérieurement deux fortes empreintes d'insertion, remplacées parfois par deux tubercules. La crête est peu marquée. Les condyles sont allongés d'avant en arrière et légèrement prolongés sur l'apophyse basilaire, où ils arrivent à petite distance l'un de l'autre. Le trou occipital est très variable de forme, surmonté de deux petits tubercules. Les apophyses jugulaires se détachent

de l'os en avant des condyles et atteignent à peine le degré de saillie de ces derniers. Le trou condylien est petit, rapproché du trou déchiré postérieur. L'apophyse basilaire est large, plus ou moins plane, soudée aux bulles tympaniques contre lesquelles elle offre deux tubérosités allongées. Entre cette apophyse et la portion pétrée du temporal se trouve ménagé

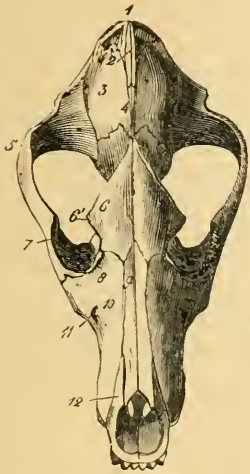

Fig. 47. — Tête de chien (face frontale).

1, protubérance occipitale ; 2, crête sagittale ; 3, *pariétal* ; 4, origine des crêtes pariétales ou temporales ; 5, apophyse zygomatique du temporal ; 6, *frontal* ; 6', apophyse orbitaire ; 7, *zygomatique* ; 8, *lacrymal* ; 9, *sus-nasal* ; 10, maxillaire supérieur ; 11, orifice antérieur du conduit dentaire supérieur ; 12, *intermaxillaire*.

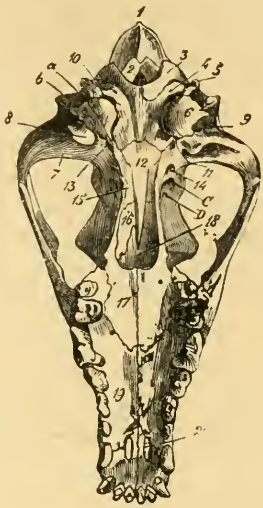

Fig. 48. — Tête de chien (face basilaire).

1, protubérance occipitale ; 2, trou occipital ; 3, condyle de l'occipital ; 4, trou condylien ; 5, apophyse styloïde de l'occipital ; 6, bulle tympanique ; 7, surface articulaire concave pour la jointure temporo-maxillaire ; 8, apophyse post-articulaire ; 9, orifice inférieur du conduit temporal ; 10, trou déchiré postérieur ; 11, trou déchiré antérieur (on a marqué du côté opposé, en *a*, l'orifice qui fait communiquer la trompe d'Eustache avec le tympan ; en *b*, celui qui livre passage à l'anse carotidienne) ; 12, corps du sphénoïde ; 13, trou ovale ; 14, orifice antérieur du conduit ptérygoïdien ; 15, ptérygoïdien ; 16, surface nasale du palatin ; 17, surface palatine du même os ; 18, vomer ; 19, maxillaire supérieur ; 20, ouverture incisive ; C, grande fente sphénoïdale ; D, trou optique.

le *canal pétro-basilaire*, dont il sera parlé plus loin. La face endocranienne montre une protubérance interne très développée, dirigée en avant, lamelleuse et creusée d'un canal vasculaire aboutissant au-dessus de l'un et l'autre rocher, où débouchent les conduits temporaux et les trous mastoïdiens. Le canal occipital, très variable de calibre, est susceptible de manquer.

Interpariétal. — Se soude à l'occipital pendant la vie intra-utérine et forme un coin enclavé profondément entre les pariétaux, parfois morcelé en plusieurs noyaux successifs, comme cela peut se présenter chez les Solipèdes.

Pariétal. — Très étendu, quadrilatère, descend jusqu'au sphénoïde en séparant le frontal du squamosal, montre une crête plus ou moins accen-

tuée réunie en arrière à celle du côté opposé. La suture médiane s'efface à l'âge de deux à trois ans, parfois plus tard.

Frontal. — Étroit, déprimé vers la ligne médiane, avec une apophyse orbitaire courte et pointue; entrée de l'orbite incomplète comme dans le porc. La partie latérale entre pour une part à peu près égale dans la constitution de l'orbite et de la fosse temporale; on y voit deux trous ethmoïdaux; par contre le conduit sourcilier est généralement absent ou très exigu; il n'y a pas de mortaise pour le sphénoïde. Le bord antérieur des frontaux présente trois échancrures et quatre pointes : l'échancrure médiane reçoit l'extrémité supérieure des os du nez; les échancrures latérales établissent l'union avec les maxillaires supérieurs et les lacrymaux.

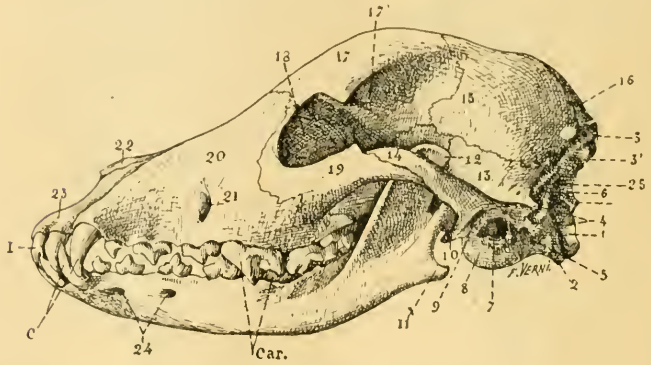

Fig. 49. — Tête de chien (face latérale).

1, condyle occipital; 2, apophyse jugulaire; 3, protubérance occipitale; 3', double empreinte musc. située derrière cette protubérance; 4, double apophyse mastoïde; 5, trou stylo-mastoïdien; 6, portion mastoïdienne du temporal; 7, méat auditif; 8, bulle tympanique; 9, orifice du conduit temporal; 10, apophyse post-glénoïdale; 11, apophyse angulaire du maxillaire inférieur; 12, apophyse coronoïde; 13, écaille du temporal; 14, apophyse zygomatique; 15, pariétal; 16, interpariétal; 17, frontal; 17', sa portion orbito-temporale; 18, os unguis; 19, zygomatique; 20, maxillaire supérieur; 21, trou sous-orbitaire; 22 nasal; 23, intermaxillaire; 24, trous mentonniers; I, incisives; C, canines; *Car*, dents carnassières.

Sinus frontaux plus ou moins développés, ne s'étendant pas dans les pariétaux.

Temporal. — Les trois portions se soudent assez rapidement l'une à l'autre. L'apophyse zygomatique de l'écaille est très recourbée en dehors; sa surface articulaire figure une rainure transversale, limitée en arrière par une grande apophyse qui se renverse sur elle; sa racine supérieure surmonte le méat auditif pour aboutir à une apophyse mastoïde acuminée, réunie à la ligne courbe supérieure par l'intermédiaire de la crête mastoïdienne. Le tube auditif est tout juste ébauché, mais large; c'est plutôt une simple ouverture. La bulle tympanique est très volumineuse, sphénoïdale, hérissée de petites épines qui couvrent le trou déchiré antérieur. A l'intérieur du crâne, on constate que l'écaille entre pour une petite part dans la paroi de la cavité cérébrale, et que le rocher est en saillie comme dans les Bovins, présentant une face supérieure cérébrale et une face interne cérébelleuse, à l'angle desquelles se trouve une forte crête prolon-

gée inférieurement en une pointe triangulaire traversée à la base par le canal du trijumeau. Au-dessus de l'hiatus auditif interne on remarque une profonde fossette correspondant à l'aqueduc du vestibule. Le conduit temporal ouvert au dehors derrière l'apophyse articulaire ne communique avec la fosse temporale que par des orifices extrêmement petits, ou même complètement oblitérés. Quant aux trous déchirés, l'antérieur est divisé par une très mince cloison en deux orifices placés côte à côte : l'orifice de la trompe d'Eustache en dehors, le trou carotidien en dedans. Ce

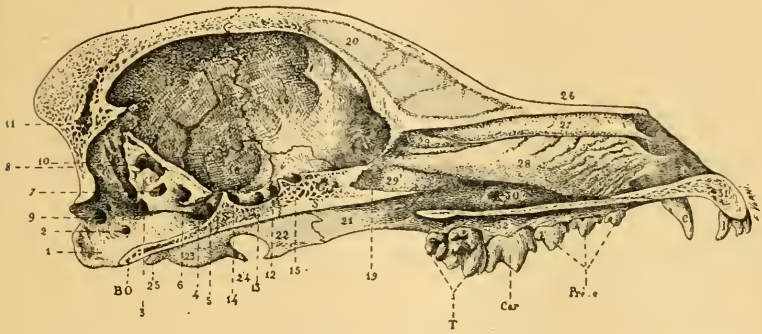

Fig. 50. — Tête de chien (coupe médiane).

1, condyle occipital ; 2, trou condylien ; 3, trou déchiré postérieur ; 4, orifice du canal pétro-basilaire ; 5, trou carotidien ; 6, canal du trijume au percé dans le rocher ; 7, hiatus auditif interne ; 8, fossette de l'aqueduc du vestibule ; 9, canal veineux occipital ; 10, point de confluence du canal précédent, du trou mastoïdien, du conduit temporal et d'un canal (11, qui traverse la protubérance occipitale interne ; 12, grande fente sphénoïdale ; 13, trou grand rond ; 14, trou ovale ; 15, trou optique ; 16, face interne du frontal ; 17, face interne du pariétal ; 18, face interne de l'écaille temporale ; 19, lame criblée de l'ethmoïde ; 20, cloison médiane des sinus frontaux ; 21, palatin ; 22, ptérygoïdien couvrant l'apophyse ptérygoïde du sphénoïde ; 23, bulle tympanique ; 24, apophyse subuliforme de cette bulle ; 25, apophyse jugulaire ; 26, coupe de l'os nasal ; 27, cornet supérieur ; 28, cornet inférieur ; 29, 29', volutes de l'ethmoïde ; 30, trou nasal ; 31, coupe de l'intermaxillaire ; 32, voûte palatine ; I, incisives ; C, canine ; *Préc*, précarnassières ; *Car*, carnassière ; T, tuberculeuses ; S, sphénoïde antérieur ; S¹, sphénoïde postérieur ; BO, apophyse basilaire.

dernier s'ouvre, d'une part, dans le crâne sous la pointe antérieure du rocher ; d'autre part, il communique avec le trou déchiré postérieur par un canal qui traverse la portion tympanique et se réunit postérieurement au canal pétro-basilaire. Le trou déchiré postérieur n'est donc pas une simple ouverture donnant issue aux nerfs des neuvième, dixième et onzième paires, c'est encore un lieu de confluence du canal carotidien avec le canal veineux pétro-basilaire, celui-ci s'ouvrant à son autre extrémité, dans le crâne, au côté interne du trou carotidien.

Sphénoïde. — Le corps, considéré dans l'intervalle des lames ptérygo-palatines, apparaît avec la figure d'un clou à large tête. Les apophyses ptérygoïdes sont peu développées, dépassées par les ptérygoïdiens qui les couvrent complètement en dedans. En dehors de ces apophyses, existe un canal ptérygoïdien simple, communiquant en avant avec le trou rond, réuni en arrière au trou ovale par une courte gouttière. En avant de l'ouverture commune du trou rond et du canal ptérygoïdien, s'alignent deux autres orifices suivant l'axe de l'orbite : la fente sphénoïdale et le trou

optique. Plus loin, le sphénoïde se divise en deux ailes : la plus grande, s'élevant dans la fosse temporale, appartient au sphénoïde postérieur ; la plus petite, enclavée entre le palatin et le frontal, dépend du sphénoïde antérieur. La selle turcique est peu profonde, limitée en avant et en arrière par de petites apophyses clinoïdes. Par côté, une scissure allant de la base du rocher à la fente sphénoïdale présente sur son trajet le trou ovale et le trou rond. Le trou sphéno-épineux ou petit rond, confondu avec le trou ovale, se continue à l'intérieur du crâne par un fin sillon longeant le rocher avant de se ramifier à la face interne du pariétal. Les sinus sphénoïdaux font défaut. La synostose sphéno-basilaire se fait de huit à dix mois : l'intersphénoïdale très tardivement.

Ethmoïde et cornets. — Les lames criblées sont très étendues et les fosses olfactives spacieuses, réunies l'une à l'autre par suite du peu de développement de l'apophyse crista-galli. Les volutes sont étroites et nombreuses, fragiles le labyrinthe olfactif extrêmement diverticulé. Les cornets, au nombre de deux, sont remarquables par leurs nombreux replis, l'inférieur particulièrement. Ils ne participent ni l'un ni l'autre à la formation du sinus frontal ou du sinus maxillaire.

Maxillaire supérieur. — Par suite de l'atrophie du lacrymal, il s'élève jusqu'au frontal en longeant à petite distance le côté interne de l'orbite ; il n'a pas d'épine ; le trou sous-orbitaire est situé au-dessus de la dernière pré-carnassière ; l'autre orifice du canal dentaire se trouve en dedans de l'arcade zygomatique, dans l'angle de rencontre du maxillaire avec le palatin. La protubérance maxillaire, peu marquée, ne dépasse guère la dernière molaire, si ce n'est pas une petite apophyse conique, tenant lieu de tubérosité alvéolaire. Le sinus maxillaire est plutôt un recoin de la fosse nasale qu'un véritable sinus.

Intermaxillaires. — Le corps est épais, dépourvu de trou incisif ; quelquefois cependant on voit un ou même deux petits conduits plus ou moins oblitérés ; la suture médiane s'efface avec le temps. Les apophyses montantes s'enclavent en une longue pointe entre l'os du nez et le maxillaire supérieur. Les apophyses palatines, comprimées l'une contre l'autre, présentent du côté nasal une large gouttière prolongeant celle du vomer.

Palatins. — La portion horizontale prend une grande part à la constitution du palais (un tiers environ) ; l'épine palatine est plus ou moins marquée. La portion verticale s'avance jusqu'au frontal et présente, à quelques millimètres de la suture avec le maxillaire, deux orifices voisins : trou nasal et orifice postérieur du canal palatin ; il est fréquent de rencontrer un deuxième trou nasal percé à proximité du canal dentaire. La partie de l'os qui fait bordure à l'ouverture gutturale se renverse légèrement sur cette ouverture, de manière à former gouttière sur sa face interne.

Ptérygoïdien. — Quadrilatère, plus développé que dans les animaux déjà passés en revue ; il couvre en dedans toute l'apophyse ptérygoïde du sphénoïde, ainsi qu'une partie du palatin, et les dépasse inférieurement en formant un crochet aigu.

Zygomatique. — Lame triangulaire, aplatie d'un côté à l'autre, dont le bord inférieur, épais et concave, forme la crête massétérique ; le bord supérieur présente un vestige de branche orbitaire ; le sommet, taillé en long biseau, est chevauché par l'apophyse zygomatique du temporal.

Lacrymal. — Extrêmement petit, figure une plaque de moins de 1 centimètre carré, cantonnée dans l'orbite, ou du moins ne dépassant le sourcil de cette cavité que de 1 à 2 millimètres, plaque comprise entre le frontal et le jugal d'une part, le palatin et le maxillaire supérieur d'autre

part. On y voit l'orifice postérieur du canal lacrymal, mais pas de fossette lacrymale. Les dimensions réduites du lacrymal du chien justifieraient bien le nom d'*os unguis* qui lui a été donné en anthropotomie.

Nasal. — Les os du nez sont étroitement serrés entre les maxillaires supérieurs, plus larges en avant qu'en arrière et dépourvus de pointe libre. Ils s'unissent aux apophyses montantes des intermaxillaires, dans une étendue presque aussi grande qu'aux maxillaires supérieurs.

Vomer. — S'étend peu sur le sphénoïde. Au niveau de l'ouverture gutturale, ses deux lames s'unissent latéralement aux palatins, de manière à circonscrire un double canal naso-pharyngien comme dans le porc. Il atteint la crête palatine à environ 2 centimètres de l'arcade.

Maxillaire inférieur. — Ses branches ne se soudent jamais complètement ; leur portion horizontale est épaisse, plus ou moins convexe au bord inférieur, concave et un peu rejetée en dehors au bord opposé ; leur portion montante, peu étendue si l'on fait abstraction de l'apophyse coronoïde, est fortement déprimée à l'attache du masséter. Le condyle est très allongé transversalement, demi-olivaire, légèrement incliné en dedans et emboîté dans la rainure du temporal de manière à former une charnière parfaite; une échancrure dite sous-condylienne le sépare d'une apophyse angulaire légèrement recourbée en haut et en dedans. L'apophyse coronoïde est très forte, très élevée et très large, épaisse à son bord antérieur, mince dans le restant de son étendue. Le corps de l'os est assez court, mais très épais, relevé, légèrement colleté derrière les canines. Il existe généralement deux trous mentonniers, quelquefois trois.

Tête en général. — La *face supérieure* (fig. 47) est de profil convexe au niveau du crâne, plus ou moins concave au niveau de la face. L'ovoïde du crâne est surmonté d'une crête sagittale plus ou moins longue et saillante, où se joignent les fosses temporales. La région frontale est d'étendue restreinte, en forme de pointe de flèche dont les angles latéraux correspondraient aux apophyses orbitaires ; elle est déprimée en gouttière sur la ligne médiane. La suture métopique s'efface vers l'âge de trois ou quatre ans, après la sagittale. La région nasale est étroite, comprimée latéralement, terminée par une échancrure au lieu de l'être par une pointe. L'ouverture nasale est large et presque circulaire. Une ligne transverse, passant par les apophyses orbitaires du frontal, divise la longueur de la tête en deux parties sensiblement égales.

La *face inférieure* (fig. 48) présente comme caractères frappants le grand volume des bulles tympaniques, la forme en rainure de la surface articulaire du temporal, l'écartement extrême et la grande incurvation des arcades zygomatiques, l'ouverture gutturale allongée mais peu profonde, resserrée en arrière par le renversement des lames osseuses qui la bordent, enfin la voûte palatine très élargie au niveau des dents carnassières et bordée latéralement par deux lignes dentaires légèrement courbées en S.

Les *faces latérales* (fig. 49) présentent des fosses temporales extrêmement vastes comme dans tous les Carnivores, des fosses orbitaires confondues avec les précédentes, incomplètes même à leur entrée, et séparées par une simple crête de la fosse ptérygo-maxillaire ; enfin une région maxillaire déprimée en avant du trou sous-orbitaire.

La *face nuchale* a la forme d'un triangle à base inférieure, dont le sommet est constitué par la protubérance occipitale externe, les bords latéraux, en crête vive, par les lignes courbes supérieures unies aux crêtes mastoïdiennes ; les angles latéraux par les apophyses mastoïdes.

Cavité cranienne (fig. 50). — Aussi longue que les fosses nasales, avec un axe basilo-sphénoïdal rectiligne, sensiblement parallèle à la voûte du palais.

Différences suivant les races. — Rien n'est plus varié que la tête dans les différentes races de chiens : tantôt elle est étroite et allongée, comme dans les lévriers ; tantôt elle est large et courte comme dans le carlin et le bouledogue ; tantôt enfin, elle est du format moyen qui nous a servi de type. La largeur maximum, prise au niveau des arcades zygomatiques, comparée à la longueur mesurée de la protubérance occipitale au bord alvéolaire des intermaxillaires, donne un rapport qui varie de 0,50 à 0,90. Parallèlement, l'indice cranio-facial, c'est-à-dire le rapport de la distance de la protubérance occipitale à la suture fronto-nasale à la distance de

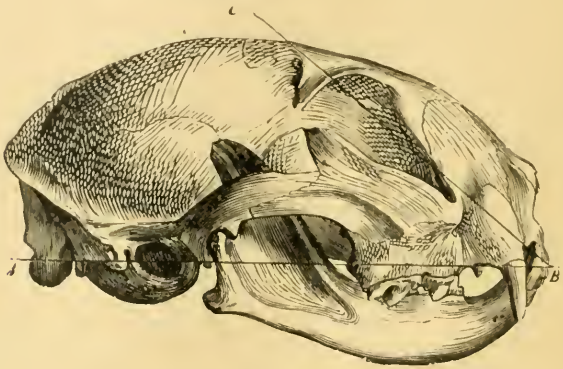

Fig. 51. — Tête de chat (face latérale) (d'après G. Colin).
(A B C, angle facial.)

cette suture à l'échancrure terminale des os du nez, varie de 10,6 à 10,3. Certains petits chiens d'appartement se font remarquer non seulement par la brièveté de leur face, mais encore par la forme sphérique et en quelque sorte bulleuse de leur crâne, sur lequel les crêtes temporales plus ou moins effacées ne se rejoignent pas : c'est le fait de l'atrophie des mâchoires et des muscles masticateurs, plutôt que d'une réelle amplification cranienne ; la tête de ces animaux semble être restée à l'état fœtal, elle témoigne d'un arrêt de développement plutôt que d'un progrès ; tous les chiens en effet, voire même tous les animaux, dans le jeune âge, ont le crâne bombé, la face courte, les crêtes d'insertion nulles ou peu marquées. Signalons en terminant la discordance des mâchoires que l'on remarque dans certaines races, par exemple la brachygnathie de la mâchoire supérieure des bouledogues, la brachygnathie de la mâchoire inférieure des bassets.

Chat (fig. 51 et 52). — Comparativement au chien, on observe les différences suivantes :

Occipital. — La protubérance externe est généralement moins aiguë et moins saillante ; l'apophyse jugulaire, marquée de simples empreintes à l'insertion des droits antérieurs de la tête et soudée à des bulles tympaniques énormes ; le trou occipital à grand axe transverse ; le trou condylien ouvert sur le bord même du trou déchiré postérieur ; la protubérance interne absente.

Interpariétal. — Plus large que dans le chien, mais moins allongé, occupe le plafond de la cavité cérébelleuse, derrière une sorte de tente osseuse du

cervelet appartenant en propre au pariétal ; un sillon prononcé en descend qui aboutit au trou déchiré postérieur.

Pariétal. — Généralement plus bombé et ses crêtes moins prononcées que dans le chien ; sa lame interne se replie à l'intérieur de la cavité cranienne, contre le rocher, en une crête cérébro-cérébelleuse extrêmement développée, oblique en avant, terminée inférieurement par deux petites aiguilles, formant en haut un feston triangulaire.

Frontal. — La partie médiane est à peu près plane, au lieu d'être déprimée comme dans le chien. Les apophyses orbitaires sont plus longues et plus pointues, de sorte que le pourtour de l'orbite est moins incomplet que dans cet animal.

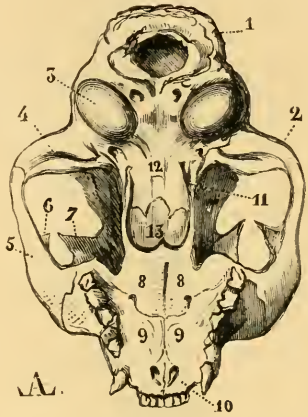

Fig. 52. — Tête de chat (face basilaire)

1, occipital; 2, apophyse zygomatique du temporal; 3, bulle tympanique ; 4, rainure articulaire du temporal ; 5, zygomatique ; 6, apophyse orbitaire du zygomatique ; 7, apophyse orbitaire du frontal ; 8, 8, palatins ; 9, 9, maxillaires supérieurs ; 10, intermaxillaire ; 11, os ptérygoïdien ; 12, sphénoïde ; 13, vomer.

Temporal. — La rainure articulaire de l'apophyse zygomatique est plus profonde, plus emboîtante que dans le chien, car elle est bordée par une crête en avant comme en arrière ; elle est aussi plus longue. Le conduit temporal manque, ainsi que le trou mastoïdien. La bulle tympanique, à l'apogée du développement, est absolument lisse, dépourvue de toute apophyse. Le méat auditif ne présente pas le moindre rebord qui ébauche un tube. Le rocher ne contribue en rien à la séparation du cerveau et du cervelet, il est situé derrière la crête cérébro-cérébelleuse. Le canal du trijumeau est remplacé par une simple gouttière. Le canal carotidien fait défaut, ainsi que le canal pétro-basilaire.

Sphénoïde. — Le canal ptérygoïdien fait défaut. Il existe de chaque côté les quatre trous : ovale, rond, fente sphénoïdale et optique. La fente sphénoïdale est arrondie au lieu d'être elliptique comme dans le chien. La selle turcique, plus profonde que dans cet animal, est surplombée par une grande apophyse antérieure. L'aile temporale laisse généralement se rejoindre au-dessus d'elle le frontal avec le squamosal ; par contre, l'aile orbitaire est plus large Le sphénoïde antérieur est creusé d'un vaste sinus.

Ethmoïde. — Les volutes sont moins nombreuses que dans le chien, mais le cornet maxillaire est plus compliqué. On remarque des volutes dans la partie antérieure du sinus frontal, ou du moins dans une sorte de sinus situé en avant du sinus frontal.

Maxillaire supérieur. — Très court, le trou sous-orbitaire, quelquefois double, est très voisin de l'orbite ; le canal dentaire n'a que 3 ou 4 millimètres de longueur. La partie de l'os qui donne appui au jugal est plus écartée que dans le chien.

Intermaxillaire. — Très bref et comme refoulé d'avant en arrière. Les fentes palatines sont elliptiques et prolongées en gouttières jusqu'aux incisives.

Palatin. — La portion horizontale forme presque la moitié de la voûte du palais ; elle se projette en arrière des échancrures staphylines d'un

demi-centimètre environ. La portion verticale n'arrive pas tout à fait jusqu'à l'orifice du canal dentaire ; elle montre un grand trou nasal, relié à la fente sphénoïdale par un sillon.

ygomatique. — Plus courbé que dans le chien, légèrement renversé en dehors, il présente une branche orbitaire très accusée, susceptible d'atteindre 1 centimètre et approchant de l'apophyse orbitaire du frontal.

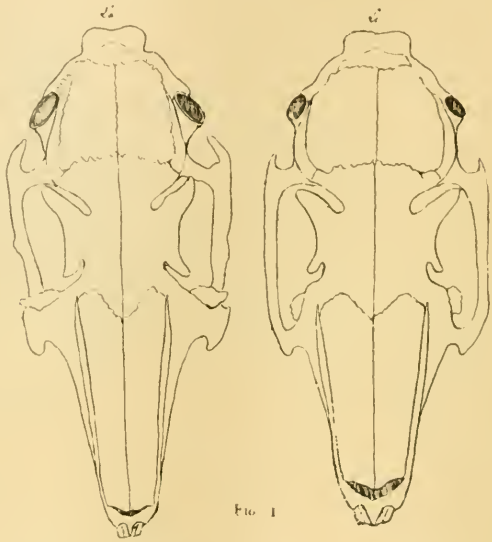

Fig. 53. — Tête de lapin (*La*) et tête de lièvre (*Li*).

Figure extraite de mon travail sur les *Caractères ostéologiques différentiels des lapins et des lièvres* (*Bulletin de la Société d'anthropologie de Lyon*, 1892).

La crête massétérine, au lieu de longer le bord inférieur, est reportée vers le milieu de la face externe.

Lacrymal. — N'arrive même pas au sourcil de l'orbite, qui est formé, entre le frontal et le jugal, par le maxillaire supérieur.

Nasal. — Les os du nez sont beaucoup plus courts que dans le chien et plus élargis de la partie antérieure. L'ouverture nasale affecte la forme d'un cœur de carte à jouer dont la pointe correspond à la suture des intermaxillaires.

Maxillaire inférieur. — Les branches sont plus courtes et plus écartées que dans le chien et leur bord inférieur est presque rectiligne depuis l'apophyse angulaire jusqu'à leur angle de rencontre. Le condyle est très allongé, hémicylindrique, dépourvu d'inclinaison du côté interne. L'apophyse coronoïde est moins large, mais plus longue que dans le chien. Le corps de l'os est plus relevé.

Tête en général. — Brièveté toute particulière de la face, forme plus ou moins sphérique de la boîte cranienne, orbites grandes, rapprochées, tournées en avant, largeur maxima prise aux arcades zygomatiques approchant des trois quarts de la longueur mesurée de la protubérance

occipitale à l'extrémité des intermaxillaires : tels sont les grands traits de la tête du chat.

La face supérieure (fig. 51) est de profil fortement convexe ; la région pariétale très bombée, la frontale, planiforme et losangique, la nasale très courte, à peine dépassée par l'intermaxillaire.

La face inférieure (fig. 52) frappe l'attention par l'état en quelque sorte distendu des bulles tympaniques, par l'étroitesse et la profondeur des rainures articulaires des temporaux, par l'ouverture gutturale moins allongée que dans le chien, non resserrée en arrière et dont les lames bordantes ne sont pas renversées en dedans, par le grand écartement des arcades zygomatiques, enfin par la brièveté du palais, constitué pour la moitié environ par les os palatins.

Les faces latérales sont remarquables par la position très antérieure des orbites qui sont en outre beaucoup moins incomplètes à leur entrée que dans le chien.

La face nuchale est moins régulièrement triangulaire que chez ce dernier, car son sommet est beaucoup moins aigu ; elle est dépourvue de trous mastoïdiens, et les apophyses jugulaires sont tout juste marquées, accolées aux bulles tympaniques.

La cavité crânienne occupe la plus grande partie de l'aire de section de la tête ; son compartiment cérébelleux est particulièrement spacieux, séparé du compartiment cérébral par une grande crête pariétale.

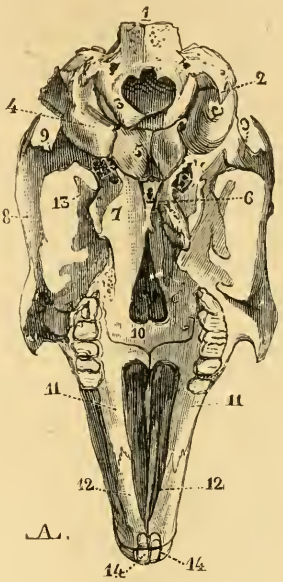

Fig. 54. — Tête de lapin (face basilaire).

1, protubérance occipitale ; 2, apophyse styloïde de l'occipital ; 3, condyle de l'occipital ; 4, bulle tympanique ; 5, apophyse basilaire de l'occipital ; 6, corps du sphénoïde ; 7, os ptérygoïdien ; 8, zygomatique ; 9, 9, gorges articulaires des temporaux ; 10, palatin ; 11, 11, maxillaires supérieurs ; 12, 12, intermaxillaires ; 13, apophyse orbitaire du frontal ; 14, 14, doubles incisives supérieures.

Lapin (fig. 53 et 54). — *Occipital.* — Protubérance coupée carrément, flanquée par côté de deux empreintes circulaires ; trou occipital très grand, échancré à son bord supérieur, bordé de deux condyles presque parallèles ; apophyses jugulaires pointues, relativement longues, appliquées contre les bulles tympaniques ; apophyse basilaire très large, pourvue de deux fortes saillies latérales pour l'attache des fléchisseurs de la tête, et formant un angle à sa jonction avec le sphénoïde.

Interpariétal. — Très large, distinct pendant la plus grande partie de la vie, ainsi que cela s'observe chez la plupart des rongeurs, mais ne formant pas de protubérance interne.

Pariétaux. — Affectent à eux deux la forme quadrilatère ; leurs crêtes sont peu accentuées et reportées vers les bords.

Frontaux. — Étroits et allongés, présentent une sorte d'isthme derrière les apophyses orbitaires, qui correspond à l'union du crâne et de la face ; lesdites apophyses minces, dirigées en arrière, légèrement relevées de manière à faire saillie sur la partie médiane de l'os et terminées en

pointe avant d'avoir atteint le zygomatique; deux échancrures les limitent nettement, dont l'antérieure entaille le sourcil de l'orbite; pas de sinus frontaux

Temporaux. — Squamosal circulaire dont l'apophyse zygomatique se détache à peu près au centre et se recourbe en bas pour prendre appui sur le jugal, en formant une gouttière antéro-postérieure où est reçu le condyle du maxillaire inférieur ; ladite apophyse semble avoir été transférée en avant de manière à prendre part au contour de l'orbite et à perdre toute connexion avec la crête mastoïdienne. Tube auditif bien formé, très large, obliquement dirigé en haut et en arrière. Bulle tympanique moins grosse que celle du chat, mais encore considérable, présentant du côté interne, non loin du trou déchiré postérieur, un trou qui donne accès dans un canal carotidien. Rocher très étendu faisant arête entre le cerveau et le cervelet et montrant un canal pour le trijumeau ainsi qu'un grand trou au-dessus de l'hiatus auditif, où s'ouvre l'aqueduc du vestibule.

Sphénoïde — Corps triangulaire, dirigé en haut autant qu'en avant, perforé d'un trou qui ouvre au dehors la selle turcique. Ailes du sphénoïde antérieur très étendues. Deux ailes distinctes à l'apophyse ptérygoïde circonscrivent dans leur angle une fosse relativement spacieuse ; l'aile externe traversée à la base par un trou ptérygoïdien. Trou ovale très voisin du trou déchiré antérieur. Trou rond non distinct de la fente sphénoïdale. Fossette et conduits optiques remplacés par un large trou communiquant en même temps avec les deux orbites. Pas de sinus sphénoïdaux.

Ethmoïde et cornets. — Volutes volumineuses, mais en petit nombre; lame criblée étendue, reléguée sous l'os frontal ; fosse olfactive précédée d'une sorte d'infundibulum terminant la cavité cranienne. Cornet maxillaire plissé longitudinalement et comme feuilleté.

Maxillaire supérieur. — Allongé d'avant en arrière et pourvu d'une protubérance dentaire qui fait une forte saillie dans l'orbite ; se fait en outre remarquer par les multiples solutions de continuité de sa table externe au-devant de l'orbite; se soude précocement avec le jugal et avec le corps de l'intermaxillaire. Trou sous-orbitaire voisin de l'orbite, dissimulé au milieu des solutions de continuité dont il vient d'être parlé. Apophyses palatines extrêmement étroites, ne se joignant pas avec les apophyses internes des intermaxillaires. Sinus maxillaire fort peu développé.

Intermaxillaires. — Se soudent l'un à l'autre ainsi qu'avec les maxillaires supérieurs ; apophyses montantes longues et grêles s'élevant jusqu'aux frontaux en séparant les maxillaires supérieurs des os du nez ; fentes palatines très étendues, réunies l'une à l'autre en arrière ; pas de canal incisif.

Palatins. — Portion horizontale forme à l'arcade palatine une bordure qui, tout étroite qu'elle est, n'en tient pas moins autant de place que les apophyses palatines des maxillaires supérieurs. Portion verticale très développée, légèrement ployée en dehors suivant une arête qui fait suite à l'arcade palatine.

Ptérygoïdien. — Est dans le prolongement du palatin, tandis que l'apophyse ptérygoïde du sphénoïde est renversée en dehors.

Zygomatique. — Très développé, aplati d'un côté à l'autre, dépasse en arrière l'apophyse zygomatique du temporal par une pointe libre, d'un demi-centimètre environ ; son bord inférieur relevé antérieurement en une crête très prononcée.

Lacrymal. — Très mince et intraorbitaire ; n'apparait au dehors que par une pointe saillante sur le contour antérieur de l'orbite.

Nasal. — Très développé et à peu près d'égale largeur dans toute sa longueur, planiforme en arrière, convexe d'un côté à l'autre en avant, articulé dans toute son étendue avec l'apophyse montante de l'intermaxillaire, terminé par une petite échancrure.

Vomer. — Ressemble à celui du chat, mais est plus profondément situé au fond de l'ouverture gutturale, et ne rejoint le palais qu'au niveau des apophyses palatines des intermaxillaires.

Maxillaire inférieur. — Corps étroit et allongé, à peu près horizontal, tardivement soudé. Branches très divergentes, la portion horizontale, courte et épaisse, pourvue en dedans d'une large gouttière, la portion montante très étendue et très mince, déprimée sur les deux faces, creusée sur l'interne d'une gouttière faisant suite au canal dentaire. Le bord antérieur de la portion montante porte une rainure aboutissant à un trou percé en arrière des molaires, lequel débouche d'autre part au-dessus du canal dentaire; l'apophyse coronoïde, lamelleuse, est renversée sur la rainure précitée. Le bord postérieur de la même portion comprend un arc de cercle et une échancrure entre lesquels existe une courte apophyse angulaire; il est, au niveau de l'arc, épais et comme refoulé, ployé en dedans, tandis qu'il est mince au niveau de l'échancrure sous-condylienne. Le condyle est très élevé au-dessus de la ligne des dents, et proéminent sur l'apophyse coronoïde; il est allongé d'avant en arrière, en forme de virgule à queue postérieure.

Tête en général. — La face supérieure (fig. 53) montre le crâne et la face nettement délimités grâce à deux profondes échancrures sus-orbitaires. La région frontale figure assez bien un fer de flèche dont la pointe serait enclavée entre les os du nez. La région nasale est très longue, rectangulaire, avec une ouverture triangulaire coupée verticalement La région incisive est recourbée inférieurement, très étroite.

La face inférieure (fig. 54) se fait remarquer par des défauts d'ossification à la base du crâne, notamment au niveau du sphénoïde postérieur. La surface articulaire des temporaux est disposée de telle sorte que les mouvements de la mandibule d'avant en arrière et d'arrière en avant ne rencontrent pas d'obstacle. L'ouverture gutturale est très allongée d'avant en arrière avec des lames bordantes légèrement déjetées en dehors. Le palais est occupé en grande partie par les fentes palatines; sa voûte osseuse, plus large que longue, n'a pas plus d'un centimètre d'avant en arrière; elle présente une épine médiane en avant et en arrière.

Les faces latérales attirent l'attention : 1° par la position tout à fait latérale des fosses temporales, représentées par un sillon de quelques millimètres de largeur; 2° par les tubes auditifs larges et saillants; 3° par l'extrême développement du jugal dépassant en arrière l'apophyse zygomatique du temporal; 4° par les orbites très développées, tournées en dehors et séparées l'une de l'autre à leur fond par une mince cloison formée par l'adossement des frontaux et des ailes sphénoïdales, cloison percée d'un trou circulaire résumant les deux trous optiques; 5° par le grand développement des intermaxillaires, dont les apophyses montantes s'élèvent jusqu'au frontal; 6° enfin par les défauts d'ossification des maxillaires supérieurs.

La face nuchale s'avance sur les côtés de la protubérance occipitale externe par suite du demi-cercle que décrivent en avant les lignes courbes supérieures; sa partie mastoïdienne est criblée de petits trous.

La cavité cranienne est allongée, fortement resserrée à la partie antérieure; sur une coupe médiane de la tête elle affecte la forme d'un triangle à sommet antéro-supérieur, la ligne basilo-sphénoïdale s'élevant vers le

front. Le compartiment cérébelleux est relativement vaste, séparé du compartiment cérébral par une crête du rocher ; sa voûte est nettement divisée en trois fosses correspondant aux trois lobes du cervelet.

Article IV. — HYOIDE (fig. 55).

Constitution générale. — L'hyoïde est un petit appareil ostéo-cartilagineux servant de support à la langue, au pharynx et au larynx ; il dérive, comme nous l'avons dit déjà, des arcs branchiaux de l'embryon. On le rattache généralement à la tête, parce qu'il est suspendu à la base du crâne, entre les deux branches du maxillaire inférieur. Sa direction est oblique de haut en bas et d'arrière en avant. Il se compose de plusieurs pièces distinctes : 1° le *corps*, ou basi-hyal, pourvu de deux grandes cornes pour suspendre le larynx, s'ossifiant chacune par un noyau particulier (uro-hyal), et parfois aussi d'un prolongement antérieur plongeant dans la langue (glosso-hyal ou entoglosse) ; 2° les *arcs de suspension*, constitués chacun, à l'état complet, par trois segments osseux successifs dits branches de l'hyoïde : branche supérieure (stylo-hyal) réunie à l'apophyse hyoïdienne du rocher par un cartilage décrit quelquefois à part sous le nom d'arthro-hyal, branche inférieure (hypo-hyal ou apo-hyal) articulée avec le corps, branche intermédiaire (cérato-hyal), comprise entre les deux autres.

Hyoïde du cheval. — Le *corps* de l'hyoïde du cheval ressemble à une fourche à deux dents dont le manche serait figuré par un grand prolongement lingual et les deux dents par les cornes laryngées ; la partie moyenne est aplatie de dessus en dessous, légèrement concave sur la face supérieure; le prolongement lingual est aplati d'un côté à l'autre, atténué à l'extrémité, mince à son bord supérieur, épais à l'inférieur ; les cornes laryngées ou cornes thyroïdiennes (grandes cornes des anthropotomistes) prolongent le basi-hyal en arrière et lui donnent la forme d'un éperon ; elles sont comprimées latéralement, légèrement divergentes, terminées par du cartilage. D'abord unies par du cartilage à la partie moyenne du corps, elles se soudent très hâtivement, et c'est précisément à ce point de réunion que l'on observe la facette articulaire destinée à l'hypo-hyal, facette légèrement convexe, située supérieurement.

La *branche supérieure* ou grande branche, dite aussi os styloïde, est une longue lame mince, aplatie d'un côté à l'autre et légèrement courbée en dehors, dirigée obliquement de haut en bas et d'arrière en avant. On y distingue deux faces, deux bords et deux extrémités. Les faces sont pourvues de quelques

rares empreintes. Le bord antérieur est tranchant et légèrement concave dans son tiers supérieur ; le postérieur, mince mais non tranchant, est sensiblement rectiligne dans ses deux tiers supérieurs, un peu convexe inférieurement. L'extrémité supérieure, très élargie, est divisée en deux pointes épaisses par une légère échancrure; la pointe supérieure s'unit à l'apophyse hyoïdienne du temporal au moyen d'un cartilage cylindrique permettant quelque mobilité ; la pointe inférieure, obtuse et

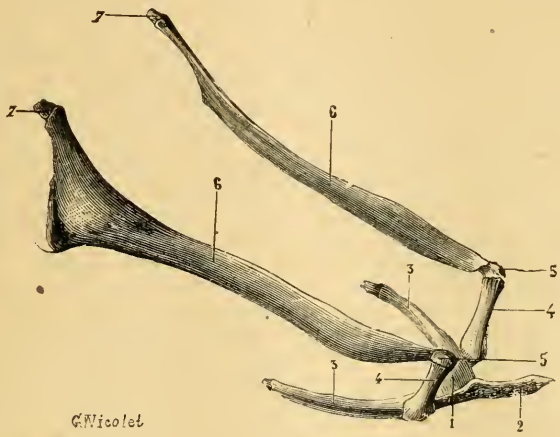

Fig. 55. — Hyoïde du cheval.

1, corps de l'hyoïde ou basihyal ; 2, prolongement lingual ; 3, 3, cornes thyroïdiennes, grandes cornes ou pièces urohyales ; 4, 4, cornes styloïdiennes, petites cornes ou pièces apohyales ; 5, 5, noyaux styloïdiens ou pièces cératohyales ; 6, 6, os styloïdes, grandes branches ou pièces stylohyales ; 7, 7, arthrohyal, noyaux cartilagineux rattachant l'hyoïde au temporal.

rugueuse, sert à diverses insertions musculaires. Par son extrémité opposée, la grande branche s'unit au noyau cérato-hyal et à la petite branche en formant un coude brusque dirigé en avant. — Elle est formée d'un tissu presque entièrement compact et se développe par un noyau d'ossification unique.

La *branche moyenne* ou cérato-hyal est rudimentaire chez les Solipèdes, parfois absente ; c'est un petit noyau osseux de la grosseur d'un grain de maïs qui occupe le sommet de l'angle formé par le stylo-hyal et l'hypo-hyal, englobé dans le cartilage qui les unit.

La *branche inférieure* ou petite branche, petite corne des anthropotomistes, est une tige d'environ 4 centimètres, comprimée latéralement, légèrement renflée à ses deux extrémités, surtout à l'inférieure, tranchante à son bord antérieur, articulée

par synchondrose avec la grande branche et par diarthrose avec le corps ; la facette articulaire qui répond à celui-ci est légèrement concave. La petite branche de l'hyoïde comprend dans sa structure une certaine quantité de tissu spongieux ; elle se développe par deux noyaux d'ossification dont un pour l'extrémité inférieure.

Différences (fig. 56).

Ane. — L'hyoïde de l'âne ne diffère de celui du cheval que par des caractères fort peu sensibles (1).

Bœuf. — L'appendice lingual est très court, réduit à un gros mamelon : la partie moyenne du corps est moins large que dans les Solipèdes, mais plus épaisse. Les cornes laryngées ne se soudent pas ; elles sont plus divergentes que dans les Solipèdes, atténuées à l'extrémité et aplaties supérieurement. Le cérato-hyal, au lieu d'être un simple noyau osseux, prend les proportions d'une véritable branche intermédiaire, d'au moins deux centimètres de longueur. La grande branche est moins longue que dans le cheval, mais plus épaisse, élargie et pourvue d'une forte rugosité d'insertion à sa partie inférieure ; l'extrémité supérieure a ses deux pointes plus longues, l'inférieure surtout est bien détachée, souvent recourbée en avant.

Mouton et chèvre. — L'hyoïde se distingue de celui du bœuf à son basi-hyal pourvu d'une apophyse linguale plus prononcée mais moins épaisse, à ses cornes thyroïdiennes aplaties d'un côté à l'autre ; enfin à ses branches inférieures plus grêles, particulièrement dans la chèvre.

Porc — Le corps est très épais, étroit, creusé en gouttière sur sa face supérieure, pourvu sur l'inférieure d'une légère pointe, qui est un vestige d'apophyse linguale. Les cornes laryngées, rapidement soudées avec le corps, sont larges et fortes, concaves sur la face supéro-interne, convexes à l'opposé ; les branches inférieures, courtes et aplaties d'avant en arrière ; les branches moyennes, peu développées, réunies aux précédentes par un ligament fibreux ; cartilagineuses dans la jeunesse, elles ne s'ossifient que lentement ; les branches supérieures sont de grêles tiges cylindroïdes, doublement courbées et réunies aux temporaux par des cartilages allongés et aplatis. En somme les arcs de suspension contrastent par leur gracilité avec le volume de la base.

Chien. — La partie médiane du corps ne se soude pas aux cornes laryngées ; c'est une tige transversale aplatie d'avant en arrière, légèrement courbée en arrière et relevée à ses deux extrémités, dépourvue d'apophyse linguale. Les cornes laryngées sont très écartées l'une de l'autre, courbées en dedans et aplaties d'un côté à l'autre. Les branches inférieures sont les plus courtes mais les plus fortes ; elles sont irrégulièrement prismatiques, à trois faces ; les branches moyennes sont aussi longues que les supérieures et ont la forme de cylindres aplatis latéralement, renflés aux deux extrémités ; les branches supérieures se distinguent des précédentes par leur forme courbée en dehors et plus ou moins tordue.

Chat. — Hyoïde semblable à celui du chien.

Lapin. — Basi-hyal court, épais en tous sens, pourvu d'une apophyse

(1) Voy. H. Boucher. De l'hyoïde et du larynx chez les Equidés, contribution à l'étude de l'hybridation (*Journ. de l'Ecole vétér. de Lyon*, 1892).

linguale conoïde ; cornes laryngées grêles et longues, non soudées aux bords latéraux du basi-hyal ; hypo-hyal court, grêle et pointu, très incliné

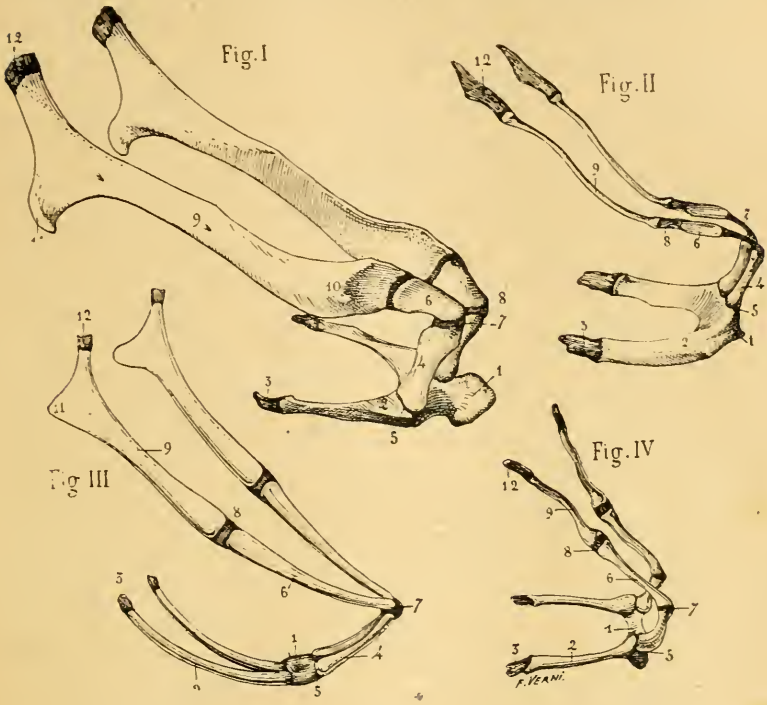

Fig. 56. — Hyoïdes : I, de bœuf ; II, de porc ; III, de chameau ; IV, de chien.

1, prolongement lingual ; 2, corne laryngée ou thyroïdienne ; 3, cartilage terminal de cette corne ; 4, petite branche ; 5, articulation du corps avec la petite branche ; 6, branche intermédiaire ou cérato-hyal ; 7, cartilage unissant la petite branche à la branche intermédiaire ; 8, cartilage unissant la branche intermédiaire à la grande branche ; 9, grande branche ; 10, saillie de l'insertion du m. stylo-glosse ; 11, angle de l'extrémité supérieure de la grande branche ; 12, cartilage unissant la grande branche au temporal.

en arrière ; cérato-hyal, stylo-hyal et arthro-hyal remplacés par un cordon fibreux.

Théorie vertébrale de la tête. — Vertèbre type.

On est d'accord pour admettre que la colonne vertébrale est la partie essentielle du squelette des Vertébrés ; les côtes peuvent en être considérées comme une dépendance et les membres comme des appendices surajoutés, susceptibles de manquer ; la tête elle-même n'en est qu'une partie différenciée, un renflement initial ; en sorte que le squelette tout entier, ou pour mieux

dire l'endosquelette, serait constitué par la répétition en série d'une même unité : la vertèbre. Mais cette vertèbre, telle qu'on l'entend en anatomie philosophique (fig. 57 et 58), n'est pas exactement celle que nous avons décrite comme élément de la colonne vertébrale. On lui distingue trois parties principales : le *corps* ou *centrum* formant l'axe ou pivot du squelette, l'*arc neural* abritant l'axe nerveux, et l'*arc hémal* abritant les viscères et particulièrement les vaisseaux sanguins. Elle se trouve réalisée d'une manière parfaite dans les vertèbres caudales des poissons (fig. 57) qui sont en effet formées d'une pièce centrale en forme de court cylindre et de deux arcs opposés, l'un dorsal contenant la moelle épinière, l'autre ventral logeant l'artère caudale. Les vertèbres caudales de divers Mammifères, qui présentent des os en **V**, en sont aussi la représentation exacte, car ces derniers ne sont rien autre chose que des arcs hémaux. Les côtes elles-mêmes ne sont, dans cette conception, que des arcs hémaux dont le développement a dû se proportionner au volume des viscères à contenir (fig. 58). Ainsi, nous sommes ramené aux deux cylindres, neural et splanchnique, dont nous avons parlé au commencement de cet ouvrage (p. 2).

Fig. 57. — Vertèbre caudale de turbot.

c, centrum ; *n*, arc neural : *h*, arc hémal.

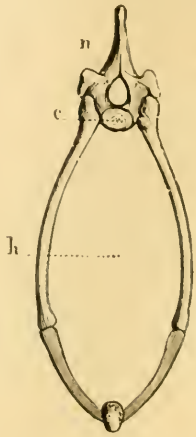

Fig. 58. — Vertèbre type de Mammifère (au niveau du thorax).

c, centrum ; *n*, arc neural ; *h*, arc hémal.

Les trois parties principales de la vertèbre type se décomposent elles-mêmes en parties secondaires. On appelle, d'après sir Richard Owen : *hypapophyse*, l'apophyse médio-ventrale que le centrum est susceptible de présenter, comme dans les vertèbres lombaires des Léporidés ; *neurapophyses*, les lames vertébrales ou parties latérales de l'arc neural ; *neurépine*, l'apophyse épineuse, terminant les neurapophyses ; *diapophyses*, les apophyses transverses ; *zygapophyses*, les apophyses articulaires ; *hémapophyses*, les deux moitiés de l'arc hémal (les côtes en particulier sont désignées sous le nom de *pleurapophyses*) ; *hémépine*,

l'apophyse épineuse terminant les hémapophyses ou bien la partie du sternum qui réunit les côtes d'une même paire, etc.

La vertèbre que nous venons de définir est sujette à de nombreuses simplifications ou dégradations : son arc neural peut s'ouvrir et même disparaître complètement ; son arc hémal peut en faire autant, et finalement elle peut être réduite au centrum, ainsi qu'on l'observe à la queue. En ce qui concerne l'arc hémal, il n'est développé, dans la généralité des Mammifères, qu'au niveau de la partie moyenne de la colonne vertébrale (thorax) ; mais il est remarquable qu'on peut le rencontrer, à titre normal ou anormal, sur toutes les régions (côtes cervicales, côtes abdominales, os en V). Les transitions sont donc insensibles entre la vertèbre la plus complète et la vertèbre la plus dégradée.

Toute la difficulté est d'appliquer cette théorie vertébrale à la tête. L'encéphale n'étant que la continuation de la moelle épinière et les nerfs craniens étant disposés par paires comme les nerfs rachidiens, il devait venir à l'esprit de considérer la tête comme la suite de la colonne vertébrale et partant de chercher des vertèbres dans sa structure. Gœthe et Oken se partagent l'honneur d'avoir les premiers donné la formule de cette assimilation. Oken raconte que, au cours d'une promenade qu'il faisait en 1807 aux environs d'Iéna, il rencontra un crâne de biche sur son chemin : « Ramasser ce crâne, dit-il, le retourner, le considérer me suffit ; l'idée que c'était une colonne vertébrale me traversa l'esprit comme un coup de foudre, et depuis cette époque le crâne n'est plus pour moi qu'une colonne vertébrale ».

Oken admit d'abord trois vertèbres céphaliques : une occipitale, une sphéno-pariétale, une sphéno-frontale. Plus tard, il y ajouta la vertèbre ethmoïdo-nasale.

Chacune de ces quatre vertèbres, remarquait Lavocat, correspond aux organes de l'un des quatre sens : la première à l'ouïe, la seconde au goût, la troisième à la vue, la quatrième à l'odorat.

La théorie vertébrale de la tête, d'abord acceptée avec enthousiasme, ne put résister à une critique approfondie. Ses partisans d'ailleurs ne s'entendaient ni sur le nombre, ni sur la constitution des prétendues vertèbres céphaliques. La réfutation qu'en firent Huxley, Gegenbaur, Hœckel la fit tomber dans le plus complet discrédit. Ces anatomistes éminents montrèrent : 1° que la théorie en question ne tenait aucun compte des différences d'origine des os de la tête, dont les uns proviennent du chondrocrâne, les autres des arcs branchiaux, les autres enfin de membranes fibreuses ; 2° que le squelette cartilagineux de la tête forme un tout continu et indivis, tandis que les vertèbres

véritables sont précédées chacune d'un modèle cartilagineux ; 3° que la corde dorsale ou notocorde se prolonge bien dans l'axe de la base du crâne, mais ne dépasse pas le niveau de la selle turcique ; en sorte que si, à la rigueur, on peut admettre des vertèbres ayant pour centrum l'apophyse basilaire de l'occipital et le corps du sphénoïde postérieur, il serait absurde d'en chercher au delà, car là où il n'y a pas de notocorde, il ne saurait y avoir de vertèbres.

Ces objections assurément sont graves. — Est-ce à dire qu'il n'y ait rien de fondé dans l'idée de Gœthe et d'Oken et que la tête soit une formation foncièrement différente de celle qui donne naissance au tronc? — Non. Mais ce n'est pas tant dans la structure définitive de ces parties qu'il faut chercher leur analogie que dans leurs premiers développements. Or, on a constaté chez certains Vertébrés inférieurs, Batraciens, Plagiostomes, une véritable métamérisation de la tête de l'embryon, c'est-à-dire une division en segments successifs comparables à des protovertèbres ; n'est-ce pas là une forte présomption en faveur d'une identité de nature avec le tronc? Une nouvelle théorie s'élève aujourd'hui sur les ruines de la théorie vertébrale de la tête : c'est la théorie segmentaire ou théorie de la *métamérie cranienne* qui s'enrichit chaque jour de nouveaux faits.

Article V. — MEMBRE ANTÉRIEUR OU THORACIQUE

Nous rappellerons que le membre antérieur se décompose en quatre segments : l'épaule, le bras, l'avant-bras et la main.

§ 1er. — Épaule.

Les deux épaules, envisagées ensemble, forment ce qu'on appelle la *ceinture scapulaire* ou ceinture basilaire des membres thoraciques, incorporée au tronc pour donner appui aux rayons libres de ces membres.

Chez les Solipèdes, cette région a pour base un seul os, l'*omoplate* ou *scapulum*.

Omoplate ou scapulum (fig. 59 et 60).

C'est un os plat, triangulaire, asymétrique, prolongé à son bord supérieur par un cartilage flexible, articulé en bas avec l'humérus, appliqué contre le plan latéral du thorax, dans une direction oblique de haut en bas et d'arrière en avant. On y considère deux faces, trois bords et trois angles.

La *face externe* est partagée par l'*épiderne acromienne* en deux fosses d'inégale largeur : la *fosse sus-épineuse* et la *fosse sous-épineuse*. — L'épine est une crête très saillante qui parcourt l'os

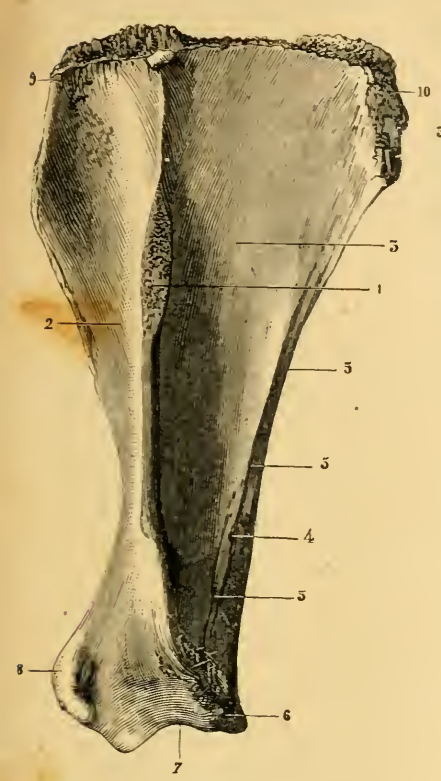

Fig. 59. — Scapulum du cheval (face externe).

1, tubérosité de l'épine : 2, fosse sus-épineuse ; 3, fosse sous-épineuse : 4, trou nourricier ; 5, 5, 5, empreintes linéaires pour l'insertion du petit rond ; 6, tubercule affecté aux mêmes usages ; 7, bord de la cavité glénoïde ; 8, apophyse coracoïde ; 9, angle cervical ; 10, angle dorsal ; 11, débris du cartilage de prolongement.

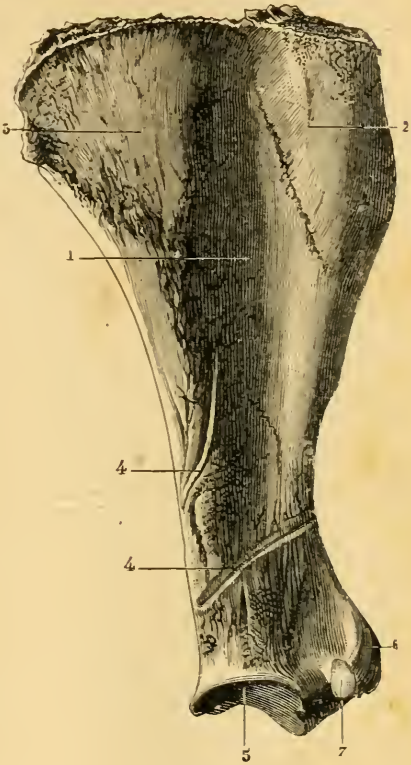

Fig. 60. — Scapulum du cheval (face interne).

1, fosse sous-scapulaire : 2. surface triangulaire antérieure : 3, surface triangulaire postérieure : 4. 4. sillons vasculaires : 5, cavité glénoïde ; 6, base de l'apophyse coracoïde (insertion du biceps) : 7, bec de l'apophyse coracoïde (insertion du coraco-brachial).

dans toute sa longueur : très élevée dans sa partie moyenne, qui porte un renflement rugueux appelé *tubérosité* de l'épine, elle s'abaisse insensiblement à ses deux extrémités. — La fosse sus-épineuse, la plus étroite, se trouve au-dessus ou plutôt en avant de l'épine ; elle est régulièrement concave d'un côté à l'autre et parfaitement lisse. — La fosse sous-épineuse, du double plus large

que la précédente, occupe toute la surface qui s'étend derrière l'épine. On y remarque : en bas et près du bord postérieur, plusieurs lignes rugueuses destinées à l'insertion du muscle petit rond ; près du col, le trou nourricier de l'os et quelques sillons vasculo-nerveux.

La *face interne* est excavée dans son centre pour former une fosse dite *sous-scapulaire,* prolongée en une longue pointe médiane jusqu'au voisinage du bord supérieur. Cette pointe sépare l'une de l'autre deux surfaces triangulaires rugueuses servant à l'attache du grand dentelé et de l'angulaire de l'épaule.

Le *bord supérieur* ou *vertébral* est creusé d'un sillon raboteux pour recevoir le bord inférieur du *cartilage de prolongement.* Celui-ci, convexe sur son bord supérieur, dépasse, en arrière, l'angle postérieur de l'os et s'amincit graduellement en s'éloignant de son point d'attache ; on le trouve presque toujours ossifié en partie chez les vieux chevaux. Ce n'est pas, est-il besoin de le dire, une partie surajoutée à l'os, mais un débris de l'os cartilagineux qui a résisté à l'ossification. — Le *bord antérieur* ou *cervical,* mince et tranchant, est convexe dans ses deux tiers supérieurs, concave dans le reste de son étendue. — Le *postérieur* ou *costal* est plus épais et légèrement concave, traversé à la partie inférieure par un ou deux sillons vasculaires qui se poursuivent sur l'une et l'autre face.

L'*angle antérieur* ou *cervical* est le plus mince des trois. — L'*angle postérieur* ou *dorsal* est épais et tubéreux. — L'*angle inférieur* ou *huméral,* le plus volumineux, est séparé du reste de l'os par un léger rétrécissement qui constitue le *col.* On y remarque : 1° la *cavité glénoïde,* surface diarthrodiale ovalaire, légèrement excavée pour recevoir la tête de l'humérus, échancrée en avant, et portant, sur le pourtour externe du sourcil qui la circonscrit, un petit tubercule ; 2° l'*apophyse coracoïde,* située en avant et à une certaine distance de la cavité glénoïde. C'est une éminence dans laquelle on doit distinguer deux parties : la *base,* gros mamelon rugueux que l'on désigne parfois sous le nom de *tubérosité sus-glénoïdienne,* et le *sommet* ou apophyse coracoïde proprement dite figurant une espèce de bec recourbé en dedans.

Structure et développement. — Comme tous les os larges, le scapulum est formé de deux lames compactes, séparées par du tissu spongieux. Celui-ci, très peu abondant vers le centre des fosses sus-épineuse et sous-épineuse, où même il manque souvent complètement, se trouve surtout répandu dans les angles et dans le bord postérieur.

Le scapulum se développe par deux noyaux d'ossification dont un pour l'apophyse coracoïde, base comprise. Étienne

Geoffroy Saint-Hilaire a en outre signalé, chez le poulain, l'existence, dans la cavité glénoïde, d'un petit noyau intercalaire connu sous le nom de *noyau glénoïdien*. Il apparaît un ou deux mois avant la fin de la gestation, dans l'épaisse couche de cartilage qui unit d'abord les deux autres noyaux, et se développe comme un coin qui éloigne de plus en plus l'apophyse coracoïde de la cavité glénoïde. Il se soude vers neuf ou dix mois à la partie principale de l'os et, vers un an, au noyau coracoïdien. A partir de cette époque, le scapulum est d'une pièce, son cartilage de prolongement mis à part.

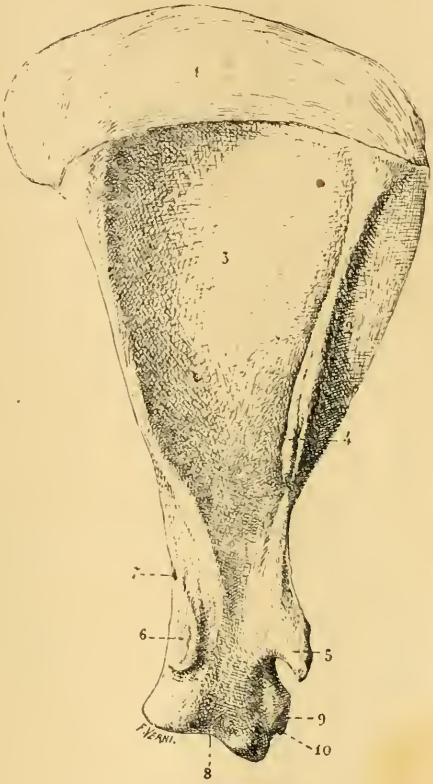

Fig. 61. — Scapulum du bœuf.

1, cartilage de prolongement; 2, fosse sus-épineuse; 3, fosse sous-épineuse; 4, épine acromienne; 5, acromion; 6, ligne d'insertion du petit rond; 7, trou nourricier; 8, cavité glénoïde; 9, tubercule sus-glénoïdien ou base de l'apophyse coracoïde; 10, apophyse coracoïde.

Différences.

Ane. — Scapulum généralement plus courbé que celui du cheval, sa fosse sous-scapulaire plus profonde, comme s'il était appliqué plus exactement sur la convexité de la paroi pectorale. Il est moins long et proportionnellement plus large : le rapport de sa plus petite à sa plus grande largeur est de 0,30 à 0,32 au lieu de 0,35 à 0,38. En outre la cavité glénoïde est allongée d'avant en arrière, tandis que dans le cheval elle tend à la forme circulaire.

Mulet. — Le scapulum du mulet a des proportions asiniennes, mais sa glène ressemble plutôt à celle du cheval.

Bœuf fig. 61). — L'épine ne s'abaisse point insensiblement en descendant vers le col, elle s'élève au contraire et se termine brusquement, à 5 ou 6 centimètres de la cavité glénoïde, en formant une pointe tubéreuse représentant un principe d'*acromion* ; cette épine est renversée en arrière à la partie supérieure, en avant à la partie inférieure, comme si

elle avait été tordue ; en outre, elle est très rapprochée du bord antérieur de l'os, qu'elle surplombe même inférieurement ; il s'ensuit que les deux fosses sus-épineuse et sous-épineuse sont extrêmement inégales : le rapport de leur largeur, mesurée à la partie supérieure, est à peine de 1 à 3, tandis qu'il est environ de 1 à 2 dans les Solipèdes. Les aires d'insertion qui surmontent la fosse sous-scapulaire sont plus ou moins effacées, l'antérieure beaucoup plus étendue que la postérieure. Le bord postérieur est très épais, refoulé en dehors de manière à faire saillie en arrière de la fosse sous-épineuse. La surface d'insertion du petit rond forme un long triangle déprimé. L'angle dorsal est beaucoup moins tubéreux que dans les Solipèdes, l'angle huméral moins étendu dans le sens antéro-postérieur, l'apophyse coracoïde étant située immédiatement en avant de la cavité glénoïde au lieu d'en être séparée par une marge. La base de cette apophyse est moins volumineuse et son bec plus obtus. L'échancrure antérieure de la cavité glénoïde est effacée. Signalons enfin la moindre abondance du tissu spongieux, l'absence de noyau glénoïdien dans le jeune âge, et la situation du trou nourricier vers le bord postérieur de l'os.

Mouton et chèvre. — L'omoplate se distingue de celle du bœuf, indépendamment du volume : 1° par son épine non renversée ou à peine renversée sur la fosse sous-épineuse ; 2° par la déviation en dehors de son angle cervical et de la partie adjacente de son bord antérieur ; 3° par la disposition de son bord postérieur en une sorte de colonne cylindroïde ; 4° par la grande largeur de la fosse sous-scapulaire, prolongée manifestement jusqu'au bord supérieur de l'os ; 5° enfin par la réunion de l'apophyse coracoïde avec la cavité glénoïde, l'échancrure qui s'opère ces deux parties chez le bœuf ayant disparu.

La principale différence entre le mouton et la chèvre réside dans l'indice de largeur qui est inférieur à 0,60 chez celle-ci, supérieur chez celui-là, l'os étant plus long et moins large dans le premier animal que dans le second.

Porc (fig. 70). — Os de l'épaule très large et rétréci presque brusquement au niveau du col. L'épine, très développée et triangulaire, se renverse fortement sur la fosse sous-épineuse, et s'abaisse graduellement aux deux extrémités. Le bord antérieur est épais et rugueux dans sa partie moyenne, fortement convexe et un peu refoulé en dehors ; il décrit, au contraire, au niveau du col de l'os, une forte concavité. Le bord postérieur, épais et plat, est en saillie sur les deux faces. La base de l'apophyse coracoïde est volumineuse et attenante à la cavité glénoïde, mais l'apophyse elle-même est peu prononcée.

Chien. — On peut rencontrer un rudiment de clavicule sous forme d'une écaille osseuse ou cartilagineuse, dans l'épaisseur du muscle mastoïdo-huméral. Le scapulum manque de cartilage de prolongement ; celui-ci est remplacé par une lèvre épiphysaire rugueuse qui met assez longtemps à se souder. L'épine divise la face externe en deux fosses sensiblement égales et se termine par un acromion qui arrive jusqu'au niveau de la cavité glénoïde ; cette épine en se renversant en arrière produit à sa partie inférieure une deuxième apophyse que l'on appelle *paracromion* ou apophyse crochue. La fosse sous-scapulaire est plate, divisée en trois gouttières par des crêtes d'insertion ; elle ménage à la partie supérieure de l'os une surface rugueuse bien limitée, dont la forme est celle d'une virgule à queue postérieure. Le bord antérieur est fortement convexe et un peu refoulé en dehors ; le postérieur, rectiligne, très épais, déprimé inférieurement, saille en crête vive sur la face externe ; il forme avec le supérieur un angle tubéreux, tandis que ce dernier bord

s'unit en arc de cercle avec l'antérieur. L'angle glénoïdien se rattache au reste de l'os par un col bref. La base de l'apophyse coracoïde, attenant à la cavité glénoïde, lui forme une pointe antérieure saillante ; par contre le bec de cette apophyse est extrêmement obtus. Une forte tubérosité surmonte en arrière la cavité glénoïde.

Chat. — Chez le chat, la clavicule est constante, quoique encore rudimentaire ; c'est un grêle osselet de 18 à 20 millimètres de longueur, légèrement courbé en S, qui s'unit à l'acromion et au sternum par l'intermédiaire de deux cordons ligamenteux. Quant au scapulum (fig. 62) il diffère de celui du chien par sa moindre longueur, par l'inclinaison très accentuée de son épine vers la fosse sous-épineuse, par le développement

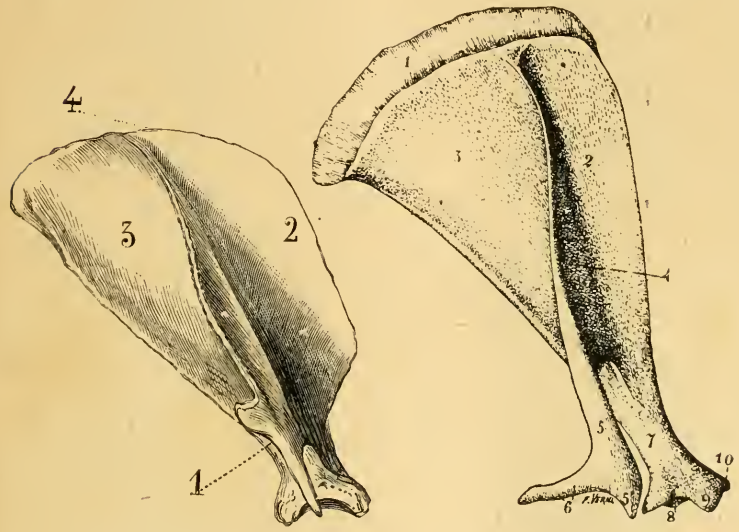

Fig. 62. — Scapulum de chat.

1, extrémité inférieure de l'épine acromienne ; 2, fosse sus-épineuse ; 3, foss sous-épineuse ; 4, bord supérieur.

Fig. 63. — Scapulum du lapin.

1, cartilage de prolongement ; 2, fosse sus-épineuse ; 3, fosse sous-épineuse ; 4, épine acromienne ; 5, acromion ; 5', sa pointe terminale ; 6, paracromion ou apophyse récurrente de l'acromion ; 7, col ; 8, cavité glénoïde ; 9, attache du biceps ; 10, apophyse coracoïde.

plus considérable des deux apophyses acromiales, surtout du paracromion, par la forme en demi-cercle des deux bords antérieur et supérieur réunis, enfin par le développement considérable du bec de l'apophyse coracoïde.

Lapin. — La clavicule est plus longue que celle du chat, mais elle est encore très grêle et n'appuie directement ni sur le sternum, ni sur le scapulum. Celui-ci (fig. 63) est très allongé, régulièrement triangulaire, très étroit au niveau du col ; son épine, très inclinée sur la fosse sous-épineuse, se termine à partir du tiers inférieur de l'os, par un long acromion qui atteint le niveau de la cavité glénoïde et dont se détache perpendiculairement un paracromion de plus d'un centimètre. La fosse sus-épineuse est à peine égale en largeur à la moitié de la sous-

épineuse. La fosse sous-scapulaire est très déprimée, parcourue d'une sorte de cannelure correspondant à l'insertion de l'épine acromienne sur la face opposée ; une petite épine s'observe en avant de cette fosse vers le tiers supérieur de l'os. Le bord postérieur fait principalement relief du côté interne, tandis que c'est le contraire chez les Carnivores. Le bord supérieur est muni d'un cartilage de prolongement.

Le grand axe de la cavité glénoïde est transversal ou plutôt oblique, au lieu d'être antéro-postérieur, et cette cavité s'étend en pointe sur la base de l'apophyse coracoïde qui en dépasse fortement le niveau. Le bec de celle-ci est plus développé que dans aucun des animaux précédents.

Coup d'œil général. — Des deux os qui composent la ceinture scapulaire des Mammifères, un seul est constant, le scapulum ; la clavicule n'existe à l'état de parfait développement chez aucun de nos Quadrupèdes domestiques : elle fait complètement défaut dans les uns (Solipèdes, Ruminants, Porcins), et n'est dans les autres qu'un rudiment suspendu dans les chairs, n'atteignant ni le sternum, ni l'omoplate (lapin, chat, chien). Cet os est, en effet, une sorte d'arc-boutant étendu de l'acromion au sternum, destiné à assujettir le scapulum contre le thorax et à maintenir l'écartement de son angle articulaire relativement au plan médian, chez les animaux dont les membres thoraciques agissent beaucoup dans le sens latéral, pour saisir, grimper, voler, etc. (homme, singes, chauves-souris, un grand nombre de Rongeurs). On conçoit sans peine que la clavicule eût été gênante aux animaux qui ne se servent des membres thoraciques que pour la marche, attendu que ces membres, appelés à se mouvoir uniquement dans un plan parallèle au plan médian du corps, devaient se rapprocher l'un de l'autre et libérer leurs omoplates pour qu'elles contribuent à l'amplitude du pas par leurs oscillations antéro-postérieures sur le thorax comprimé. Toutefois, il est remarquable que, même dans ceux-ci, on trouve toujours une trace de l'os en question sous forme d'intersection dans le muscle mastoïdo-huméral.

La dimension dorso-glénoïdienne du scapulum est proportionnelle à la mobilité de l'os sur le thorax ; elle est, par conséquent, plus grande en général dans les espèces dépourvues de clavicules que dans celles à clavicules développées. Ainsi, dans nos Quadrupèdes domestiques, cette dimension l'emporte beaucoup sur la dimension cervico-dorsale (deux fois et même plus). Chez l'homme, au contraire, la plus grande dimension du scapulum, la longueur par conséquent, s'observe de l'angle cervical à l'angle dorsal.

§ 2. — Bras.

Cette région a pour base un seul os : l'*humérus*.

Humérus (fig. 64 et 65).

L'humérus est un os long, pair, situé entre le scapulum et les os de l'avant-bras, dans une direction parallèle au sternum, c'est-à-dire oblique de haut en bas et d'avant en arrière. Il semble avoir été tordu sur lui-même de devant en dehors par l'extrémité supérieure et de dehors en avant par l'extrémité opposée. Il offre à étudier, comme tous les os longs, un corps et deux extrémités.

Le corps, irrégulièrement prismatique, peut se diviser en quatre faces. — La *face antérieure*, plus large en haut qu'en bas,

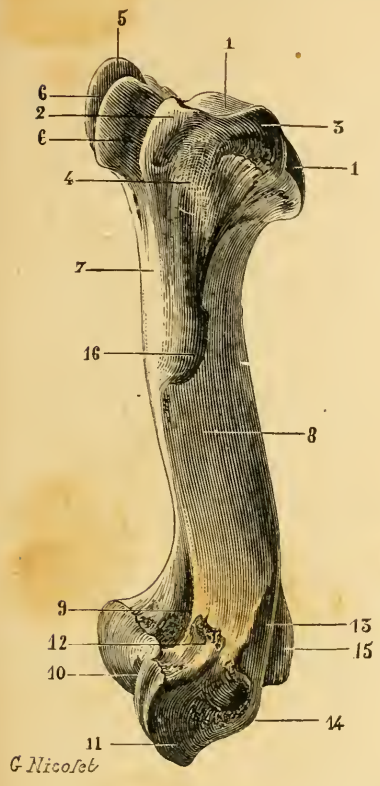

Fig. 64. — Humérus du cheval (face externe et un peu antérieure).

1, 1, tête ; 2, 3, 4, sommet, convexité et crête du trochiter ; 5, sommet du trochin ; 6, coulisse bicipitale divisée en deux gorges par un relief médian ; 7, face antérieure ; 8, face externe ou gouttière de torsion ; 9, fossette coronoïdienne ; 10, gorge de la trochlée ; 11, condyle ; 12, empreintes d'insertion de l'extenseur antérieur du métacarpe ; 13, fosse olécranienne ; 14, épicondyle ; 15, épitrochlée ; 16, crête deltoïdienne.

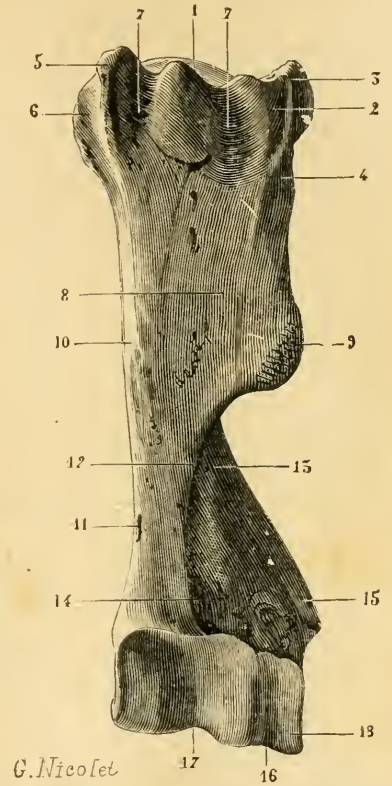

Fig. 65. — Humérus du cheval (face antérieure).

1, tête ; 2, 3, 4, sommet, convexité, crête du trochiter ; 5, 6, trochin ; 7, 7, coulisse bicipitale divisée en deux gorges par un relief médian ; 8, face antérieure ; 9, crête deltoïdienne ; 10, tubérosité d'attache du grand rond et du grand dorsal ; 11, trou nourricier ; 12, crête antérieure de la gouttière de torsion ; 13, gouttière de torsion ; 14, fossette coronoïdienne ; 15, crête postérieure de la gouttière de torsion ; 16, 18, condyle ; 17, trochlée.

est pourvue inférieurement et dans sa partie moyenne de quelques empreintes musculaires. — La *postérieure*, lisse et arrondie d'un côté à l'autre, se confond insensiblement avec les faces voi-

sines. — L'*externe* est creusée d'une large gouttière qui l'occupe tout entière et qui contourne l'os obliquement de haut en bas et d'arrière en avant ; c'est à elle que l'humérus doit son apparente torsion ; aussi l'appelle-t-on *gouttière de torsion* de l'humérus. Cette gouttière est séparée de la face antérieure par un bord peu saillant, la *crête antérieure de la gouttière de torsion*, qui vient mourir, en bas, au-dessus de la fossette coronoïdienne, et qui se termine, vers le tiers supérieur de l'os, par la *tubérosité* ou *crête deltoïdienne*. Celle-ci est une éminence rugueuse, très proéminente, aplatie d'avant en arrière et renversée sur la gouttière de torsion ; elle donne naissance, supérieurement, à une ligne courbe qui va rejoindre la base de la tête articulaire. Près de l'extrémité inférieure, en arrière et en dehors, on remarque la *crête postérieure de la gouttière de torsion*, qui la sépare de la face postérieure. — La *face interne*, arrondie d'un côté à l'autre, n'est séparée des faces antérieure et postérieure par aucune ligne de démarcation tranchée. Elle offre, vers son milieu, un mamelon déprimé, rugueux, marquant l'insertion des muscles grand rond et grand dorsal. Vers son tiers inférieur, elle présente le trou nourricier de l'os.

Les deux extrémités sont légèrement recourbées, la supérieure en arrière, l'inférieure en avant, disposition qui tend à donner à l'humérus la forme d'une **S**.

L'*extrémité supérieure*, la plus volumineuse, porte trois grosses éminences : une postérieure, une externe et l'autre interne. — La première constitue la *tête* de l'os ; c'est une éminence articulaire, très peu détachée, arrondie comme une calotte de sphère, mais d'une courbure plus prononcée dans le sens antéro-postérieur que dans le sens transversal, éminence répondant à la cavité glénoïde du scapulum, qui est trop petite pour la recevoir tout entière. — L'éminence externe, nommée *trochiter*, *grand trochanter*, *grosse tubérosité*, se divise en deux parties : un sommet, limitant en dehors la coulisse bicipitale, une convexité, sur laquelle glisse le tendon du muscle sous-épineux avant de s'insérer à une crête plus ou moins manifeste située à la base du sommet. — L'éminence interne, dite *trochin*, *petit trochanter*, *petite tubérosité*, se divise aussi en deux parties : l'une antérieure formant lèvre interne à la coulisse bicipitale, l'autre postérieure portant l'empreinte d'insertion du tendon du muscle sous-scapulaire. Cette dernière n'est donc pas, comme à l'opposé, une convexité de glissement. Le trochiter et le trochin sont séparés l'un de l'autre, en avant, par une *coulisse* dite *bicipitale*, parce qu'elle sert au glissement du tendon supérieur du muscle biceps. Cette coulisse se compose de deux gorges ver-

ticales séparées par un relief médian, dont l'externe est plus large et plus profonde que l'interne.

L'*extrémité inférieure* porte une surface articulaire répondant au radius et au cubitus, surface allongée transversalement, convexe d'avant en arrière, d'un diamètre plus étendu en dedans qu'en dehors, qui se compose d'une trochlée et d'un condyle. La *trochlée* en occupe plus des trois quarts, du côté interne ; elle offre à considérer, comme toute poulie, une gorge et deux lèvres ; la gorge est surmontée en avant par la fossette coronoïdienne, en arrière par la fosse olécranienne ; sa lèvre interne est large et épaisse, l'externe est au contraire étroite et peu saillante. Quant au *condyle*, il est beaucoup moins manifeste que chez l'homme, étroit, légèrement déprimé et moins étendu que la trochlée dans le sens antéro-postérieur, surtout en arrière.

La *fosse olécranienne*, ainsi nommée de ce qu'elle loge le bec de l'olécrâne dans l'état d'extension de l'avant-bras, est large et profonde, bordée par deux éminences dont l'interne est plus élevée que l'externe, la première appelée *épitrochlée*, la seconde *épicondyle*. A l'opposé, la *fosse coronoïdienne*, moins spacieuse, reçoit l'apophyse coronoïde dans la flexion outrée de l'avant-bras. Toujours en avant, mais au-dessus du condyle, existent des empreintes pour l'attache du ligament capsulaire de l'articulation du coude et du muscle extenseur antérieur du métacarpe. Enfin, aux extrémités de l'axe transversal de la surface articulaire inférieure, on remarque : en dedans, une petite tubérosité à insertion ligamenteuse, en dehors, une excavation destinée au même usage, celle-ci surmontée d'une saillie tuberculeuse qui termine la crête postérieure de la gouttière de torsion.

Structure et développement. — L'humérus, comme tous les os longs, n'est spongieux qu'à ses extrémités. Il se développe par six noyaux d'ossification : un pour le corps, un pour la tête et le trochin, un autre pour le trochiter, un quatrième pour la surface articulaire inférieure, un cinquième pour l'épitrochlée, et le dernier, enfin, pour l'épicondyle. Celui-ci manque assez souvent.

Différences.

Ane. — L'humérus ne présente, dans sa configuration, rien qui puisse le distinguer sûrement de celui du cheval ; mais est proportionnellement moins long ; ainsi, chez l'adulte, il est à peu près égal en longueur au métatarsien médian, tandis que, dans le cheval, il l'emporte toujours notablement sur cet os. L'épitrochlée est plus descendue, de sorte que l'os se tient souvent en équilibre sur son extrémité inférieure, ce qui arrive exceptionnellement chez le cheval.

Mulet. — Son humérus présente ordinairement des proportions asiniennes.

Bœuf (fig. 66). — Humérus remarquable par son trochiter énorme, dont le sommet très élevé et pointu se renverse sur la coulisse bicipitale qui est simple, et dont la convexité est très étendue ; une empreinte circulaire accentuée s'observe au-dessous du sommet. La tubérosité deltoïdienne est beaucoup moins saillante que dans les Solipèdes et les deux crêtes de la gouttière de torsion plus ou moins effacées, d'où résulte que celle-ci est moins profonde. La ligne courbe qui va de la tubérosité deltoïdienne à la base de la tête articulaire présente, à une petite distance de celle-ci, un gros tubercule. La surface articulaire inférieure est manifestement oblique par rapport au grand axe de l'os ; la lèvre externe de la trochlée est plus saillante que dans les Solipèdes : le condyle, plus mince et un peu concave d'un côté à l'autre de manière à ébaucher une deuxième trochlée. La fosse coronoïdienne est plus étendue que dans le cheval dans le sens transversal. Le trou nourricier se trouve généralement sur la face postérieure. Enfin le canal médullaire est traversé vers son tiers inférieur par une travée osseuse qui fait défaut aux Équidés.

Fig. 66. — Humérus de bœuf (face externe).

1, tête articulaire ; 2, sommet du trochiter ; 3, convexité du trochiter ; 4, aire d'insertion du sous-épineux ; 5, crête surmontant la tubérosité deltoïde et présentant, en 5', un tubercule d'insertion ; 7, trou nourricier ; 8, gouttière de torsion ; 9, fosse olécranienne ; 10, épicondyle ; 11, épitrochlée ; 12, gros tubercule d'insertion surmontant une fossette ; 13, destinée au même usage ; 14, condyle ; 15, lèvre externe de la trochlée, en forme d'arête ; 16, gorge de cette trochlée ; 17, sa grosse lèvre interne.

Mouton et chèvre. — Humérus proportionnellement plus long que dans le bœuf ; se distingue en outre par son trochiter à sommet volumineux et à convexité réduite, par le condyle de sa surface articulaire inférieure qui est nettement creusé en gouttière, par la moindre saillie des éminences bordant la fosse olécranienne, surtout de l'épitrochlée : abaissement tel que le diamètre antéro-postérieur de l'extrémité inférieure de l'os est inférieur au diamètre transversal, tandis que c'est le contraire dans le bœuf et plus encore dans les Solipèdes.

Entre le mouton et la chèvre, les différences de l'humérus portent surtout sur les proportions de longueur avec les autres os ; comparé au radius, l'indice est de 0,86 à 0,90 chez le mouton, de 0,90 à 1 chez la chèvre.

Porc (fig. 70). — L'humérus est aplati d'un côté à l'autre à un degré que l'on ne trouve dans aucune autre espèce domestique ; aussi la face antérieure est-elle remplacée par un bord épais et âpre, bifurqué supérieurement, dont la branche interne, très saillante, se poursuit jusqu'au sommet du trochiter, tandis que l'externe va rejoindre la base de la tête articulaire en passant par une légère crête deltoïdienne et un gros tubercule sous-trochitérien. La tête est fortement renversée en arrière et supportée par un col manifeste, la coulisse bicipitale reportée du côté interne, le trochiter extrêmement volumineux fortement renversé sur la coulisse bicipitale et séparé de la convexité par une large échancrure. Le trochin est peu développé, unituberculeux. La surface articulaire inférieure, moins étendue transversalement que dans les espèces précédentes, n'est guère moins oblique que dans le bœuf, mais le condyle tend à se confondre avec la

lèvre externe de la trochlée. Le fond de la fosse olécranienne est en forte dépression relativement au bord qui termine la gorge de la trochlée. L'épicondyle est épais, terminé latéralement par une tubérosité. Trou nourricier sur la face postérieure comme dans le bœuf.

Chien. — L'humérus est très allongé, courbé en arrière jusqu'à son tiers inférieur comme chez le porc; sa face antérieure n'est distincte qu'à la partie supérieure; plus bas, les deux faces latérales se joignent sur une sorte de *ligne âpre,* constituant la crête antérieure de la gouttière de torsion, ligne bifurquée supérieurement comme dans le porc. Le trochiter est reporté en avant comme dans cet animal, de manière à rejeter la coulisse bicipitale du côté interne ; il est indivis, terminé par un bord arqué dépassant peu le niveau de la tête. Celle-ci est bien détachée, allongée d'avant en arrière. Le trochin est petit. La trochlée de la surface articulaire inférieure est à peu près dans l'axe de l'os ; sa lèvre interne s'incline beaucoup vers sa gorge. Le condyle est encore moins distinct que dans le porc, il se confond à peu près avec la lèvre externe de la trochlée. Les deux fosses coronoïdienne et olécranienne sont en communication par un trou perforant la lame osseuse qui leur sert de fond commun. L'épicondyle et l'épitrochlée offrent à leur base chacun un tubercule latéral très prononcé; leur sommet est tranchant. Le trou nourricier est sur la face postérieure.

Chat. — L'humérus se distingue au premier coup d'œil par l'existence d'un trou qui traverse l'os de part en part au-dessus de l'épitrochlée. Il est moins courbé que celui du chien, sa fosse coronoïdienne peu marquée ne communique pas avec l'olécranienne; son épitrochlée est en contre-bas de l'épicondyle et son condyle tout à fait confondu avec la trochlée qui paraît ainsi occuper toute la surface articulaire inférieure. Trou nourricier sur la face interne.

Lapin. — L'humérus n'a pas de trou épitrochléen : sa fosse coronoïdienne est relativement profonde et le plus souvent en communication avec l'olécranienne; la trochlée de l'extrémité inférieure est limitée par deux lèvres égales et tranchantes, flanquées chacune d'un petit condyle dont l'interne fait poulie de renvoi aux muscles épitrochléens. Les tubercules latéraux de l'extrémité inférieure sont peu accentués.

Coup d'œil général. — 1° La longueur de l'humérus est, d'une manière générale, en raison inverse de celle de la main ou, si l'on préfère, en raison inverse de celle du métacarpe. Ainsi, malgré la différence de taille des espèces, cet os est plus court dans le bœuf, le cheval, le chameau que dans l'homme : il est à peu près aussi long dans le porc et même dans certains grands chiens que dans l'âne. Chez la girafe, la main est deux fois plus longue que le bras ; chez l'homme et, plus encore, chez l'éléphant, c'est au contraire le bras qui l'emporte sur la main. Parmi nos Mammifères domestiques, on constate que l'humérus est plus long que la main chez le chien, le chat, le lapin ; qu'il est à peu près égal à la main dans le cochon : qu'il est plus court que la main dans les Solipèdes et les Ruminants.

2° Dans tous les Quadrupèdes qui nous intéressent, la tête de l'humérus est située en arrière de l'extrémité supérieure et d'autant plus renversée dans ce sens que l'os est plus oblique sur l'horizon ; d'autre part, sa courbure antéro-postérieure est plus grande que sa courbure transverse, ce qui donne prépondérance aux mouvements d'extension et de flexion sur les mouvements de latéralité. Dans l'homme, l'humérus, complètement détaché du tronc, a la tête tournée en dedans et à peu près régulièrement hémisphérique, de manière à permettre une mobilité presque égale en tous sens.

3° L'humérus présente toujours une torsion plus ou moins apparente. Cette torsion a été l'objet d'importants travaux de la part de Ch. Martins, Gegenbaur, Broca, etc. ; mais on se demande encore si elle est effective

ou seulement apparente; à notre avis, elle est purement extérieure et produite par le modelé des parties molles; elle augmente avec l'âge par le seul fait du développement progressif des reliefs et cavités de l'os. On a inventé, pour en déterminer le degré, un instrument appelé *tropomètre* d'après les indications duquel la torsion atteindrait son maximum chez l'homme (170°), décroîtrait chez les singes, pour tomber à environ 90° chez les Quadrupèdes.

4° La fosse olécranienne est remarquablement profonde et resserrée chez les Solipèdes, les grands Ruminants, les Porcins, où elle emboîte le bec de l'olécrâne de manière à consolider fortement la jointure du coude; l'épitrochlée et l'épicondyle, au lieu d'être déjetés latéralement comme chez l'homme, se dressent de chaque côté de la trochlée et se renversent plus ou moins l'une vers l'autre. Il s'ensuit que chez ces animaux le diamètre antéro-postérieur de l'extrémité distale de l'humérus l'emporte sur le diamètre transversal.

§ 3. — Avant-bras.

Cette région a pour base deux os, le *radius* et le *cubitus*, soudés de très bonne heure en une seule pièce, chez les Solipèdes (fig. 67).

1. Radius (de *radius*, rayon).

Le radius ou os du rayon est un os long, légèrement courbé en arc et déprimé d'avant en arrière, situé entre l'humérus et la première rangée des os du carpe, dans une direction sensiblement verticale.

Le corps présente à étudier *deux faces* et *deux bords*. — La *face antérieure* ou *dorsale* est convexe et parfaitement lisse. — La *postérieure* ou *palmaire*, plane et un peu concave d'une extrémité à l'autre, offre : 1° près du bord externe, une surface triangulaire, garnie d'aspérités, allongée verticalement, très étroite, commençant vers le quart supérieur de l'os, se terminant par une pointe effilée que l'on a peine à suivre jusqu'à l'extrémité inférieure; cette surface se met en rapport avec la face antérieure du cubitus, par l'intermédiaire d'un ligament interosseux, déjà complètement ossifié avant que l'animal soit arrivé à l'âge adulte; 2° plus haut, une large coulisse transverse, fort peu profonde, concourant à former l'arcade radio-cubitale et présentant, près du point où elle touche à la surface précédente, le trou nourricier de l'os; 3° près du bord interne et vers le tiers inférieur, une éminence d'insertion allongée verticalement, peu saillante. — Les *deux bords*, l'un *externe*, l'autre *interne*, sont épais et arrondis; ils établissent une transition insensible entre les faces.

Extrémités. — La *supérieure* est plus grosse que l'inférieure. On y remarque :

a) Une surface articulaire allongée d'un côté à l'autre, concave d'avant en arrière, plus large en dedans qu'en dehors, moulée sur la surface articulaire de l'extrémité inférieure de l'humérus, c'est-à-dire présentant en creux ce que celle-ci présente en relief et *vice versa*. On y voit donc : 1° un relief médian antéro-postérieur correspondant à la gorge de la trochlée humérale, relief continué en arrière sur la grande échancrure sigmoïde du cubitus, terminé en avant par l'*apophyse coronoïde*, petite éminence qui, dans la flexion outrée de l'avant-bras, vient buter contre le fond de la fosse coronoïdienne de l'humérus (1) ; 2° en dedans une cavité glénoïde correspondant à la lèvre interne de la trochlée ; 3° enfin, en dehors, une double gorge destinée à recevoir la lèvre externe de la trochlée et le condyle ;

b) Une *tubérosité externe*, proéminente et bien détachée, placée à l'extrémité du grand diamètre de la surface articulaire ;

c) Une *tubérosité interne* ou *bicipitale* (3, fig. 94), gros mamelon très rugueux, déprimé, qu'on trouve en dedans et en avant de la cavité glénoïde ;

d) Un peu plus bas et du même côté, une forte empreinte d'insertion, séparée de la précédente tubérosité par une coulisse destinée au passage d'une branche tendineuse ;

e) Deux facettes diarthrodiales



Fig. 67. — Os de l'avant-bras du cheval (face externe et antérieure).

1, surface articulaire supérieure du radius ; 2, tubérosité externe et supérieure du radius ; 3, tubérosité bicipitale ; 4, face antérieure du radius ; 5, bord externe du radius ; 6, 6, surface articulaire inférieure du radius ; 7, coulisse de l'extenseur latéral des phalanges ; 8, extrémité inférieure du cubitus confondue avec le radius ; 9, coulisse de l'extenseur antérieur des phalanges ; 10, coulisse de l'extenseur antérieur du métacarpe ; 11, profil de la crête qui surmonte en arrière la surface articulaire inférieure du radius ; 12, partie moyenne du cubitus ; 13, arcade radio-cubitale ; 14, sommet de l'olécrâne ; 15, bec de l'olécrâne ; 16, grande échancrure sigmoïde.

(1) Chez l'homme, l'apophyse coronoïde appartient au cubitus.

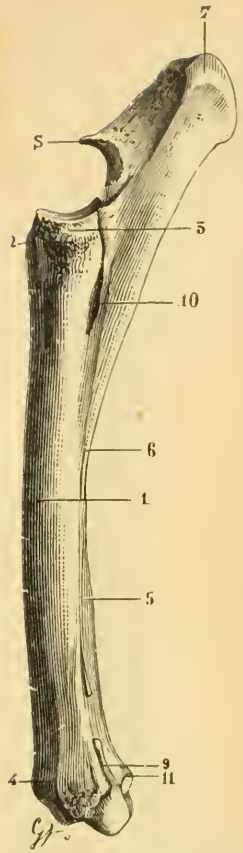

Fig. 68. — Os de l'avant-bras de l'âne (face externe et postérieure).

1, diaphyse du radius ; 2, tubérosité bicipitale ; 3, tubérosité externe et supérieure du radius ; 4, coulisse pour le passage du tendon de l'extenseur antérieur des phalanges ; 5, surface d'implantation de la bride de renforcement du tendon perforé ; 6, corps du cubitus interrompu vers le tiers inférieur, mais plus complet qu'à l'ordinaire ; 7, sommet de l'olécrâne ; 8, bec de l'olécrâne ; 9, extrémité inférieure du cubitus ; 10, arcade radio-cubitale ; 11, crête qui surmonte en arrière la surface articulaire inférieure du radius.

allongées transversalement, sculptées sur le contour postérieur de la grande surface articulaire, avec laquelle elles se confondent par leur bord supérieur ; elles répondent à de semblables facettes du cubitus ;

f) Au-dessous d'elles, une surface rugueuse qui s'étend jusqu'à l'arcade radio-cubitale, et qui se met en rapport avec une surface analogue du même os, par l'intermédiaire d'un ligament interosseux qui s'ossifie rarement.

L'*extrémité inférieure*, aplatie d'avant en arrière, présente : 1° en bas, une surface articulaire allongée transversalement, assez irrégulière, répondant aux quatre os de la rangée supérieure du carpe ; cette surface peut se décomposer en deux petites cavités glénoïdes, en avant, et deux condyles, en arrière ; le condyle externe est beaucoup moins épais que l'interne et en dénivellement sur lui ; en outre, il est divisé en deux parties par une petite incisure dont nous verrons plus loin la signification ; 2° sur les côtés, deux tubérosités à insertions ligamenteuses, l'une *interne*, saillante et bien circonscrite, l'autre *externe*, creusée d'une coulisse verticale dans laquelle passe le tendon de l'extenseur latéral des phalanges ; 3° en avant, trois autres coulisses de glissement, l'externe et la médiane verticales ; l'interne, la plus étroite, oblique en bas et en dedans ; 4° en arrière, une forte crête transversale surmontant la surface articulaire ; 5° entre cette crête et le condyle externe, une fosse digitale assez profonde.

Structure et développement. — Le

radius est un os très compact qui se développe par trois noyaux d'ossification, un pour le corps et deux pour les extrémités. Nous faisons abstraction pour le moment d'un quatrième noyau que l'on voit dans les premiers mois de la vie, au côté externe de l'extrémité inférieure, car ce noyau appartient en réalité au cubitus.

2. Cubitus (de *cubitus*, coude). *Ulna.*

Le cubitus ou os du coude est un os allongé, asymétrique, en forme de pyramide triangulaire renversée, appliqué contre la face postérieure du radius avec lequel il est soudé chez les Solipèdes adultes ; il offre à décrire *une partie moyenne* et *deux extrémités.*

La partie moyenne présente trois faces plus larges en haut qu'en bas, et trois bords qui viennent se réunir à l'extrémité inférieure de l'os. — La *face externe* est lisse et à peu près plane. — L'*interne*, également lisse, est légèrement excavée. — L'*antérieure* est conformée pour répondre au radius et présente des particularités analogues à celles que nous avons signalées en arrière de ce dernier os. Ainsi, on y trouve, en procédant de haut en bas : 1° deux petites facettes diarthrodiales, tenant lieu de la *petite cavité sigmoïde* ; 2° une surface rugueuse au niveau de laquelle les deux os ne se soudent pas, en général ; 3° une coulisse transversale pour la formation de l'arcade radio-cubitale ; 4° une surface triangulaire de synostose qui occupe le reste de l'os jusqu'à l'extrémité inférieure. — Les bords latéraux, *externe* et *interne*, se mettent, comme la face antérieure, en rapport avec le radius. Le *bord postérieur* est concave et arrondi.

L'*extrémité supérieure*, comprenant tout ce qui dépasse la surface articulaire du radius, forme une énorme apophyse nommée *olécrâne* parce qu'elle forme la saillie ou tête du coude. Elle est aplatie d'un côté à l'autre, avec une face externe, légèrement convexe, sur laquelle s'étend la tubérosité du sommet, une face interne excavée, un bord antérieur, mince supérieurement, échancré en bas pour former la *grande cavité sigmoïde*, surface articulaire concave de haut en bas, arrondie d'un côté à l'autre, qui répond à la gorge de la trochlée de l'humérus, et qui est surmontée d'un prolongement saillant connu sous le nom de *bec de l'olécrâne*, un bord postérieur, concave et lisse, un sommet, grosse tubérosité rugueuse sur laquelle viennent s'insérer les muscles extenseurs de l'avant-bras. Beaucoup d'anatomistes restreignent à cette tubérosité la signification du terme « olécrâne ».

A partir du milieu de l'avant-bras, le cubitus est réduit à un grêle stylet qui, le plus souvent, paraît s'arrêter vers le tiers ou

le quart inférieur du radius ; mais, dans quelques individus, on peut le suivre jusqu'à la tubérosité externe et inférieure de cet os. Si l'on considère, d'autre part, que cette tubérosité, avec la partie attenante de la surface articulaire, se développe toujours par un noyau d'ossification particulier, on ne peut douter que le cubitus ne s'étende réellement jusqu'au carpe et que ladite tubérosité ne soit que son épiphyse inférieure soudée au radius ; d'ailleurs, l'incisure que nous avons signalée plus haut sur le condyle externe de la surface articulaire inférieure de ce dernier marque très nettement la limite des deux os.

En conséquence, le cubitus des Solipèdes n'a pas avorté, comme on le dit généralement, par l'extrémité inférieure, mais bien par la partie inférieure de sa diaphyse.

Structure et développement. — Le cubitus contient beaucoup de substance compacte, même dans sa région olécranienne ; aussi jouit-il d'une grande solidité. — Il se développe par trois noyaux d'ossification : un pour le sommet de l'olécrâne, un pour son extrémité carpienne, hâtivement confondu avec le radius, le troisième pour le restant de l'os.

DIFFÉRENCES.

Ane (fig. 68). — Le radius est plus étroit que celui du cheval, sa largeur minimum rapportée à sa longueur donne un indice moyen de 0,10 au lieu de 0,12. Plus fréquemment que chez le cheval, le cubitus peut être suivi jusqu'à l'extrémité inférieure du radius; son olécrâne est relativement court, mesurée du sommet à la partie supérieure de l'échancrure sigmoïde, sa longueur est le cinquième environ de celle du radius, tandis qu'elle en est à peu près le quart dans le cheval.

Bœuf (fig. 69). — L'avant-bras du bœuf est court. Les deux os qui le composent arrivent à une synostose encore plus complète que dans les Solipèdes, car l'ossification finit toujours par envahir la portion supérieure du ligament interosseux.

Le radius s'épaissit et s'élargit considérablement à la partie inférieure. La gorge de la surface articulaire supérieure qui loge la lèvre externe de la trochlée humérale est particulièrement accentuée; la cavité glénoïde correspondant au condyle forme en avant une pointe simulant une deuxième apophyse coronoïde. La tubérosité bicipitale est beaucoup moins saillante que dans les Solipèdes, moins bien circonscrite. La surface articulaire inférieure, taillée obliquement, de dehors en dedans et de haut en bas, offre : en avant deux cavités ; en arrière deux condyles, ceux-ci étroits, légèrement déprimés en trochlées et séparés par une forte arête que surmontent en arrière deux fosses digitales assez profondes. Les coulisses des tendons extenseurs sont moins accentuées que dans les Solipèdes.

Le cubitus est plus développé que chez ces animaux ; il garde un certain volume jusqu'au carpe et ménage deux arcades radio-cubitales, une supérieure, une inférieure, réunies en dehors par une scissure vasculaire. L'olécrâne est encore plus long, plus large et plus fort que celui du cheval;

il est en outre plus renversé en arrière. L'extrémité inférieure proémine en pointe au côté externe de la surface articulaire carpienne, qu'elle contribue à former au moyen d'une surface convexe d'avant en arrière, concave d'un côté à l'autre, qui répond au pyramidal.

Mouton et chèvre. — L'avant-bras, dans ces animaux, est proportionnellement plus long que dans le bœuf ; mais les deux os ressemblent beaucoup à ceux de ce dernier. Cependant le radius est plus courbé, plus aplati au côté interne de sa face antérieure, ce qui détermine un bord plus ou moins tranchant. Le cubitus est proportionnellement moins développé que dans le bœuf, plus grêle dans sa partie moyenne ; son olécrâne, presque plan sur la face interne, est peu renversé en arrière ; chez la chèvre même il tend à se mettre en ligne avec le restant de l'os. Le rapport de la largeur de cette apophyse, prise à mi-hauteur, à la longueur mesurée du bec au sommet, dépasse peu 1:2 dans la chèvre, tandis qu'elle approche de 2:3 dans le mouton, car elle est à la fois plus longue et plus étroite dans le premier animal que dans le second. Notons enfin que, dans l'espèce caprine, le radius dépasse à peine la longueur de l'humérus, tandis que, dans l'espèce ovine, l'humérus arrive au maximum aux neuf dixièmes de la longueur du radius.

Porc (fig. 70). — Le radius est plus étroit, moins aplati d'avant en arrière que dans les espèces précédentes ; sa face postérieure est en grande partie couverte par le cubitus. La surface articulaire supérieure est réduite à deux cavités glénoïdes séparées par une légère crête médiane. La surface

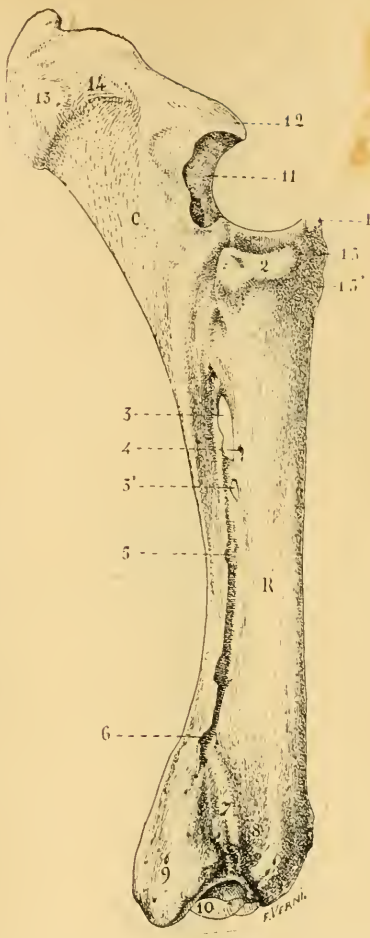

Fig. 69. — Os de l'avant-bras du bœuf (face externe).

R, radius ; C, cubitus ; 1, apophyse coronoïde ; 2, tubérosité externe de l'extrémité supérieure du radius ; 3, arcade radio-cubitale supérieure ; 3', arcade radio-cubitale supérieure accessoire ; 4, trou nourricier ; 5, rainure vasculaire interosseuse ; 6, arcade radio cubitale inférieure ; 7, crête séparant la coulisse de l'extenseur antérieur des phalanges (8) de celle de l'extenseur latéral ; 9, pointe terminale du cubitus ; 10, surface articulaire inférieure ; 11, grande échancrure sigmoïde ; 12, bec de l'olécrâne ; 13, tubérosité du sommet de l'olécrâne ; 14, saillie pour l'attache du petit extenseur de l'avant-bras ; 15, tubérosité bicipitale ; 15', rugosités sous-jacentes à la tubérosité bicipitale.

articulaire inférieure ressemble beaucoup à celle du bœuf, mais les deux condyles tendent à se confondre par effacement de l'arête qui les sépare, et les fosses qui les surmontent en arrière sont très peu profondes.

Le *cubitus* est volumineux, pourvu d'un canal médullaire, et étalé sur la face postérieure du radius, qu'il déborde en dehors : il s'unit à ce dernier

Fig. 70. — Membre antérieur gauche du porc.

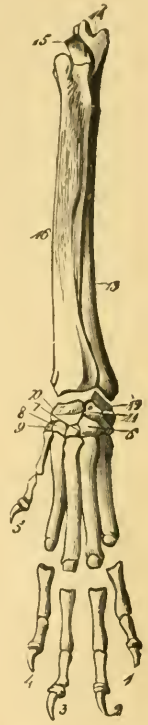

Fig. 71. — Avant-bras et main du chien, vus par leur face antérieure.

1, cinquième doigt ; 2, quatrième doigt ; 3, troisième doigt ; 4, deuxième doigt ; 5 pouce ; 6, os crochu ; 7, grand os ; 8, trapézoïde ; 9, trapèze ; 10, scaphoïdo-lunaire ; 11, pyramidal ; 12, pisiforme ; 13, cubitus ; 14, sommet de l'olécrâne ; 15, bec de l'olécrâne ; 16, radius.

par un ligament interosseux qui s'ossifie rarement d'une manière complète. Son olécrâne, extrêmement développé, très incurvé, atteint presque le tiers de sa longueur totale. Son extrémité inférieure est moins volumineuse que la partie moyenne et sa pointe articulaire peu marquée.

Chien (fig. 71). — Les deux os sont articulés par leurs extrémités de telle manière que le radius puisse tourner un peu sur le cubitus. Ils sont légèrement croisés l'un sur l'autre, l'extrémité supérieure du cubitus touchant

le radius en arrière et en dedans, tandis que l'extrémité inférieure vient s'appliquer sur le côté externe du même os. En haut le cubitus reçoit dans sa *petite échancrure sigmoïde* une facette arrondie du radius, en forme de demi-gond. En bas, c'est au contraire le radius qui présente une légère échancrure articulaire pour correspondre à une convexité du cubitus. Le premier os est plus ou moins courbé dans sa longueur, beaucoup plus volumineux à l'extrémité inférieure qu'à la supérieure ; celle-ci, réunie au corps par un véritable col, répond à l'humérus par une petite cupule allongée transversalement, flanquée en arrière et en dedans par la facette semi-lunaire qui s'oppose à la petite échancrure sigmoïde du cubitus, et dominée en avant par l'apophyse coronoïde. L'extrémité inférieure, très élargie, répond au carpe par une surface concave en avant et en dedans, convexe en arrière et en dehors.

Le cubitus s'atténue beaucoup à la partie inférieure, qui passe de la forme prismatique à trois faces à la forme cylindroïde. L'olécrâne, moins long que dans les espèces précédentes, est déprimé sur la face interne et creusé d'une rainure à la partie antérieure de son sommet. La grande cavité sigmoïde s'élargit beaucoup à la base, de manière à compléter en dedans la surface radiale et à donner appui à la lèvre interne de la trochlée humérale. La petite cavité sigmoïde dont nous avons déjà parlé est taillée sous la grande, du côté externe. Quant à l'extrémité inférieure, elle forme une pointe mousse portant en dedans une petite surface articulaire qui complète la surface articulaire carpienne.

Chat. — Les deux os sont disposés en principe comme ceux du chien, mais ils sont plus entre-croisés, plus mobiles l'un sur l'autre et mieux séparés. Le radius est celui de tous nos animaux domestiques qui se rapproche le plus du radius humain; sa cupule supérieure, presque ronde, laisse une grande place, du côté externe, à la base de la grande échancrure sigmoïde du cubitus, laquelle base s'abaisse antérieurement en une sorte de revers qui, avec un semblable revers de la cupule radiale, tient lieu d'apophyse coronoïde. Le cubitus est moins atténué à la partie inférieure que dans le chien ; en outre, son olécrâne est courbe en avant.

Lapin. — Les os de l'avant-bras sont unis intimement, appliqués l'un contre l'autre et dénués de mobilité ; ils ne sont entre-croisés qu'à la partie supérieure, où le cubitus s'efface derrière le radius; ils sont à peu près parallèles dans le restant de leur étendue et situés l'un en avant et en dedans de l'autre. Le radius, moins volumineux que le cubitus, est très courbé; sa surface articulaire supérieure répond à toute l'étendue transversale de la surface humérale; l'apophyse coronoïde lui appartient en propre. Le cubitus est relativement plus développé que dans le chien et même que dans le chat: son corps garde sensiblement le même volume dans toute sa longueur, tandis que, dans ces derniers, il s'atténue plus ou moins à la partie inférieure. L'olécrâne est large, fortement recourbé en avant et creusé d'une rainure au sommet. La petite échancrure sigmoïde est remplacée par deux facettes et la trochoïde radio-cubitale supérieure par une double arthrodie comme dans les grands animaux.

Coup d'œil général. — Le cubitus est l'os éminemment variable de l'avant-bras. Ses variations tiennent à deux causes principales: la puissance d'extension de l'avant-bras et le degré de facilité qu'a la main de se retourner sens devant derrière, c'est-à-dire de passer de la *pronation* à la *supination*.

L'olécrâne, bras de levier de l'extension, est particulièrement développé chez les Quadrupèdes, surtout chez les Porcins, les Bovidés, les Ovidés, les Solipèdes, car les muscles olécraniens sont des agents de propulsion.

Le mouvement qui fait passer la main de la pronation (paume en arrière) à la supination (paume en avant) se produit dans l'avant-bras par rotation du radius sur le cubitus. Or ce mouvement, si important chez l'homme et les singes, est restreint ou annihilé dans la plupart des Quadrupèdes; ainsi, parmi nos animaux domestiques, les Solipèdes, les Ruminants, les Porcins, le lapin ont la main fixée dans l'attitude immuable de la pronation; le chien peut exécuter un commencement de supination; le chat peut aller jusqu'à un quart de tour; mais aucun ne peut retourner la main sens devant derrière. Ces différences sont corrélatives du mode d'union du radius et du cubitus.

Dans les espèces où la supination peut se faire d'une manière complète et où la main est un organe de préhension, les deux os sont écartés et libres, articulés par trochoïde à leurs deux extrémités, parallèles l'un à l'autre dans l'état de supination, entre-croisés dans l'état de pronation; le cubitus répond à la trochlée de l'humérus et porte l'apophyse coronoïde; le radius ne correspond qu'au condyle; à l'extrémité distale, les deux os inversent leur situation suivant que la main est en pronation ou en supination, mais toujours le cubitus est du côté du petit doigt et le radius du côté du pouce. Dans les espèces, telles que le chat, le chien, où le mouvement de supination est limité, les deux os restent constamment entre-croisés, leur intervalle diminue, le radius étend sa surface articulaire supérieure aux dépens du cubitus jusqu'à la gorge de la trochlée humérale; et l'apophyse coronoïde devient mi-partie; mais il reste toujours les trochoïdes des extrémités Enfin, dans les espèces où tout mouvement de supination est impossible et où la main est employée exclusivement à la sustentation et à la locomotion, les deux os s'appliquent étroitement l'un contre l'autre, s'unissent par un ligament extrêmement solide, ou même se soudent plus ou moins complètement; l'extrémité supérieure du cubitus s'efface derrière le radius qui s'étend pour répondre à toute l'étendue transversale de la surface articulaire de l'humérus; ainsi les deux os tendent au parallélisme, le cubitus longeant le côté externe de la face postérieure du radius; les trochoïdes des extrémités sont remplacées par de simples arthrodies ou même disparaissent tout à fait, et la petite échancrure sigmoïde n'est plus représentée que par deux petites facettes planes opposées à de semblables facettes du radius.

S'il y a soudure des deux os, il est clair que la partie moyenne du cubitus perd toute importance fonctionnelle; aussi s'atrophie-t-elle au point de se réduire à un grêle stylet, ou même de s'interrompre comme chez les Solipèdes; mais les deux extrémités persistent toujours. Si les deux os restent unis par un ligament permanent, le cubitus conserve son volume, ainsi qu'on le voit chez le porc et le lapin.

§ 4. — Main.

La main, dernier segment du membre thoracique, fait suite à l'avant-bras; elle offre dans la série animale les variétés les plus grandes qui l'adaptent aux usages les plus divers. Mais, en dépit de ces variétés, sa constitution reste au fond toujours identique et comprend trois régions superposées: le *carpe*, correspondant au poignet de l'homme (de καρπός, poignet); le *métacarpe*, faisant suite au carpe et correspondant au plein de la

main humaine ; et enfin les *doigts*, en nombre variable, formés d'articles successifs appelés phalanges (1).

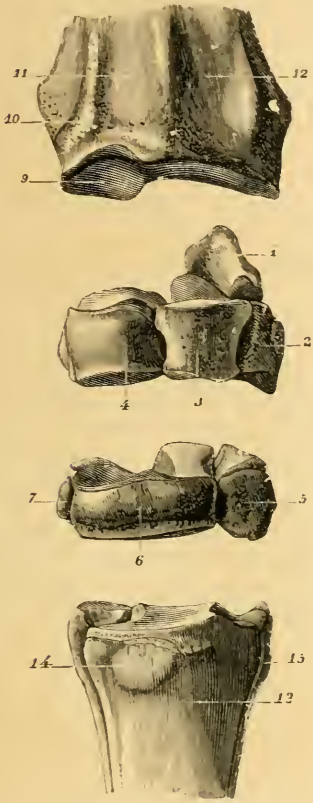

Fig. 72. — Carpe du cheval (face antérieure).

1, pisiforme ou sus-carpien ; 2, pyramidal ; 3, semi-lunaire ; 4, scaphoïde ; 5, os crochu ou unciforme ; 6, grand os ou capitatum ; 7, trapézoïde ; 9, surface articulaire inférieure du radius ; 10, coulisse de l'extenseur oblique du métacarpe ; 11, coulisse de l'extenseur antérieur du métacarpe ; 12, coulisse de l'extenseur antérieur des phalanges ; 13, extrémité supérieure du métacarpien principal ; 14, tubérosité d'insertion de l'extenseur antérieur du métacarpe ; 15, extrémité supérieure du métacarpien rudimentaire externe.

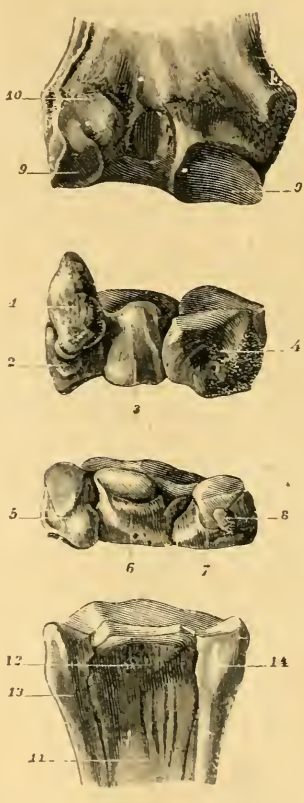

Fig. 73. — Carpe du cheval (face postérieure).

1, 2, 3, 4, 5, 6, 7, mêmes os que dans la figure précédente ; 8, trapèze ; 9, 9, surface articulaire inférieure des os de l'avant-bras ; 10, crête transversale sur laquelle se fixe le ligament commun postérieur du carpe ; 11, extrémité supérieure du métacarpien principal ; 12, rugosités sur lesquelles se fixe la couche profonde du ligament suspenseur du boulet ; 13, métacarpien rudimentaire externe ; 14, métacarpien rudimentaire interne.

(1) Quelques personnes pourront être surprises de voir appliquer ce terme de main à des animaux dont les quatre membres servent au même

I. — Carpe (fig. 72 et 73).

Le carpe du cheval comprend sept os, quelquefois huit, disposés en deux rangées, entre l'extrémité inférieure des os de l'avant-bras et l'extrémité supérieure des os du métacarpe.

La rangée supérieure du carpe comprend quatre os qui, de dehors en dedans, ont reçu les noms de : *pisiforme* ou *sus-carpien*, *pyramidal*, *semi-lunaire*, *scaphoïde*.

La rangée inférieure en comprend trois, rarement quatre, qui sont, de dehors en dedans : l'*os crochu* ou *unciforme*, le *grand os* ou *capitalum*, le *trapézoïde* et le *trapèze*, ce dernier non constant.

Ces appellations, créées pour l'homme, sont loin de convenir toujours aux animaux.

A l'exception du pisiforme qui est discoïde, les os carpiens sont irrégulièrement cuboïdes et présentent par conséquent six faces : l'antérieure et la postérieure, rugueuses, répondent aux parties molles de la région dorsale et de la région palmaire ; la supérieure et l'inférieure sont encroûtées de cartilage à l'état frais pour s'articuler avec les os situés au-dessus ou au-dessous ; les deux latérales servent à l'articulation entre eux des os d'une même rangée et aussi à l'insertion de ligaments interosseux ; elles présentent à cet effet de petites facettes diarthrodiales planes ou ondulées entre lesquelles existent des dépressions, fossettes ou rainures plus ou moins rugueuses. Pour les os extrêmes de chaque rangée, il n'y a, bien entendu, qu'une seule face latérale qui soit articulaire.

Les os carpiens sont formés d'un noyau de substance spongieuse, à mailles serrées, entouré d'une couche épaisse de substance compacte. Ils se développent tous par un seul noyau d'ossification.

Cette description commune ne saurait être suffisante, car les os en question sont loin de se ressembler ; il faut donc indiquer les particularités de chacun.

Os de la rangée supérieure ou antibrachiale.

Pisiforme. — Le pisiforme est un os hors de rang, qui se projette au-dessus et en arrière du carpe, ce qui lui a valu le nom de *sus-carpien* sous lequel il est habituellement connu en anatomie vétérinaire.

titre à supporter le corps. Rien n'est plus justifié cependant. Au point de vue anatomique, il n'y a pas plus d'animaux quadrupèdes que d'animaux quadrumanes.

Le nom de pisiforme (en forme de pois) ne lui convient pas du tout chez les Solipèdes, attendu qu'il figure un disque aplati d'un côté à l'autre, légèrement incurvé et renversé en dedans. Nous lui distinguerons deux faces et une circonférence. La face externe, convexe, rugueuse, est creusée antérieurement d'une coulisse tendineuse. La face interne, concave, concourt à la formation de la gaine carpienne. La circonférence présente en avant deux facettes articulaires : l'une, supérieure, concave, répondant au condyle terminal du cubitus; l'autre, inférieure, convexe, se mettant en rapport avec le pyramidal. En arrière, la circonférence du sus-carpien est épaisse et tubéreuse.

Pyramidal. — Le pyramidal occupe le côté externe de la première rangée et s'articule : en haut avec le cubitus, en bas avec l'os crochu, en arrière avec le pisiforme, en dedans avec le semi-lunaire. Il a en tout cinq facettes articulaires dont deux pour le semi-lunaire. Cet os, légèrement aplati d'un côté à l'autre, se reconnaît facilement à sa partie postérieure qui est oblique de haut en bas et d'avant en arrière et sur laquelle est taillée une facette articulaire elliptique, légèrement concave, destinée au sus-carpien.

Semi-lunaire. — Le semi-lunaire est compris entre le pyramidal et le scaphoïde, à chacun desquels il répond par deux facettes articulaires ; sa face supérieure correspond à la cavité glénoïde externe et au condyle externe de la surface articulaire inférieure du radius ; sa face inférieure se met à cheval sur le grand os et l'os crochu. Il est plus volumineux que le pyramidal, mais beaucoup moins que le scaphoïde ; on le reconnaît aisément à la forme presque carrée de sa face antérieure et au rétrécissement de sa partie postérieure, qui forme une tubérosité superposée au prolongement du grand os.

Scaphoïde. — Le scaphoïde est le plus volumineux de tous les os carpiens; il correspond: en haut, au condyle et à la cavité glénoïde internes du radius; en bas, au trapézoïde et à la partie interne du grand os; en dehors, au semi-lunaire. Il est très épais, allongé dans le sens antéro-postérieur, tubéreux en arrière, rugueux en dedans, articulé avec le semi-lunaire par deux facettes ménageant une excavation dans leur intervalle.

Pris ensemble, les os de la rangée supérieure du carpe, à l'exception du pisiforme, constituent deux grandes surfaces articulaires. La supérieure ou anti-brachiale est très irrégulière, on y reconnaît cependant : 1° une cavité glénoïde située sur le pyramidal et correspondant au cubitus ; 2° une sorte de condyle allongé transversalement, à la partie antérieure du semi-lunaire et du scaphoïde, correspondant aux deux cavités glénoïdes du radius ;

3° une large gorge à deux étages, qui reçoit les condyles du même os. La surface articulaire inférieure, qui répond à la deuxième rangée, est formée de plusieurs facettes ondulées ; elle est en général convexe en avant, concave en arrière, sauf en regard du pyramidal qui est au contraire concave en avant, convexe en arrière.

Os de la rangée inférieure ou métacarpienne.

Unciforme. — L'os crochu ou unciforme se fait remarquer par un prolongement postérieur tubéreux, représentant l'apophyse unciforme qui, chez l'homme, lui a valu son nom. Il s'articule, en haut, avec le pyramidal et le semi-lunaire au moyen d'une surface condyloïde qui descend sur sa face externe jusqu'à la base de son prolongement; en bas, il se met à cheval sur le métacarpien externe et le médian, auxquels il correspond par trois facettes continues.

Capitatum. — Le grand os est très étendu transversalement, mais relativement mince, aplati de dessus en dessous; il est échancré de chaque côté, surtout en dedans, pour recevoir les os voisins, et il forme en arrière une sorte de prolongement condyloïde. Il s'articule : en haut, avec le semi-lunaire et le scaphoïde en bas, avec le métacarpien médian et même dans une petite étendue avec le métacarpien interne; en dehors, avec l'unciforme ; en dedans, avec le trapézoïde qui se trouve juste logé dans son échancrure interne.

Trapézoïde. — Le trapézoïde ressemble beaucoup à l'os crochu, mais il est plus petit et se superpose uniquement au métacarpien interne (abstraction faite d'une petite facette postérieure qui porte sur le grand métacarpien); tandis que l'unciforme est à cheval sur les deux métacarpiens externes. Il s'articule, d'autre part, avec le scaphoïde et le capitatum. Pour répondre à ce dernier, il possède trois facettes dont une taillée sur son prolongement postérieur.

Trapèze. — Le trapèze n'est pas constant chez les Solipèdes : on le trouve à peine une fois sur dix, sous la forme et le volume d'un pois, situé en dedans et en arrière du trapézoïde, et noyé dans l'épaisseur du ligament latéral interne.

Les os de la rangée inférieure forment dans leur ensemble deux larges surfaces diarthrodiales. La supérieure, répondant à la première rangée, est constituée : en dehors par un condyle appartenant à l'os crochu, en avant par deux cavités glénoïdes creusées sur le grand os, en arrière par deux autres condyles dont l'un appartient au trapézoïde et l'autre au pro-

longement du grand os. L'inférieure n'est formée que par des facettes planes plus ou moins larges, plus ou moins inclinées les unes sur les autres; elle répond aux trois pièces du métacarpe.

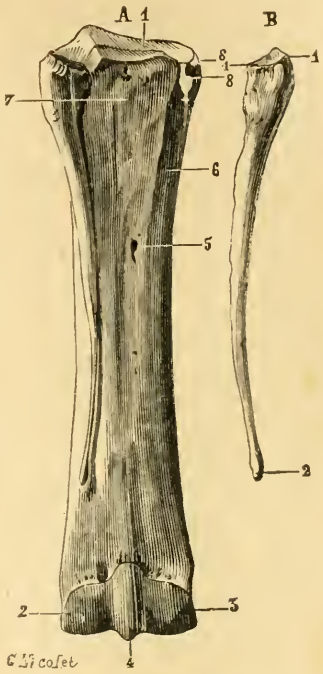

Fig. 74. — Os métacarpiens du cheval.

A, os principal et os rudimentaire externe maintenus dans leurs rapports normaux et vus en arrière : 1, surface articulaire supérieure ; 2, 3, condyle de la surface articulaire inférieure ; 4, arête médiane qui les sépare ; 5, trou nourricier ; 6, surface rugueuse pour l'insertion du ligament interosseux qui unit le métacarpien rudimentaire interne au métacarpien principal ; 7, empreintes d'insertion du suspenseur du boulet ; 8, 8, facettes diarthrodiales répondant à la tête du métacarpien interne.

B, métacarpien interne vu par sa face antérieure ; 1, 1, facettes articulaires intermétacarpiennes ; 2, bouton terminal.

II. — Métacarpe.

Le métacarpe se compose, chez les Solipèdes, de trois *métacarpiens*, accolés parallèlement l'un à l'autre. On distingue *un métacarpien médian* ou *principal* et *deux métacarpiens latéraux ou rudimentaires*, l'un *externe*, l'autre *interne* (fig. 74).

Métacarpien médian. — Encore appelé os du canon, os canon, le métacarpien médian est un os long, cylindroïde, aplati d'avant en arrière, situé verticalement entre le carpe et la région digitée.

Le corps offre à étudier *deux faces et deux bords*. — La *face antérieure* ou *dorsale* est parfaitement lisse et arrondie d'un côté à l'autre. — La *face postérieure* ou *palmaire* est plate et présente : 1° vers le tiers supérieur, le trou nourricier de l'os ; 2° sur les côtés, deux surfaces rugueuses, étroites, allongées verticalement, commençant vers l'extrémité supérieure et se terminant en pointe un peu au-dessous de la moitié de l'os ; ces surfaces répondent aux métacarpiens rudimentaires par l'intermédiaire d'un ligament interosseux qui se laisse presque toujours envahi par l'ossification, parfois même avant l'âge adulte ; 3° dans le quart inférieur, une dépression plus ou moins accentuée, au niveau de laquelle l'os atteint son aplatissement maximum. — Les *bords*, l'un *externe*, l'autre

interne, sont très épais, arrondis et lisses comme la face antérieure.

L'*extrémité supérieure* offre : 1° en haut, une surface articulaire ondulée, allongée transversalement, comprenant : une grande facette versant légèrement en dedans, qui répond au grand os, et une facette plus petite qui répond à l'os crochu, facette située en dehors de la précédente avec laquelle elle forme une crête assez saillante ; 2° deux échancrures situées au-dessus des surfaces rugueuses de la face postérieure et présentant chacune deux petites facettes diarthrodiales, contiguës à la grande surface articulaire supérieure, qui s'adaptent à de semblables facettes des métacarpiens latéraux ; 3° en avant et en dedans ; une tubérosité servant à l'insertion du muscle extenseur antérieur du métacarpe.

L'*extrémité inférieure* répond à la première phalange et aux grands sésamoïdes, par une surface en segment de cylindre, divisée en *deux condyles latéraux* par une *arête* médiane. Les deux condyles se ressemblent exactement, cependant l'interne est un peu plus volumineux que l'externe. Tous deux sont creusés par côté d'une fossette d'insertion ligamenteuse. L'arête qui les sépare les surmonte un peu, en arrière.

Structure et développement. — Le métacarpien principal est l'un des os les plus compacts et aussi les plus fragiles de l'économie. Il se développe par deux noyaux d'ossification, dont un pour l'extrémité inférieure. C'est donc un os long mono-épiphysé, comme le sont généralement les métacarpiens et les métatarsiens.

Métacarpiens latéraux. — Les deux métacarpiens latéraux sont deux os allongés, appliqués contre la face postérieure de l'os principal, l'un en dedans, l'autre en dehors, et atrophiés par la partie inférieure. Chacun d'eux affecte la forme d'une pyramide renversée et présente à étudier *une partie moyenne* et *deux extrémités*.

La partie moyenne, prismatique et triangulaire, offre : 1° *trois faces*, une *externe* ou *dorsale*, lisse et arrondie d'un bord à l'autre ; une *interne* ou *palmaire* plane et également lisse ; une *antérieure*, garnie de rugosités pour donner attache au ligament interosseux ; 2° *trois bords* qui séparent nettement les faces l'une de l'autre.

L'*extrémité supérieure*, la plus grosse, prend le nom de *tête* et porte : en haut, une ou deux facettes diarthrodiales répondant à un ou deux os de la rangée inférieure du carpe ; en avant ; deux autres petites facettes continues avec les précédentes et juxtaposées à de pareilles facettes du métacarpien principal ; sur les

autres points de la périphérie, des rugosités d'insertion. — L'*extrémité inférieure* s'arrête vers le quart inférieur, environ, du métacarpien principal, et se termine par un petit renflement, appelé *bouton*, qui n'est jamais soudé avec l'os principal.

Les deux petits métacarpiens, quoique ayant entre eux la plus grande ressemblance, peuvent néanmoins être distingués l'un de l'autre avec beaucoup de facilité : l'interne est toujours le plus épais et souvent le plus long ; de plus, sa surface articulaire carpienne résulte de l'union de deux facettes, qui correspondent respectivement au trapézoïde et au grand os ; tandis que la surface articulaire carpienne de l'os externe est simple, car elle ne donne appui qu'à l'os crochu.

Structure et développement. — Ces os, d'une texture assez compacte, manquent, comme tous les os allongés, de canal médullaire. Ils se développent par deux noyaux d'ossification, dont un pour leur bouton terminal, qui représente évidemment l'épiphyse inférieure. Ce noyau épiphysaire tarde beaucoup à apparaître ; il est encore cartilagineux à la naissance, alors que l'épiphyse homologue du métacarpien médian est presque complètement ossifiée. Par contre, il se soude assez vite au corps de l'os ; en sorte qu'il y a disproportion dans la croissance distale du métacarpien principal et des métacarpiens accessoires, ce qui explique pourquoi ceux-ci sont relativement plus longs chez le fœtus et le jeune sujet que chez l'adulte. H. Toussaint a fait remarquer que la synostose des trois métacarpiens s'observe rarement chez les chevaux préhistoriques, tandis qu'elle tend à devenir la règle chez les chevaux actuels.

III. — Région digitée.

Les doigts sont les appendices libres et mobiles qui terminent la main ou le pied. Ils sont formés en général de trois articles placés bout à bout qu'on appelle *phalanges* et d'os complémentaires connus sous le nom de *sésamoïdes*.

Dans les Solipèdes, la main ne comprend qu'un seul doigt, lequel fait suite au métacarpien médian. Deux grands sésamoïdes sont annexés à la partie supéro-postérieure de la première phalange ; un petit sésamoïde complète en arrière la troisième (fig. 75).

A. Première phalange ou phalange métacarpienne. — La première phalange, le plus petit de tous les os longs, est située dans une direction oblique de haut en bas et d'arrière en avant, entre le métacarpien principal et la deuxième phalange.

Son *corps*, déprimé d'avant en arrière et plus épais en haut

qu'en bas, offre : une face antérieure arrondie d'un côté à l'autre, légèrement rugueuse ; une face postérieure plate, garnie d'empreintes ligamenteuses disposées en forme de triangle isocèle à base renversée ; deux bords latéraux concaves, épais, arrondis et pourvus de quelques empreintes.

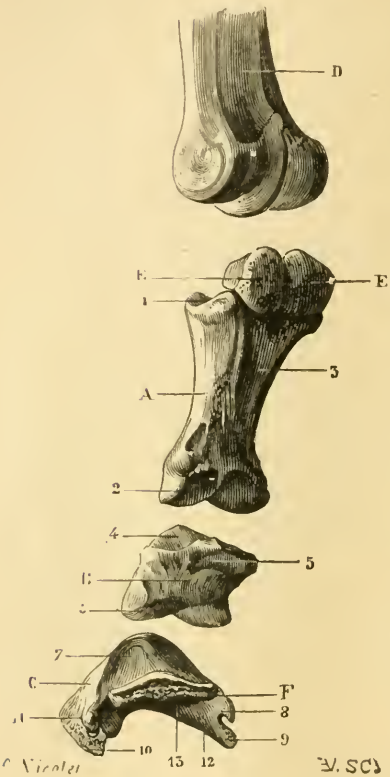

Fig. 75. — Os de la région digitée du cheval (vue postéro latérale).

A, *première phalange* : 1, extrémité supérieure ; 2, extrémité inférieure ; 3, empreintes rugueuses de la face postérieure destinées à l'insertion du ligament sésamoïdien inférieur moyen. — B, *deuxième phalange* : 4, 4, cavités glénoïdes de l'extrémité supérieure ; 5, surface de glissement de la face postérieure ; 6, extremité inférieure. — C, *troisième phalange* : 7, surface articulaire supérieure ; 8, 8, apophyse basilaire ; 9, 9, apophyse rétrossale ; 10, éminence patilobe ; 11, scissure préplantaire ; 12, scissure plantaire aboutissant à l'entrée du sinus semi-lunaire 13. — E, E, *grands sésamoïdes*. — F, *petit sésamoïde*. — D, *extrémité inférieure du métacarpe*.

L'*extrémité supérieure*, la plus grosse, présente : en haut, une surface articulaire composée de deux *cavités glénoïdes* séparées par une rainure antéro-postérieure ; latéralement et un peu en arrière, un tubercule d'insertion assez bien détaché. — L'*extrémité inférieure* porte une surface articulaire allongée transversalement, pour répondre à la deuxième phalange : cette surface, formée de *deux condyles* séparés par une gorge médiane, est flanquée latéralement par une petite tubérosité à insertions ligamenteuses. Le condyle externe est plus petit que l'interne ; aussi, quand on pose une première phalange sur un plan horizontal, la face antérieure tournée en haut, elle touche le plan par trois points seulement : les deux tubercules de l'extrémité supérieure et le condyle interne ; en appuyant sur le condyle externe, on fait basculer l'os.

Structure et développement. — La première phalange est un os très compact dont le tissu spongieux est creusé d'une grande

cavité médullaire centrale qui est un principe de canal médullaire.

Elle se développe par deux noyaux d'ossification principaux dont un pour l'extrémité supérieure. Par exception, chez les Solipèdes, on observe une épiphyse inférieure éphémère dont il ne reste plus trace quelques semaines après la naissance.

Grands sésamoïdes. — Le nom de sésamoïde désigne en général de petits os en quelque sorte surajoutés, adventices, qui ont été comparés, chez l'Homme, à des graines de sésame, et qui se développent à l'entour des jointures, au sein de masses fibreuses ou fibro-cartilagineuses.

Les grands sésamoïdes du cheval sont situés côte à côte, en arrière de l'extrémité supérieure de la première phalange, dont ils complètent la surface articulaire, qui, en effet, est loin d'avoir assez d'étendue pour s'adapter exactement à la surface métacarpienne. Chacun d'eux représente une courte pyramide trifaciée, offrant : une *face antérieure*, articulaire, moulée sur l'un des condyles et l'un des côtés de l'arête médiane de l'extrémité inférieure du métacarpien principal ; une *face postérieure* ou *concentrique* revêtue de cartilage, à l'état frais, et formant avec celle de l'os opposé une coulisse de glissement pour les tendons fléchisseurs des phalanges ; une *face latérale* ou *excentrique*, déprimée et rugueuse ; une *base*, plane et chagrinée, tournée en bas ; enfin un sommet dirigé en haut et recourbé en avant.

Seconde phalange ou phalangine. — C'est un os court, situé dans la même direction oblique que la première phalange. Elle est aplatie d'avant en arrière et offre : une *face antérieure*, garnie de quelques légères empreintes ; une *face postérieure*, pourvue, en haut, d'une saillie de glissement allongée transversalement, que l'on a comparée à un sésamoïde fixe ; une *face supérieure*, creusée de deux cavités glénoïdes pour répondre à la surface articulaire inférieure de la première phalange ; une *face inférieure*, conformée sur le même modèle que cette dernière, c'est-à-dire occupée par deux condyles inégaux qui s'articulent avec la troisième phalange et le petit sésamoïde ; *deux faces latérales*, présentant une forte empreinte. — On trouve à l'intérieur de cet os un noyau de substance spongieuse très condensée, enveloppé d'une couche épaisse de substance compacte. Il se développe comme la première phalange, c'est-à-dire par trois noyaux d'ossification : un pour le corps, deux pour les extrémités, celui de l'extrémité inférieure éphémère.

Troisième phalange, phalangette, phalange unguéale, os du pied. — C'est un os court qui termine le doigt et supporte l'ongle, à l'intérieur duquel il est enfermé avec le petit sésamoïde.

Il est complété par un *appareil fibro-cartilagineux* spécial, et figure un segment de cône très raccourci, obliquement tronqué, en arrière, du sommet à la base, auquel on distingue *trois faces, trois bords* et *deux angles latéraux.*

La *face antérieure,* convexe d'un côté à l'autre, criblée de porosités et de trous vasculaires, présente de chaque côté : 1° un sillon horizontal, scissure pré-plantaire, qui commence en arrière entre l'apophyse rétrossale et l'apophyse basilaire, et qui se termine en avant à l'un des trous pénétrant dans l'os ; 2° l'*éminence palitobe*, surface rugueuse en relief, située entre le sillon précité et le bord inférieur de l'os. — La *face supérieure* est occupée par une surface articulaire formée de deux cavités glénoïdes et d'un léger relief médian. — La *face inférieure* (fig. 76), excavée en voûte, est divisée en deux régions par la *crête semi-lunaire* ; l'antérieure, criblée de très fines porosités, répond à la partie de l'ongle qui porte le nom de *sole* ; la postérieure offre, immédiatement en arrière de la crête semi-lunaire, une empreinte médiane et deux scissures latérales. Celles-ci, nommées *scissures plantaires,* prennent naissance à la base de l'apophyse basilaire, se dirigent obliquement en avant et en dedans pour aboutir aux *trous plantaires,* orifices extérieurs de deux larges conduits qui entrent dans l'os et se réunissent à son intérieur en formant le *sinus semi-lunaire.*

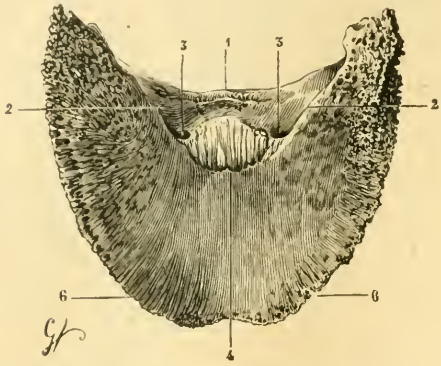

Fig. 76. — Troisième phalange du cheval (face inférieure).
1, 1, bord postérieur ; 2, 2, scissures plantaires ; 3, 3, trous plantaires ; 4, crête semi-lunaire ; 6, 6, bord antérieur.

Le *bord supérieur* se relève dans son milieu en une apophyse impaire, triangulaire, aplatie d'avant en arrière, rugueuse sur sa face antérieure, concourant par sa face postérieure à former la surface articulaire qui répond à la seconde phalange : c'est l'*éminence pyramidale.* Deux fossettes d'insertion s'observent par côté, qui empiètent sur la face antérieure jusqu'au voisinage de la scissure pré-plantaire. — Le *bord inférieur,* mince, dentelé, demi-circulaire, est légèrement échancré à sa partie médiane et percé de huit à dix grands trous qui s'enfoncent dans l'os. — Le

bord postérieur est concave ; on y remarque une facette diarthrodiale, très étroite, allongée transversalement, continue avec la grande surface articulaire supérieure, et s'adaptant à une semblable facette du petit sésamoïde.

Les *angles latéraux* sont deux saillies divergentes, dirigées en arrière, où viennent se réunir les trois bords de l'os. Ils donnent attache aux fibro-cartilages complémentaires. Une échancrure profonde, origine de la scissure pré-plantaire, les sépare chacun en deux éminences particulières: l'une, supérieure, dite *apophyse basilaire* ; l'autre, inférieure, plus prolongée, appelée *apophyse rétrossale.*

Structure. — L'os du pied offre à son intérieur le *sinus semilunaire,* cavité cylindrique, allongée transversalement et demi-circulaire, résultant de la rencontre des deux trous plantaires. De cette cavité partent de nombreux tuyaux, souvent anastomosés entre eux, qui viennent s'ouvrir à l'extérieur par les trous de la face antérieure de l'os ou par ceux du bord inférieur. Il s'ensuit une structure poreuse toute particulière qui tient à ce que les vaisseaux de quelque importance, pour échapper aux compressions de l'ongle, ont dû traverser l'os et se diviser en une multitude de rameaux et ramuscules avant d'atteindre le derme sous-unguéal. Il n'y a donc pas là de simples trous nourriciers comparables à ceux des autres os, mais un véritable système canaliculaire faisant jouer à la phalangette le rôle d'une pomme d'arrosoir.

Cet os a pour base un noyau de substance spongieuse entouré d'une couche de tissu compact. Celle-ci, plus épaisse vers l'éminence pyramidale que partout ailleurs, envoie dans l'intérieur de l'os des prolongements multiples qui forment les parois du sinus semi-lunaire et des tuyaux osseux qui y prennent naissance.

Développement. — La troisième phalange présente un mode d'ossification tout particulier. Elle résulte de deux formations distinctes : une formation proximale, endochondrale, et une formation distale, périostique. La première fait partie du squelette primaire et en a la fixité morphologique ; la seconde est une sorte de support appendiculaire pour l'ongle, dont elle subit les variations de forme ; on peut la comparer de tous points à la cheville osseuse des cornes frontales. L'ossification commence par la partie distale ; elle envahit ensuite de proche en proche la partie articulaire, de telle manière qu'il n'y a jamais qu'un noyau d'ossification.

Chez le jeune animal, les angles latéraux sont obtus et ne dépassent guère la limite postérieure de la surface articulaire ; ils s'allongent progressivement avec l'âge et deviennent de plus en plus saillants. Le développement qu'ils prennent alors est dû

à l'ossification progressive des cartilages latéraux. Il arrive même très fréquemment, chez les vieux chevaux, que cette ossification, poussée à ses dernières limites, envahisse presque totalement la substance de ces organes complémentaires ; elle a pour résultat presque inévitable, dès son début, de convertir en trou l'échancrure qui sépare l'apophyse basilaire de l'apophyse rétrossale.

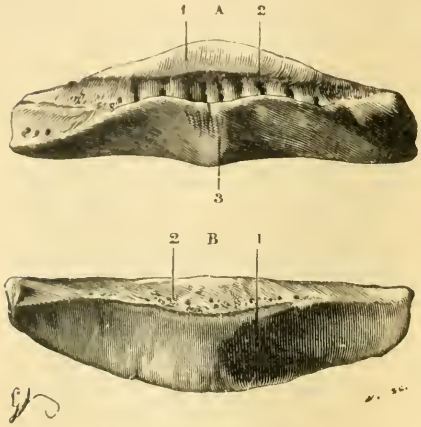

Fig. 77. — Petit sésamoïde du cheval. — A, vu par son bord antérieur et sa face inférieure. — B, vu par sa face supérieure et son bord postérieur.

A. — 1, facette articulaire du bord antérieur correspondant à la facette du bord postérieur de la troisième phalange; 2, rainure du bord antérieur : 3, face inférieure, lisse et ondulée.

B. — 1, surface articulaire de la face supérieure s'opposant à l'extrémité inférieure de la deuxième phalange ; 2, bord postérieur.

Appareil fibro-cartilagineux complémentaire de l'os du pied. — La disposition de cet appareil exigeant, pour être bien comprise, la connaissance préalable des ligaments et des tendons qui s'attachent sur l'os du pied, nous en ferons une étude détaillée seulement alors que nous nous occuperons du pied du cheval dans son ensemble, à l'article *Sens du toucher*. Nous nous contenterons de dire ici que cet appareil se compose de deux pièces latérales, les *fibro-cartilages* de l'os du pied ou *cartilages scutiformes*, réunis, en arrière et en bas, par le *coussinet plantaire*, masse fibro-élastique sur laquelle repose le petit sésamoïde par l'intermédiaire du tendon perforant.

Petit sésamoïde ou os naviculaire (fig. 77). — Os court, en forme de navette, annexé à la troisième phalange, en arrière de laquelle il se trouve situé ; allongé transversalement, aplati de dessus en dessous, rétréci à ses extrémités, offrant : 1° une *face supérieure*, sur laquelle se prolongent les cavités glénoïdes et le relief médian de la surface articulaire de l'os du pied ; 2° une *face inférieure*, partagée par un léger relief en deux facettes ondulées, et revêtue de cartilage pour former une surface de glissement ; 3° un *bord antérieur*, creusé, dans sa longueur, d'une rainure d'insertion, au-dessus de laquelle on remarque la facette diarthrodiale qui s'oppose au bord postérieur de la troisième

phalange ; 4° un *bord postérieur* et *deux extrémités*, servant à des insertions ligamenteuses. — Cet os, ainsi que chacun des grands sésamoïdes, prend naissance par un seul point d'ossification ; il est formé d'une couche épaisse de tissu compact enveloppant un noyau de substance spongieuse très condensée.

DIFFÉRENCES.

Ane. — I. Carpe. — Ressemble à celui du cheval.

II. Métacarpe. — Les métacarpiens latéraux sont relativement plus longs que chez le cheval ; ils descendent jusqu'au cinquième ou sixième inférieur du métacarpien médian. D'autre part, la surface articulaire supérieure du métacarpien interne tend à se niveler avec celle du médian, tandis que, dans le cheval, elle proémine comme une marche d'escalier sur le restant de la surface articulaire; la facette correspondant au grand os est ainsi plus nette que dans l'âne.

Le métacarpien médian se reconnaît à sa moindre largeur, qui le fait paraître plus épais; le rapport des deux dimensions antéro-postérieure et transverse, mesurées sous les métacarpiens latéraux, est d'environ 0,70 dans l'âne ; 0,60 dans le cheval ; 0,65 dans le mulet.

III. Région digitée. — Les phalanges de l'âne participent de l'étroitesse du canon et paraissent ainsi d'autant plus longues. La largeur minimum de la première est inférieure aux quatre dixièmes de sa longueur, tandis que ce rapport est au moins 4:10 dans le cheval. La deuxième est moins large que longue dans l'âne, plus large que longue dans le cheval. Quant à la troisième, elle est plus étroite, étranglée circulairement sous l'éminence pyramidale, peu saillante à ses angles postérieurs, très concave à sa face inférieure dont le croissant solaire est particulièrement large. Le *petit sésamoïde* est à la fois plus court et plus épais que celui du cheval.

Mulet. — La main du mulet participe de celles de ses deux ascendants d'une manière variable. Voici ce qu'on observe le plus souvent : au carpe, les connexions du grand os avec le métacarpien interne sont nulles ou très restreintes, comme dans l'âne. Au métacarpe, la surface articulaire du métacarpien interne se nivelle avec celle du médian et ne présente ordinairement qu'une seule facette ; l'os du canon est souvent presque aussi aplati d'avant en arrière que dans le cheval. A la région digitée, la première et la seconde phalange ressemblent plutôt à celles du cheval ; la troisième tient de celle de l'âne.

Bœuf. — I. Carpe (fig. 78). — Le carpe du bœuf n'est constitué que par six os : quatre en haut, deux en bas, le trapèze faisant défaut et le trapézoïde étant soudé avec le grand os. Cette soudure se fait de très bonne heure, avant la fin de la première moitié de la gestation, alors que les deux pièces sont encore cartilagineuses ; elle est si complète que la pièce unique en résultant ne s'ossifie que par un seul noyau, comme si elle était simple. Le *pisiforme* est globuleux, allongé d'avant en arrière, renflé postérieurement, pourvu en avant d'une facette articulaire pour répondre au pyramidal ; il n'a pas de relation avec le cubitus. Le *pyramidal* est plus volumineux que chez les Solipèdes, articulé supérieurement avec les deux os de l'avant-bras au moyen d'une surface concavo-convexe formant une sorte d'encoche latérale qui reçoit la pointe terminale du cubitus; il présente un prolongement postéro-inférieur reçu dans une échancrure de l'os crochu. Le *semi-lunaire* est étranglé dans le milieu de sa longueur antéro-postérieure : sa surface articulaire supérieure est allongée

obliquement d'avant en arrière et de dehors en dedans; l'inférieure est creusée d'une gorge transverse, profonde. Le *scaphoïde* n'est guère plus volumineux que les os précédents ; il est beaucoup moins étendu transversalement que dans les Solipèdes ; sa surface articulaire supérieure, très concave, se relève fortement en arrière. L'*os crochu* est très développé, sa dimension transverse égale l'antéro-postérieure; aussi couvre-t-il toute la partie externe de l'os canon répondant au métacarpien IV. La face supérieure offre deux facettes articulaires concavo-convexes pour répondre au semi-lunaire et au pyramidal, l'externe formant encoche sur le pourtour de l'os. Le *capitato-trapézoïde* est très aplati, mais dépourvu de prolongement postérieur ; sa face supérieure, concavo-convexe, ne répond au semi-lunaire que dans une petite étendue, ce dernier os reposant davantage sur l'unciforme que sur le grand os ; la partie de celui-ci représentant le trapézoïde se distingue à son épaisseur.

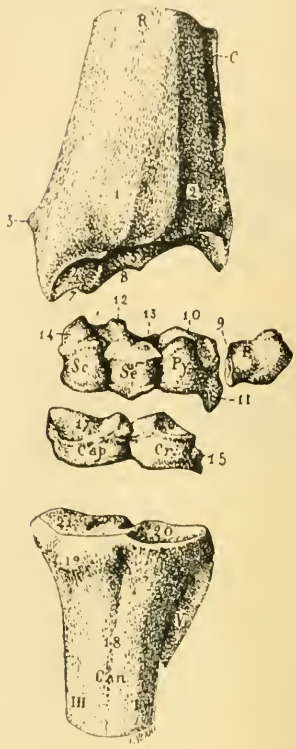

Fig. 78. — Carpe du bœuf, face antérieure, avec la partie inférieure des os de l'avant-bras et la partie supérieure du métacarpe.

II. Métacarpe (fig. 78 et 79). — A première vue, le métacarpe du bœuf ne comprend que deux os : un principal ou os canon, et un rudimentaire situé au côté externe de l'extrémité supérieure du précédent ; mais il n'est pas rare d'en rencontrer un troisième, extrêmement grêle, noyé dans un cordon fibreux, du côté interne; d'autre part, il est manifeste que le canon résulte de la soudure des deux métacarpiens correspondant aux doigts développés. Cela fait donc en tout quatre métacarpiens; il ne manque réellement que celui du pouce. Ainsi le métacarpe du bœuf a pour formule IIe, $\underbrace{III^e, IV^e}$, V^e, exprimant que l'os canon est le produit de la coalescence des métacarpiens du troisième et du quatrième doigt (médius et annulaire), tandis que les métacarpiens

R, radius ; C, cubitus ; P, pisiforme (déjeté en dehors) ; *Py*, pyramidal ; *Se*, semi-lunaire ; *Sc*, scaphoïde ; C, unciforme ; *Cap*, capitatum soudé avec le trapézoïde ; III et IV, troisième et quatrième métacarpiens soudés en os canon ; V, cinquième métacarpien à l'état rudimentaire ; 1, coulisse de l'extenseur antérieur du métacarpe ; 2, coulisse de l'extenseur antérieur des phalanges ; 3, tubérosité interne de l'extrémité inférieure du radius ; 4 et 5, cavités glenoïdales de la surface articulaire inférieure du radius ; 6, extrémité inférieure du cubitus ; 7 et 8, condyles légèrement déprimés en trochlée de la surface articulaire radiale ; 9, facette articulaire du pisiforme ; 10, surface articulaire supérieure du pyramidal ; 11, son prolongement postérieur ; 12 et 13, les deux cuspides postérieures du semi-lunaire ; 14, surface articulaire supérieure du scaphoïde ; 15, encoche de l'os crochu recevant le prolongement du pyramidal ; 16, surface articulaire supérieure de l'os crochu ; 17, surface articulaire supérieure du capitato-trapézoïde ; 18, sillon de coalescence des métacarpiens du canon ; 19, tubérosité d'insertion de l'extenseur antérieur du métacarpe ; 20 et 21, les deux facettes de la surface articulaire supérieure de l'os canon (*Can*).

rudimentaires sont des vestiges des deuxième et cinquième doigts (index et auriculaire). Le canon accuse d'emblée sa duplicité originelle par les sillons médians de ses deux faces et par l'échancrure étroite et profonde qui divise son extrémité inférieure en deux surfaces articulaires ressemblant chacune à la surface unique du cheval. Cet os, rétréci dans son milieu, aplati d'avant en arrière, offre à envisager : 1° une face antérieure arrondie, parcourue d'un sillon médian où s'ouvrent deux conduits qui le traversent de part en part au voisinage des extrémités, le supérieur susceptible d'oblitération ; 2° une face postérieure plane montrant également un sillon de coalescence ; 3° une extrémité supérieure pourvue d'une surface articulaire à deux facettes ondulées, dont l'externe est moins étendue que l'interne, facettes séparées en arrière par une échancrure d'insertion ; sur le pourtour de cette extrémité, on remarque : en dehors et en arrière, une toute petite facette diarthrodiale pour le métacarpien rudimentaire, en avant et en dedans, une tubérosité pour l'attache de l'extenseur antérieur du métacarpe ; 4° une extrémité inférieure divisée, comme nous l'avons dit, en deux surfaces articulaires répondant chacune à un doigt, l'externe un peu plus petite que l'interne, mais l'une et l'autre disposées comme la surface articulaire unique des Solipèdes, c'est-à-dire formées de deux condyles séparés par une arête antéro-postérieure ; le condyle excentrique de l'une et de l'autre est plus large que le concentrique,

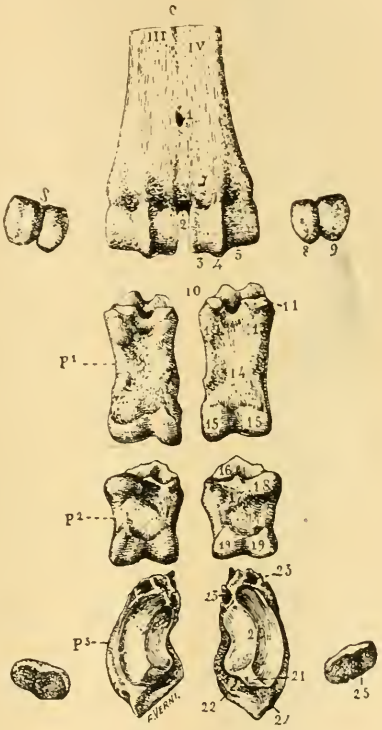

Fig. 79. — Extrémité digitée du bœuf, face postérieure, les os séparés et les sésamoïdes reportés sur les côtés.

C, canon ; III et IV, métacarpiens du canon ; S, grands sésamoïdes ; P¹ ; première phalange ; P², deuxième phalange ; P3, troisième phalange ; 1, petit sésamoïde ; 1', canal interosseux inférieur du canon ; 2, échancrure interarticulaire ; 3, condyle concentrique séparé du condyle excentrique, 5, par l'arête 4 ; 6, 7, fossettes surmontant les condyles ; 8, grand sésamoïde concentrique ; 9, grand sésamoïde excentrique ; 10, surface articulaire supérieure ; 11, petites facettes répondant à la base des grands sésamoïdes ; 12, 13, tubercules postéro-supérieurs de la première phalange ; 14, rugosités d'insertion ; 15, condyles de la surface articulaire inférieure de la première phalange ; 16, surface articulaire supérieure de la deuxième phalange ; 17, coulisse du perforant ; 18, tubercule supéro-externe ; 19, condyles de la surface articulaire inférieure ; 20, surface articulaire supérieure de la troisième phalange ; 21, facette répondant au petit sésamoïde ; 22, rainure d'insertion ; 23, trou vasculaire de l'éminence pyramidale ; 24, trou vasculaire postérieur ; 25, face postérieure du petit sésamoïde.

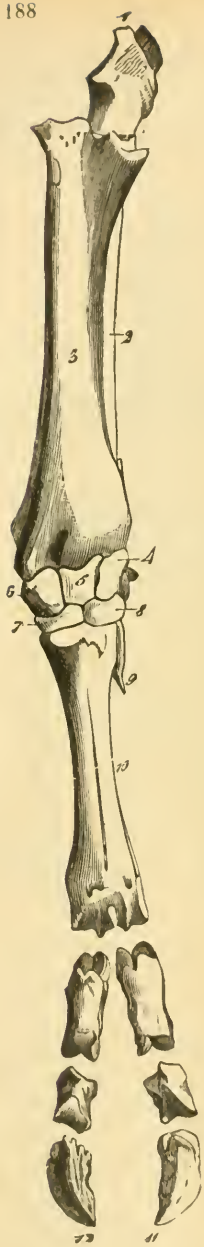

mais moins épais et par conséquent en dénivellement sur lui.

Jusqu'à une certaine période de la vie intra-utérine, les deux métacarpiens de l'os canon sont simplement accolés ; ils s'unissent d'abord par leurs périostes, puis s'aplatissent l'un contre l'autre et enfin se soudent en commençant par la partie supérieure. La soudure est toujours complète à la naissance, mais elle n'est pas très solide et les deux canaux médullaires sont encore indépendants ; leur cloison d'adossement n'est résorbée que vers l'âge de deux ou trois mois, il en reste trace pendant longtemps, surtout du côté antérieur. Chacun des métacarpiens de l'os canon se développe par deux noyaux d'ossification, dont un pour l'extrémité inférieure.

Quant aux métacarpiens rudimentaires, l'externe seul est constant : c'est un osselet styloïde d'environ 4 centimètres de longueur et 1 de largeur, articulé par son extrémité supérieure avec l'os du canon, mais ne prenant aucune part à la constitution de la surface carpienne ; il se soude parfois à ce dernier, en laissant un petit intervalle. Le métacarpien rudimentaire interne n'est, lorsqu'il existe, qu'une grêle tigelle localisée aussi en haut du canon. Il est à remarquer que, dans le fœtus, les métacarpiens latéraux, à l'état cartilagineux, sont relativement beaucoup plus développés que dans l'adulte ; ils subissent ensuite une évolution régressive.

III. Doigts (fig. 79 et 80). — Le bœuf présente deux doigts développés, le troisième et le quatrième, et des vestiges du deuxième et du cinquième. Les premiers comprennent chacun, comme le doigt unique du cheval, trois phalanges et trois sésamoïdes.

La *première phalange* semble s'être aplatie contre sa congénère, en sorte qu'on lui distingue : une face concentrique, à peu près plane et parsemée de rugosités ; une face excentrique, convexe d'avant en arrière, et une face postérieure, garnie, de chaque côté, de rugosités d'insertion. L'extrémité supérieure porte une surface articulaire modelée sur la moitié correspondante de celle du canon, en arrière de laquelle existent deux petites facettes correspondant à la base des grands sésamoïdes. L'extrémité inférieure offre deux condyles séparés par une gorge, l'excentrique plus développé que l'autre. Dans le

Fig. 80. — Avant-bras et main du bœuf (vus par leur face antérieure).

1, olécrâne ; 2, corps du cubitus ; 3, corps du radius ; 4, pyramidal ; 5, semi-lunaire ; 6, scaphoïde ; 7, capitato-trapézoïde ; 8, unciforme ; 9, métacarpien rudimentaire ; 10, os canon ; 11, doigt externe ; 12, doigt interne.

jeune âge, cet os ne présente qu'une seule épiphyse; l'épiphyse distale éphémère que nous avons signalée aux deux premières phalanges est propre aux Solipèdes.

La *deuxième phalange* participe des différences de la première. Elle est creusée intérieurement d'une petite cavité médullaire.

La *troisième phalange*, dans son ensemble, rappelle un peu une moitié latérale de celle du cheval; mais elle n'a pas de fibro-cartilage complémentaire. Elle offre à étudier quatre faces, trois bords et trois angles saillants. La face concentrique, planiforme, présente une légère gouttière antéro-postérieure. La face excentrique, convexe d'avant en arrière et parsemée d'orifices vasculaires, se divise nettement en deux étages : un supérieur relativement lisse; un inférieur rugueux, très poreux, équivalant à l'éminence patilobe des Solipèdes. La face supérieure s'articule avec la deuxième phalange et est surmontée d'une éminence pyramidale, trifaciée, garnie d'aspérités et percée de deux grands trous vasculaires. La face inférieure est à peine concave, mais taillée obliquement vers le dedans de manière à former le creux du pied; il n'y a pas de crête semi-lunaire. Le bord supérieur circonscrivant la surface articulaire porte en arrière une petite facette losangique pour l'articulation du petit sésamoïde, facette sous laquelle existe une rainure d'insertion. Le bord inférieur circonscrit la face plantaire et est parsemé de pertuis. Le bord antérieur, rectiligne, sépare les deux faces latérales. Quant aux angles saillants, on peut les distinguer en antérieur, postérieur et supérieur; l'antérieur forme une pointe à trois faces légèrement recourbée vers l'interstice digité; le postérieur, obtus, donne insertion au tendon fléchisseur du côté interne et présente en dehors un grand trou pénétrant dans le sinus semi-lunaire; le supérieur constitue l'apophyse pyramidale déjà mentionnée. L'os est creusé intérieurement d'un vaste sinus vasculaire, auquel donnent accès trois conduits, deux pénétrant au niveau de l'éminence pyramidale, le troisième en dehors de l'angle du talon, sinus d'où s'échappent de nombreux canaux qui débouchent au bord inférieur et sur les faces latérales.

Les *grands sésamoïdes*, au nombre de quatre, sont accouplés deux à deux à l'extrémité supérieure de chaque première phalange et articulés entre eux ainsi qu'avec la première phalange. Dans chaque paire, l'excentrique est le plus volumineux.

Les *petits sésamoïdes*, au nombre de deux, sont conformés en principe comme celui du cheval, mais sont beaucoup moins longs, obtus à leurs extrémités.

Ajoutons, pour être complet, qu'il existe à l'intérieur des ergots un osselet qui représente évidemment la phalange unguéale de ces vestiges digités extérieurs.

Mouton et Chèvre. — Dans le mouton et la chèvre, la main est constituée comme celle du bœuf, sauf les différences ci-après.

I. Carpe. — Le pisiforme est allongé d'avant en arrière et aplati d'un côté à l'autre au lieu d'être presque globuleux.

II. Métacarpe. — On rencontre plus fréquemment que chez le bœuf le métacarpien rudimentaire interne; par contre, l'externe est susceptible de manquer. L'os canon est très élargi inférieurement; ses sillons de soudure sont plus ou moins effacés, l'arête des surfaces articulaires inférieures est presque tranchante, et l'inégalité de diamètre de leurs condyles est extrêmement prononcée.

III. Doigts. — La première phalange est proportionnellement plus longue et plus étroite que chez le bœuf. Il en est de même de la deuxième qui est au moins deux fois plus longue que large. La troisième est extré-

nement aplatie d'un côté à l'autre, son bord antérieur tranchant et sa face inférieure très étroite ; l'éminence pyramidale est percée d'un seul trou. Les grands sésamoïdes sont fortement comprimés, allongés de haut en bas. Les petits sésamoïdes sont irrégulièrement quadrilatères et leur coulisse postérieure est simple.

Entre le mouton et la chèvre, les différences sont minimes ; la plus importante consiste dans la brièveté relative du canon de celle-ci : l'indice métacarpo-huméral, c'est-à-dire le rapport de la longueur du canon à celle de l'humérus (mesurées d'une surface articulaire à l'autre) varie de 0,70 à 0,78, tandis que dans le mouton il est compris entre 0,85 et 0,95. En outre, le canon caprin est proportionnellement plus large, plus déprimé d'avant en arrière que le canon ovin. Par contre, les phalanges unguéales sont encore plus aplaties que celles du mouton, leur face plantaire s'en trouve réduite à un bord de quelques millimètres.

Porc (fig. 81). — I. Carpe. — Le carpe du porc renferme huit os comme celui de l'homme : quatre à la rangée supérieure et quatre à l'inférieure. Le trapézoïde est libre et le trapèze constant. Le pisiforme est allongé, très aplati et incurvé. Le pyramidal ressemble à celui du bœuf, mais il est dépourvu de prolongement postéro-inférieur. Le semi-lunaire se distingue à l'obliquité de sa face antérieure et à l'aplanissement de ses faces supérieure et postérieure. Le scaphoïde est moins volumineux que le semi-lunaire, non relevé contre le radius postérieurement. L'os crochu est le plus gros de sa rangée ; il répond aux métacarpiens V, IV et III. Le grand os porte en arrière un prolongement faisant saillie sur la surface articulaire inférieure : sa face inférieure, fortement concave d'avant en arrière, s'articule avec le métacarpien III. Le trapézoïde, aplati d'un côté à l'autre, répond aux métacarpiens II et III. Le trapèze est un globule allongé qui n'a pas de correspondant dans le métacarpe, le pouce ayant avorté complètement.

Fig. 81. — Main du porc, face antérieure.

II. Métacarpe. — Les quatre métacarpiens sont : deux grands (IIIe et IVe) et deux petits (IIe et Ve) ; les premiers aplatis d'avant en arrière, étroitement accolés suivant l'axe de l'extrémité, mais jamais soudés ; les seconds aplatis d'un côté à l'autre, atténués à l'extrémité supérieure et situés à côté et en arrière des précédents. Tous s'articulent au moyen de facettes latérales taillées sur les côtés adjacents de leur extrémité supérieure et se terminent par une surface articulaire répondant à un doigt. Le grand métacarpien interne l'emporte sensiblement en volume sur l'externe ; il se fait en outre remarquer par un petit prolongement de son extrémité supérieure qui chevauche celui-ci pour arriver au contact de l'os crochu. Chacun présente à l'extrémité inférieure une surface articulaire semblable à celle du canon des Ruminants, tandis que les petits métacarpiens ont cette surface condyloïde en avant, trochléenne en arrière. Le petit métacarpien interne est sensiblement plus long, mais moins épais que l'externe.

III. Doigts. — Chaque doigt comprend trois phalanges, deux grands sésamoïdes et un petit sésamoïde, tous os ressemblant assez exactement à ceux des Bovins ; toutefois l'éminence pyramidale des phalangettes n'est pas percée de trous, les orifices d'accès du sinus semi-lunaire sont reportés sur les faces latérales ; d'autre part, dans chaque paire de grands sésamoïdes, le concentrique dépasse l'autre considérablement en hauteur. Le petit sésamoïde des doigts latéraux est de la grosseur d'un plomb.

Chien (fig. 82). — I. Carpe. — Formé de sept os : trois en haut, quatre

en bas; l'os interne de la première rangée résulte de la soudure du semi-lunaire avec le scaphoïde. Le pisiforme est allongé d'avant en arrière, étranglé à la partie moyenne, renflé aux extrémités, semblable à un petit calcanéum ; il s'articule avec le pyramidal et le cubitus ; son extrémité libre fait épiphyse dans le jeune âge. Le pyramidal occupe tout le bord externe du carpe, grâce au développement de son prolongement postérieur qui s'étend jusqu'au Ve métacarpien. Le scapho-lunaire est énorme, il répond aux quatre os de la rangée inférieure et à presque toute l'étendue de la surface articulaire du radius. Il se développe en deux noyaux d'ossification, dont un correspond au semi-lunaire et l'autre au scaphoïde ; en remontant plus haut dans son développement, on constate qu'il entre dans sa constitution une troisième pièce équivalant à l'os central, c'est donc rigoureusement un scapho-centro-lunaire.

Les os de la deuxième rangée vont en diminuant de grosseur de dehors en dedans ; le crochu est de beaucoup le plus volumineux ; il répond aux métacarpiens IV et V. Le grand os est comprimé latéralement, concave par-dessous et superposé au métacarpien III; il prend aussi contact avec le métacarpien II. Le trapézoïde répond aux métacarpiens II et I. Enfin le trapèze correspondant au métacarpien du pouce s'abaisse pour laisser place à un os nouveau que Strauss-Durckeim a désigné chez le chat sous le nom de *phacoïde* ; c'est un globule gros comme un plomb situé derrière le trapèze et le scapho-lunaire.

Fig. 82. — Main du chien, face antérieure.

II. Métacarpe. — Le métacarpe du chien comprend cinq métacarpiens cylindroïdes, suivis de cinq doigts. L'interne est le plus petit, car le pouce est très réduit. Ces os sont un peu divergents à l'extrémité inférieure, intimement appliqués l'un contre l'autre et articulés par des facettes latérales à l'extrémité supérieure. Les plus longs sont les IIIe et IVe, les plus forts le IIe et surtout le Ve. Ceux-ci dépassent légèrement le niveau des autres à l'extrémité carpienne ; le Ve présente là une forte éminence latérale d'insertion. La surface articulaire carpienne de chacun de ces os est allongée et convexe d'avant en arrière ; elle surplombe plus ou moins leur face palmaire. La surface articulaire phalangienne, simple en avant, est divisée postérieurement en deux condyles par une arête médiane ; elle est surmontée d'une petite fossette du côté dorsal. Le métacarpien du pouce n'est pas seulement petit et comprimé latéralement, il offre une surface articulaire inférieure différente de celle des autres : creusée d'une gorge antéro-postérieure, et rappelant la surface articulaire distale d'une phalange. Si l'on considère d'autre part que ce prétendu métacarpien présente son épiphyse à l'extrémité proximale, on est conduit à l'assimiler à la première phalange véritable du pouce, lequel présenterait ainsi trois articles comme les autres doigts, mais serait dépourvu de métacarpien. Il se pourrait toutefois que l'os en question résumât un métacarpien et une première phalange, comme le soutenait Sappey.

III. Région digitée. — Les cinq doigts du chien rappellent exactement ceux de la main de l'homme ; mais le pouce est atrophié et non opposable. Ces doigts sont développés dans les mêmes proportions que les métacarpiens auxquels ils font suite. Ils comprennent chacun trois phalanges, hormis le pouce qui n'en a que deux, du moins en apparence. La première est très légèrement courbée dans sa longueur, à convexité dorsale ; elle est évidée sur les parties latérales, plus large et plus épaisse à l'extrémité supérieure qu'à l'inférieure ; celle-ci se termine par une

trochlée qui s'élève beaucoup plus sur la face postérieure de l'os que sur l'antérieure; celle-là offre une cupule articulaire flanquée en arrière de deux tubercules. La deuxième phalange est très longue relativement; son extrémité distale est au moins aussi large que l'autre et légèrement relevée dorsalement. La troisième phalange affecte la forme de la griffe à laquelle elle sert de support, c'est-à-dire qu'elle est conique, recourbée en crochet et comprimée latéralement; sa base est creusée d'une rainure circulaire dans laquelle l'ongle est serti, rainure interrompue du côté palmaire, où se trouve un tubercule percé latéralement de deux trous. Il est remarquable que la première phalange du pouce ressemble à la deuxième phalange des autres doigts, et que la deuxième phalange ne se distingue des autres phalanges unguéales, à part son volume, que par son extrême aplatissement latéral.

Quant aux sésamoïdes, il n'y en a pas aux phalangettes; mais on en observe une paire derrière chaque articulation métacarpo-phalangienne, qui sont très allongés et forment une coulisse étroite et profonde; souvent, en outre, on trouve à l'opposé, c'est-à-dire en avant de la même articulation, un autre sésamoïde plus ou moins développé; il n'est même pas rare d'en trouver aussi en avant de la première articulation interphalangienne des doigts autres que le pouce: cela fait donc en tout, dans la région digitée, dix sésamoïdes palmaires ou grands sésamoïdes qui sont constants, et huit sésamoïdes dorsaux susceptibles de manquer plus ou moins complètement.

Chat. — La main du chat ne diffère guère de celle du chien. Le carpe comprend les mêmes os disposés essentiellement de la même manière. Le métacarpe se fait remarquer par un curieux chevauchement des métacarpiens II, III et IV à leur extrémité supérieure: en effet, le II passe sur le III au moyen d'une apophyse latérale, et le III fait de même relativement au IV; en sorte que la surface articulaire donnant appui à la deuxième rangée du carpe se trouve étagée. Le métacarpien du pouce est aussi fort que les autres, il est seulement plus court; ceux-ci sont sensiblement plus arqués que dans l'espèce canine, ainsi que les premières phalanges. Le pouce ne présente qu'un seul sésamoïde en arrière de l'articulation métacarpo-phalangienne, au lieu de deux. Enfin, il n'existe pas de sésamoïdes du côté dorsal.

Lapin. — I. Carpe. — Le carpe du lapin est très différent de celui du chien et du chat; il comprend neuf os: quatre à la rangée supérieure, quatre à l'inférieure et un intermédiaire connu sous le nom d'*os central*; celui-ci existe temporairement chez les Carnivores, mais il se confond au cours du développement avec la pièce scapho-lunaire. Le pisiforme, allongé et épiphysé dans le jeune âge comme chez les Carnivores, est très aplati latéralement. Le semi-lunaire est presque aussi volumineux que le scaphoïde. Le crochu est très étendu transversalement, de manière à correspondre aux métacarpiens V, IV et à une partie du III. Le grand os est étroit et allongé; le trapézoïde plus petit que le trapèze: celui-ci est enclavé comme un coin entre les deux premiers métacarpiens; le métacarpien du pouce le couvre en dedans pour arriver jusqu'au scaphoïde. Quant à l'os central, c'est le plus petit de tous; il est compris entre le semi-lunaire et le scaphoïde d'une part, le trapézoïde et le grand os d'autre part.

II. Métacarpe. — Cinq métacarpiens comme dans les Carnivores, le IIIe est à la fois le plus long et le plus grêle; le IVe n'est pas plus long que le IIe, peut-être même l'est-il moins; le Ve ne dépasse guère la moitié de la longueur du IIIe; enfin le Ier est extrêmement court, mais fort. L'extrémité supérieure du métacarpien II offre un prolongement latéral qui

chevauche sur le métacarpien III en disjoignant le trapézoïde et le grand os pour faire la place de l'os central.

III. Doigts. — On remarque que le Ve doigt est beaucoup moins long que le IIe, lequel l'emporte même sur le IVe, tandis que dans le chien et le chat les doigts II et V sont sensiblement égaux, ainsi que les III et IV. Les phalangettes sont pourvues chacune d'un petit sésamoïde ; par contre, les grands sésamoïdes manquent au pouce.

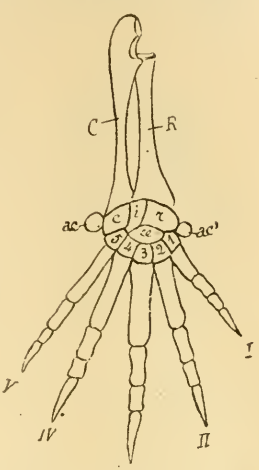

Fig. 83. — Schéma de l'archétype de la main.

R, radius ; C, cubitus ; I, II III, IV, V, premier, deuxième, troisième, quatrième et cinquième doigts ; R, os radial du carpe ; C, os cubital ; *i*, os intermédiaire ; *ce*, os central ; 1, 2, 3, 4, 5, os carpaux correspondant chacun à un métacarpien ; *ac*, os accessoire externe, trace du post-minimus ; *ac'*, os accessoire interne, trace du pré-pollex.

MAIN EN GÉNÉRAL.

L'étude à laquelle nous venons de nous livrer démontre que les différences anatomiques de la main portent principalement sur le nombre et le développement relatif des doigts. Or, ces différences sont moins profondes qu'on pourrait le croire *a priori* et elles ne sont pas primordiales. L'opinion accréditée aujourd'hui des anatomistes philosophes est que la main de tous les Vertébrés procède d'un même type initial, qui n'a fait que se modifier en passant de la nageoire des poissons et des ichthyosaures aux membres des Vertébrés terrestres, et en s'adaptant à des usages divers. En ce qui concerne les Mammifères, principaux Vertébrés qui nous intéressent ici, on admet généralement que leur main est construite sur le type pentadactyle, lui-même issu d'un type plus ancien, à sept doigts ; en sorte que, lorsque la main comprend un nombre de doigts inférieur à cinq, les doigts qui paraissent manquer ont une existence virtuelle, manifestée par certains vestiges ou bien par certaines anomalies où l'on voit ces doigts réapparaître. Il est en effet des anomalies qui réalisent un état latent et restituent « les conditions normales », comme le dit très justement Isidore Geoffroy Saint-Hilaire.

C'est en remontant à certains Batraciens ou Reptiles que l'on trouve l'archétype de la main des Mammifères, représenté figure 83. On voit cinq doigts, de chacun trois phalanges, faire suite à cinq métacarpiens qui prennent appui à un carpe constitué par un assemblage de petits os groupés autour d'un *os central*, qui parfois est double. Trois de ces os sont proximaux et sont appelés en raison de leurs rapports avec les os de l'avant-bras : *radial* (scaphoïde), *cubital* (pyramidal), *intermédiaire* (semi-lunaire). Les autres surmontent chacun un métacarpien et sont désignés sous le terme générique d'*os carpaux*, le carpal 1 correspondant au métacarpien 1, le carpal 2 au métacarpien II, et ainsi de suite, en comptant à partir du côté radial de la main. — On observe en outre, des deux côtés de ce massif carpien, des os détachés, regardés longtemps comme des sésamoïdes, mais qui représentent en réalité les vestiges de deux doigts disparus, le *pré-pollex* et le *post-minimus* : c'est, d'une part, le

pisiforme, situé en dehors de la première rangée et correspondant au post-minimus ou sixième doigt, d'autre part, un ou deux petits os articulés en dedans du radial ou du premier carpal, qui figurent l'avant-pouce ou pré-pollex. L'osselet que nous avons mentionné chez le chien et le chat sous le nom de phacoïde est un représentant de ce dernier doigt qui se développe d'une manière complète chez bon nombre d'individus (chiens à deux pouces). Au surplus, Schenk et Parker ont démontré chez des embryons de Mammifères l'existence de plus de cinq rayons digités. On ne doute donc plus que la main pentadactyle ne soit issue d'une main heptadactyle ; et ainsi on explique, chez l'homme, le développement fréquent d'un doigt surnuméraire au côté excentrique du petit doigt ou du pouce (sexdigitisme).

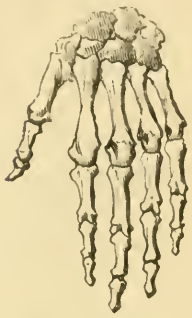

Fig. 84. — Main de l'homme (face dorsale).

Nous nous bornerons ici à ramener la main de nos divers Mammifères au type à cinq doigts, tâche qui ne sera pas toujours facile, comme on va le voir.

Si l'on considère la main humaine (fig. 84), on constate qu'il ne lui manque qu'un os carpal pour réaliser l'archétype : elle n'a en effet que quatre os carpaux pour cinq métacarpiens ; mais il est clair, eu égard aux connexions carpiennes, que l'os crochu, bien que simple ontogéniquement, représente les deux carpaux 4 et 5 confondus. Cette fusion s'observe chez tous les Mammifères. Quant à l'os central, qui paraît manquer chez la plupart des sujets, on le rencontre toujours chez l'embryon, mais il se soude bientôt au scaphoïde.

Fig. 85. — Main d'un porc à cinq doigts.

Le pouce (1) s'est complètement développé à la suite du trapèze (2) (pièce déposée dans les collections de l'École vétérinaire de Lyon).

Dans la main du lapin, l'os central reste distinct toute la vie.

Dans la main du chien et du chat, le central est éphémère comme dans la main humaine, il se soude au radial, qui lui-même se soude à l'intermédiaire ; mais ce sont là des modifications peu importantes ; toutes ces espèces offrent cinq doigts bien apparents.

Arrivons au porc. Il a quatre doigs développés et quatre métacarpiens ; le pouce semble faire défaut. Toutefois, si l'on considère que l'os carpal correspondant à ce doigt (trapèze) est constant, que d'autre part il n'est pas extrêmement rare de voir se développer à sa suite un métacarpien et des phalanges (fig. 85), on ne saurait douter de l'existence virtuelle de ce doigt. Chose curieuse, ce pouce réapparu comprend toujours trois phalanges. — Dans le porc, ainsi que les Ruminants et les Solipèdes, l'os central du carpe ne se forme pas.

Des Porcins, la transition est insensible aux Ruminants, et il est vraiment difficile de refuser à ceux-ci la constitution pentadactyle démontrée par ceux-là. En effet, il est des Ruminants, tels que les chevrotains (fig. 86), qui possèdent quatre doigts développés, deux grands et deux petits, et dont les métacarpiens médians ne se soudent pas en os canon ; leur main ne diffère de celle des Porcins que par la petitesse plus grande des doigts latéraux et par la composition du carpe (le trapèze faisant défaut, le trapé-

zoïde et le grand os étant confondus). La même constitution peut s'observer, à titre anormal, chez d'autres Ruminants; mais dans la grande généralité des animaux de cet ordre les métacarpiens des deux doigts médians se soudent en un os canon, et les doigts latéraux s'atrophient à divers degrés, en sorte qu'il ne reste plus que deux doigts bien développés, le troisième et le quatrième. Chez les Camélidés, on ne voit pas la moindre trace extérieure des autres doigts, ni aucun osselet qui en soit le vestige; tandis que, dans les autres espèces, il existe deux ergots derrière les articulations métacarpo-phalangiennes, qui sont les onglons des doigts II et V, et à ces ergots correspond un squelette digité plus ou moins développé. Par exemple, dans le bœuf, le mouton, la chèvre, on trouve un osselet phalangettien à l'intérieur des ergots et deux métacarpiens rudimentaires à la partie proximale du canon; dans le cerf, les ergots correspondent chacun à trois petites phalanges progressivement atrophiées de bas en haut et à un rudiment proximal de métacarpien: dans le chevreuil, les phalanges des ergots font suite à des métacarpiens latéraux qui finissent en pointe à quelque distance du carpe; dans d'autres espèces, on trouve des métacarpiens latéraux interrompus à la partie moyenne et divisés chacun en deux rudiments, l'un proximal, l'autre distal, ce dernier suivi de phalanges. En résumé, le deuxième et le cinquième doigts des Ruminants se présentent à tous les degrés de développement.

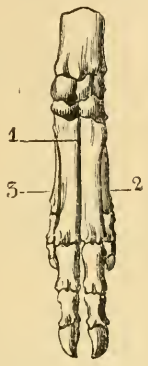

Fig. 86. — Main du chevrotain aquatique.

1, métacarpiens des doigts médians; 2 et 3, métacarpiens latéraux suivis de phalanges.

Quant au pouce, on n'en trouve pas la moindre trace matérielle à l'état normal; mais il apparaît dans certains cas anormaux: les collections de l'École vétérinaire de Toulouse possèdent une main d'agneau sur laquelle on voit, en dedans du stylet interne transformé en un long métacarpien, un petit os styloïde qui n'est pas autre chose assurément que le métacarpien du pouce, et qui correspond à une production cornée de la peau simulant un ergot.

Ajoutons, pour lever tous les doutes, que Isidore Geoffroy Saint-Hilaire a étudié un agneau sur lequel on comptait cinq doigts au membre antérieur, et que nous avons nous-même constaté le même fait chez un veau.

Restent les Solipèdes. On ne trouve plus chez eux qu'un seul doigt développé, le doigt III; mais ils possèdent, à titre normal ou anormal, des vestiges des quatre autres. Et d'abord les métacarpiens latéraux ne sauraient être interprétés autrement que comme les représentants des doigts II et IV, d'autant moins qu'on les voit quelquefois s'allonger, se terminer par une surface diarthrodiale et se continuer par des phalanges. Cette anomalie est surtout fréquente pour le métacarpien interne (fig. 87); mais elle a été constatée aussi des deux côtés, et alors l'extrémité du membre rappelle tout à fait celle de l'hipparion, précurseur du cheval (fig. 89).

La production cornée connue sous le nom d'ergot que l'on trouve en arrière de l'articulation métacarpo-phalangienne n'est, suivant toute vraisemblance, qu'un vestige unguéal des doigts représentés dans le squelette par les métacarpiens latéraux; aussi, lorsque l'un de ces métacarpiens se développe en doigt parfait, diminue-t-elle de volume comme si une partie de sa substance avait été transportée à l'extrémité du doigt surnuméraire, et, si les deux subissent la transformation digitée, on ne voit plus d'ergot

derrière le boulet. Voilà donc, d'une manière incontestable, les trois doigts centraux II, III et IV.

Arrivons maintenant aux doigts extrêmes I et V. L'existence du doigt I, c'est-à-dire du pouce, n'est pas difficile à établir, puisque l'os carpal qui en est la base, le trapèze, se rencontre fréquemment chez les animaux dont il s'agit ; il prend même un développement considérable et est suivi d'un rudiment de métacarpien lorsque anormalement l'index s'est développé, comme dans la figure 87, B. D'autre part il semble bien que la châtaigne soit un vestige extérieur du doigt en question : cette plaque de corne est située, il est vrai, au-dessus du carpe, mais elle reçoit ses vaisseaux et ses nerfs des mêmes sources que les doigts. Quant au doigt V, c'est lui qui a le plus complètement disparu ; cependant son existence virtuelle est dénoncée, chez quelques rares individus (fig. 87, A), par un osselet situé en dehors de l'os crochu et de l'extrémité supérieure du métacarpien latéral correspondant, osselet signalé par Bourgelat, Rigot, Girard, Goubaux, et que nous avons nous-même rencontré plusieurs fois. Ce petit os, dont l'existence est constante chez l'hipparion (fig. 89), est un rudiment du cinquième métacarpien. Chez le tapir, animal du même ordre zoologique que les Solipèdes, ledit métacarpien est complètement développé et suivi de phalanges.

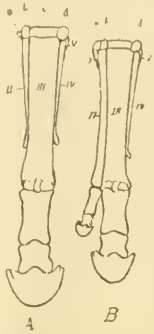

Fig. 87. — Segment métacarpo-digité surmonte de la deuxième rangée carpienne.

A, chez un cheval qui possédait un os trapèze *a*, et un vestige du cinquième métacarpien V ; B, chez un autre cheval affecté de polydactylie : *a*, trapèze ; *b*, trapézoïde ; *c*, capitatum ; *d*, unciforme ; I, II, III, IV, V, premier, deuxième, troisième, quatrième, cinquième métacarpiens.

Ainsi se trouve ramenée au type pentadactyle la main en apparence monodactyle des Solipèdes. Il y a donc unité de composition pour la main de tous les Mammifères, et cela ne peut guère s'expliquer d'une manière rationnelle que par la phylogénie. Pour les Solipèdes en particulier, on connaît, grâce aux importants travaux de Leidy, Cope, Marsh, Osborn (1), une série de formes fossiles américaines, échelonnées de l'éocène inférieur au pliocène, qui acheminent par des transitions presque insensibles aux espèces actuelles, depuis l'*éohippe* possédant quatre doigts avec des rudiments de pouce jusqu'au genre *equus* actuel, en passant par l'*orohippe*, le *mésohippe*, le *miohippe*, le *protohippe* et le *pliohippe* (fig. 88). Cette série est beaucoup plus complète que celle de l'ancien monde, formée par les Palæothériums, les Anchitériums et les Hipparions.

En résumé :

Quand la main n'a que quatre doigts développés, le pouce fait défaut (exemples : porc, tapir).

Quand la main n'a que trois doigts développés, les deux doigts extrêmes manquent, c'est-à-dire I et V (exemples : rhinocéros, hipparions).

Quand la main n'a que deux doigts développés, ces deux doigts sont le III et le IV (exemples : Bovidés, Ovidés, Camélidés).

Quand la main n'a qu'un doigt développé, ce doigt est le troisième (exemple : Solipèdes).

(1) H.-F. Osborn Equidæ of the oligocene, miocene and pliocene of North America, iconographie type revision (*Mem. american Museum of natural history*, 1918).

L'atrophie d'un doigt, quel qu'il soit, paraît se faire tantôt à partir de l'extrémité distale, alors il reste un rudiment proximal plus ou moins

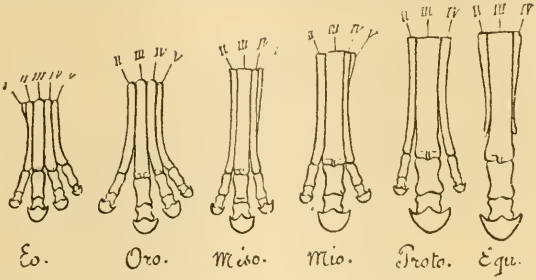

Fig 88. — Constitution de la main dans une série d'Équidés fossiles américains.

Eo, éohippe : *Oro*, orohippe ; *Méso*, mésohippe ; *Mio*, miohippe ; *Proto*, protohippe ; *Equ*, equus ; I, II, III, IV, V, premier, deuxième, troisième, quatrième et cinquième métacarpiens.

important du métacarpien ou de l'os carpal correspondants (exemples : Solipèdes, Porcins) ; tantôt au contraire, à partir du carpe, de telle sorte qu'il reste un rudiment distal de métacarpien suivi de phalanges progressivement croissantes (exemple : chevreuil) ; tantôt enfin elle paraît se poursuivre dans les deux sens, à partir du milieu du métacarpe, alors on peut rencontrer deux rudiments discontinus, l'un à l'extrémité proximale, l'autre à l'extrémité distale (exemples : bœuf, mouton, chèvre).

La main qui a subi des réductions digitées présente un développement compensateur des doigts restants, en longueur et en volume, de manière à gagner en solidité ce qu'elle perd en souplesse et à s'adapter à la fonction exclusive de locomotion.

La main, modifiée par adaptation, conserve une tendance à revenir au type primitif, et cette tendance se manifeste par de nombreuses anomalies que l'on qualifie de *réversives* parce qu'elles marquent un retour vers un état ancestral.

On désigne sous le nom de *périssodactyles* les animaux, généralement imparidigités, qui ont à chaque membre un doigt principal dans l'axe de ce membre (exemple : cheval, hipparion,

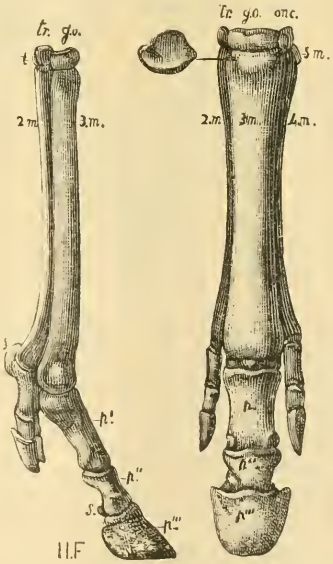

Fig. 89. — Main gauche de l'*Hipparion gracile*, vue de face et de côté 1/5 de grandeur naturelle, d'après ; Gaudry).

t, trapèze ; *tr*, trapézoïde ; *go.*, grand os ; *unc*, unciforme ; *2m*, deuxième métacarpien ; *3m*, troisième métacarpien ; *4m*, quatrième métacarpien ; *5m*, rudiment de cinquième métacarpien ; *p'*, *p''*, *p'''*, première, deuxième, troisième phalanges.

rhinocéros); sous celui d'*artiodactyles*, les animaux, comme les Ruminants et les Porcins, dont les doigts, généralement en nombre pair, sont disposés de part et d'autre d'un interstice médian (vulgairement animaux à pied fourchu).

Article VI. — MEMBRE POSTÉRIEUR OU PELVIEN.

Ce membre est conformé sur le même type que l'antérieur; il comprend les quatre segments de la *hanche*, de la *cuisse*, de la *jambe* et du *pied*.

§ 1er. — Hanche. — Bassin.

Les deux os des hanches ou coxaux forment la *ceinture pelvienne*, homologue de la ceinture scapulaire. En se réunissant entre eux et avec le sacrum, ils circonscrivent une vaste enceinte osseuse qu'on appelle le *bassin*, dont l'étude est de première importance au point de vue de l'obstétrique. La ceinture pelvienne contraste avec la scapulaire par son union intime avec le tronc et par la solidité de l'appui qu'elle fournit aux rayons libres du membre.

1. — Coxal (fig. 90 à 92).

Le coxal, encore appelé os iliaque, os innominé, est un os plat, de forme très irrégulière, dirigé obliquement de haut en bas et d'avant en arrière. Rétréci dans sa partie moyenne, où il présente, en dehors, la *cavité cotyloïde* ou *acétabulum*, il s'élargit à la partie antérieure, qui s'appuie sur le sacrum, et à la partie postérieure, qui s'infléchit en dedans pour s'unir à l'os du côté opposé. Il est divisé, dans le jeune âge, en trois pièces distinctes, réunies par du cartilage dans le centre de la cavité cotyloïde, que toutes trois concourent à former (fig. 91). Ce ne sont que trois noyaux d'ossification, mais on est dans l'habitude de les décrire comme autant d'os séparés, sous les noms d'*ilium*, de *pubis* et d'*ischium*.

Ilium. — Plat et triangulaire, incurvé sur lui-même, oblique de haut en bas, d'avant en arrière et de dedans en dehors, l'ilium forme la pièce antérieure du coxal, celle qui répond au sacrum, la plus considérable des trois. On y considère deux faces, trois bords et trois angles.

La *face externe* ou *supérieure* porte le nom de *fosse iliaque externe*, vu son excavation d'un côté à l'autre. Elle présente quelques empreintes musculaires, notamment une

ligne courbe qui s'étend du bord interne au bord antérieur, en séparant les aires d'insertion du fessier moyen et du fessier pro-

Fig. 90 — Coxaux du cheval (vue supéro-latérale).

1, 1, fosse iliaque externe ; 2, bord antérieur de l'ilium ou crête iliaque ; 3, bord externe de l'ilium ; 4, 4, bord interne formant la grande échancrure sciatique ; 5, 5, angle externe de l'ilium ou épine iliaque antérieure et supérieure : 6, 6, angle interne ou épine iliaque postérieure et supérieure ; 7, surface iliaque surmontant la facette auriculaire ; 8, 8, crête ilio-pectinée ; 9, cavité cotyloïde ; 10, 10, crête sus-cotyloïdienne ; 11, empreinte destinée à l'une des branches du grand dorit antérieur de la cuisse ; 12, 12, bord externe de l'cishium formant la petite échancrure sciatique ; 13 symphyse ischio-pubienne vue par la face supérieure ; 14, trou ovalaire ; 15, pubis ; 16, arcade ischiale : 17, 17, tubérosité ischiatique ; 18, crête de la tubérosité ischiatique.

fond (ligne demi-circulaire antérieure de l'homme). — La *face interne* ou *inférieure* (fig. 92) est convexe transversalement, divisée nettement en deux parties : l'une externe, lisse, qui tient lieu de la fosse iliaque interne de l'homme ; l'autre interne, rugueuse et mamelonnée, triangulaire, présentant dans son

angle inférieur la *facette auriculaire*, surface diarthrodiale, irrégulière, allongée obliquement d'avant en arrière et de dehors en dedans, plus ou moins incurvée, qui répond à une surface analogue du sacrum. Cette facette est appelée auriculaire parce que son contour rappelle celui d'une oreille humaine.

Le *bord antérieur* ou *crête iliaque*, légèrement concave, est une

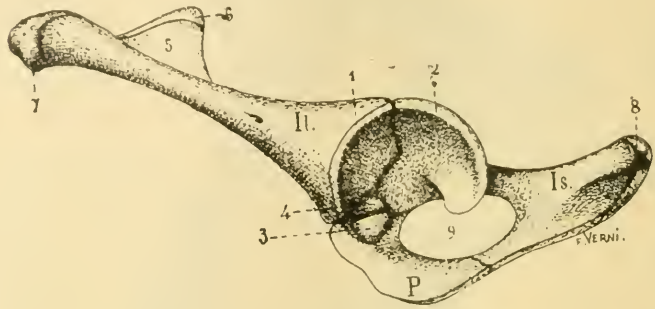

Fig. 91. — Coxal gauche d'un poulain (face externe).

Il, ilium ; P, pubis ; *Is*, ischium; 1, 2, 3, leurs parts respectives dans la constitution de la cavité cotyloïde ; 4, noyau cotyloïdien ; 5, fosse iliaque externe ; 6, 7, partie antérieure de l'ilium encore cartilagineuse ; 8, tubérosité ischiale encore cartilagineuse faisant suite au cartilage symphysaire ; 9, trou ovalaire.

lèvre rugueuse destinée à des insertions musculaires. — Le *bord externe*, épais, concave, présente inférieurement le trou nourricier de l'os. — Le *bord interne* se divise en deux parties : l'une mince et âpre, surmontant l'articulation sacro-iliaque, l'autre concave, épaisse et lisse, constituant la *grande échancrure sciatique*.

L'*angle externe, angle de la hanche*, ou *épine iliaque antérieure et supérieure*, épais, large et aplati, porte quatre tubérosités, deux supérieures et deux inférieures. — L'*angle interne, angle de la croupe*, ou *épine iliaque postérieure et supérieure*, se relève contre l'épine sacrée sur laquelle il proémine légèrement, — L'*angle postérieur* ou *cotyloïdien* est prismatique, très volumineux ; — on y remarque : 1° une large facette articulaire concave formant la partie antérieure de la cavité cotyloïde ; 2° la crête *sus-cotyloïdienne*, représentée chez l'homme par l'*épine sciatique* : c'est une éminence allongée d'avant en arrière, tranchante à son sommet, lisse en dedans, rugueuse en dehors ; continue, par son extrémité antérieure, avec le bord interne de l'os, elle se prolonge sur l'ischium, où elle se termine brusquement au niveau d'une petite scissure oblique qui fait poulie de renvoi au muscle obturateur interne ; 3° en avant et en dehors

de la cavité cotyloïde, deux fortes empreintes, marquant l'insertion du tendon bifide du droit antérieur de la cuisse : 4° en dedans et en avant, la *crête pectinéale* ou *iléo-pectinée* qui, d'une part, s'éteint insensiblement sur la face interne de l'ilium, d'au-

Fig. 92. — Coxaux du cheval (vus d'en bas)

1, surface iliaque ; 2, facette auriculaire ; 3, angle de la hanche ; 4, angle de la croupe ; 5, cavité cotyloïde ; 6, son arrière-fond ; 7, l'une des empreintes qui servent à l'insertion du muscle droit antérieur de la cuisse ; 8, crête iléo-pectinée ; 9, gouttière de la face externe du pubis ; 10, ouverture ovalaire ; 11, crête inféro-externe de la tubérosité ischiale ; 12, arcade ischiale.

tre part, se continue avec le bord antérieur du pubis ; elle porte, vers son milieu, le tubercule d'attache du petit psoas.

On désigne sous le nom de *col de l'ilium* ou encore de *tige, colonne de l'ilium*, le rétrécissement qui unit l'angle cotyloïdien à la partie élargie de l'os, quelquefois dénommée *aile* ou *palette de l'ilium*.

Pubis (du latin *pubis*, poil) (1). — La plus petite des trois pièces constituantes du coxal, le pubis, occupe la partie antérieure du plancher du bassin et circonscrit avec l'ischium une vaste ouverture elliptique appelée *trou obturateur, trou ovalaire, trou sous-pubien* ou *ischio-pubien*. En contournant cette ouverture,

(1) Parce que la partie du corps qui lui correspond, chez l'homme, se couvre de poils.

il se divise en deux branches : l'une antérieure ou acétabulaire, l'autre interne ou symphysaire. Cet os est aplati de dessus en dessous et offre à la description deux faces, trois bords, un angle et deux extrémités.

Faces. — La *supérieure* est concave d'un côté à l'autre, tantôt déprimée, tantôt arrondie d'avant en arrière. — L'*inférieure* est rugueuse, traversée obliquement par une large gouttière qui va du bord antérieur de l'os à l'arrière-fond de la cavité cotyloïde.

Le *bord antérieur* est constitué ordinairement par une lèvre mince et âpre, renflée latéralement en une éminence rugueuse dite *iléo-pectinée*, qui se continue par la crête de même nom. — Le *postérieur*, épais et concave, circonscrit le trou ovalaire ; il est croisé obliquement par une scissure plus ou moins accentuée marquant le passage de l'artère obturatrice. — L'*interne* se soude avec celui du pubis opposé pour former la portion pubienne de la symphyse du bassin.

L'*angle* du pubis est à la jonction du bord interne avec le bord antérieur, c'est-à-dire à la coudure qui produit les deux branches de l'os; il se soude à son homologue en formant une pointe antérieure plus ou moins prononcée (épine du pubis).

L'*extrémité externe* ou acétabulaire est volumineuse ; elle entre pour une part dans la constitution de la cavité cotyloïde. — L'*interne* ou *ischiale* est au contraire très atténuée ; elle se soude de bonne heure avec l'ischium en formant le contour interne du trou ovalaire.

Ischium. — L'ischium est encore appelé, chez l'homme, *os du siège*, car c'est sur lui que repose le tronc dans l'attitude assise. C'est la moyenne en volume des trois pièces du coxal. Il est situé en arrière du pubis et de l'ilium, et dirigé à peu près horizontalement dans le sens antéro-postérieur, mais obliquement dans le sens latéral. Aplati de dessus en dessous il affecte la forme d'un quadrilatère irrégulier, dont les deux angles antérieurs, circonscrivant le trou ovalaire, constituent ce qu'on appelle quelquefois les *branches* de l'os. Il offre à étudier deux faces, quatre bords, et quatre angles.

La *face supérieure*, lisse et à peu près plane, fait partie du plancher de la cavité pelvienne. — L'*inférieure* est parsemée de rugosités ou même de petits tubercules aux environs de la symphyse.

Le *bord antérieur*, épais et concave, circonscrit le trou ovalaire en arrière. — Le *postérieur*, droit et oblique de haut en bas et de dehors en dedans, forme avec le bord analogue de l'os opposé une large échancrure appelée *arcade ischiale* ; c'est une lèvre rugueuse et déprimée qui fait saillie du côté de la face inférieure. — L'*externe*, lisse, épais et concave, constitue la *petite échancrure*

sciatique qui fait suite à la crête sus-cotyloïdienne. — L'*interne* s'unit à l'ischium de l'autre côté pour constituer la portion ischiale de la symphyse.

L'*angle antérieur externe* ou *cotyloïdien*, le plus volumineux des quatre, forme la branche acétabulaire ; il montre : 1° une facette diarthrodiale excavée, formant la partie postérieure et l'arrière-fond de la cavité cotyloïde ; 2° l'extrémité postérieure de la crête sus-cotyloïdienne. — L'*angle antérieur interne* ou branche symphysaire se soude avec la branche homonyme du pubis. — L'*angle postérieur externe* forme la *tubérosité ischiatique*, gros mamelon prismatique regardant en haut, prolongé inférieurement par une crête saillante, allongée d'avant en arrière, dont le bord tranchant est tourné en dehors et en bas. — L'*angle postérieur interne* forme, avec celui de l'autre ischium, le sommet de l'arcade ischiale (arcade pubienne dans l'homme, où la symphyse est limitée aux pubis).

Coxal en général. — L'os dont nous venons de faire connaître successivement les trois parties constituantes présente à considérer, dans son ensemble, une partie moyenne et deux extrémités. — La partie moyenne, fortement rétrécie, offre, en dehors et en bas, vers le tiers postérieur de l'os, la *cavité cotyloïde*, indiquée seulement jusqu'à présent, parce qu'elle n'appartient en propre à aucune des trois parties. Cette cavité, dite aussi *acétabulum*, destinée à recevoir la tête du fémur, représente un segment de sphéroïde creux ; elle est circonscrite par un sourcil très saillant, à peine échancré à la jonction des trois parties qui la constituent, mais interrompue du côté interne à l'entrée de ce que l'on appelle son *arrière-fond*, surface rugueuse et déprimée où aboutit la gouttière inférieure du pubis. — L'extrémité antérieure s'appuie sur le sacrum. — La postérieure, aplatie en sens inverse de la précédente, est constituée par le pubis et l'ischium, séparés, l'un de l'autre, par le *trou ovalaire* qui perfore le plancher du bassin et qui est bouché par les muscles obturateurs.

Les deux coxaux, en s'unissant entre eux, forment la *symphyse ischio-pubienne* ou *pelvienne* et représentent une espèce de V ouvert en avant, disposition en vertu de laquelle le diamètre latéral du bassin est plus étendu en avant qu'en arrière.

Structure et développement. — Aux trois principaux noyaux d'ossification, ilium, pubis, ischium; viennent se joindre deux épiphyses : une pour la crête iliaque et les deux épines iliaques supérieures, l'autre pour la tubérosité et la lèvre postérieure de l'ischium. Il existe en outre; à l'intérieur de la cavité cotyloïde, un *noyau cotyloïdien* intercalaire, analogue au *noyau glénoïdien* de l'omoplate (fig. 91).

Les trois pièces du coxal commencent à s'ossifier à partir du voisinage de l'acétabulum, l'ilium d'abord, l'ischium un peu plus tard, le pubis en dernier lieu. Elles se soudent ensemble à peu près en même temps que le noyau coracoïdien se réunit au corps du scapulum, vers dix à douze mois chez les Solipèdes. Les épiphyses tardent longtemps à se montrer et plus encore à se souder. La première trace d'épiphyse se montre à la tubérosité ischiale vers trois à cinq mois, ensuite à l'angle externe de l'ilium vers six à huit mois. Leur soudure se fait à peu près simultanément avec celle des épiphyses des corps vertébraux, de quatre ans et demi à cinq ans. Quant à la soudure des coxaux au niveau de la symphyse, elle se fait d'assez bonne heure entre les pubis, mais souvent reste incomplète entre les ischiums.

Dans la jeunesse, les différentes parties du coxal possèdent une grande épaisseur, le tissu spongieux est très abondant, le tissu compact rare, le pubis est convexe sur ses deux faces, et la partie moyenne du coxal, qui avoisine la cavité cotyloïde, est d'une épaisseur considérable, ce qui diminue beaucoup l'étendue de la cavité pelvienne. A mesure que l'animal avance en âge, les lames de tissu compact augmentent d'importance, se rapprochent l'une de l'autre pendant que le tissu spongieux se raréfie. Les pubis sont les pièces qui s'amincissent le plus ; ils deviennent quelquefois translucides dans un âge avancé. La substance compacte est toujours abondante aux alentours de la cavité cotyloïde, où viennent converger tous les efforts d'impulsion communiqués au tronc par les membres postérieurs.

2. — Bassin en général.

A. Conformation extérieure et intérieure. — Le bassin est une sorte d'arrière-cavité en forme de cône qui prolonge la cavité abdominale au-dessous du sacrum et des premières vertèbres caudales. Il offre à étudier, au point de vue de sa conformation, une surface extérieure et une surface intérieure.

La *surface extérieure*, base de la croupe, est décomposable en quatre plans ou faces. Le *plan supérieur* est plus ou moins oblique de haut en bas et d'avant en arrière, progressivement rétréci dans le même sens. On y voit : 1° sur la ligne médiane, les apophyses épineuses des vertèbres sacrées et de la première coccygienne ; 2° de chaque côté, les gouttières sacrées, au fond desquelles s'ouvrent les trous sus-sacrés. — Le *plan inférieur* est presque rhoizontal, formé par les pubis et les ischions ; il présente :

1° au milieu, la symphyse ischio-pubienne ; 2° de chaque côté, la gouttière sous-pubienne, le trou ovalaire et la face inférieure de l'ischium ; 3° enfin, tout à fait en dehors, les cavités cotyloïdes, par lesquelles le bassin repose sur les membres postérieurs. — Les *faces latérales* sont obliques de haut en bas, de dedans en dehors, plus larges en avant qu'en arrière. On y voit : 1° la crête et les deux épines supérieures de l'ilium ; 2° la fosse iliaque externe ; 3° la grande échancrure sciatique ; 4° la crête sus-cotyloïdienne présentant sur son revers externe de fortes rugosités d'insertion ; 5° la petite échancrure sciatique ; 6° enfin, la tubérosité ischiale avec sa crête inféro-externe. On remarque, en outre, que le coxal est coudé dans sa longueur, l'ischium se dirigeant horizontalement, à la suite d'un ilium oblique de haut en bas et d'avant en arrière.

L'*intérieur du bassin* ne peut pas être divisé, comme chez l'homme, en *grand bassin* et *petit bassin*, attendu que la face interne des iliums n'est pas excavée et ne forme rien de comparable à un grand bassin : il équivaut purement et simplement au petit bassin de l'homme. C'est une cavité conoïde dans laquelle on distingue quatre plans ou faces et deux orifices appelés détroits.

Le *détroit antérieur* est presque circulaire, surtout chez la jument, un peu oblique de haut en bas et d'avant en arrière. Il est délimité, en haut, par la face inférieure de la première vertèbre sacrée, en bas par le bord antérieur des pubis, sur les côtés par les crêtes ilio-pectinées. On y distingue quatre diamètres dont la connaissance importe en obstétrique : un vertical, un horizontal et deux obliques. Le premier, encore appelé *sacro-pubien*, s'étend de la face inférieure de la base du sacrum à l'extrémité antérieure de la symphyse pubienne ; sa longueur moyenne est de $0^m,22$. Le second, encore nommé *bis-iliaque*, se mesure d'une crête pectinéale à l'autre ; il a, en moyenne, $0^m,21$. Enfin, les deux derniers, dits *iléo-sacrés*, s'étendent de la face inférieure d'une articulation sacro-iliaque à la crête iléo-pectinée du côté opposé ; ils mesurent $0^m,22$ en moyenne. Les dimensions que nous venons de donner témoignent que le détroit antérieur n'est pas elliptique dans le sens vertical, mais sensiblement circulaire ; il peut même arriver que le diamètre transversal soit le plus grand.

Le *détroit postérieur*, situé au fond de la cavité pelvienne, livre passage au rectum et aux organes génitaux. Il est limité par la face inférieure du sommet du sacrum, la face supérieure des ischions, les crêtes sus-cotyloïdiennes, et la face interne des ligaments sacro-sciatiques. On ne reconnaît au détroit postérieur

que deux diamètres : un vertical et un horizontal ; le premier, étendu de la face inférieure du sacrum à la face supérieure de la symphyse ischiale, mesure $0^m,17$ en moyenne ; le second, compris entre les deux crêtes sus-cotyloïdiennes, $0^m,18$. Bien que ce détroit soit plus petit que l'autre, il fait rarement obstacle à l'accouchement, car la cavité pelvienne est à ce niveau en grande partie circonscrite par des parties molles, facilement extensibles.

La *face supérieure*, ou plafond de la cavité pelvienne, est un peu concave d'avant en arrière. Elle a pour base le sacrum qui présente de chaque côté de la ligne médiane les trous sous-sacrés. L'angle sacro-vertébral ou promontoire, formé chez l'homme à l'union du sacrum avec les lombes, tend à s'effacer chez les quadrupèdes.

La *face inférieure* ou *plancher*, formée par les pubis et les ischions, est concave d'un côté à l'autre, presque droite d'avant en arrière, entamée en arrière par une profonde échancrure, l'arcade ischiale. Ainsi que l'a fait remarquer Goubaux, la portion de ce plan qui répond aux pubis présente des variétés nombreuses : la face supérieure de ces os peut être convexe dans sa moitié antérieure, concave dans sa moitié postérieure, ou bien concave en avant et convexe en arrière, la concavité étant séparée de la convexité par une crête transversale ou par une série de petites éminences coniques. D'autres fois, cette face est disposée en un plan incliné versant en avant et formant un rebord au trou ovalaire.

Quant aux *faces latérales*, elles sont formées par une petite portion de la face interne des iliums, par le revers interne des crêtes sus-cotyloïdiennes, et, en grande partie, par le ligament sacro-sciatique.

B. Différences du bassin dans les deux sexes (1). — Le bassin de la jument l'emporte sur celui du cheval par toutes ses dimensions, mais surtout en largeur ; son détroit antérieur forme une vaste circonférence comparativement à celui du mâle ; les crêtes pectinéales sont très écartées, la distance des pubis au sacrum est considérable. Vu par-dessus, il se fait remarquer par la grande étendue et la forte concavité du bord interne de l'ilium, par l'écartement des crêtes sus-cotyloïdiennes, la largeur et l'aplanissement du plancher, la forte excavation des pubis, l'écartement des tubérosités ischiales entraînant une moindre profondeur de l'échancrure qui les sépare, etc.

Chez le mâle, la partie du bord interne de l'ilium comprise

(1) Voy. S. Arloing, Études anatomiques sur le bassin. (*Journal de médecine vétérinaire*, Lyon, 1868).

entre la crête sus-cotyloïdienne et l'articulation sacro-iliaque est beaucoup moins étendue que chez la femelle, et elle forme un angle avec la partie supra-articulaire du même bord ; les crêtes sus-cotyloïdiennes sont légèrement renversées en dedans, très convergentes en arrière ; les deux moitiés du plancher du bassin sont très obliques l'une vers l'autre, de haut en bas, et de dehors en dedans ; la face supérieure des pubis est plutôt bombée que déprimée ; les trous ovalaires sont relativement étroits, régulièrement elliptiques ; l'arcade ischiale est anguleuse, etc.

En résumé, on reconnaîtra le bassin de la jument : 1° à la grande étendue de ses diamètres transversaux ; 2° à l'ampleur de la grande échancrure sciatique ; 3° à la largeur et à la forme concave de l'arcade ischiale ; 4° à la forme plus circulaire qu'elliptique des trous obturateurs ; 5° au grand écartement des cavités cotyloïdes et des crêtes sus-cotyloïdiennes ; 6° à un certain aplanissement du plancher pelvien.

DIFFÉRENCES.

Ane. — Le bassin de l'âne se distingue de celui du cheval : par la forme allongée à grand axe supéro-inférieur de son détroit antérieur, la brièveté relative des coxaux, l'obliquité latérale plus considérable de la palette de l'ilium, la minceur de son col, la profondeur de l'échancrure située sous l'angle de la hanche, la direction presque horizontale de la facette auriculaire, la forme plus ou moins triangulaire des trous obturateurs, enfin l'étroitesse des pubis.

Mulet. — Son bassin tient de l'âne par la brièveté et l'aplatissement latéral de la branche iliale, la direction horizontale de la facette auriculaire et la forme du trou obturateur ; il tient du cheval par la forme circulaire du détroit antérieur, la courbure très accentuée de la crête iliaque, etc. ; mais on constate des variations individuelles dans cette répartition de caractères.

Bœuf (fig. 93). — *Coxal en général.* — La direction générale du coxal donnée par une ligne réunissant ses extrémités, tend à l'horizontale par suite du relèvement considérable de l'ischium. La cavité cotyloïde est située moins en arrière que dans les Solipèdes, à cause de l'allongement de l'ischium ; on ne trouve que quelques centimètres de différence entre la longueur iliale et la longueur ischiale : en outre, elle est beaucoup moins profonde, son sourcil, plus épais, se renverse en dehors dans la partie ischiale et montre trois échancrures dont l'interne, très étroite, quelquefois convertie en trou, ouvre l'arrière-fond de la cavité vers le trou obturateur.

Ilium. — Sa branche est aplatie latéralement, son angle interne moins saillant que dans le cheval, et en recul considérable par rapport à l'angle externe, de telle sorte que la crête iliaque est fortement oblique de dehors en dedans et d'avant en arrière. L'angle externe est légèrement relevé, tricuspide.

La fosse iliaque montre parallèlement à son bord externe, dans le prolongement de la crête sus-cotyloïdienne, une ligne d'insertion plus ou moins prononcée. A la jonction de la partie lisse et de la partie rugueuse de la

face interne, existe un relief contre lequel s'appuie la facette auriculaire. La crête sus-cotyloïdienne est très élevée, tranchante, à peine rugueuse sur sa face externe, légèrement déjetée en dehors vers son sommet ; elle s'abaisse insensiblement en arrière comme en avant, il n'y a point là de

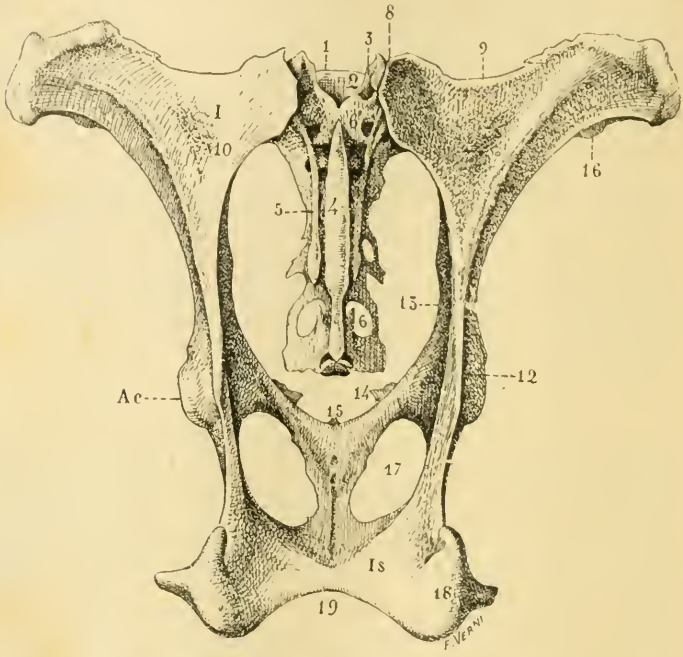

Fig. 93. — Bassin de vache, vu par-dessus

I, ilium ; Is, ischium ; A, acétabulum ; 1, surface articulaire antérieure du corps de la première vertèbre sacrée ; 2, entrée du canal sacré ; 3, apophyse articulaire antérieure de cette vertèbre ; 4, épine sacrée, sa lèvre supérieure ; 5, crête latérale résultant de la fusion des apophyses mamillaires ; 6, 6, trous sus-sacrés ; 8, angle interne de l'ilium (épine iliaque postérieure et supérieure) ; 9, crête iliaque ; 10, rugosités plus ou moins marquées servant à l'insertion du fessier profond ; en dehors on voit une crête longitudinale marquant la limite du quatrième fessier ; 12, crête sus-cotyloïdienne ; 13, crête iléo-pectinée ; 14, éminence iléo-pectinée ; 15, épine pubienne ; 16, crête donnant insertion au muscle iliaque ; 17, trou ovalaire ; 18, tubérosité ischiale avec ses trois cuspides ; 19, arcade ischiale.

scissure de réflexion pour le muscle obturateur interne. Une seule empreinte, très déprimée, s'observe à l'insertion du droit antérieur de la cuisse La crête iléo-pectinée est peu accentuée, en partie confondue avec le côté interne de l'acétabulum. Le trou nourricier est reporté en dedans du col.

Ischium. — Est non seulement relevé d'avant en arrière, il l'est beaucoup de dedans en dehors, en sorte que le plancher pelvien se trouve profondément encaissé. Cet os est plus étendu que dans le cheval ; sa tubérosité est volumineuse, nettement tricuspide, avec une pointe supérieure, une

pointe inférieure et une pointe externe ; sa branche acétabulaire est extrêmement développée. Le trou obturateur est très vaste, assez régulièrement elliptique, avec un bord tranchant en arrière et en dedans.

Pubis. — Très variable de largeur, d'épaisseur et de configuration. Son angle fait épine à l'extrémité de la symphyse. L'éminence iléo-pectinée

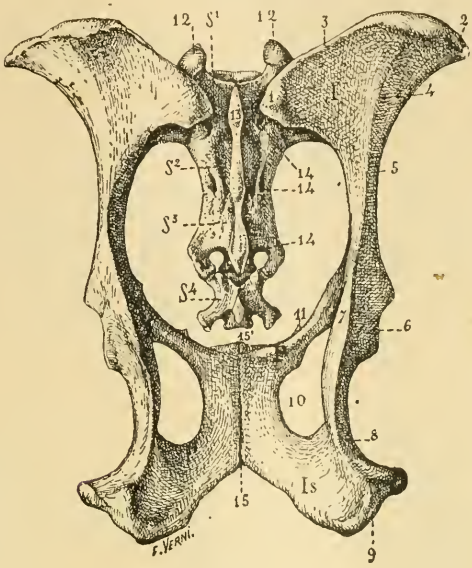

Fig. 91. — Bassin de brebis.

I, ilium ; P, pubis ; Is, ischium ; 1, angle interne de l'ilium ; 2, angle externe ; 3, crête iliaque ; 4, légère côte divisant la fosse iliaque externe ; 5, surface d'insertion du fessier profond ; 6, cavité cotyloïde ; 7, crête sus-cotyloïdienne ; 8, bord externe de l'ischium ; 9, tubérosité ischiale ; 10, trou ovalaire ; 11, éminence iléo-pectinée ; 12, 12, apophyses mamillaires de la première vertèbre sacrée ; 13, épine sacrée ; 14, 14..., trous sus-sacrés ; 15, arcade ischiale ; 15', épine pubienne ; S^1, S^2, S^3, S^4, vertèbres sacrées, la dernière non encore soudée.

une crête plus ou moins saillante, en dedans de laquelle le bord antérieur de l'os est échancré d'une manière variable.

Bassin. — L'écartement compris entre les deux coxaux n'est guère plus grand en avant qu'en arrière. Le détroit antérieur est elliptique, son diamètre bis-iliaque est environ les trois quarts du diamètre sacro-pubien. Le plancher de la cavité est profond et concave dans les deux sens. Les parois latérales sont déprimées à la base des crêtes sus-cotyloïdiennes, au-dessus et en avant des trous obturateurs. La symphyse arrive à complète synostose ; elle présente, dans le jeune âge, une enclave remarquable qui se bifurque en arrière pour se continuer avec les épiphyses des tubérosités ischiales et qui fait une forte saillie extérieure vers son milieu.

Entre le taureau et la vache, on observe les différences suivantes :

1° La distance qui sépare les cuspides supérieurs des tubérosités ischiales est inférieure au diamètre bis-iliaque du détroit antérieur, chez le taureau, tandis qu'elle lui est au moins égale chez la vache. La face interne desdites

tubérosités tend à la verticalité dans le taureau; elle est oblique et évasée dans la vache.

2° Les pubis, extrêmement épais chez le taureau, sont aplatis dans la vache; aussi la forme de la coupe de la symphyse chez les animaux de boucherie fendus par le milieu est-elle un des moyens les plus faciles pour distinguer les deux sexes; mais cette différence s'atténue chez le bœuf lorsqu'il a été châtré de bonne heure.

Mouton (fig. 94). — Comparativement au bœuf, on constate les différences suivantes :

Le coxal est à peu près rectiligne, la branche acétabulaire de l'ischium étant sensiblement sur le prolongement de la tige de l'ilium. La cavité cotyloïde est plus postérieure, plus profonde relativement, le revers de son sourcil étant moins épais. Le relief qui divise la fosse iliaque se termine à une tubérosité de la crête iliaque, distincte de l'angle de la hanche, qui est mince et étroit. La tige de l'ilium est plus allongée et la palette moins large. La crête sus-cotyloïdienne est peu élevée. Les ischiums moins étendus, plus divergents et le plancher du bassin beaucoup moins profond. La tubérosité ischiale a son cuspide supérieur émoussé, tandis que l'externe est au contraire très détaché et recourbé en avant. La symphyse, presque rectiligne, présente dans le jeune âge la même enclave épiphysaire que dans le bœuf, mais beaucoup moins saillante. Une gouttière très prononcée s'observe au bord antérieur des pubis, au-devant ou au-dessus d'une forte tubérosité.

Chèvre. — Le bassin de la chèvre se distingue de celui du mouton par sa plus grande longueur due à l'allongement de la tige de l'ilium. La palette de cet os est moins large que chez ce dernier, en sorte que le rapport de la largeur à la longueur est au-dessous de 0,60 dans le type caprin, au-dessus dans le type ovin. Ajoutons enfin que les crêtes sus-cotyloïdiennes sont presque rectilignes et que, d'une manière générale, le coxal a plus de gracilité que celui du mouton.

Porc. — L'ischium n'est pas en ligne avec l'ilium : celui-ci est oblique, celui-là est horizontal. La palette iliale est très rabattue latéralement, parcourue sur sa face externe par une arête mousse; son angle interne est très abaissé et en recul considérable relativement à externe, d'où résulte une crête iliaque extrêmement convexe tendant au demi-cercle. La crête sus-cotyloïdienne est plus élevée, plus convexe que dans aucune autre espèce, tranchante et reportée en arrière. La tubérosité ischiale est seulement bicuspide, son tubercule supérieur ayant à peu près disparu. Il n'y a pas d'enclave symphysaire. La cavité pelvienne, resserrée entre les crêtes sus-cotyloïdiennes, s'évase en arrière comme en avant. La symphyse se soude tardivement. Pour le reste, il y a ressemblance avec les petits Ruminants.

Chien. — Dans le chien, le diamètre transverse du bassin est plus grand en arrière qu'en avant; il présente son minimum au niveau des cavités cotyloïdes. Le coxal est à peu près horizontal, de profil rectiligne. L'ilium est tellement rabattu latéralement qu'il tend à se mettre dans un plan parallèle au plan médian; sa face externe est fortement déprimée; son bord antérieur, demi-circulaire, réunit deux épines iliaques supérieures fort peu accentuées ; son bord interne est brisé, au niveau de l'articulation sacro-iliaque, par un angle saillant plus ou moins prononcé, qu'on appelle épine iliaque postérieure et inférieure ; la partie située au-dessus est épaisse et rugueuse. La plus grande partie de la palette iliale s'avance au delà de l'articulation précitée. La cavité cotyloïde est spacieuse, largement ouverte du côté interne, contre une travée osseuse saillante qui la sépare du trou obturateur. La crête sus-cotyloïdienne, très basse et obtuse, se termine

par un petit tubercule derrière lequel se réfléchit le muscle obturateur interne. En avant de la cavité cotyloïde existe une forte tubérosité pour l'attache du droit antérieur de la cuisse (épine iliaque antérieure et inférieure). Le pubis est épais, tranchant à son bord antérieur; le trou ovalaire, triangulaire. Les ischiums sont divergents, leurs tubérosités, très écartées et unicuspides, se dirigent en dehors et en avant; l'arcade ischiale n'occupe que la moitié interne du bord postérieur. Entre la tubérosité ischiale et l'épine sciatique, existe un bord épais, sensiblement droit, parfois même un peu convexe; il n'y a donc pas, à proprement parler, de petite échancrure

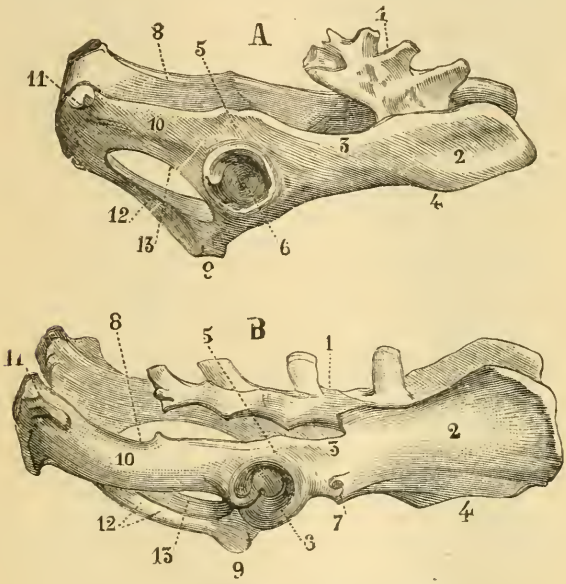

Fig. 95. — Bassins du chat et du lapin.

A, bassin du chat ; B, bassin du lapin ; 1, sacrum ; 2, fosse iliaque externe ; 3, grande échancrure sciatique ; 4, bord externe de l'ilium ; 5, crête sus-cotyloïdienne ; 6, cavité cotyloïde ; 7, tubérosité d'insertion du droit antérieur de la cuisse ; 8, petite échancrure sciatique ; 9, extrémité antérieure de la symphyse pubienne ; 10, ischium, 11, tubérosité ischiatique ; 12, branche symphysaire du pubis et de l'ischion ; 13, trou sous-pubien.

sciatique. La soudure de la symphyse est encore plus tardive que dans le porc, on y voit assez souvent une petite enclave épiphysaire.

Chat (fig. 95, A). — Le bassin du chat n'est pas évasé en arrière comme celui du chien; son plancher est plus profond, la palette iliale est à peine déprimée sur la face externe, la tubérosité pré-cotyloïdienne effacée, les trous ovalaires spacieux et régulièrement elliptiques; les ischiums sont réduits et leurs tubérosités reportées en avant.

Lapin (fig. 95, B). — Le coxal du lapin est très allongé, rectiligne comme celui des Carnivores. La cavité cotyloïde est presque à égale distance de ses deux extrémités, la longueur ischiale atteignant au moins les quatre cinquièmes de celle de l'ilium. Ladite cavité est à une certaine distance du trou

ovalaire et son échancrure interne tend à se fermer. La palette de l'ilium, très allongée, quadrangulaire, dépasse énormément la base du sacrum, ses angles forment autant d'épines iliaques bien accentuées; sa face externe est un peu convexe. Le col de l'ilium, court et épais, porte en dehors un tubercule très saillant. La crête sus-cotyloïdienne est très basse, rectiligne, terminée par une épine très nette. La branche acétabulaire de l'ischium est épaisse et cylindroïde, non divergente avec son opposée. Les tubérosités ischiatiques sont tricuspides et allongées transversalement.

La cavité pelvienne se fait remarquer par le grand développement de ses diamètres transversaux relativement aux diamètres supéro-inférieurs ; son plancher est beaucoup moins profond que chez le chat et relativement plat.

Coup d'œil général. — 1° La direction du coxal, déterminant celle de la croupe, atteint son maximum d'obliquité chez les Camélidés : les Solipèdes viennent ensuite avec un degré d'obliquité très variable ; les autres espèces ont un coxal tendant au parallélisme avec la colonne vertébrale.

2° L'obliquité latérale de l'ilium, dont dépend la largeur de la croupe, est au minimum chez les Solipèdes et les Bovidés, qui ont ainsi les saillies des hanches très élevées et très écartées; elle s'accuse de plus en plus jusqu'à la verticalité, en passant par le mouton, la chèvre, le porc, le chien, le chat et le lapin. En général, dans les espèces à ilium très rabattu, cet os se projette beaucoup en avant du sacrum.

3° La branche acétabulaire de l'ischium, représentant son axe mécanique, est exactement en ligne avec la tige de l'ilium chez le lapin ; elle est presque en ligne chez le mouton, la chèvre et le porc; ces deux parties forment un angle peu prononcé ouvert en haut chez le chat ; dans le chien, elles forment en outre un angle ouvert en dehors ; dans les Solipèdes, la coudure supérieure du coxal est très prononcée, et elle l'est plus encore dans les Bovidés par suite de la direction ascendante de l'ischium.

4° La situation de la cavité cotyloïde relativement aux extrémités du coxal, c'est-à-dire le rapport de longueur entre l'ischium et l'ilium, est très variable suivant les espèces. En général, l'ischium est d'autant plus court que le coxal est plus oblique. C'est ainsi qu'il est au maximum de brièveté chez les chameaux (50 à 55 p. 100); viennent ensuite les Solipèdes (54 à 60 p. 100); le chien (60 à 65 p. 100) ; le chat (66 p. 100) ; le mouton et la chèvre (70 p. 100 environ) ; le porc (75 p. 100) ; le lapin (80 à 85 p. 100) ; le bœuf (85 à 90 p 100) ; le lièvre (90 à 95 p. 100).

5° Les crêtes sus-cotyloïdiennes sont au maximum d'élévation chez le porc et les Bovidés; viennent ensuite les Solipèdes, le mouton et la chèvre, le chien, le chat, le lapin. Dans les Bovidés, les Ovidés, les Porcins, la transition est insensible entre cette crête et le bord ischial, tandis que, dans les autres espèces, on observe là une scissure de réflexion pour le muscle obturateur interne, et même, chez le lapin, le chien, le chat, cette scissure est dominée par une épine sciatique plus ou moins accentuée qui termine ladite crête.

6° Dans le mouton, la chèvre, le porc, le lapin, la fosse iliaque externe est divisée par une arête mousse qui évoque à l'esprit l'épine acromienne du scapulum.

7° Dans tous nos Mammifères, la symphyse du bassin est ischio-pubienne : tandis que, dans les Primates, elle est exclusivement pubienne. Plus ou moins tôt, elle se convertit en synostose dans toutes les espèces qui nous intéressent.

§ 2. — Cuisse.

La cuisse a pour base un seul os, le *fémur*.

Fémur (fig. 96 et 97).

Le *fémur* est un os long, pair, situé dans une direction oblique

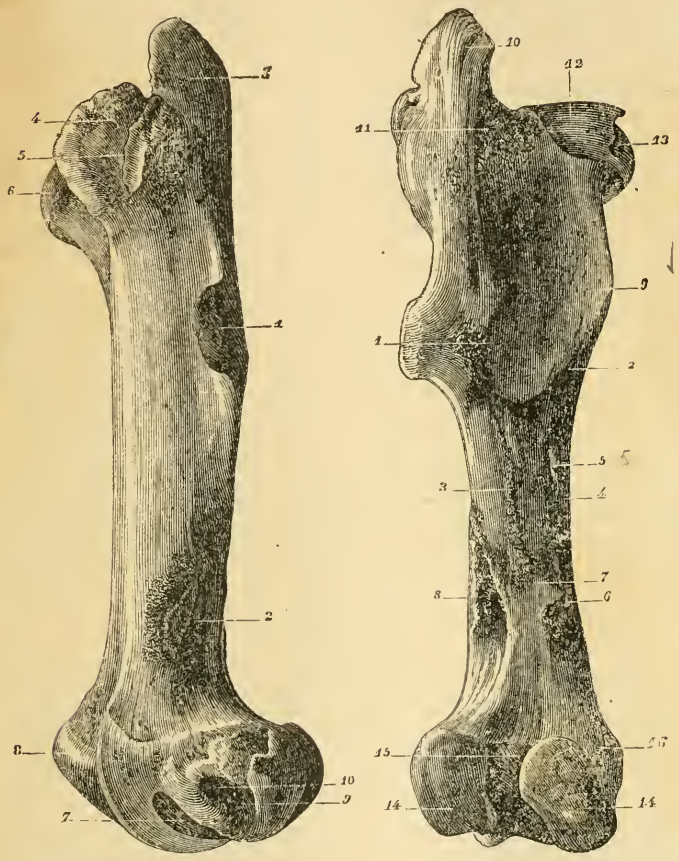

Fig. 96. — Fémur du cheval vu par sa face externe *.

Fig. 97. — Fémur du cheval vu par sa face postérieure **.

* 1, troisième trochanter ; 2, fosse sus-condylienne ; 3, 4, 5, trochanter ; 3, son sommet ; 4, sa convexité ; 5, sa crête ; 6, tête ; 7, fossette pour l'insertion de la corde fémoro-métatarsienne ; 8, trochlée ; 9, fossette pour l'insertion du poplité ; 10, fossette pour l'insertion du ligament latéral externe de l'articulation fémoro-tibiale.

** 1, empreinte circulaire pour l'insertion du long vaste ; 2 empreinte linéaire pour l'insertion du carré crural ; 3, surface âpre pour l'insertion du petit adducteur de la cuisse et de la branche courte du grand adducteur ; 4, trou nourricier ; 5, empreinte pour l'insertion du pectiné ; 6, crête sus-condylienne ; 7, gouttière pour le passage des vaisseaux fémoraux ; 8, fosse sus-condylienne ; 9, trochantin ; 10, sommet du trochanter ; 11, fosse trochantérienne ; 12, tête ; 13, fossette d'insertion du ligament rond ; 14, 14, condyles ; 15, fossette pour l'insertion du ménisque externe de l'articulation fémoro-tibiale ; 16, tubercule d'insertion surmontant le condyle interne.

de haut en bas, d'arrière en avant et de dedans en dehors, entre le coxal et l'os principal de la jambe.

Le *corps*, rectiligne, irrégulièrement cylindrique, présente à étudier quatre faces. — L'*externe*, l'*interne* et l'*antérieure*, confondues l'une avec l'autre, sont régulièrement arrondies et presque lisses. — La *postérieure* (fig. 133), à peu près plane et plus large en haut qu'en bas, offre : 1° vers le tiers supérieur et en dehors, une surface mamelonnée, circulaire ; 2° au même niveau et en dedans, une légère crête, oblique en bas et en dehors ; 3° sur le milieu, une surface rugueuse dite *surface âpre*, ayant la forme d'un parallélogramme obliquangle ; 4° sous cette surface, une large coulisse vasculaire, oblique de haut en bas et de dedans en dehors.

Sur la limite de la face postérieure et de la face externe, on trouve : vers le tiers supérieur environ, une forte éminence rugueuse, aplatie, recourbée en avant et nommée *crête sous-trochantérienne* ou *troisième trochanter* ; en bas, une *fosse* profonde, dite *sus-condylienne*, garnie d'aspérités à son fond et bordée en avant par une lèvre raboteuse. — Sur la limite de la face postérieure et de la face interne, on observe de haut en bas : 1° le *trochantin* ou *petit trochanter*, grosse tubérosité rugueuse, allongée dans le sens de l'os et située vers son quart supérieur ; 2° une forte empreinte linéaire pour l'attache du pectiné, confondue en arrière avec la surface âpre, et offrant en avant le trou nourricier ; 3° l'origine de la gouttière des vaisseaux fémoraux ; 4° enfin, tout à fait en bas, la *crête sus-condylienne*.

L'*extrémité supérieure*, aplatie sensiblement d'avant en arrière, porte : 1° en dedans, une tête articulaire, tournée légèrement en avant, qui est reçue dans la cavité cotyloïde du coxal. Cette tête, supportée par un col peu détaché, est creusée, en dedans, d'une fossette profonde, à insertion ligamenteuse ; sa courbe antéro-postérieure décrit plus d'un demi-cercle, tandis que sa courbe transversale est surbaissée, ce qui indique la prédominance des mouvements de flexion et d'extension sur les mouvements de latéralité ; — 2° en dehors, une grande éminence d'insertion, le *trochanter* ou *grand trochanter*, à laquelle on reconnaît, comme au trochiter de l'humérus : un *sommet*, beaucoup plus élevé que la tête articulaire et légèrement renversé en dedans ; une *convexité*, incrustée de cartilage et située en avant du sommet, dont elle est séparée par une échancrure étroite et profonde ; une *crête* d'insertion, située sous la convexité ; — 3° en arrière, la *fosse trochantérienne*, profonde, bordée en dehors par une lèvre saillante qui descend verticalement du sommet du trochanter sur la face postérieure de l'os, où elle s'efface insensiblement.

L'*extrémité inférieure* est aplatie d'un côté à l'autre ; son grand axe croise par conséquent à angle droit celui de l'extrémité supérieure. Elle offre *deux condyles* et *une trochlée*. — Les condyles placés en arrière l'un à côté de l'autre sont des segments d'ovoïdes répondant à l'extrémité supérieure du tibia, séparés par une profonde échancrure, dite *intercondylienne*, qui loge l'épine de cet os et les ligaments interosseux de l'articulation fémoro-tibiale. Le *condyle externe* porte en dehors deux fossettes d'insertion. Le *condyle interne* présente, en arrière, vers l'extrémité postérieure de l'échancrure intercondylienne, une dépression rugueuse pour l'insertion de l'un des ménisques de l'articulation précitée ; il est surmonté, du côté opposé, par un gros tubercule d'insertion. — La trochlée, large poulie sur laquelle glisse la rotule, se trouve en avant des condyles ; elle est légèrement oblique de haut en bas et de dehors en dedans ; sa gorge prolonge l'échancrure intercondylienne, ses deux lèvres sont très inégales, l'interne est beaucoup plus épaisse et proéminente que l'externe. Entre celle-ci et le condyle correspondant se remarque une fossette digitale à insertion tendineuse.

Structure et développement. — Le fémur, très spongieux à ses extrémités, se développe par quatre noyaux d'ossification : un pour le corps, le second pour la tête articulaire, le troisième pour le trochanter, le dernier enfin pour l'extrémité inférieure tout entière.

DIFFÉRENCES.

Ane. — Fémur proportionnellement moins long que celui du cheval, à peu près de la même longueur que le tibia, tandis qu'il le dépasse de 2 à 3 centimètres dans le cheval (1). Le fémur de l'âne est en outre plus grêle, plus comprimé : le rapport de la dimension transverse minimum à la longueur prise d'une surface articulaire à l'autre atteint à peine 0,10, au lieu de 0,11 à 0,12 ; le rapport de la dimension transverse minimum à la dimension antéro-postérieure prise au même niveau est en moyenne de 5:6 chez l'âne, de 9:10 chez le cheval. La trochlée est moins haute que large chez celui-ci, plus haute que large chez celui-là (hauteur prise d'une extrémité à l'autre de la gorge).

Mulet. — Fémur variable, mais ordinairement plus long que le tibia avec une trochlée plus large que haute.

Bœuf (fig. 98). — Fémur comprimé, à face postérieure considérablement rétrécie, l'antérieure réduite inférieurement à un bord épais. Troisième trochanter absent. Fosse sus-condylienne peu profonde. Extrémité supérieure remarquablement élargie par la divergence du trochanter ; la tête articu-

(1) Nous considérons toujours la longueur interarticulaire, c'est-à-dire, pour le fémur, la distance du plan supérieur de la tête articulaire au plan inférieur des condyles, pour le tibia, la distance du plateau articulaire supérieur, épine non comprise, à la malléole interne inclusivement.

laire n'a presque pas d'obliquité antérieure, son plan supérieur s'étend vers le trochanter et approche de la forme hémi-cylindrique ; elle est creusée, au centre, d'une fossette d'insertion peu profonde. Trochanter en une seule masse, réuni au trochantin par une lèvre oblique bordant en dehors et en arrière une fosse trochantérienne profonde : contourné en avant par une coulisse tendineuse sous laquelle existent des tubérosités

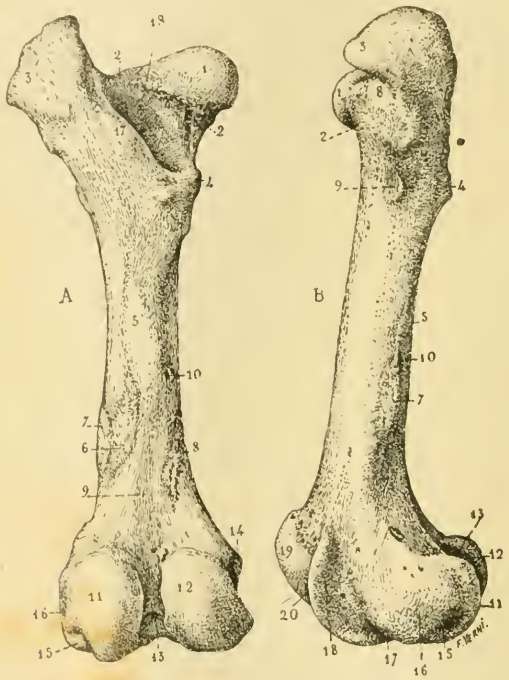

Fig. 98. — Fémur du bœuf, face postérieure (A) et face externe (B).

A. 1, tête articulaire ; 2, col de la tête ; 3, trochanter ; 4, trochantin ; 5, surface âpre ; 6, fosse sus-condylienne ; 7, tubérosité allongée bordant cette fosse en avant ; 8, crête sus-condylienne ; 9, surface déprimée surmontant l'échancrure intercondylienne ; 10, trou nourricier ; 11 et 12, condyles ; 13, échancrure intercondylienne ; 14, tubercule excentrique du condyle interne ; 15, fossette d'insertion du poplité ; 16, fossette d'insertion du ligament fémoro-tibial externe ; 17, lèvre oblique unissant le trochantin au trochanter ; 18, fosse sous-trochanterienne. — B. 1, tête ; 2, col de la tête ; 3, trochanter ; 4, trochantin ; 5, lèvre externe de la surface âpre ; 7, tubérosité bordant en avant la fosse sus-condylienne ; 8, surface de glissement pour le tendon du fessier profond, précédant sa crête d'insertion ; 9, tubercule d'insertion du 4e fessier ; 10, lèvre interne de la surface âpre ; 11 et 12, condyles ; 13, échancrure intercondylienne ; 15, fossette d'insertion du poplité ; 16, fossette d'insertion du ligament fémoro-tibial externe ; 17, échancrure d'insertion ; 18, lèvre externe de la trochlée ; 19, lèvre interne ; 20, gorge.

d'insertion. Trochantin acuminé, développé par un noyau d'ossification spécial. Trochlée étroite, allongée, dont la lèvre interne remonte sur la face antérieure de l'os beaucoup plus haut que l'externe, sans être aussi saillante latéralement que dans les Solipèdes. Échancrure inter-

condylienne terminée à la base de la trochlée par une fosse digitale profonde.

Mouton et chèvre. — Fémur plus long relativement que celui du bœuf, à corps cylindroïde, légèrement courbé en arrière. Fosse sus-condylienne abaissée vers le condyle et réduite à une forte empreinte. Trochanter dépassant peu le niveau de la tête, non rétréci à la base. Tête articulaire mieux détachée, plus sphérique que dans le bœuf. Trochlée bordée par deux lèvres à peu près égales, très minces. Échancrure intercondylienne relativement large. Trou nourricier en haut de la face antérieure.

Entre le mouton et la chèvre, les différences sont les suivantes : le fémur de celle-ci est plus long et le canon plus court, en sorte que l'indice métatarso-fémoral varie de 0,60 à 0,65, tandis que chez le mouton il est de 0,68 à 0,77. La trochlée est plus allongée, sa largeur égale à peine la moitié de sa hauteur; elle présente en bas de sa gorge une fossette synoviale qui manque généralement au mouton.

Porc. — Fémur relativement long, à corps équarri en bas, cylindroïde en haut. Face postérieure limitée du côté externe par un bord très net descendant du trochanter. Fosse sus-condylienne à l'état d'une grande empreinte reportée sur la face externe, loin du condyle. Tête articulaire presqu'autant antérieure qu'interne, régulièrement sphérique, supportée par un col très prononcé. Trochanter carré, à peu près de niveau avec la tête, et uni par une lèvre épaisse à un trochantin acuminé. Trochlée à lèvres sensiblement égales.

Chien. — Fémur très allongé, courbé en arc à la partie inférieure, cylindrique à la partie moyenne, aplati d'avant en arrière au voisinage des extrémités. Face postérieure très étroite au milieu de l'os, limitée par deux lignes âpres qui vont en divergeant vers l'une et l'autre extrémité pour atteindre d'une part le trochantin et la partie antérieure du trochanter, d'autre part le côté excentrique des condyles. Fosse sus-condylienne remplacée par une petite tubérosité. Tête articulaire sphérique et colletée comme celle du porc, mais pas plus antérieure que celle des Solipèdes. Trochanter moins élevé que la tête, triangulaire. Trochantin particulièrement saillant. Trochlée à lèvre interne sensiblement plus épaisse que l'externe. Condyles en continuité avec les lèvres de la trochlée, surmontés postérieurement d'une petite facette correspondant à deux os sésamoïdes développés à l'origine du gastrocnémien. Échancrure intercondylienne relativement large.

Fig. 99. — Fémurs du chat (A) et du lapin (B), vus en dedans et un peu en avant.

1, corps de l'os; 2, tête articulaire; 3, trochantin; 4, trochanter; 5, troisième trochanter; 6, trochlée; 7, condyle interne; 8, sésamoïdes supra-condyliens.

Chat (fig. 99, A). — Le fémur se distingue de celui du chien : 1° à son corps

à peu près rectiligne et régulièrement cylindrique ; 2° à ses lignes âpres moins accentuées ; 3° au diamètre transverse de son extrémité inférieure qui l'emporte sur l'antéro-postérieur ; 4° à la moindre saillie du trochanter ; 5° à l'absence de fossette d'insertion entre le condyle externe et la lèvre externe de la trochlée ; 6° à la prédominance manifeste du condyle externe. — Il y a des sésamoïdes supra-condyliens comme dans le chien.

Lapin (fig. 99, B). — Fémur courbé dans toute sa longueur, aplati en arrière, pourvu d'un troisième trochanter, à l'opposé d'un trochantin allongé en crête. Grand trochanter en forte saillie sur la tête et dont la lèvre postérieure ne rejoint pas le trochantin. Trochlée longue et étroite, à lèvres égales. Sésamoïdes supracondyliens.

Coup d'œil général. — 1° Le corps du fémur est à peu près droit dans les Solipèdes, les Bovidés, le porc, le chat ; il se courbe légèrement en arc dans le mouton, la chèvre et surtout dans le chien et le lapin.

2° Sa face postérieure, très large dans les Solipèdes et le lapin, se rétrécit progressivement chez le porc, le bœuf, le mouton, la chèvre, le chien, et tend à se convertir en une simple *ligne âpre* bifurquée aux extrémités de l'os, comme sur le fémur humain.

3° Le troisième trochanter n'existe, parmi les Mammifères domestiques, que chez les Solipèdes et le lapin ; on observe corrélativement que la lèvre postérieure descendant du trochanter ne se réunit pas au trochantin, comme on le voit, en général, dans les autres espèces.

4° Chez les Solipèdes et surtout les Bovidés, la tête articulaire s'allonge transversalement en segment de cylindre, sur son plan supérieur, de manière à spécialiser l'articulation pour les mouvements de flexion et d'extension. Cet allongement s'observe aussi, mais à un moindre degré, chez les petits Ruminants, tandis que, dans les autres espèces, la tête tend à la sphéricité. Son col est d'autant plus accentué qu'elle représente un segment de sphère plus étendu et plus régulier. Elle est située franchement en dedans de l'extrémité supérieure chez le bœuf ; elle se dévie plus ou moins en avant dans les autres espèces, et cette déviation antérieure est au degré maximum chez le lapin et le porc.

5° Le trochanter est divisé par une scissure en deux parties chez les Solipèdes ; il est d'une seule masse dans les autres espèces. Très proéminent sur la tête articulaire dans les Solipèdes, le bœuf, le lapin, il s'abaisse graduellement dans le mouton, la chèvre, le porc et arrive à être en contrebas de la tête chez le chien, le chat.

6° La fosse sus-condylienne, profonde chez les Solipèdes, diminue chez le bœuf, le mouton, la chèvre, le porc et s'efface dans les Carnivores et les Rongeurs.

7° La trochlée est à lèvres sensiblement égales dans les espèces autres que les Solipèdes et les Bovidés, chez lesquels la lèvre interne, beaucoup plus saillante que l'externe, sert de cran d'arrêt à la rotule.

§ 3. — Jambe.

La jambe est le troisième segment du membre postérieur, constitué, comme son homologue, l'avant-bras, par deux os : l'un, interne, principal, le *tibia* ; l'autre, externe, accessoire, le *péroné*, auxquels il faut ajouter la *rotule*, dont les mouvements sur la trochlée fémorale sont absolument subordonnés à ceux de la jambe. Nous allons donc décrire successivement : la rotule, le tibia et le péroné du cheval.

1. Rotule (fig. 100 et 101).

Os court, très compact, aplati d'avant en arrière, plus épais en dehors qu'en dedans, annexé au tibia par trois ligaments extrêmement solides et offrant à l'étude trois faces (fig. 100 et 101). — La face *antérieure* est irrégulièrement quadrilatère, convexe et rugueuse ; ses angles sont situés : l'un en haut, l'autre en bas,

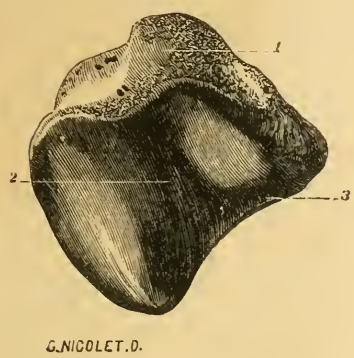

Fig. 100. — Rotule gauche du cheval (faces postérieure et supérieure).

1. face supérieure; 2, face articulaire ; 3, bord interne.

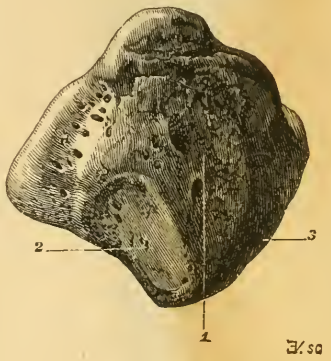

Fig. 101. — Rotule gauche du cheval (face antérieure).

1, face antérieure; 2, bord interne; 3, bord externe.

les deux autres latéralement, l'interne est le plus aigu. — La face *postérieure* est moulée sur la trochlée du fémur et complétée à l'état frais par un appareil fibro-cartilagineux que nous ferons connaître en décrivant l'articulation fémoro-tibiale ; elle se compose d'un relief médian occupant la gorge de la trochlée et de deux facettes latérales déprimées correspondant aux lèvres, l'interne plus large que l'externe, ce qui permet de distinguer facilement la rotule gauche de la droite. — La *face supérieure* est taillée obliquement de haut en bas et d'avant en arrière, concave d'avant en arrière, convexe d'un côté à l'autre, rugueuse et irrégulière.

On considère généralement la rotule comme un gros sésamoïde développé dans l'épaisseur du tendon du triceps crural ; cependant elle passe toujours par la phase cartilagineuse. Le premier point d'ossification apparaît à son intérieur deux mois environ avant la fin de la gestation ; elle est encore en grande partie cartilagineuse à la naissance. Il est très remarquable que, dans nos Mammifères, la rotule s'ossifie à peu près synchroni-

quement avec l'épiphyse olécranienne, partie homologue du membre antérieur.

Fig. 102. — Tibia et péroné du cheval (face antérieure).

1, facette articulaire supérieure et interne du tibia ; 2, épine tibiale ; 3, rainure destinée à l'insertion des ligaments croisés ; 5, fossette pour l'insertion du ménisque interne ; 6, tubérosité antérieure du tibia creusée d'une fosse pour le ligament rotulien médian ; 7, coulisse destinée au passage de la corde fémoro-métatarsienne ; 8, face interne du tibia ; 9, face externe ; 10, crête tibiale ; 11, tubérosité externe de l'extrémité supérieure ; 12, malléole externe ; 13, malléole interne ; 14, surface articulaire inférieure ; 15, péroné.

2. Tibia (fig. 102 et 103).

Os long, prismatique, plus gros à son extrémité supérieure qu'à l'extrémité opposée, le tibia est situé entre le fémur et l'astragale, dans une direction oblique de haut en bas et d'avant en arrière. Son corps offre à étudier trois faces et trois bords. — Les faces sont plus larges en haut qu'en bas. L'*externe*, à peu près lisse, est concave dans sa partie supérieure, convexe en bas, où elle se dévie pour devenir antérieure. L'*interne*, légèrement convexe d'un côté à l'autre, présente supérieurement de fortes empreintes. La *postérieure*, presque plane, est partagée en deux surfaces triangulaires : l'une, supérieure, très légèrement déprimée, à peine rugueuse, sert d'insertion au muscle poplité ; l'autre, inférieure, beaucoup plus étendue, sillonnée par de nombreuses crêtes longitudinales d'insertion. Sur la limite de ces deux surfaces, existe le trou nourricier de l'os. — Le *bord antérieur* est arrondi et peu saillant dans ses deux tiers inférieurs, tandis qu'il forme dans son tiers supérieur une crête courbe, à concavité externe, qui rejoint la tubérosité antérieure et supérieure de l'os, et qui a reçu le nom de *crête du tibia*. Le *bord externe* est épais, concave en haut, où il constitue l'*arcade péronéo-tibiale*, en commun avec

le péroné. L'*interne* est droit, épais, pourvu supérieurement de quelques tubercules pour l'attache du poplité.

L'*extrémité supérieure*, la plus volumineuse, est formée par trois tubérosités : une antérieure, une externe et une interne. La *première*, la plus petite, représente un mamelon rugueux, continu avec la crête tibiale, creusé en avant d'une fosse digitale, allongée verticalement, qui la divise en deux parties inégales; elle est séparée de la tubérosité externe par une coulisse tendineuse large et profonde. La *tubérosité externe*, la moyenne en grosseur et la mieux détachée, porte en dehors une facette articulaire qui répond à la tête du péroné. — La *tubérosité interne*, la plus grosse, montre : par côté, des empreintes ligamenteuses ; en arrière, un tubercule d'insertion. — La face supérieure des tubérosités latérales est occupée par deux larges surfaces articulaires, irrégulières, ondulées, qui répondent aux condyles du fémur par l'intermédiaire de ménisques fibro-cartilagineux. De ces deux surfaces, l'externe est toujours la plus large, parce qu'elle sert, par sa partie postérieure, au glissement du tendon du poplité. Elles se relèvent l'une vers l'autre en formant l'*épine tibiale*, éminence conique, divisée en deux parties latérales par

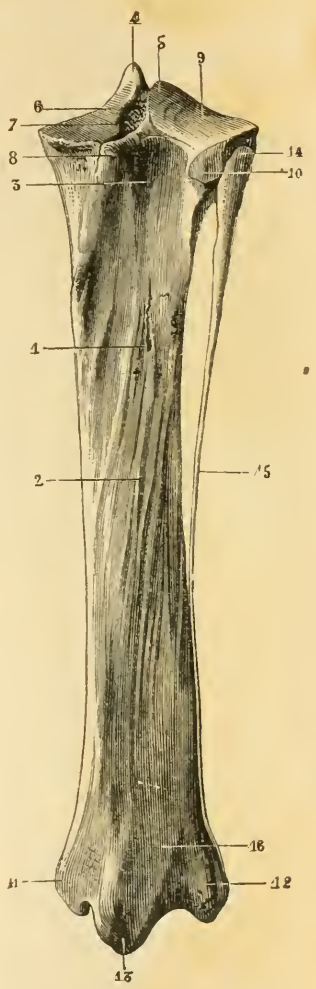

Fig. 103.— Os de la jambe du mulet avec un péroné complètement développé.

1, trou nourricier ; 2, surface d'insertion du long fléchisseur externe des phalanges ; 3, surface d'insertion du poplité ; 4, épine tibiale ; 5, sa rainure pour l'insertion du ligament croisé externe ; 6, surface articulaire interne ; 7, fossette pour l'insertion du ménisque interne ; 8, tubercule pour l'insertion du ligament croisé intrene ; 9, surface articulaire externe ; 10, pointe postérieure de la tubérosité externe et supérieure du tibia ; 11, malléole interne ; 12, malléole externe ; 13, saillie formée en arrière par le tenon médian de la surface articulaire inférieure ; 14, extrémité supérieure du péroné articulée avec le tibia ; 15, corps du péroné complet sur cette pièce.

une rainure d'insertion, et creusée à sa base de trois fossettes, deux en avant, une en arrière, pour l'attache des ménisques.

L'*extrémité inférieure*, aplatie d'avant en arrière, offre une surface articulaire moulée sur la poulie de l'astragale et deux tubérosités latérales équivalentes aux malléoles de l'homme. — La *surface articulaire* forme deux gorges profondes, obliques d'arrière en avant et de dedans en dehors, séparées l'une de l'autre par un tenon médian. Celui-ci se termine en arrière par une saillie très proéminente, sur laquelle repose l'os quand on le dresse verticalement sur un plan horizontal. — La *malléole externe*, peu saillante, rugueuse, traversée dans son milieu par une scissure verticale, appartient en réalité au péroné, comme nous le dirons plus loin. — La *malléole interne*, mieux détachée, est contournée en arrière par une gouttière oblique.

Structure et développement. — Le tibia, très compact dans sa partie inférieure, se développe par cinq noyaux d'ossification. Le corps en forme un, et l'extrémité supérieure deux, dont un pour la tubérosité antérieure ; le dernier comprend toute l'extrémité inférieure moins la tubérosité externe formée par un noyau à part qui se soude de très bonne heure avec le noyau principal et représente en réalité l'épiphyse inférieure du péroné.

3. Péroné (fig. 102 et 103).

Petit os avorté, allongé et styloïde, situé en dehors du tibia. étendu, en apparence, de l'extrémité supérieure de cet os à la moitié ou au tiers inférieur de son corps.

La *partie moyenne*, mince et cylindroïde, forme en haut l'arcade péronéo-tibiale, en commun avec le bord externe du tibia. — L'*extrémité supérieure*, large et aplatie d'un côté à l'autre, discoïde, a reçu le nom de *tête* du péroné; elle offre, sur sa face interne, une facette diarthrodiale pour s'articuler avec la tubérosité externe et supérieure du tibia; sur sa face externe, des empreintes ligamenteuses. — L'*extrémité inférieure* se termine par une pointe mousse que l'on peut poursuivre quelquefois jusqu'à la malléole externe. Sachant que cette malléole, improprement nommée tubérosité externe et inférieure du tibia, se développe toujours par un noyau d'ossification spécial, que, d'autre part, elle forme une pièce indépendante chez les Ruminants, il semble tout naturel de la considérer comme l'épiphyse inférieure du péroné soudée au tibia. D'ailleurs on observe, dans la gorge articulaire externe du tibia, une petite rainure qui délimite nettement les deux os. Ainsi la malléole externe appartient toujours, et sans exception, au péroné. L'épiphyse supérieure de

cet os ne se montre qu'après la naissance et elle se soude si rapidement à la diaphyse qu'elle a échappé à l'attention de beaucoup d'anatomistes.

DIFFÉRENCES.

Ane. — *Rotule.* — Son épaisseur mesurée à la partie supérieure n'est pas la moitié de sa largeur, tandis qu'elle lui est au moins égale chez le cheval.

Tibia et *péroné.* — Rien de particulier.

Bœuf. — La *rotule* du bœuf, allongée en hauteur et très épaisse, figure une pyramide à base supérieure. La face antérieure, très saillante, irrégulière, confondue avec la supérieure, présente de chaque côté une empreinte d'insertion surmontée d'une coulisse tendineuse. La face articulaire montre deux facettes latérales réunies sur un relief, l'externe plus longue mais moins large que l'interne. L'extrémité supérieure offre deux saillies latérales dont l'interne est la plus élevée, ce qui permet à première vue de distinguer la rotule droite de la gauche.

Le *tibia* est arrondi sous sa crête; sa face postérieure n'est pas divisible en deux triangles ; on y voit seulement trois ou quatre lignes d'insertion. Le bord interne est légèrement convexe. La tubérosité antérieure de l'extrémité supérieure est dépourvue de fosse digitale ; l'externe manque de facette articulaire péronéale et sa surface fémoriale est manifestement concave. L'extrémité inférieure, moins large et plus épaisse que dans les Solipèdes, a ses gorges articulaires directement antéro-postérieures, à peu près parallèles à l'axe de l'os ; l'externe, plus large mais moins profonde que l'interne, est complétée par l'os malléolaire répondant à une petite facette marginale ; le tenon qui sépare ces gorges est terminé en avant par une éminence qui, avec la malléole interne, sont les deux points culminants de l'extrémité, celle-ci a peu de relief latéral ; du côté externe, l'extrémité est en dénivellement et présente deux petites tubérosités séparées par une scissure verticale.

Le *péroné* est réduit à son extrémité inférieure formant un os libre qui encastre l'astragale en dehors et repose inférieurement sur un condyle du calcanéum : c'est ce que Cuvier a décrit sous le nom d'*os malléolaire.* Dans le restant de son étendue, il est remplacé par un cordon fibreux longeant le tibia dans toute sa longueur, qu'il n'est pas rare de voir s'ossifier en partie ou en totalité de manière à constituer un péroné styloïde, semblable à celui des Solipèdes, mais toujours ankylosé contre la tubérosité externe et supérieure du tibia ; au surplus, il existe chez tous les sujets, à une certaine période de la vie intra-utérine, un péroné cartilagineux allant d'un bout à l'autre du tibia ; mais une évolution régressive ne laisse persister que l'os malléolaire représenté figure 106.

Mouton et chèvre. — Les trois os ressemblent à ceux du bœuf, sauf les différences suivantes : la rotule est encore plus étroite et allongée ; le tibia l'emporte notablement en longueur sur le fémur, est très légèrement courbé en S dans le sens latéral, plus ou moins cylindroïde à la partie inférieure; son épine est peu saillante et son plateau articulaire supérieur légèrement aplani. Indépendamment de l'os malléolaire qui existe comme dans le bœuf, il est fréquent de trouver un péroné styloïde à la partie supérieure de la région. Le tibia de la chèvre diffère de celui du mouton par sa plus grande longueur : l'indice métatarso-tibial va de 0,50 à 0,57 au lieu de 0,60 à 0,70.

Porc. — La rotule est extrêmement épaisse, aplatie d'un côté à l'autre et dépourvue des tubérosités latérales qu'elle offre à sa partie supérieure

dans les Ruminants ; sa surface articulaire est limitée par un bord beaucoup plus convexe en dedans qu'en dehors.

Le tibia est fortement aplati d'avant en arrière à la moitié inférieure ; sa face postérieure est presque lisse, creusée, en haut, d'une gouttière ; sa crête est très saillante, mais limitée à la moitié supérieure ; son épine est moins aiguë que dans le bœuf ; sa tubérosité antéro-supérieure peu saillante, comme si elle avait été coupée en biseau. La pointe antérieure du tenon qui sépare les gorges articulaires est moins développée que dans les Ruminants ; par contre, la malléole interne l'est davantage.

Le péroné s'étend sur toute la longueur de la jambe en croisant obliquement le tibia de telle sorte que son extrémité supérieure est en arrière, tandis que l'extrémité inférieure constitue la malléole externe ; les deux os ne prennent contact qu'à leurs extrémités. Le péroné est aplati d'un côté à l'autre, rétréci dans son milieu, plus ou moins tranchant au bord antérieur, épais au postérieur, creusé en gouttière en haut de sa face externe ; son extrémité supérieure est appliquée contre la partie postérieure de la tubérosité externe du tibia ; l'inférieure, solidement assujettie par un ligament interosseux, encadre la lèvre externe de la trochlée de l'astragale et se termine par une surface articulaire concavo-convexe correspondant au condyle du calcanéum ; elle est creusée latéralement d'une coulisse pour les tendons des muscles péroniers. Les deux extrémités forment épiphyses dans le jeune âge.

Chien. — La rotule est très allongée, elliptique, plus large et épaisse en haut qu'en bas ; sa face antérieure est convexe en tous sens ; sa face articulaire, légèrement concave de haut en bas, convexe transversalement, est circonscrite par une petite rainure d'insertion.

Le tibia est au moins aussi long que le fémur et ressemble, à première vue, à celui des petits Ruminants. Il est comprimé d'un côté à l'autre et légèrement courbé en dehors à la partie supérieure, cylindroïde et courbé en dedans dans le restant de son étendue : sa crête est courte mais très saillante ; sa tubérosité antéro-supérieure très proéminente ; ses gorges articulaires sont un peu obliques, le tenon qui les sépare peu accentué ; la malléole interne est la partie la plus saillante de l'extrémité inférieure ; enfin une légère cannelure s'observe du côté externe, sur la moitié inférieure de l'os, pour recevoir le péroné.

Celui-ci est en effet appliqué sur le tibia dans toute cette étendue et uni à lui par un ligament interosseux, l'arcade péronéo-tibiale n'existe qu'à la partie supérieure. Cet os est relativement grêle, moins large que dans le cochon, renflé aux extrémités et un peu tordu sur lui-même ; sa partie inférieure est très aplatie ; la supérieure creusée d'une rainure du côté interne ; l'extrémité proximale forme une petite palette articulée avec la partie postérieure de la tubérosité externe du tibia ; l'extrémité distale, plus épaisse que la précédente, complète la gorge externe du tibia en formant la malléole de ce côté ; elle présente une échancrure au passage des muscles péroniers, dominée par une petite apophyse.

Chat (fig. 104, A). — Rotule beaucoup plus aplatie d'avant en arrière que celle du chien ; sa largeur est d'environ les trois quarts de sa hauteur. Tibia un peu courbé en arrière à son extrémité supérieure avec une crête et une tubérosité antéro-supérieure moins saillantes que celles du chien. Pas de coulisse tendineuse à son extrémité supérieure.

Péroné plus épais que celui du chien et pourvu inférieurement d'une apophyse très prononcée couvrant la rainure du long péronier.

Lapin (fig. 104, B). — Rotule épaisse dont la largeur ne dépasse guère la moitié de la hauteur. Tibia essentiellement caractérisé par sa soudure avec le péroné dans plus de la moitié de sa longueur ; pourvu à son

extrémité proximale d'une petite coulisse tendineuse ; sa surface articulaire inférieure présente, indépendamment des deux gorges ordinaires, dont l'externe est beaucoup plus profonde que l'interne, une facette relativement large, concave d'avant en arrière, qui répond au calcanéum et est flanquée d'une apophyse malléolaire contournée par la rainure du long péronier. Péroné libre à sa partie supérieure seulement, à trois faces dont l'interne est creusée en cannelure.

Coup d'œil général. — 1° Le péroné est à l'état d'os malléolaire libre chez les Ruminants, et remplacé dans le restant de son étendue par un cordon fibreux. Cet os est représenté, chez les Solipèdes, par un stylet proximal et par un noyau d'ossification malléolaire qui se soude au tibia. Il se confond avec le tibia, chez le lapin, dans la moitié inférieure de sa longueur. Enfin il présente tout son développement et toute son indépendance chez le chien, le chat et le porc.

2° Dans toutes les espèces, le tibia est prismatique, triangulaire à sa partie supérieure. Sa partie inférieure est plus variable : elle est aplatie d'avant en arrière dans les Solipèdes, le bœuf, le porc, le lapin, tandis qu'elle approche plus ou moins de la forme cylindrique chez la chèvre, le mouton, le chien, le chat.

3° L'épine tibiale, très saillante, chez les Bovidés et les Solipèdes, est plus ou moins obtuse chez les autres animaux et particulièrement dans les petites espèces.

4° La fosse digitale, que l'on observe sur la tubérosité antérieure de l'extrémité supérieure du tibia des Solipèdes, manque à toutes les autres espèces.

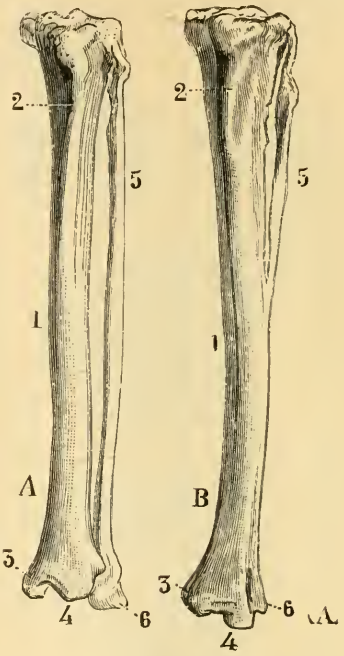

Fig. 104. — Os de la jambe du chat (A) et du lapin (B).

1, diaphyse du tibia ; 2, crête du tibia ; 3, malléole interne ; 4, extrémité antérieure du tenon médian de la surface articulaire inférieure du tibia 5 ; , péroné ; 6, malléole externe.

5° Les Solipèdes se font encore remarquer par la profondeur et l'obliquité des deux gorges articulaires qui répondent à l'astragale. Dans le chien et le chat, on constate bien aussi une certaine obliquité de ces gorges, mais le tenon qui les sépare est incomparablement moins saillant. Dans les autres espèces, elles sont directement antéro-postérieures.

6° La coulisse externe de l'extrémité supérieure est au maximum de largeur et de profondeur chez les Solipèdes ; elle diminue graduellement chez les Bovidés, les Ovidés, les Porcins, le chien, le lapin, pour disparaître tout à fait chez le chat.

7° Le tibia est plus long que le fémur dans la chèvre, le mouton, le lapin. Il lui est égal ou à peu près dans le bœuf, le lapin, le chien, le chat. Enfin il est un peu plus court chez le porc et les Solipèdes.

§ 4. — Pied.

Cette section a la plus grande ressemblance avec la main et se compose comme elle de trois régions : le *tarse*, le *métatarse* et la *région digitée*.

I. — Tarse (fig. 105).

Le tarse est constitué par des os courts, très compacts, au nombre de six ou de sept, disposés en deux rangées, entre lesquelles s'intercale un os central. La rangée supérieure ne comprend que deux os, les deux plus gros, l'*astragale* et le *calcanéum*. — L'inférieure est formée, en dehors, par le *cuboïde*, en dedans et en avant par le *grand* et le *petit cunéiforme*. L'os central, compris entre l'astragale et les cunéiformes, a reçu le nom de *scaphoïde*. Le petit cunéiforme résume deux os soudés qui quelquefois reprennent leur indépendance ; alors on compte trois cunéiformes, et le nombre total des os du tarse est porté à sept.

Astragale. — Situé en avant du calcanéum, entre le tibia et le scaphoïde, il offre à étudier : 1° une *face supéro-antérieure*, conformée en poulie articulaire pour répondre à l'extrémité inférieure du tibia ; cette trochlée, la plus parfaite de l'économie, est oblique de haut en bas et de dedans en dehors, de manière à former avec le plan médian du membre un angle de 12 à 15° ; ses bords sont parallèles, légèrement contournés en spirale, l'interne plus prolongé en arrière que l'externe par contre celui-ci plus proéminent inférieurement que celui-là. La gorge reçoit le tenon médian du tibia ; les deux lèvres s'enfoncent dans les gorges latérales de cet os ; — 2° une *face inférieure*, légèrement convexe, creusée d'une rainure d'insertion et répondant au scaphoïde ainsi qu'à une petite partie du cuboïde, face formant en arrière une saillie anguleuse reçue dans une échancrure correspondante du scaphoïde ; — 3° une *face postérieure*, irrégulière, taillée de quatre facettes diarthrodiales s'adaptant à des facettes analogues du calcanéum et séparées les unes des autres par des rainures ou fosses d'insertion; l'une de ces facettes forme une encoche où est reçu le bec du calcanéum ; — 4° une *face externe*, légèrement déprimée, rugueuse; — 5° une *face interne*, pourvue en bas d'un gros tubercule d'insertion.

Calcanéum. — Os allongé verticalement, aplati d'un côté à l'autre, présentant *deux faces, deux bords* et *deux extrémités*.

La *face externe* est à peu près plane et lisse. L'*interne* est excavée en une coulisse de glissement formant à la partie inférieure de l'os une sorte d'expansion connue sous le nom de

sustentaculum tali. — Le *bord antérieur* est légèrement concave. Le *postérieur*, plus épais, est droit et rugueux. — L'*extrémité supérieure* ou sommet est renflée en une grosse tubérosité, plus

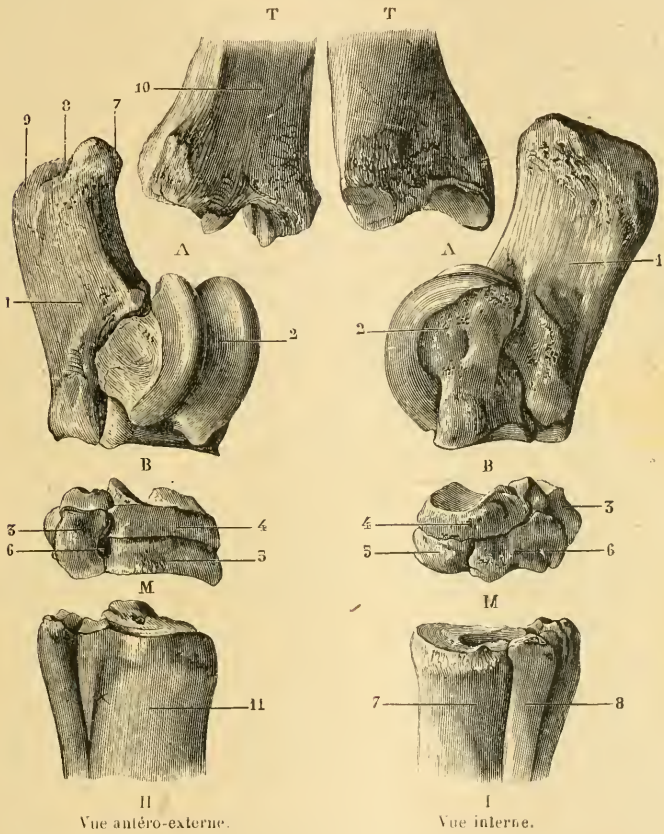

Fig. 105. — Tarse du cheval.

I. 1, calcanéum ; 2, astragale ; 3, cuboïde ; 4, scaphoïde ; 5, grand cunéiforme ; 6, petit cunéiforme ; 7, extrémité supérieure du métatarsien principal ; 8, extrémité supérieure du métatarsien interne. — A, os de la rangée supérieure. — B, os de la rangée inférieure. — T, tibia — M, métatarse.

II. 1, calcanéum ; 2, astragale ; 3, cuboïde ; 4, scaphoïde ; 5, grand cunéiforme 6, conduit vasculaire ménagé entre le cuboïde, le scaphoïde et le grand cunéiforme ; 7, surface de glissement pour le tendon du bifémoro-calcanéen ; 8, surface d'insertion de ce tendon ; 9, surface de glissement pour le tendon du perforé ; 10, extrémité inférieure du tibia ; 11, extrémité supérieure du métatarsien principal. — A, os de la rangée supérieure. — B, os de la rangée inférieure. — T, tibia. — M, métatarse

large en arrière qu'en avant, plus saillante en dedans qu'en dehors, divisée en une partie antérieure et une partie postérieure

par une légère échancrure d'insertion. L'*extrémité inférieure* présente, en avant du sustentaculum tali, une vaste excavation correspondant à la face postérieure de l'astragale et portant comme elle quatre facettes articulaires séparées par une surface d'insertion irrégulière ; la facette supérieure est surmontée d'une sorte de bec qui rappelle celui de l'olécrâne. En bas, le calcanéum s'articule avec le cuboïde au moyen d'une facette allongée et concave, et porte latéralement une tubérosité assez prononcée.

Cet os se développe par deux noyaux dont un pour le sommet.

Cuboïde. — Situé au côté externe du scaphoïde et du grand cunéiforme, entre le calcanéum et deux des métatarsiens, il ressemble, non pas à un cube, mais à un parallélipipède, allongé obliquement d'avant en arrière et de dehors en dedans. Il offre *six faces* : une *supérieure*, articulaire, en rapport avec le calcanéum et, dans une très petite étendue, avec l'astragale ; une *inférieure*, également articulaire, répondant au métatarsien médian et au métatarsien externe ; une *interne* garnie de trois facettes pour se mettre en contact avec le scaphoïde et le grand cunéiforme, ces trois os ménageant entre eux un conduit vasculaire ; une *externe*, une *antérieure* et une *postérieure*, couverte d'empreintes et de tubercules d'insertion.

Scaphoïde. — C'est un disque irrégulier, allongé transversalement, échancré en dehors, légèrement relevé à sa partie postérieure, qui est découpée en deux mamelons. On y distingue *deux faces* et *une circonférence*. — Les *faces*, toutes deux articulaires, et creusées d'une rainure d'insertion, sont : la *supérieure* légèrement concave pour répondre à l'astragale, l'inférieure convexe en rapport avec les cunéiformes. — La *circonférence* offre, en dehors, deux petites facettes s'adaptant à de pareilles facettes du cuboïde ; dans le reste de son étendue, elle est garnie d'empreintes.

Grand cunéiforme. — Aplati de dessus en dessous et triangulaire, cet os ressemble d'une manière frappante au scaphoïde, mais il est plus petit, plus triangulaire, échancré des deux côtés et pourvu d'une seule pointe en arrière. — Sa *face supérieure* se met en rapport avec ce dernier os. L'*inférieure* s'articule avec le métatarsien médian et le métatarsien interne. — Le *bord externe* est pourvu d'une ou deux facettes pour répondre au cuboïde. Le *bord interne* en offre une qui se met en contact avec le petit cunéiforme. Le *bord antérieur* est rugueux.

Petit cunéiforme. — Os manifestement double, comme en témoignent sa forme et la division qu'il est susceptible

d'éprouver. Situé au côté interne du tarse, et le plus petit de la région, il est aplati de dessus en dessous à sa partie antérieure, d'avant en arrière à sa partie postérieure qui arrive jusqu'au contact du cuboïde en couvrant le grand cunéiforme par derrière. Il s'articule en haut avec le scaphoïde par une surface concave, en bas avec le métatarsien interne par deux ou trois petites facettes, en avant avec le grand cunéiforme par une autre facette. — Quand il est divisé en deux, il existe alors trois cunéiformes que l'on peut distinguer, comme ceux de l'homme, sous les noms de *premier, deuxième* et *troisième*, en les comptant de dedans en dehors, en sorte que le grand cunéiforme du cheval équivaut au troisième cunéiforme de l'homme.

Il n'est pas excessivement rare de trouver le scaphoïde soudé au grand cunéiforme, et même tous les os de l'assise inférieure du tarse soudés ensemble, à l'exception du petit cunéiforme. L'astragale et le calcanéum peuvent aussi éprouver le même phénomène de synostose, qu'il y a lieu de considérer comme de nature pathologique.

Développement. — A l'exception du calcanéum, tous les os du tarse se développent par un seul noyau d'ossification.

II. — Métatarse (fig. 9).

Les métatarsiens, au nombre de trois : un médian et deux latéraux, présentent la plus grande analogie avec les métacarpiens. Aussi nous bornerons-nous à en indiquer les caractères différentiels.

Métatarsien médian. — Plus long que son homologue dans la proportion de 6 à 5 ; son corps n'est aplati d'avant en arrière que vers l'extrémité inférieure, il est à peu près régulièrement cylindrique dans le restant de son étendue. Il présente, à la partie supérieure, du côté externe, un sillon vasculaire oblique qui descend vers l'interligne du métatarsien latéral. La surface articulaire tarsienne, légèrement excavée et creusée au centre d'une grande fossette d'insertion, donne appui au grand cunéiforme ainsi qu'au cuboïde et au petit cunéiforme ; la facette correspondant à celui-ci est très petite et susceptible de manquer, tandis que celle du cuboïde est toujours bien distincte. Sur le contour antérieur de ladite extrémité, existent des rugosités, mais pas de tubérosité circonscrite comme en présente le canon antérieur. Sur le contour postéro-externe, on remarque une saillie contre laquelle prend appui la tête du métatarsien externe.

Métatarsiens latéraux. — Très inégaux en volume, et c'est toujours l'externe qui est le plus gros, sinon le plus long ;

sa tête surtout est beaucoup plus forte et proéminente que celle du métatarsien interne. Ces os se terminent vers le quart inférieur du métatarsien médian, l'interne descend ordinairement quelques millimètres plus bas que l'externe. L'intervalle qui les sépare est étroit ; il ne dépasse guère un centimètre en certains points.

III. — Région phalangienne.

Dans l'homme, les doigts du pied, désignés sous le nom d'*orteils*, présentent de très notables différences avec ceux de la main. Mais il en est autrement dans nos Quadrupèdes. Chez les Solipèdes en particulier l'analogie de conformation entre les os du doigt postérieur et ceux du doigt antérieur est poussée si loin qu'il devient fort difficile de les distinguer les uns des autres. Il existe cependant quelques caractères différentiels :

La première phalange est moins longue que dans le membre antérieur, moins large et moins épaisse à son extrémité inférieure, au contraire plus large et plus épaisse à son extrémité supérieure. Le diamètre transversal de la deuxième phalange est plus petit. La troisième phalange reflète les différences du sabot de derrière comparé à celui de devant, c'est-à-dire qu'elle est plus concave à sa face inférieure, moins évasée à son bord inférieur, qui se rapproche de la forme d'un V. Enfin les grands sésamoïdes sont moins volumineux, et le petit sésamoïde est moins long et moins large.

DIFFÉRENCES.

Ane. — Tarse. — Différences négligeables.

Métatarse. — Le métatarsien principal et l'humérus s'équivalent en longueur, à 2 ou 3 millimètres près ; dans le cheval, l'humérus l'emporte de 2, 3 et jusqu'à 4 centimètres ; même, chez les chevaux d'hippodrome, la différence est encore de plus d'un centimètre. Le métatarsien médian de l'âne se fait en outre remarquer par sa gracilité ; son épaisseur mesurée vers le quart inférieur est d'environ les six septièmes de sa largeur prise au même endroit, tandis que chez le cheval elle ne dépasse guère les quatre cinquièmes. Les métatarsiens latéraux participent de la gracilité du métatarsien médian et descendent plus bas que chez le cheval (jusqu'au quart inférieur environ).

Phalanges du pied. — Les phalanges du pied se distinguent de celles de la main au moyen des mêmes caractères différentiels que nous avons indiqués plus haut pour le cheval. Quant aux caractères permettant de reconnaître des phalanges d'âne ou de cheval, ils sont les mêmes dans l'un et l'autre bipède, et assez difficiles à saisir : nous renvoyons à ce que nous en avons déjà dit à propos de la main.

Mulet. — Le métatarse a les proportions de celui de l'âne, avec une conformation plutôt caballine. Les phalanges du pied présentent les mêmes caractères différentiels que celles de la main.

Bœuf. — Tarse (fig. 106). — On ne trouve jamais que deux cunéiformes et comme, d'autre part, le scaphoïde est soudé avec le cuboïde, le nombre des pièces se trouve réduit à cinq, abstraction faite, bien entendu, de l'os malléolaire, dont la nature péronéale ne saurait faire le moindre doute.

L'*astragale* est allongé de haut en bas, aplati d'avant en arrière et articulé avec les os environnants au moyen de trois trochlées : 1° une trochlée supérieure répondant au tibia complété de l'os malléolaire ; elle est située dans l'axe du membre et sa lèvre externe est plus épaisse et saillante que l'interne ; 2° une trochlée inférieure faisant suite à la précédente par l'intermédiaire d'une fosse digitale profonde, et s'opposant à la pièce scapho cuboïdienne ; ses lèvres figurent deux gros condyles, inclinés l'un vers l'autre ; 3° une trochlée postérieure s'adaptant au calcanéum, peu profonde et bordée de deux lèvres très inégales, l'externe la plus large ; elle se termine en haut sous une saillie à pic de la lèvre externe de la trochlée supérieure. La face interne de l'astragale est à peu près plane, avec deux empreintes d'insertion. La face externe, très déprimée, offre deux facettes articulaires pour répondre au calcanéum : une inférieure, contiguë à la trochlée inférieure ; une supérieure, taillée à la base d'une petite apophyse conique constituant une sorte de cran engagé dans une échancrure du calcanéum.

Le *calcanéum*, comparativement à celui du cheval, est long et grêle. La tubérosité de son sommet est presque aussi large que longue, légèrement déprimée en gouttière postérieurement ; le bord antérieur est un peu convexe ; le bec qui le termine inférieurement est beaucoup moins prononcé que dans les Solipèdes ; le sustentaculum, moins large mais plus épais, s'oppose à la trochlée postérieure de l'astragale ; ce dernier est en outre chevauché en dehors par le calcanéum qui s'y articule au moyen de deux facettes. De ce même côté, on observe au-dessous du bec un condyle qui donne appui à l'os malléolaire, constituant ainsi une articula-

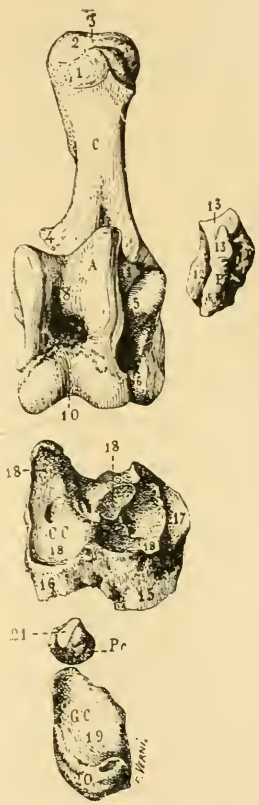

Fig. 106 — Os du tarse du bœuf.

A, astragale ; C, calcanéum ; CC, pièce cuboïdo-scaphoïdienne ; GC, grand cunéiforme ; Pc, petit cunéiforme ; P, os malléolaire (péroné) ; 1, saillie antérieure du sommet du calcanéum ; 2, rainure pour l'insertion du gastrocnémien ; 3, coulisse du perfore ; 4, *sustentaculum tali* ; 5, condyle supportant l'os malléolaire ; 6, pointe inférieure du calcanéum ; 8, trochlée tibiale de l'astragale ; 10, trochlée inférieure du même os répondant à l'os centro-cuboïdien ; 11, apophyse latérale de l'astragale ; 12, rainure de l'os malléolaire correspondant à la lèvre externe de la trochlée tibiale de l'astragale ; 13, 13, facette articulaire répondant au tibia relevée d'une petite apophyse aiguë ; 14, coulisse des muscles péroniers ; 15, partie cuboïdienne de l'os centro-cuboïdien ; 16, partie scaphoïdienne du même ; 17, surface articulaire répondant au calcanéum ; 18, 18, 18, surface articulaire répondant à l'astragale ; 19, face supérieure du grand cunéiforme ; 20, contour antéro-interne de cet os ; 21, facette articulaire supérieure du petit cunéiforme.

tion dont il n'existe pas trace chez les Solipèdes et les Carnivores. Enfin le calcanéum répond à la partie cuboïdienne de la pièce cuboïdo-scaphoïdienne par une surface articulaire étroite, concave, formant une pointe antérieure qui s'enclave dans une encoche de la pièce précitée.

Le *cuboïde* et le *scaphoïde* se soudent de fort bonne heure, à l'état cartilagineux ; chacun se développe ensuite par un noyau d'ossification particulier. La part de l'un et de l'autre se reconnaît aisément par les deux étages de la face inférieure. Celle-ci est traversée par la rainure du long péronier. La face supérieure, relevée en arrière, s'oppose à la trochlée inférieure de l'astragale et à l'extrémité inférieure du calcanéum.

Le *grand cunéiforme* est beaucoup moins étendu que celui des Solipèdes, allongé dans le sens antéro-postérieur et dépourvu de fossette d'insertion sur ses deux faces, supérieure et inférieure : il se superpose au métatarsien III de l'os canon, tandis que le centro-cuboïdien correspond au métatarsien IV.

Le *petit cunéiforme* est irrégulièrement cubique, articulé avec le scaphoïde, le grand cunéiforme et le tubercule postéro-interne de l'os canon représentant le métatarsien II.

Métatarse. — Les auteurs ne sont pas d'accord sur sa constitution ; la question qui se pose est de savoir si, indépendamment de l'os canon formé par la coalescence des métatarsiens III et IV, il y a des métatarsiens rudimentaires. Meckel et Rigot disent qu'il n'y en a pas et signalent ce fait comme une différence relativement au métacarpe. Lavocat, au contraire, trouve cinq métatarsiens, dont quatre confondus en os canon et l'autre libre ; il interprète en effet, comme métatarsiens II et V, deux reliefs rugueux que l'on observe à la partie supérieure de l'os canon, de chaque côté de sa face postérieure, interprétation qui a été reconnue exacte par Rosenberg et Retterer. Ce dernier dit avoir saisi sur le fait la fusion de ces métatarsiens chez des embryons et les avoir trouvés encore distincts chez un veau d'un mois, mais en train d'effectuer leur coalescence. Quant au métatarsien I, il serait représenté, d'après Lavocat, par un petit os discoïde que l'on trouve souvent, articulé à la partie postéro-interne de l'extrémité supérieure du canon. Cet osselet a échappé à l'attention de Cuvier et de Meckel ; il a été pris pour un cunéiforme par Rigot, Rosenberg et Retterer, qui attribuent ainsi trois cunéiformes au bœuf, au mouton et à la chèvre, et pour un simple sésamoïde par Franck et Martin. C'est d'après nous, un représentant du pré-hallux.

Le canon postérieur, comparé à l'antérieur, se fait remarquer non seulement par sa longueur, mais encore par sa forme équarrie, par sa rainure antérieure très accentuée, par un conduit vasculaire traversant en arrière la surface articulaire supérieure, enfin par la petite facette diarthrodiale destinée au métatarsien I.

Phalanges et sésamoïdes. — Ces os ressemblent à ceux du membre antérieur. Une phalangette rudimentaire s'observe aussi à l'intérieur des ergots.

Mouton et chèvre. — Tarse. — A part le volume, les os du tarse du mouton et de la chèvre ne se distinguent que par de minimes différences de ceux du bœuf. Chez la chèvre, le calcanéum se fait remarquer par son allongement : la partie qui surmonte le bec l'emporte sur le double de la largeur prise au niveau du bec, tandis que dans le mouton elle est à peine deux fois plus longue que large.

Métatarse. — Le métatarse du mouton et de la chèvre a la même constitution que celui du bœuf mais l'os canon se distingue par l'élargisse-

ment de son extrémité inférieure et l'effacement plus ou moins complet du sillon de sa face antérieure. Il est moins long dans la chèvre que dans le mouton, l'indice métatarso-tibial varie de 0,50 à 0,57, tandis qu'il est de 0,58 à 0,70 chez ce dernier ; l'indice métatarso-fémoral oscille entre 0,60 et 0,66 dans l'un, 0,68 à 0,77 dans l'autre.

Doigts. — Les phalanges et les sésamoïdes ressemblent à ceux de la main et présentent les mêmes différences soit du mouton à la chèvre, soit de chacune de ces espèces au bœuf. Il n'y a généralement pas d'osselet à l'intérieur des ergots.

Porc (fig. 107). — Tarse. — Ressemble beaucoup à celui des Ruminants par sa disposition générale et par l'astragale et le calcanéum, mais il comprend trois cunéiformes au lieu de deux et, d'autre part, le cuboïde et le scaphoïde ne sont pas soudés. L'astragale présente une obliquité manifeste de sa trochlée tibiale ; il correspond au scaphoïde et au cuboïde par une trochlée et un condyle qui s'unissent sur une arête. Le calcanéum est remarquable par la coulisse tendineuse étroite et relativement profonde de son sommet et par une dépression de sa face externe à la partie in-

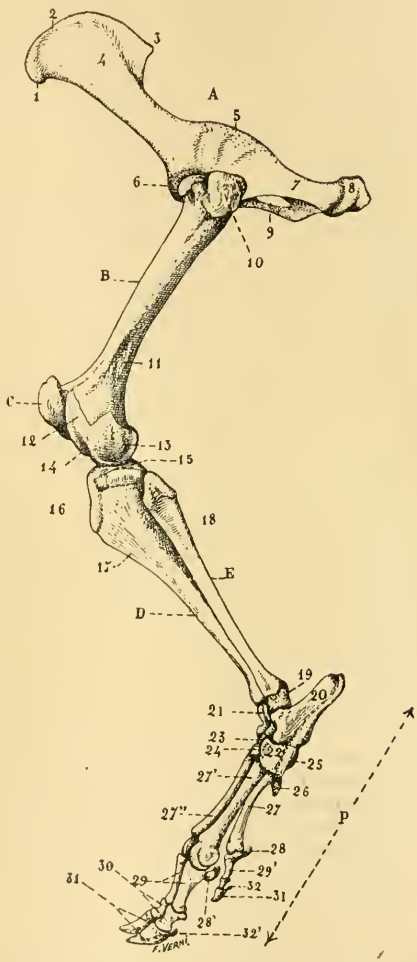

Fig. 107. — Membre postérieur du porc (face externe).

A, coxal ; B, fémur ; C, rotule ; D, tibia ; E, péroné ; P, pied ; 1, angle externe de l'ilium ; 2, crête iliaque ; 3, angle interne ; 4, fosse iliaque externe divisée par une légère crête ; 5, crête sus-cotyloïdienne ; 6, cavité cotyloïde contenant la tête du fémur ; 7, branche acétabulaire de l'ischium ; 8, tubérosité ischiale ; 9, trou ovalaire ; 10, trochanter ; 11, trace de fosse sus-condylienne ; 12, lèvre externe de la trochlée ; 13, condyle externe ; 14, échancrure d'insertion ; 15, plateau articulaire supérieur du tibia ; 16, tubérosité antérieure et supérieure de cet os ; 17, crête tibiale ; 18, partie supérieure du péroné avec une épiphyse ; 19, épiphyse inférieure du même os ; 20, calcanéum ; 21, astragale ; 22, cuboïde ; 23, scaphoïde ; 24, grand cunéiforme ; 25, apophyse postérieure du scaphoïde ; 26, rudiment de pré-hallux ; 27, petit métatarsien externe (V) ; 27′ grand métatarsien externe (IV) ; 27″, grand métatarsien interne (III) ; 28, 28′, grands sésamoïdes ; 29, 29′, premières phalanges ; 30, deuxièmes phalanges ; 31, troisièmes phalanges ; 32, 32′, petits sésamoïdes.

férieure. Le cuboïde, volumineux, très épais, présente à sa partie inféro-externe une scissure profonde pour le tendon du long péronier; il se superpose aux deux métatarsiens externes (IVe et Ve). Le scaphoïde, épais mais relativement étroit, porte en arrière une sorte de crochet recourbé en bas. Le grand cunéiforme, moins étendu que dans les Ruminants, repose sur le grand métatarsien interne (IIIe). Le deuxième cunéiforme est un petit os prismatique, aplati d'un côté à l'autre, qui se met à cheval sur les deux métatarsiens internes (IIe et IIIe). Le premier cunéiforme, le plus interne, est allongé de haut en bas, apointi inférieurement et sensiblement plus développé que le précédent ; il s'articule avec le petit métatarsien interne (IIe) qu'il chevauche un peu par derrière. Signalons enfin un huitième os qui, jusqu'à ce jour, a été interprété à tort, pensons-nous, comme un rudiment de premier métatarsien : c'est un petit disque triangulaire, d'un centimètre à un centimètre et demi de côté, situé en arrière et en dedans du premier cunéiforme, et articulé derrière un prolongement postérieur du métatarsien III ; il équivaut rigoureusement, par ses connexions, au phacoïde du carpe des Carnivores et représente sans doute un vestige du pré-hallux. Si le métatarsien du pouce existait, il se placerait, évidemment, à la suite du premier cunéiforme et non pas en arrière ; il n'y en a donc pas trace chez les Porcins.

Métatarse. — En faisant abstraction de l'os dont il vient d'être question, il reste les quatre métatarsiens II, III, IV et V. Les latéraux sont presque complètement effacés derrière les médians. Ceux-ci, plus longs et plus épais que leurs homologues de la main, présentent en arrière de leur extrémité supérieure une forte saillie, qui est plus développée encore sur le métatarsien IV que sur le III ; ils ne chevauchent pas à cette extrémité comme le font les métacarpiens médians de la main. Les petits métatarsiens (II et V) sont encore plus aplatis que leurs homologues de la main ; l'externe est pourvu, à son extrémité proximale, d'une apophyse pointue dirigée en arrière.

Doigts. — Les phalanges et les sésamoïdes ressemblent à ceux des doigts de la main ; toutefois celles-là sont plus longues et plus comprimées.

Chien. — Tarse. — Comprend sept os. L'*astragale* rappelle celui de l'homme, c'est-à-dire qu'il s'oppose au scaphoïde par une tête réunie par un col au reste de l'os. La poulie qui répond aux os de la jambe est oblique en dehors, tandis que la tête se porte obliquement en dedans ; cette poulie se termine en haut par un bord net, surplombant l'articulation avec le calcanéum, qui se fait par deux facettes, une externe, concave, recevant le bec de cet os, l'autre interne, légèrement convexe, opposée au sustentaculum. L'astragale n'est pas encastré par le calcanéum comme dans les Ruminants et le porc, il s'articule avec lui seulement par sa face postérieure. Le *calcanéum* se fait remarquer par son bec très prononcé, par la coulisse de son sommet qui en occupe toute l étendue au lieu d'être cantonnée en arrière comme dans les Ruminants et le porc, par l'absence d'articulation avec le péroné, enfin par la grande épaisseur transverse de son extrémité inférieure qui apparaît en dehors de la tête astragalienne et occupe au moins autant de place qu'elle sur le devant du tarse. Le *cuboïde* est très développé en hauteur, en forme de prisme à quatres faces ; il ne s'articule en haut qu'avec le calcanéum et il répond en bas aux métatarsiens IV et V ; une échancrure externe continuée par une scissure postérieure marque le passage du long péronier. Le *scaphoïde* est épais, allongé d'avant en arrière, pourvu en arrière de deux tubercules inégaux, entre lesquels se trouve une petite coulisse ; il reçoit à lui seul la tête de l'astragale et s'articule d'autre part avec les trois cunéiformes. Le *grand cunéiforme* ou troisième cunéiforme a la forme d'un coin dont le tranchant,

vertical, regarde en arrière. Le *deuxième cunéiforme*, le plus petit des trois, est aplati d'un côté à l'autre et superposé au deuxième métatarsien. Le *premier cunéiforme* est allongé, irrégulièrement quadrangulaire, articulé en haut avec une petite facette postérieure du scaphoïde, en bas avec le rudiment du métatarsien I.

Métatarse. — Il comprend quatre métatarsiens parfaits et un métatarsien rudimentaire qui est ordinairement le seul vestige du premier orteil (hallux). Les autres métatarsiens sont un peu plus longs et plus épais que les métacarpiens homologues ; ils sont très serrés l'un contre l'autre à leur moitié proximale, divergents à l'extrémité opposée ; le IIIe et le IVe l'emportent en longueur sur le IIe et le Ve ; tous présentent une surface articulaire tarsienne légèrement convexe, très allongée dans le sens antéro-postérieur et terminée postérieurement par une pointe apophysaire ; le Ve présente en outre un tubercule excentrique qui flanque ladite surface articulaire. L'apophyse plantaire de l'extrémité proximale du IIIe et du IVe offre ordinairement une petite facette diarthrodiale pour correspondre à deux sésamoïdes arrondis de la grosseur d'un petit plomb.

Doigts. — En général, le pouce manque à la patte postérieure du chien : mais il n'est pas rare de le voir se développer, et alors on remarque une ou deux phalanges, rabougries et flottantes, à la suite du premier métatarsien. Parfois même, ce doigt se développe double, ce qui constitue une réapparition simultanée de l'hallux et du pré-hallux ; mais le squelette reste toujours imparfait. Quant aux autres doigts, ils ne présentent rien dans leur constitution qui les distingue des doigts correspondants de la main.

Chat. — Tarse. — Le tarse du chat ressemble beaucoup à celui du chien. On observe cependant que l'inégalité de largeur des lèvres de la trochlée de l'astragale en faveur de la lèvre externe est beaucoup plus prononcée, que le calcanéum est aussi épais que large sous son sommet, que le cuboïde présente, pour le long péronier, une rainure étroite et profonde. Strauss-Durkeim a signalé, dans le tarse du chat, l'existence de trois granules cartilagineux, quelquefois osseux, appliqués contre la face postérieure de la tête des trois métatarsiens externes avec lesquels ils s'arthrodient. Ces grains, véritables sésamoïdes, servent de points d'attache à plusieurs ligaments ou tendons.

Métatarse. — Le premier métatarsien est plus rudimentaire encore que chez le chien, surtout plus court ; il n'est jamais suivi de phalanges. Les autres diffèrent de ceux du chien en ce qu'ils sont courbés dans leur longueur de manière à former une voûte plantaire qui n'existe pas chez cet animal. L'apophyse proximale excentrique du Ve est très saillante. Le IIIe est manifestement le plus fort, sans être notablement plus long que le IVe. Enfin les IIe et V^e^ approchent davantage de la longueur des deux autres que chez le chien.

Doigts. — Les quatre doigts du pied du chat ressemblent aux doigts homologues de la main, sauf leur grandeur un peu plus considérable.

Lapin. — Tarse. — L'astragale est plus long relativement que chez aucun autre Mammifère domestique, à cause du développement de sa tête ; la trochlée occupe à peine la moitié de la longueur de l'os, tandis qu'elle en forme presque les deux tiers chez le chien et le chat. La tête est moins oblique que chez ces derniers et, en outre, légèrement infléchie en avant. Le calcanéum est tellement épais qu'il en est aplati de dessus en dessous au lieu de l'être latéralement ; il se place tout à fait en dehors de l'astragale, qu'il ne couvre que par son sustentaculum ; enfin il présente un condyle malléolaire plus développé que dans aucune autre espèce, lequel semble avoir rejeté l'astragale du côté interne. Le scaphoïde se reconnaît aisément à une forte pointe postérieure qui descend jusqu'au métatarse. Le

cuboïde est à peu près aussi large que haut. Il n'y a que deux cunéiformes ; les auteurs qui font mention d'un premier cunéiforme, ont sans doute pris pour tel un prolongement du métatarsien II qui s'interpose entre le deuxième cunéiforme et l'apophyse descendante du scaphoïde.

Métatarse. — Le premier métatarsien a tout à fait disparu. Les quatre autres sont sensiblement rectilignes. Le plus long est le IIIe ; le plus épais le IIe, le plus court le Ve. L'apophyse latérale de l'extrémité proximale de ce dernier est très aiguë. Le IIe se prolonge à son extrémité supérieure jusqu'au scaphoïde par une pointe qui passe derrière le deuxième cunéiforme.

Doigts. — Les phalanges, les grands sésamoïdes et les petits sésamoïdes des quatre doigts ne présentent rien de particulier relativement à ceux de la main.

Article VII. — PARALLÈLE ENTRE LES MEMBRES (fig. 108 et 109).

Les colonnes brisées que représentent les membres des Quadrupèdes sont destinées à supporter le tronc pendant la station et à le transporter pendant la locomotion. Les membres de devant, plus rapprochés que les postérieurs de la ligne de gravitation, supportent une plus grande partie du poids du corps que ces derniers et sont organisés en vue de cette surcharge ; ils sont droits et à peu près verticaux dans la plus grande partie de leur longueur, et il y a des obstacles tels à la flexion de leurs angles articulaires, que, en supposant anéanties toutes les forces musculaires à l'exception d'une, assujettissant le sommet de l'olécrâne, la station serait encore possible. Ce sont aussi des agents de transport, ils peuvent soulever le tronc par la détente de leurs rayons osseux et entamer le terrain par la projection en avant de leur extrémité libre.

Les membres postérieurs sont disposés moins favorablement que ceux de devant pour remplir l'office de colonne de soutien, car leurs rayons osseux sont pour la plupart dans un état permanent de flexion et réunis angulairement les uns aux autres, comme on peut s'en convaincre en jetant les yeux sur la figure 109. Il faut donc que les puissances musculaires préviennent l'affaissement de ces rayons. Par contre, ils sont admirablement conformés pour la propulsion, le moindre redressement de leurs rayons inclinés pousse en avant la masse du corps, et cette poussée est transmise à peu près intégralement au tronc, en raison de l'union intime du bassin avec la colonne vertébrale.

Malgré cette différence dans leurs fonctions, les deux sortes de membres présentent dans leur constitution des ressemblances si frappantes, qu'elles ont porté quelques auteurs à regarder les membres postérieurs comme une exacte répétition des antérieurs.

Cette question d'homologie ou mieux d'homotypie a donné lieu à un grand nombre de travaux de la part d'anatomistes éminents, tels que Winslow, Vicq d'Azyr, Cuvier, Flourens, Ch. Martins, Huxley, Gegenbaur, Sabatier. Malheureusement, en voulant poursuivre le parallèle jusqu'aux moindres détails, ces auteurs sont arrivés à des conclusions discordantes et parfois invraisemblables. — Il n'est pas douteux que les membres soient construits sur le même type et que leurs segments successifs s'équivalent un à un ; mais il y a aussi des différences qu'il ne faut pas méconnaître et qui sont imposées par la non-identité de leurs fonctions. Il est excessif de prétendre que des rayons, comme le bras et la cuisse, l'avant-bras et la jambe, la main et le pied, qui se fléchissent ou s'étendent en sens inverse, puissent être l'exacte répétition l'un de l'autre ; c'est le cas de dire qu'à vouloir trop prouver, on ne prouve rien. Nous nous bornerons donc aux grandes lignes de ce parallèle.

Homolypie des ceintures scapulaire et pelvienne. — L'ilium représente le scapulum ; la fosse iliaque externe, parfois divisée en deux fosses secondaires comme dans le mouton, la chèvre, le porc, rappelle les fosses sus et sous-épineuses ; la crête iliaque répond au bord vertébral du scapulum, l'épine iliaque antérieure et supérieure à l'angle dorsal, l'épine iliaque postérieure et supérieure à l'angle cervical, le bord externe au bord axillaire, le bord interne au bord cervical, l'angle cotyloïdien à l'angle glénoïdien, etc. La difficulté est de trouver à la ceinture scapulaire des Mammifères les parties équivalant au pubis et à l'ischium. On s'accorde généralement à voir dans le tubercule sus-glénoïdien (base de l'apophyse coracoïde) le représentant de l'ischium, et dans l'apophyse coracoïde elle-même (pro-coracoïde de l'anatomie comparée) le représentant du pubis. Quant à la clavicule, que l'on avait cru d'abord pouvoir homologuer au pubis, elle n'a pas d'équivalent à la ceinture pelvienne.

Homolypie du fémur et de l'humérus. — La ressemblance de ces deux os est assez frappante et consacrée d'ailleurs par la terminologie. L'un et l'autre présentent une tête articulaire, un grand trochanter, un petit trochanter, une trochlée, une surface plus ou moins âpre du côté de l'extension, une surface lisse et arrondie du côté de la flexion, et, dans certaines espèces comme les Solipèdes, un troisième trochanter situé du côté externe, etc. Mais, vu le sens inverse de la flexion, la face antérieure de l'un correspond à la face postérieure de l'autre et *vice versa*.

Ch. Martins, frappé de l'apparence tordue de l'humérus, émit l'idée que cet os n'est qu'un *fémur retourné* et qu'il faut

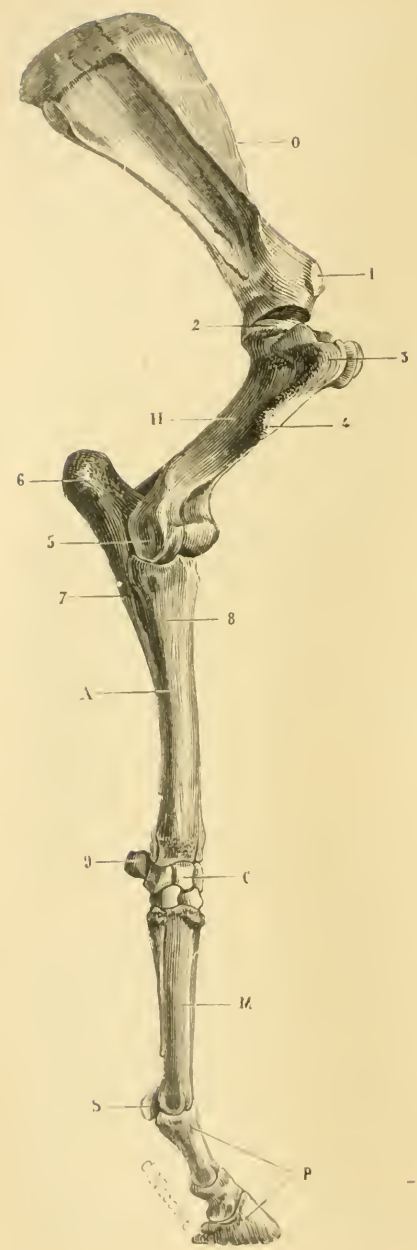

d'abord le détordre si l'on veut faire une comparaison exacte. L'extrémité supérieure restant fixe, il fait subir artificiellement au corps et à l'extrémité inférieure un mouvement de rotation de 180°, en sens inverse de celui qu'il suppose avoir été subi par ces parties ; et ainsi la face lisse de l'humérus est ramenée en avant, et sa face âpre en arrière, comme celles du fémur, l'avant-bras se fléchit en arrière, comme la jambe sur la cuisse. Mais aussi, la moitié externe de l'os devient interne et correspond par conséquent à la moitié interne du fémur. Or c'est là précisément que pèche la théorie, car il faudrait homologuer les muscles adducteurs du bras aux abducteurs de la cuisse, ce qui est contraire à l'évidence. D'autre part, si l'on considère la main dans l'attitude de pronation qui est son attitude invariable chez le plus grand nombre des animaux, une détorsion de l'humérus à 180° aurait

Fig. 108. — Membre antérieur droit du cheval (vue antéro-externe).

O, omoplate ; H, humérus ; A os de l'avant-bras ; C, carpe ; M, métacarpe ; P, phalanges ; S, grands sésamoïdes ; 1, base de l'apophyse coracoïde ; 2, tête de l'humérus ; 3, trochiter ; 4, crête deltoïdienne ; 5, extrémité inférieure de l'humérus ; 6, olécrâne ; 7, os pisiforme ou sus-carpien.

pour effet de tourner sa face palmaire en sens inverse de la face plantaire du pied et cependant personne n'oserait contester l'homologie entre le dos et la paume de la main d'une part, le dos et la plante du pied d'autre part. La manière de faire de Ch. Martins, si ingénieuse qu'elle soit, n'est donc pas soutenable, pas plus que celle de Pozzi qui, au lieu de détordre l'humérus, tord le fémur et aboutit en somme aux mêmes conséquences. — La torsion de l'humérus n'est qu'apparente ; comme le dit Campana, « il n'y a pas plus de fibres tordues dans l'humérus que dans le fémur ; les mensurations angulaires de Gegenbaur et autres auteurs traduisent sensiblement, en chiffres, la série

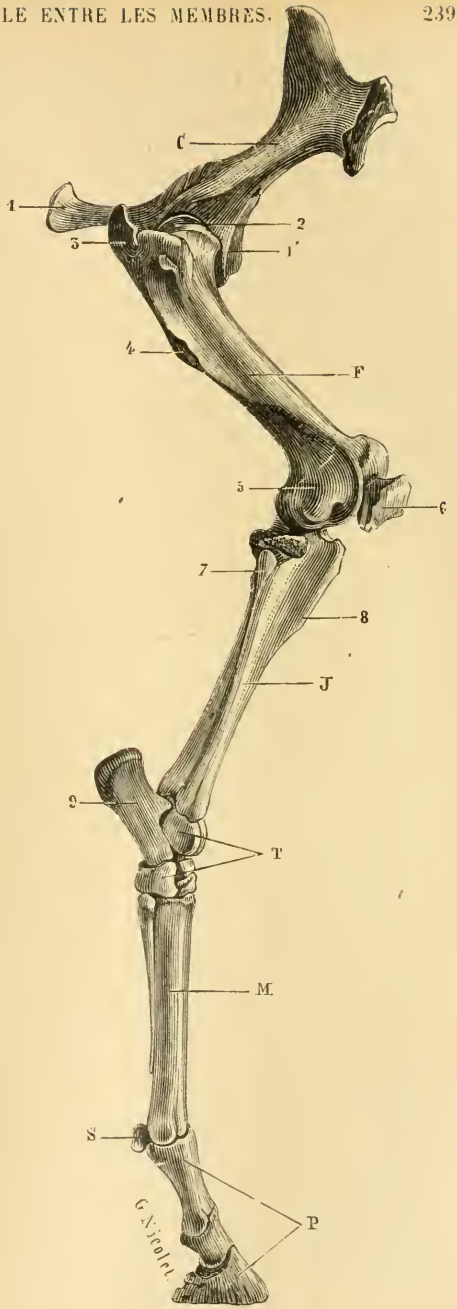

Fig. 109. — Membre postérieur droit du cheval (vue antéro-externe).

C, coxal ; F, fémur ; J, os de la jambe ; T, tarse ; M, métatarse ; P, phalanges ; S, grands sésamoïdes : 1, ischium ; 1', pubis ; 2, tête du fémur ; 3, trochanter ; 4, troisième trochanter ; 5, condyle externe du fémur ; 6, rotule ; 7, péroné ; 8, tibia ; 9, calcanéum.

des configurations que revêt successivement l'os pendant son développement, et dont la seule cause réelle doit être rapportée à l'inégale répartition de la substance osseuse de nouvelle formation, à l'ossification, à l'accroissement et à la soudure des extrémités, et non à une déformation réelle de la substance déjà existante. »

Alexis Julien et Sabatier expliquaient la correspondance inverse des faces antérieure et postérieure des deux os en parallèle, non par la torsion de l'un d'eux, mais par une rotation articulaire inverse de l'un et de l'autre. En effet, l'embryologie démontre que, dans les premiers stades de leur développement, les deux membres se présentent à l'état de palettes parallèles au plan médian et orientées de la même manière : la paume de la main ou la plante du pied en dedans, le pouce en haut et les saillies du coude ou du genou en dehors. Plus tard, ils effectuent, à l'articulation de l'épaule ou de la hanche, un mouvement de rotation en sens inverse qui a pour résultat de porter le coude en arrière et le genou en avant. Et ainsi s'expliquerait, d'après les auteurs précités, la correspondance inverse des faces de l'humérus et du fémur.

Nous ne souscrirons pas davantage à cette théorie qu'à celle de Ch. Martins, car elle implique des homologies tout aussi inacceptables, telles que celles du trochanter et du trochin, du trochiter et du trochantin, de toutes les parties externes d'un os avec les parties internes de l'autre.

Les os étant faits pour les muscles et même par les muscles, ceux-ci doivent être pris pour guide dans la recherche des homologies. Or, quelle que soit la rotation qu'un os puisse éprouver, ses muscles n'en restent pas moins dans les mêmes rapports, et ses faces peuvent toujours être distinguées en : faces d'extension, de flexion, d'adduction et d'abduction. Que, chez l'embryon, la face d'extension de l'humérus soit un peu tournée en dehors et la face d'extension du fémur un peu tournée en dedans, ainsi qu'on l'observe à titre permanent dans un grand nombre de reptiles, cela ne saurait rien changer à leur homotypie. S'il est incontestable que les muscles extenseurs de l'avant-bras ou muscles olécraniens équivalent aux extenseurs de la jambe ou muscles rotuliens et que les fléchisseurs d'une région correspondent aux fléchisseurs de l'autre, il ne l'est pas moins, pensons-nous, que les muscles adducteurs ou abducteurs d'un membre équivalent respectivement aux adducteurs ou abducteurs de l'autre membre ; l'homotypie est donc directe pour les faces latérales, tandis qu'elle est inverse pour les faces antérieure et

postérieure, et cela exclut toute idée de rotation ou de torsion.

Homotypie des os de l'avant-bras et de la jambe. — Pour comparer l'avant-bras à la jambe, il faut considérer la main en pronation, c'est-à-dire dans son attitude naturelle, celle qu'elle présente immuablement chez le plus grand nombre des animaux. On voit alors que, pour chaque région, il y a un os principal, en rapport avec le côté pollicial de la main ou du pied : c'est le radius ou le tibia, et un os accessoire, situé du côté du petit doigt, c'est le cubitus ou le péroné. Ces os sont donc respectivement homotypes, et, dans chaque paire, les parties situées en avant, c'est-à-dire du côté du dos de la main ou du pied; sont correspondantes, ainsi que celles situées en arrière, du côté de la paume de la main ou de la plante du pied. Il est en effet manifeste que les muscles de la région antibrachiale antérieure ont pour similaires ceux de la région jambière antérieure, et que les muscles de la région antibrachiale postérieure font pendant à ceux de la région jambière postérieure. Soutenir le contraire, c'est aller contre l'évidence.

Quant à la rotule, c'est une sorte d'olécrâne mobilisé, ainsi que le dit Vicq d'Azyr. Les muscles qui se terminent à ces deux parties sont rigoureusement équivalents. Cependant certains anthropotomistes modernes nient l'équivalence de la rotule avec l'olécrâne et la considèrent comme un gros sésamoïde développé dans le tendon du triceps crural ; ainsi, l'olécrâne ne serait pas représenté au membre postérieur, non plus que la rotule au membre antérieur. Cette opinion ne nous paraît pas exacte, car la rotule passe toujours par la phase cartilagineuse et dès lors fait partie du squelette primaire; d'autre part, sa mobilité ne saurait être une objection à son assimilation à l'olécrâne, attendu que celui-ci forme chez les Batraciens un noyau indépendant comme la rotule. Il est vrai que la rotule se rattache au tibia et non au péroné; mais on peut faire observer que précisément la partie du tibia à laquelle elle se lie se développe toujours par un noyau d'ossification particulier, et que, chez certains Marsupiaux, dont le tibia et le péroné sont isolés comme le radius et le cubitus de l'homme, les deux os s'articulent avec les condyles du fémur, et la rotule est rattachée à l'extrémité supérieure du péroné.

Homotypie de la main et du pied. — La ressemblance entre le pied et la main est si grande que les considérations générales que nous avons exposées plus haut à propos de celle-ci s'appliquent de tous points à celui-là. Pentadactyles dans le principe, voire même heptadactyles si l'on remonte plus haut dans la phylogenèse, ces deux régions subissent des modifica-

tions adaptatives parallèles et sont d'autant plus semblables que les analogies fonctionnelles sont plus grandes entre le membre thoracique et le membre abdominal. Par exemple, chez les singes, dont le membre inférieur est préhensile comme le supérieur, le pied est une autre main (Quadrumanes) ; tandis que, dans la généralité des Mammifères, dont les quatre membres sont surtout locomoteurs, la main est un autre pied (Quadrupèdes). Mais la ressemblance ne va jamais jusqu'à l'identité. Pour ne parler que des Quadrupèdes, leur pied est presque toujours plus long, plus solide, à extension plus puissante, que leur main, afin de favoriser le rôle essentiellement propulseur du membre de derrière ; souvent il comprend un nombre moindre de doigts ; le pouce en particulier y fait ordinairement défaut, alors même qu'il existe à la main (exemples : chien, chat, lapin). Et les cas de réapparition anormale de certains doigts disparus, comme le pouce chez le porc, le deuxième doigt chez le cheval, sont bien plus fréquents à la main qu'au pied.

Que si maintenant nous poursuivons l'homotypie entre les diverses régions de la main et du pied, nous ne trouvons aucune difficulté à homologuer les doigts de l'une à ceux de l'autre, les métacarpiens aux métatarsiens, puisque aussi bien la ressemblance approche parfois de l'identité. Seule l'homotypie du carpe et du tarse, bien qu'évidente d'une manière générale, prête à discussion quand on veut entrer dans les détails ; encore n'y a-t-il contradiction que pour les os de la rangée supérieure. Personne ne met en doute que le trapèze (1er carpal) ait pour équivalent le 1er cunéiforme (1er tarsal) ; le trapézoïde (2e carpal), le 2e cunéiforme (2e tarsal) ; le grand os (3e carpal), le 3e cunéiforme (3e tarsal) ; l'os crochu (carpal 4 et 5), le cuboïde (tarsal 4 et 5). D'autre part il paraît légitime d'homologuer le scaphoïde du tarse à l'os central du carpe, contrairement à l'opinion des anthropotomistes qui lui donnent généralement pour équivalent son homonyme du carpe. Le nom d'os central du tarse serait certainement préférable à celui de scaphoïde ou naviculaire qu'on lui donne ordinairement.

Quant aux deux os de la rangée supérieure, le calcanéum, en tant qu'os péronéal, paraît équivaloir à l'os cubital du carpe, c'est-à-dire au pyramidal ; toutefois sa partie détachée en apophyse rappelle le pisiforme. L'astragale, en tant qu'os tibial, paraît devoir s'homologuer à l'os radial du carpe, c'est-à-dire au scaphoïde. Il n'existerait donc pas d'os intermédiaire, autrement dit le semi-lunaire n'aurait point de correspondant au tarse, et cela ne saurait surprendre, vu que cet os peut faire

défaut dans le carpe lui-même : les Batraciens anoures n'ont en rangée supérieure du carpe que deux pièces, dont l'une fait suite au radius et l'autre au cubitus.

Il convient d'ajouter que l'homologation du calcanéum et de l'astragale est très controversée. Beaucoup d'anthropotomistes considèrent ce dernier comme équivalent au semi-lunaire ; d'autres, comme le représentant du semi-lunaire et du scaphoïde, dont la coalescence s'observe, comme nous l'avons dit, dans les Carnivores. Le calcanéum est très généralement homologué, ainsi que nous l'avons fait, au pyramidal, par sa base, au pisiforme, par son sommet ; mais quelques personnes, considérant que ce dernier s'allonge, dans certaines espèces, à la manière d'un calcanéum et prend une épiphyse à son sommet, concluent qu'il équivaut au calcanéum tout entier. La question, on le voit, ne laisse pas que d'être complexe et embarrassante ; les limites que nous nous sommes imposées dans cet ouvrage ne nous permettent pas de la discuter plus amplement.

CHAPITRE III

OS DES OISEAUX

La particularité la plus remarquable du squelette des oiseaux est la *pneumaticité* d'un grand nombre d'os, dans lesquels la moelle est remplacée par des cavités pleines d'air, en communication avec le poumon par l'intermédiaire des sacs aériens qui lui sont annexés, dont nous parlerons avec détails à propos de l'appareil respiratoire. Voici, en une rapide esquisse, le tableau des différences principales offertes par le squelette des Oiseaux relativement à celui des Mammifères.

Colonne vertébrale (fig. 110). — Vertèbres cervicales. — Les déplacements du centre de gravité s'exécutent chez l'Oiseau sur une échelle plus étendue que chez le Mammifère ; aussi voit-on la tige cervicale du premier offrir plus de longueur, plus de légèreté, et jouir d'une mobilité extrême ; les vertèbres qui la composent sont au nombre de quatorze chez le *coq*, de douze chez le *pigeon*, de quinze chez le *canard*, de dix-huit chez l'*oie* ; on en compte jusqu'à vingt-trois chez le *cygne* : curieuse variété qui contraste singulièrement avec la constance numérique constatée chez les Mammifères. Ces vertèbres, généralement plus longues que chez ces derniers animaux, se distinguent surtout par la configuration des surfaces articulaires du corps, lesquelles sont des facettes diarthrodiales convexes dans un sens et concaves dans l'autre, articulant les corps vertébraux par un véritable emboîtement réciproque. La crête inférieure du corps n'existe que dans les premières et dans les dernières vertèbres ; mais elle forme une véritable épine analogue à celle que nous avons déjà signalée sous le corps des vertèbres lombaires du lapin. L'apophyse épineuse ne constitue qu'une simple crête dans la partie moyenne du cou ; elle devient plus saillante dans les vertèbres occupant les deux extrémités de la région. L'apophyse transverse est à l'état de tubercule situé sous l'apophyse arti-

culaire antérieure et percé à sa base d'un large trou. Elle est pourvue le plus souvent d'un petit prolongement styloïde dirigé en arrière et en bas, faisant épiphyse dans le jeune âge et représentant une véritable côte avortée.

L'*atlas*, réduit à un anneau, manque d'apophyses transverses et n'a qu'une seule cavité articulaire antérieurement creusée sur la ligne médiane de son arc ventral.

L'*axis* offre une apophyse odontoïde très prononcée, mais dépourvue d'expansions articulaires latérales.

Vertèbres dorsales. — Au nombre de sept chez le *coq* et le *pigeon*, de neuf chez l'*oie* et le *canard*, ces vertèbres se soudent presque toujours en une pièce unique pour fixer le tronc et offrir aux ailes un point d'appui solide dans les violents efforts qu'exige le vol. Les deux ou trois dernières sont même recouvertes par les os des ailes et soudées avec eux. La crête inférieure du corps forme une très longue épine, du moins dans les premières. Les apophyses épineuses, plates, larges, courtes et soudées entre elles par leurs bords opposés, constituent une longue crête étendue de la dernière vertèbre cervicale au coxal. Les apophyses transverses s'élargissent à leur sommet; chez le *coq*, elles se soudent à peu près constamment les unes aux autres.

Vertèbres lombaires et sacrées. — Toutes ces vertèbres sont exactement conformées sur le même type; aussi devient-il fort difficile, pour ne pas dire impossible, de préciser le point où finit la région des lombes et où commence la région sacrée. D'abord indépendantes les unes des autres, ces vertèbres, au nombre de quatorze, ne tardent pas à se souder entre elles et avec les coxaux; mais leur séparation primitive est toujours indiquée par les cloisons latérales que forment, à leur face inférieure, les vestiges des apophyses transverses. La première s'unit étroitement à la dernière de la région du dos.

Vertèbres coccygiennes (fig. 110, D, E). — Dans la région coccygienne, le rachis recouvre sa mobilité. La queue de l'Oiseau remplit en effet l'office d'un gouvernail propre à le diriger dans le vol; et il fallait de toute nécessité que les vertèbres qui servent de base aux pennes rectrices conservassent leur indépendance pour permettre à celles-ci de se porter à droite, à gauche, en haut ou en bas. Ces vertèbres, au nombre de sept, présentent des apophyses épineuses souvent bifurquées, des apophyses transverses très développées, et quelquefois même des épines plus ou moins longues sur la face inférieure de leur corps; la dernière est toujours la plus volu-

De A à B, *vertèbres cervicales* : 1, apophyse épineuse de la troisième; 2, crête inférieure du corps de la même; 3, prolongement styloïde de l'apophyse transverse de la même; 4, trou trachélien de la même; 1', 2', 3', 4', les mêmes parties dans la douzième vertèbre. — De B à C, *vertèbres dorsales* : 6, apophyse épineuse de la première; 7, crête formée par la soudure des autres apophyses épineuses. — De C à D vertèbres lombaires et sacrées. — De D à E, *vertèbres coccygiennes*. — F, G, *tête* : 8, cloison interorbitaire; 9, trou de communication entre les deux orbites; 10, os intermaxillaire; 10', ouvertures extérieures du nez; 11, maxillaire inférieur; 12, os carré; 13, os jugal. — H, *sternum* : 14, bréchet; 15, apophyse épisternale; 16, apophyse latérale interne; 17, apophyse latérale externe; 18, membrane qui bouche l'échancrure interne; 19, membrane de l'échancrure externe. — I, *côtes supérieures* : 20, apophyse postérieure de la cinquième. — J, *côtes inférieures*. — K, *omoplate*. — L, *os coracoïdien*. — M, *fourchette*. *m*, *m*, ses deux branches. — N, *humérus*. — O, *cubitus*; *o*, *radius*; P, P', *os du carpe*. — Q, Q', *os du métacarpe*. — R, première phalange du *grand doigt de l'aile*; *r*, seconde phalange du même. — R', phalange du *pouce* — S, *ilium*. — S', *ischium*. — S'', *pubis* : 21, trou sciatique; 22, trou ovalaire. — T, *fémur*. — U, *rotule*. — V, *tibia* — X, *péroné*. — *y*, *os unique du tarse*. — Y, *tarso-métatarse*; 23, apophyse supérieure représentant un métatarsien soudé; 24, apophyse qui supporte l'ergot. — Z, etc., *doigts*.

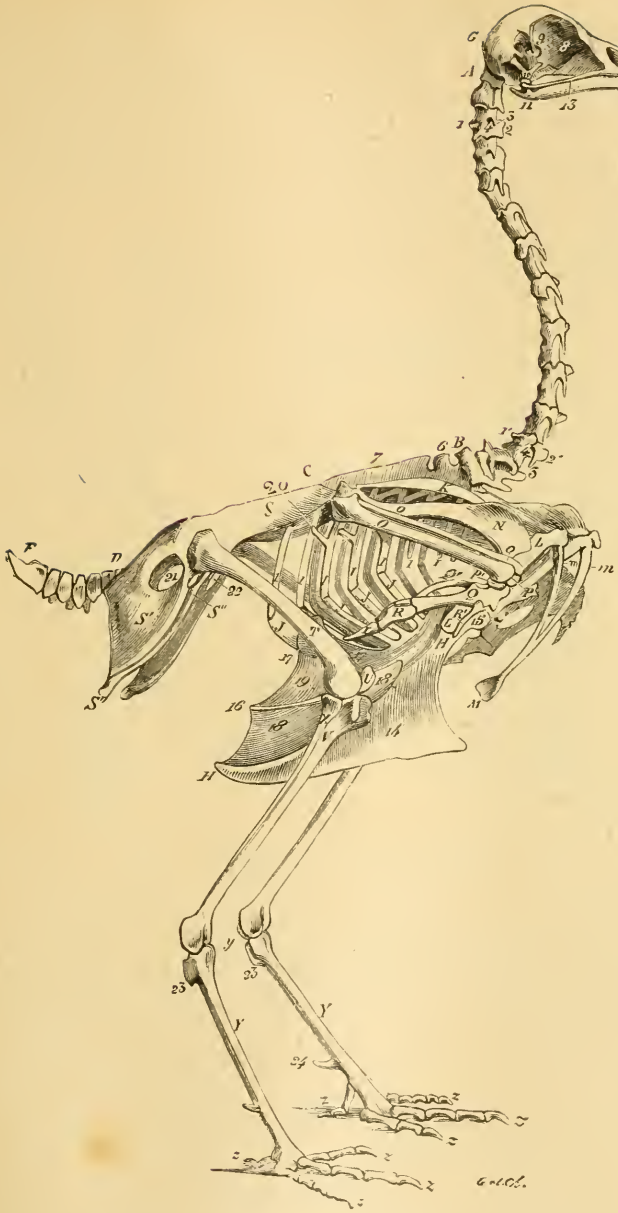

Fig. 110. — Squelette du coq.

mineuse, elle est aplatie d'un côté à l'autre, terminée en pointe et recourbée en haut; on l'appelle *pygostyle*.

Thorax. — Sternum. — Cet os servant de point d'appui aux muscles des ailes, devait offrir et offre en effet une force remarquable, à cause du volume extraordinaire de ces muscles. Or, ceux-ci étant d'autant plus forts et plus énergiques que l'oiseau présente à un plus haut degré l'aptitude au vol, il en résulte que la charpente du sternum se trouve elle-même d'autant plus solide que les oiseaux chez lesquels on la considère sont meilleurs voiliers : il en résulte encore qu'on peut pressentir, d'une manière presque infaillible, l'étendue et la puissance du vol d'un oiseau à la seule inspection du sternum des individus de son espèce.

Étudié chez les Palmipèdes (fig. 111, B), le sternum se présente sous la forme d'une large cuirasse rectangulaire, allongée d'avant en arrière, constituant à elle seule la paroi inférieure de la cage thoracique, et protégeant même en grande partie la cavité abdominale. — Sa face supérieure est concave; l'inférieure est convexe et occupée tout entière par l'insertion des muscles pectoraux : elle présente sur la ligne médiane une crête mince, très saillante, qui porte le nom de *bréchet*, et qui multiplie d'une manière remarquable les points d'attache de ces muscles. — Le bord antérieur offre, dans son milieu, une petite éminence d'insertion dite épisternale; on y voit latéralement deux rainures articulaires répondant aux coracoïdiens. Le bord postérieur est entaillé de deux échancrures souvent converties en trous. — On observe sur les bords latéraux de petites facettes articulaires doubles qui répondent aux côtes inférieures; les angles qui séparent ces deux bords de l'antérieur se prolongent tous deux en une petite éminence, nommée par quelques auteurs *apophyse costale*.

Chez le coq (fig. 111, A), le sternum est beaucoup plus faible que chez les oies et les canards. Il présente, en effet, de chaque côté du bréchet, deux larges échancrures qui entament profondément sa substance et la réduisent à fort peu de chose. Ces échancrures, bouchées à l'état frais par des membranes, sont distinguées en externe et en interne : celle-ci, beaucoup plus vaste que l'autre, s'étend jusqu'auprès de l'extrémité antérieure de l'os. De cette division des lames latérales du sternum résultent deux apophyses grêles et longues, dirigées en arrière, dont l'externe se termine en s'élargissant et forme une espèce de plaque qui recouvre les dernières côtes inférieures.

Le sternum des pigeons se distingue par l'énorme développement du bréchet. Les deux échancrures qui existent chez le coq se rencontrent aussi dans ces oiseaux, mais l'interne est presque toujours convertie en un trou étroit.

Cette étude comparative du sternum chez nos principaux oiseaux domestiques nous met à même d'apprécier la justesse des principes qui ont été posés plus haut sur la forme et l'étendue que cet os peut présenter. Ainsi les *Gallinacés* proprement dits, qui volent peu et mal, ont le sternum singulièrement affaibli par les échancrures profondes qui évident ses parties latérales. Chez les *Palmipèdes*, le sternum est large et légèrement échancré; aussi l'oie et le canard, que nous voyons se traîner si lourdement sur le sol dans nos basses-cours, sont-ils capables de soutenir une course aérienne longue et rapide, comme les individus de leur espèce restés à l'état sauvage. Quant aux *pigeons*, connus pour la rapidité et la puissance de leur vol, ne doivent-ils pas cet avantage au développement extraordinaire de la carène qui constitue le bréchet?

Côtes (fig 110). — Il existe sept paires de *côtes* chez le coq et le pigeon, neuf chez le canard. Articulés supérieurement avec les vertèbres dorsales de la même manière que chez les Mammifères, ces os sont pourvus, vers leur

partie moyenne, d'une éminence aplatie, dite *apophyse uncinée*, qui part du bord postérieur et se dirige en arrière et en haut pour aller s'appuyer, par son extrémité libre, sur la face externe de la côte suivante. Ces éminences, qui font épiphyse dans le jeune âge, manquent ordinairement aux premières et aux dernières côtes. Elles concourent d'une manière efficace à assurer la solidité de la cage thoracique.

Les cartilages costaux des Mammifères sont transformés, chez les oiseaux en véritables côtes inférieures, unies aux côtes supérieures par une articulation diarthrodiale. Ces pièces osseuses sont longues, fortes, et

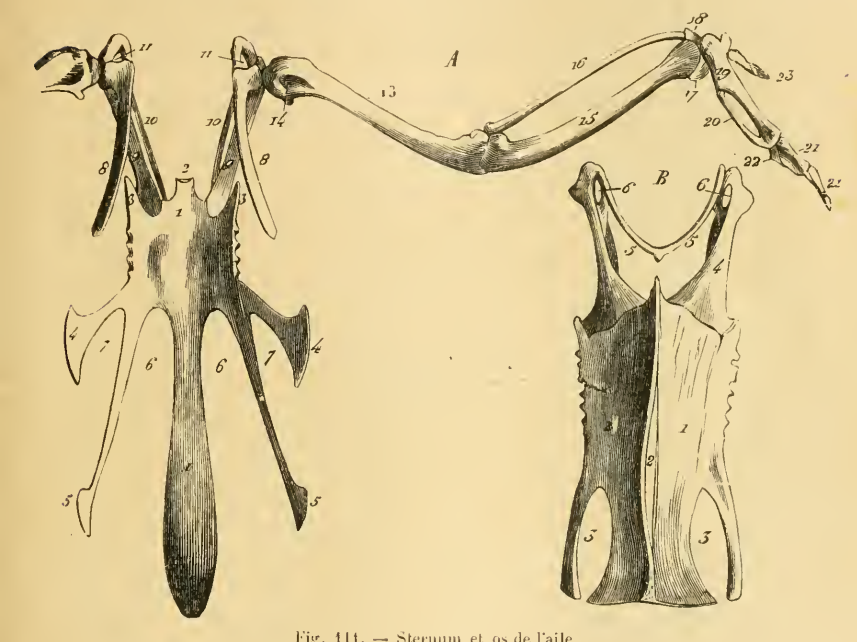

Fig. 111. — Sternum et os de l'aile.

A, *sternum et os de l'aile chez le coq* (*vus d'en haut*) : 1, corps du sternum ; 2, son apophyse épisternale ; 3, 3, ses apophyses costales ; 4, 4, ses apophyses latérales externes ; 5, 5, ses apophyses latérales internes ; 6, 6, échancrures internes : 7, 7, échancrures externes ; 8, omoplate ; 9, coracoïdien ; 10, fourchette ; 11, trou pour le passage du releveur de l'aile ; 13, humérus ; 14, trou aérien de cet os ; 15, cubitus ; 16, radius ; 17, os carpien cubital ; 18, os carpien radial ; 19, grand métacarpien ; 20, petit métacarpien ; 21, première phalange du grand doigt ; 21′, seconde phalange du même ; 22, petite phalange accolée au premier os du grand doigt et représentant le vestige d'un troisième doigt ; 23, pouce. — B, *sternum et os de l'épaule d'un jeune canard* (*vus d'en bas*) : 1, 1, sternum ; 2, bréchet ; 3, 3, échancrures latérales ; 4, 4, coracoïdiens ; 5, 5, fourchette ; 6, trou pour le passage du releveur de l'aile.

terminées à leur extrémité inférieure par une double facette qui s'articule avec le bord latéral du sternum ; elles manquent presque toujours aux deux premières côtes. Il n'est pas rare de voir la dernière s'unir à l'avant-dernière, au lieu de gagner directement le sternum ; elle se comporte dans ce cas comme les côtes asternales des Mammifères.

Tête (fig. 112). — La tête de l'oiseau est petite et de forme conique,

l'extrémité antérieure s'allongeant en un bec pointu ou aplati, disposition qui permet à l'animal de fendre l'air avec plus de facilité.

Crane. — Les os qui composent le crâne sont, comme chez les Mammifères : un *occipital*, un *pariétal*, un *frontal*, un *ethmoïde*, un *sphénoïde* et deux *temporaux*. Ils ne sont isolés les uns des autres que chez les jeunes encore dans la coquille : le travail d'ossification qui les réunit est si rapide, que le crâne, peu de temps après l'éclosion, est déjà d'une seule pièce. Il n'entre pas dans nos vues de donner la description détaillée de chacun de ces os; nous nous bornerons à quelques observations sommaires dont la connaissance peut être de quelque utilité. Ainsi l'*occipital* ne présente, pour s'articuler avec le rachis, qu'un seul condyle, situé sous le trou occipital et creusé à sa surface d'une légère rainure. Dans les Palmipèdes, cet os est percé, en arrière des crêtes donnant attache aux muscles extenseurs, de deux trous qui pénètrent dans le crâne et représentent deux fontanelles persistantes. — Le *pariétal* est peu développé et formé seulement par deux noyaux primitifs; l'*interpariétal* manque. — Le *frontal* est le plus grand des os du crâne; son apophyse orbitaire, incomplète, est portée par une pièce particulière (frontal postérieur), enclavée entre le frontal principal, le pariétal et le sphénoïde postérieur, avec lequel on la confond quelquefois. — La *lame perpendiculaire de l'ethmoïde* est considérable et constitue, entre les deux orbites, une mince cloison verticale. Son bord inférieur est échancré en regard du trou optique et forme ainsi une ouverture qui fait communiquer les deux cavités orbitaires. On remarque de plus qu'elle est creusée, près de son bord postérieur, d'une scissure qui aboutit par ses extrémités à deux orifices, dont l'un pénètre dans le crâne, et l'autre dans les cavités nasales. Cette scissure et ces trous livrent passage au nerf ethmoïdal, qui traverse ainsi l'orbite avant d'arriver à son lieu de destination. Les *volutes ethmoïdales* sont plutôt membraneuses qu'osseuses. Leur base est attachée sur une lame transverse fort délicate, souvent membraneuse elle-même et non criblée, formant en partie la paroi antérieure de l'orbite. Ces volutes remplacent à la fois les masses latérales de l'ethmoïde et les cornets des animaux mammifères. — Le *sphénoïde* paraît formé d'une pièce unique, et offre sur les côtés de son corps deux facettes diarthrodiales qui répondent aux ptérygoïdiens. Il est percé d'un seul trou pour le passage des nerfs optiques ; mais ce trou s'ouvre au dehors en regard de l'échancrure postérieure de la cloison interorbitaire, comme on vient de le voir; et il permet ainsi à chacun des nerfs qui le traversent de gagner l'œil auquel il est destiné. Il est digne de remarque qu'une disposition analogue se rencontre dans le lapin (1). — Les *temporaux* présentent à leur base une surface articulaire répondant à l'os carré. Chez les animaux du genre coq, l'apophyse zygomatique (fig. 112, *12*, *12'*) forme une petite languette aplatie, dirigée en avant, tantôt libre, tantôt unie à son bord supérieur avec le sommet de l'apophyse orbitaire. Ces deux éminences sont excessivement courtes dans les pigeons. Chez les Palmipèdes, elles se soudent et se confondent d'une manière si intime, qu'il devient impossible de les distinguer l'une de l'autre. De cette union résulte une longue et forte apophyse dirigée en avant à la rencontre d'un prolongement particulier de l'os unguis, en formant avec celui-ci une véritable arcade osseuse qui limite en bas et en dehors la cavité orbitaire.

Face. — La mâchoire supérieure comprend : un *intermaxillaire*, deux

(1) Cette analogie est véritablement frappante et pourrait, suivant nous, servir de base à une nouvelle détermination de la cloison interorbitaire. Nous sommes tenté, en effet, de considérer cette lame osseuse comme le sphénoïde antérieur et la partie moyenne de l'ethmoïde des oiseaux.

maxillaires supérieurs, deux *os nasaux*, deux *lacrymaux*, deux *palatins*, deux *ptérygoïdiens*, deux *zygomatiques* et un *vomer*. La mâchoire inférieure a pour base un *maxillaire*, qui s'articule avec le crâne par l'intermédiaire de deux os supplémentaires nommés *os carrés*.

L'*intermaxillaire* est formé, avant l'éclosion, de deux pièces latérales qui représentent les deux intermaxillaires des Mammifères. Cet os est très considérable et forme à lui seul la base du bec supérieur, dont il détermine la forme; aussi est-il pointu et conique chez les *Gallinacés*, large et aplati de dessus en dessous chez les *Palmipèdes*. Il circonscrit en avant les ouvertures externes du nez et se prolonge supérieurement en deux longues apophyses qui s'enclavent entre les os nasaux. Deux apophyses inférieures, appartenant aussi à cet os, concourent à la formation de la voûte palatine. — Les *maxillaires supérieurs* sont deux os rudimentaires, situés sur les côtés et à la base du bec. Ils forment une partie de la voûte palatine et des parois des cavités nasales. — Les *os nasaux* circonscrivent en haut, en dedans et même en dehors, les orifices extérieurs de ces cavités. — Les *palatins* entourent, comme chez les Mammifères, les ouvertures gutturales du nez et constituent une grande partie de la voûte palatine. Leur extrémité postérieure s'appuie contre les ptérygoïdiens. L'antérieure vient rejoindre les maxillaires supérieurs et les apophyses inférieures de l'intermaxillaire. — Les *ptérygoïdiens* s'étendent obliquement du sphénoïde aux os carrés. On remarquera qu'ils s'unissent avec le sphénoïde par articulation diarthrodiale. — Les *zygomatiques* ont la forme de deux stylets très grêles unis à l'os carré par leur extrémité postérieure, et soudés au maxillaire supérieur par leur extrémité antérieure. — Le *vomer* sépare l'une de l'autre les ouvertures gutturales du nez.

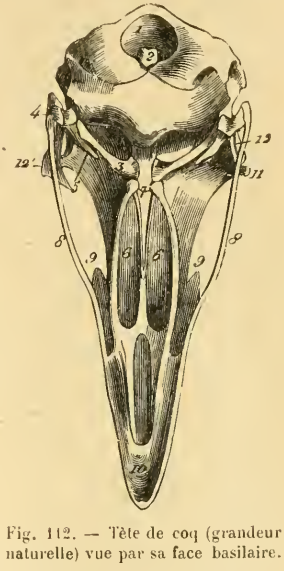

Fig. 112. — Tête de coq (grandeur naturelle) vue par sa face basilaire.

1, trou occipital ; 2, condyle unique de l'occipital ; 3, ptérygoïdien ; 4, surface articulaire inférieure de l'os carré ; 5, apophyse antérieure du même ; 6, 6, double orifice gutural des cavités nasales ; 7, extrémité postérieure des palatins ; 8, zygomatique ; 9, lacrymal ; 10, intermaxillaire ; 11, apophyse orbitaire ; 12, apophyse zygomatique droite ; 12', celle du côté opposé réunie à l'apophyse orbitaire.

Les os de la mâchoire supérieure ne se soudent point entre eux d'une manière aussi rapide que les os du crâne. Les apophyses montantes des intermaxillaires et les os nasaux restent même pendant fort longtemps unis au frontal par une simple articulation synarthrodiale. Cette disposition permet au bec supérieur d'exécuter un certain mouvement d'élévation, dont nous ferons connaître le mécanisme en parlant des articulations.

Le *maxillaire inférieur* est formé primitivement d'un grand nombre de segments distincts qui se soudent bientôt pour constituer un os unique. — L'*os carré* ou *tympanique* doit être considéré comme une pièce osseuse détachée du temporal. C'est un os prismatique, pourvu, sur sa face supérieure, d'une facette diarthrodiale qui l'unit au temporal, et, sur sa face inférieure, d'une autre facette articulée avec la branche du maxillaire. Il se joint en dehors avec le zygomatique, en dedans avec le ptérigoïdien.

En arrière, il donne attache à la membrane du tympan. Il présente, en avant, une petite éminence d'insertion que Meckel considère comme une seconde apophyse zygomatique.

Membres antérieurs (fig. 111). — 1. La ceinture scapulaire comprend : une *omoplate*, un os particulier nommé par G. Cuvier *coracoïdien*, et une *clavicule* qui forme, en se soudant avec celle du côté opposé, une pièce impaire appelée *fourchette* ou *os furculaire*. — L'*omoplate* est étroite, allongée, falciforme, et ne présente aucune trace d'épine. Son extrémité antérieure forme une partie seulement de la cavité glénoïde et s'unit, par l'intermédiaire d'un fibro-cartilage, avec la fourchette et l'os coracoïdien. — Celui-ci, ainsi nommé parce qu'il représente l'apophyse coracoïde des Mammifères, est un os long et prismatique, dirigé obliquement de haut en bas et d'avant en arrière. Son extrémité supérieure, souvent soudée au scapulum, s'unit à angle aigu avec cet os et forme une partie de la cavité articulaire destinée à recevoir la tête de l'humérus. Son extrémité inférieure est aplatie d'avant en arrière et répond, par une articulation diarthrodiale, au bord antérieur du sternum. Le coracoïdien est long chez les oiseaux qui volent lourdement : il est, au contraire, court, épais et partant très solide chez les fins voiliers. — La *fourchette* ou *furcule* est un os impair, en forme de **V** ou d'**U**, situé à la base des deux ailes, en avant du tronc, dans une direction oblique de haut en bas et d'avant en arrière. Les deux branches qui la constituent représentent, avons-nous dit, les clavicules ; elles se rapprochent par leur extrémité inférieure, pour se souder entre elles et former un angle curviligne, plus ou moins ouvert, uni au bréchet à l'aide d'un ligament membraneux : leur extrémité supérieure vient s'appuyer, en dedans, et à l'opposé de la cavité glénoïde, contre le scapulum et le coracoïdien, en formant avec ces deux os un trou remarquable (*foramen triosseum*) dans lequel s'engage le tendon du muscle releveur de l'aile (fig. 111, A, 11 et B, 6). La fourchette joue le rôle d'un ressort élastique, chargé d'empêcher le rapprochement des ailes pendant la contraction des muscles abaisseurs. Aussi la conformation de cet os est-elle, comme celle du sternum, en rapport avec l'étendue et la puissance du vol : c'est ainsi que les deux branches de l'os furculaire sont épaisses, solides, fortement écartées et incurvées en **U** chez les oiseaux bons voiliers ; tandis que, chez ceux qui ont le vol lourd et difficile, ces mêmes branches sont minces, faibles et réunies à angle aigu. Cette dernière disposition surtout enlève beaucoup de force à la fourchette, en amoindrissant la puissance de réaction de l'arc osseux qu'elle représente.

2. L'*humérus* offre une tête articulaire de forme ovalaire et un trou aérien placé sous cette éminence. Il est long chez les *Palmipèdes*, de moyenne grandeur chez les *Gallinacés* proprement dits, et très court chez les *pigeons*.

3. Le *radius* est beaucoup moins volumineux que le *cubitus*. Celui-ci n'a qu'un olécrâne extrêmement court. Ces deux os sont écartés l'un de l'autre dans leur partie moyenne, rapprochés à leurs extrémités, où ils s'unissent au moyen de tissu ligamenteux, de manière à rendre impossibles les mouvements de pronation et de supination. Ce mode de fixité, qui n'empêche cependant pas les deux os de l'avant-bras de glisser légèrement l'un sur l'autre dans le sens de leur longueur, permet à l'aile de frapper l'air à la manière d'une rame, par sa face inférieure ; autrement, la résistance des couches aériennes eût fait pivoter les deux rayons osseux de l'avant-bras et l'aile se fût présentée contre l'air de champ ou par son tranchant.

4. On compte deux os du *carpe* seulement, distingués sous les noms de *radial* et de *cubital*, parce qu'ils répondent plus particulièrement, l'un au radius, l'autre au cubitus.

5. Les os du *métacarpe* sont au nombre de trois : deux principaux, écartés l'un de l'autre dans leur partie moyenne et soudés par leurs extrémités, l'autre rudimentaire, confondu avec l'extrémité proximale du deuxième et servant de base au pouce.

6. L'aile des oiseaux comprend trois *doigts*. — L'un d'eux, qui simule le pouce et forme la charpente osseuse de l'aile bâtarde ou aileron, se compose d'une seule phalange styloïde, articulée à la base d'une petite apophyse particulière que porte l'extrémité supérieure du grand métacarpien et qui représente un métacarpien soudé (fig. 111, A, 23). — Le plus grand doigt est constitué par deux phalanges faisant suite à ce dernier os. — Le troisième doigt est représenté par une petite phalange rudimentaire qui répond à l'extrémité inférieure du métacarpien et s'accole à la première phalange du grand doigt de la manière la plus intime.

Il est bon de remarquer que la main et l'avant-bras sont d'autant plus longs que les oiseaux sont meilleurs voiliers : aussi ces deux rayons de l'aile sont-ils très courts chez les *Gallinacés*.

Membres postérieurs (fig. 110). — 1. Le *coxal* est une pièce volumineuse et très solide, surtout chez les oiseaux marcheurs, composée, comme dans les Mammifères, d'un *ilium*, d'un *ischium* et d'un *pubis*. L'*ilium*, très allongé, se soude avec les deux dernières vertèbres dorsales, les vertèbres lombaires et les vertèbres sacrées ; il est excavé sur sa face externe. — L'*ischium* ferme en partie, par côté, la cavité pelvienne ; entre son bord interne et le bord externe de l'ilium se trouve ménagé un orifice qui remplace la grande échancrure sciatique. Son bord inférieur s'unit au *pubis*. — Celui-ci, mince et allongé, suit la direction du bord inférieur de l'ischium et circonscrit avec lui une *ouverture ovalaire* plus ou moins spacieuse. Son extrémité inférieure dépasse l'ischium pour se recourber en dedans vers celle du côté opposé, mais sans la rejoindre. Il n'y a donc point, chez les oiseaux, de symphyse pelvienne, et le bassin est largement ouvert en bas, disposition qui facilite le passage de l'œuf à travers cette cavité et sa sortie du cloaque. On observera enfin que la *cavité cotyloïde* est percée à son fond d'un trou qui traverse l'os d'outre en outre.

2. Le *fémur* est articulé inférieurement avec la rotule, le tibia et le péroné. Chez tous les oiseaux marcheurs, comme les Gallinacés, il est long et fort, ainsi que les rayons qui suivent.

3. La *rotule* est mince et large : le *tibia* se termine en bas comme l'extrémité inférieure d'un fémur retournée, c'est-à-dire qu'il présente deux condyles séparés par une gorge qui devient articulaire en arrière ; le *péroné*, articulé par sa tête avec le condyle externe du fémur, se soude au tibia et ne descend jamais jusqu'à l'extrémité inférieure de cet os.

4. Les os du *tarse* semblent manquer chez les oiseaux ; en réalité, ils se sont seulement fusionnés avec le métatarse ; ils sont distincts chez l'embryon. D'autre part, on remarque, en arrière de l'extrémité inférieure du tibia, un petit noyau osseux, perdu au sein d'une masse fibro-cartilagineuse, qui glisse sur la trochlée de cet os ; c'est probablement un vestige de calcanéum.

5. Les os du *métatarse*, confondus avec ceux du tarse, ainsi que nous venons de le dire, et confondus entre eux, ne forment qu'une seule pièce, à laquelle conviendrait le nom de *tarso-métatarse*, mais qui est plus connue sous celui de tarse. Cette pièce, articulée supérieurement avec le tibia, se termine inférieurement par trois poulies qui supportent les trois doigts principaux. Elle présente, chez le coq, vers son tiers inférieur, une apophyse conique, dirigée en arrière, qui sert de base à l'ergot, et, en arrière de son extrémité supérieure, une autre apophyse qu'on peut considérer comme un métatarsien soudé.

6. Les oiseaux domestiques possèdent tous quatre doigts aux membres inférieurs: trois principaux, dirigés en avant, et un rudimentaire, qui se porte en arrière. Les premiers, distingués en interne, médian et externe, s'articulent avec les poulies inférieures du tarso-métatarse. L'interne est formé de trois phalanges, le second en a quatre, et le troisième cinq. Ces phalanges sont conformées à peu près comme celles des Carnivores ; la dernière est pointue, conique et enveloppée d'un étui corné. Quant au quatrième doigt, c'est-à-dire le pouce, il comprend trois articles, dont un, le premier, est généralement considéré comme un métatarsien rudimentaire. Cet article est attaché par du tissu fibro-cartilagineux en dedans et en arrière de l'extrémité inférieure du tarso-métatarse.

DEUXIÈME SECTION

ARTICULATIONS

CHAPITRE PREMIER

ARTICULATIONS EN GÉNÉRAL

Pour former les articulations ou jointures, les os se correspondent par des points déterminés de leur périphérie, auxquels on a donné le nom de *surfaces articulaires*. Celles-ci sont tantôt contiguës, indépendantes et plus ou moins mobiles, tantôt continues entre elles au moyen d'une substance interposée, fibreuse ou cartilagineuse, qui les condamne sinon à l'immobilité du moins à des mouvements très bornés ; tantôt enfin réunies l'une à l'autre par un cartilage assez épais, dont l'élasticité leur permet quelque déplacement.

Dans le premier cas, les articulations prennent le nom de *diarthroses* ou *articulations mobiles*. Dans le deuxième cas, elles s'appellent *synarthroses, sutures,* ou *articulations immobiles*. Dans le troisième cas, ce sont des *amphiarthroses* ou *articulations mixtes*, participant des synarthroses par la continuité établie entre les surfaces articulaires, des diarthroses par leur mobilité.

Chacune de ces trois grandes classes d'articulations peut être définie en deux mots, ainsi qu'il suit :

Diarthroses = *articulations à surfaces articulaires discontinues et mobiles.*

Synarthroses = *articulations à surfaces articulaires continues et immobiles* (1).

Amphiarthroses = *articulations à surfaces articulaires continues et semi-mobiles.*

§ 1er. — Caractères généraux des diarthroses

On doit considérer dans les diarthroses : 1° les *surfaces osseuses* contiguës qui les forment ; 2° la couche cartilagineuse (*cartilage*

(1) Ce terme *immobile* ne doit pas être pris dans son sens absolu, car une articulation vraiment immobile n'aurait pas de raison d'être : aussi n'en existe-t-il pas.

d'encroûtement) qui recouvre celles-ci ; 3° le tissu fibreux ou fibro-cartilagineux qui les complète, quand elles ne sont pas disposées pour s'adapter réciproquement l'une à l'autre ; 4° les *ligaments* qui les assujettissent ; 5° les membranes séreuses (*capsules synoviales*) qui tapissent la face interne de ceux-ci et sécrètent la *synovie*, liquide onctueux qui s'épanche sur les surfaces articulaires et facilite leur glissement à la manière de l'huile dans nos machines artificielles; 6° les *mouvements* dont elles sont le siège ; 7° leur *classification méthodique* ; 8° leur *nomenclature*.

A. **Surfaces articulaires.** — Ces surfaces ont pour caractère commun d'être dépourvues d'aspérités et de pouvoir glisser avec la plus grande facilité sur les surfaces opposées. Elles sont désignées, suivant leurs formes, sous les noms de *facettes, têtes, condyles, cotyles, glènes, trochlée*, etc. Nous n'avons pas à revenir ici sur leur description générale, car elles ont été suffisamment étudiées en ostéologie ; nous nous bornerons à rappeler qu'on les trouve aux extrémités des os longs, sur les faces des os courts et sur les angles des os larges. Nous dirons encore qu'elles sont souvent creusées d'une ou plusieurs fossettes, synoviales ou à insertion ligamenteuse ; les premières sont des sortes de réservoirs naturels ou de refuges pour la synovie ; les secondes donnent attache aux ligaments interosseux.

B. **Cartilages d'encroûtement.** — On appelle ainsi des lames de matière cartilagineuse appliquées comme un vernis sur les surfaces articulaires, auxquelles elles adhèrent fortement ; leur face libre se distingue par un brillant et un poli remarquables. En général, ils sont plus épais au centre qu'à la circonférence quand ils revêtent des éminences osseuses, et, au contraire, plus épais à la périphérie qu'au centre lorsqu'ils tapissent des cavités. Mais la cause déterminante de leurs différences d'épaisseur (1 à 4 millimètres) réside dans les pressions qu'ils ont à subir : plus ces pressions sont considérables et plus ils sont épais. Vers les marges articulaires, les cartilages d'encroûtement s'amincissent et se continuent avec le périoste au niveau de l'encoche d'ossification.

Ils sont dépourvus de périchondre et baignés directement dans la synovie. Quoique résistants, ils sont élastiques au point de perdre momentanément la moitié de leur épaisseur sous l'influence d'une forte pression. Leur couleur est d'un blanc laiteux avec des reflets de nacre plus ou moins prononcés suivant leur épaisseur. Lorsqu'ils sont très minces, ils prennent une nuance rosée par transparence de l'os sous-jacent. En un mot, ils possèdent tous les caractères physiques du cartilage hyalin qui dans le principe formait l'os tout entier. L'aspect de leur

cassure est fibroïde comme s'ils étaient formés de fibres parallèles, implantées perpendiculairement sur la surface osseuse.

Au microscope, ils se montrent constitués, comme tous les cartilages hyalins, par des chondroplastes disséminés dans une substance fondamentale amorphe. Les chondroplastes, c'est-à-dire les cellules cartilagineuses avec leurs capsules, sont disposés en séries perpendiculaires (groupes isogéniques axiaux) dans la profondeur du cartilage articulaire; tandis qu'ils sont généralement isolés dans la couche superficielle et progressivement aplatis au fur et à mesure qu'on approche de la surface libre, comme s'ils subissaient l'influence des pressions articulaires. — Les cartilages d'encroûtement ne renferment ni vaisseaux, ni nerfs. Ils s'unissent aux os par l'intermédiaire d'une couche calcifiée d'une manière si solide que les décollements sont impossibles à l'état physiologique. On sait au surplus que ce ne sont pas des parties surajoutées, mais bien des débris persistants d'un tissu qui primitivement formait l'os en entier, débris qui n'échappent à l'ossification que par la mise en jeu incessante de leur élasticité et qui n'échappent aux conséquences de l'usure que par leur incessante prolifération dont témoigne leur structure. Leur disparition, que l'on constate dans certains cas pathologiques, résulte d'une usure excessive que n'a pu compenser leur prolifération, alors on constate des rayures, des plaques de décortication et souvent une éburnification des surfaces osseuses mises à nu. Ils peuvent aussi disparaître par ossification quand les jointures cessent de fonctionner; celles-ci ne se conservent en effet dans leur intégrité anatomique que par une gymnastique continuelle, elles sont même susceptibles de s'adapter à des fonctions nouvelles.

En résumé, les cartilages d'encroûtement, dans les diarthroses, sont de la dernière nécessité. Quand ils sont usés ou ossifiés, les mouvements deviennent difficiles et douloureux : 1° ils favorisent, par leur poli, le glissement et le déplacement des surfaces en contact; 2° ils amortissent, par leur souplesse et leur élasticité, les secousses violentes auxquelles sont exposées les articulations; 3° ils s'opposent à l'usure et à la déformation des surfaces osseuses.

On trouve sur la plupart des surfaces articulaires des fossettes synoviales simulant des exulcérations des cartilages d'encroûtement et intéressant même l'os sous jacent. Il ne faut pas les prendre pour des lésions pathologiques.

C. **Fibro-cartilages complémentaires.** — On trouve deux sortes de fibro-cartilages complémentaires. Les uns représentent des bourrelets circulaires qui matelassent le sourcil de certaines cavités, bouchent les échancrures qui peuvent les interrompre, aug-

mentent leur profondeur et protègent leurs contours contre la violence des chocs (exemple : le bourrelet cotyloïdien de l'articulation coxo-fémorale). Les autres sont interposés aux surfaces articulaires, quand elles ne se correspondent pas. Ainsi, on se rappelle que les tubérosités latérales du tibia présentent, pour répondre aux condyles du fémur, deux surfaces diarthrodiales convexes : la coaptation est assurée par l'interposition, entre chaque condyle et surface tibiale correspondante, d'un fibro-cartilage en forme de croissant qui a reçu pour cette raison le nom de *ménisque*. Dans d'autres jointures, les fibro-cartilages interarticulaires figurent des disques ou des lentilles ; il en résulte alors des diarthroses doubles (exemple : l'articulation temporo-maxillaire). — Ces organes sont formés par un tissu fibro-cartilagineux assez pauvre en vaisseaux, mais pourvu de nerfs, particulièrement nombreux dans les bourrelets marginaux.

D. **Ligaments.** — Ce sont des liens qui unissent les os entre eux, formés tantôt par du tissu fibreux blanc, tantôt par du tissu fibreux jaune ; d'où la distinction de *ligaments blancs* et de *ligaments jaunes*.

a. Les *ligaments blancs* se reconnaissent à leur blancheur nacrée et à leur inextensibilité. Ceux qui existent au pourtour des articulations constituent les *ligaments périphériques* ; ceux qu'on trouve à leur intérieur prennent le nom de *ligaments interosseux* ou *interarticulaires*. Les premiers sont *funiculaires*, c'est-à-dire à l'état de cordes, rubans ou bandelettes, ou bien *capsulaires*, c'est-à-dire membraneux. Les ligaments funiculaires sont formés de fibres parallèles, plus ou moins divergentes, entrecroisées ou tordues, qui prennent attache par leurs extrémités sur les deux pièces osseuses qu'ils réunissent. Les ligaments capsulaires sont souvent complets, c'est-à-dire qu'ils entourent l'articulation de toutes parts, à la manière d'un manchon ; d'autres fois ils sont incomplets, jetés entre deux ligaments funiculaires. Si l'on considère le mode de développement des articulations, on est conduit à admettre, pour toutes, l'existence d'une capsule complète, dont les ligaments funiculaires ne seraient que des épaississements localisés, des parties renforcées; mais, en maints endroits, cette capsule ligamenteuse échappe à la dissection ou du moins se confond avec la membrane synoviale. Les *ligaments interosseux*, moins nombreux que les précédents, sont formés souvent de fibres croisées en sautoir. Fixés dans des excavations ménagées au centre des surfaces articulaires, ils ne sont jamais membraniformes.

b. Les *ligaments jaunes*, tous périphériques, funiculaires ou membraneux, jouissent d'une élasticité très prononcée qui leur

permet de ramener mécaniquement, dans leur position habituelle, les leviers osseux momentanément déplacés. Véritables auxiliaires des puissances musculaires, ils sont destinés à faire équilibre, d'une manière permanente, au poids de certaines parties du corps qui tendent sans cesse à tomber vers le sol (exemple : ligament cervical).

Le vide régnant dans les cavités articulaires, les ligaments sont aidés dans leur action par la pression atmosphérique qui s'exerce sur toute la surface du corps. Souvent aussi les tendons, les aponévroses, les muscles contribuent au même office lorsqu'ils passent ou s'insèrent au voisinage d'une articulation ; on voit même, en maintes régions, des ligaments se confondre plus ou moins avec des tendons ou des aponévroses.

Les articulations ne sont pas aussi étroitement assujetties les unes que les autres; il y en a de lâches et de serrées, suivant leur genre de mobilité. Par exemple, les articulations de l'épaule et de la hanche sont lâches, tandis que les articulations huméro-radiale et tibio-astragalienne sont serrées au point de faire ressort.

Toutes les particularités des ligaments : situation, longueur, volume, ténacité, élasticité, structure, comme celles des surfaces articulaires trouvent leur explication ou, pour mieux dire, leur raison d'être, dans les mouvements de la jointure envisagée, et sont susceptibles de se modifier corrélativement à ces mouvements.

Les ligaments ne manifestent de la sensibilité qu'à la condition d'être tordus ou distendus, auquel cas ils deviennent le siège de vives douleurs (entorses). Cependant il n'est pas douteux que, même à l'état physiologique, ils doivent jouir d'une sensibilité particulière, grâce à laquelle l'articulation est préservée des mouvements excessifs; ils renferment, d'ailleurs, des nerfs très nombreux et même des corpuscules de Pacini.

E. **Capsules synoviales.** — La discontinuité des surfaces articulaires, dans les diarthroses, implique l'existence d'une cavité ; leur mobilité rend nécessaire un liquide lubrifiant, non pas une simple sérosité comme on en observe partout où il y a quelque glissement, mais un liquide onctueux et filant, susceptible d'adoucir les frottements, parfois intenses, que les surfaces opposées éprouvent l'une contre l'autre. Cette cavité articulaire et ce liquide lubrifiant sont éminemment caractéristiques des diarthroses. Celui-ci a reçu le nom de *synovie* parce qu'on l'a comparé à du blanc d'œuf ; et la membrane chargée de sa sécrétion est appelée *synoviale*.

Bichat croyait que les synoviales ont la forme de sacs sans ouverture, comme les autres séreuses. Mais l'observation attentive, tant à l'œil nu qu'au microscope, a démontré que cette con-

ception est erronée et que les cartilages d'encroûtement sont à nu ; la membrane synoviale s'arrête à leur pourtour et dès lors n'est qu'un manchon qui va d'une surface articulaire à l'autre ; il n'y a pas le moindre revêtement, fût-ce un simple endothélium, à la surface des dits cartilages, non plus que sur les faces des ménisques ou disques interarticulaires. Ce manchon, véritable capsule, clôt d'une manière parfaite la cavité articulaire sans laisser jamais la moindre solution de continuité ; il tapisse la face interne des ligaments périphériques, enveloppe les ligaments interosseux, et souvent forme des culs-de-sac extérieurs, où la synovie trouve un refuge pendant l'accomplissement des mouvements et où elle s'accumule parfois exagérément de manière à constituer ces tumeurs, si communes à l'entour des articulations des membres, chez le cheval, que l'on appelle *molettes* ou *vessigons*. Les culs-de-sac synoviaux accompagnent souvent un tendon ou un ligament pour en faciliter le glissement.

Les membranes synoviales ont la structure générale des séreuses, c'est-à-dire qu'elles sont constituées par une couche de tissu conjonctif renfermant de fines fibres élastiques, des vaisseaux sanguins, des lymphatiques et des nerfs, et par un endothélium, sous lequel on voit des groupes de grosses cellules simulant un épithélium discontinu. Ces cellules, auxquelles on tend à faire jouer un rôle sécrétoire, sont surtout abondantes au niveau de petites dépressions décrites sous le nom de *follicules* ou *cryples synovipares*.

La face extérieure des synoviales, là où elle n'adhère pas aux ligaments, est un lieu de prédilection pour l'accumulation du tissu adipeux, qui, souvent, forme des masses épaisses ou des bourrelets soulevant la face interne de ces membranes.

On remarque, en outre, à la marge des surfaces articulaires, des saillies flottantes lamelleuses ou filiformes, plus ou moins effilochées et groupées en bouquets, qu'on appelle *franges* ou *villosités synoviales*, saillies que Clopton Havers considérait comme des glandes en saillie chargées de sécréter la synovie. En réalité, elles servent tout simplement à remplir les vides qui tendent à se produire entre les surfaces articulaires pendant les mouvements de la jointure. Quelquefois, elles subissent une sorte d'hypertrophie par envahissement de tissu adipeux et donnent lieu à une sorte de lipome arborescent.

La *synovie* est un fluide visqueux, incolore ou légèrement coloré en jaune, ressemblant beaucoup à l'huile par ses caractères physiques, mais n'en possédant pas la composition, car l'analyse chimique n'y démontre que fort peu de corps gras.

Le tableau ci-après donne la composition de ce liquide

chez un bœuf à l'étable (A) et chez un bœuf à l'état de liberté (B) :

	A	B
Eau	939,90	948,54
Éléments solides	30,10	51,46
Mucine et épithélium	2,40	5,60
Albumine et substances extractives	15,60	35,12
Graisses	0,62	0,76
Sels	11,32	9,98

F. **Mouvements.** — Les mouvements des diarthroses sont : le *glissement simple*, seul mouvement possible entre deux facettes planes ou ondulées ; la *rotation*, qui fait pivoter l'une des pièces sur l'autre ; la *flexion*, qui les rapproche l'une de l'autre, en fermant de plus en plus leur angle de réunion ; l'*extension*, mouvement inverse pendant lequel les deux rayons se redressent l'un sur l'autre ; l'*adduction*, qui rapproche de la ligne médiane l'extrémité distale du rayon mobile ; l'*abduction*, mouvement opposé au précédent ; la *circumduction*, ou *mouvement en fronde*, qui fait passer successivement un rayon osseux par les quatre dernières positions.

G. **Classification des diarthroses.** — On a pris pour base de cette classification soit la configuration des surfaces articulaires, soit la nature des mouvements qu'elles permettent, et on a ainsi établi six genres :

1° L'*énarthrose*, caractérisée par la réception d'une tête articulaire dans une cavité de forme appropriée. Cette articulation, dont les surfaces dérivent de la sphère, permet les mouvements les plus étendus et les plus variés : flexion, extension, abduction, adduction, circumduction, rotation (exemples : l'articulation coxo-fémorale, l'articulation scapulo--humérale).

2° L'*articulation trochléenne* (de *trochlea*, poulie), *ginglyme angulaire* ou *charnière parfaite*, dont les surfaces articulaires, dérivées du cylindre, sont conformées en poulies et en gorges de manière à se pénétrer réciproquement, et dont les mouvements (flexion et extension seulement) s'exécutent dans deux sens opposés avec la précision d'une charnière (exemples : l'articulation tibio-tarsienne, l'articulation du coude) ;

3° L'*articulation condylienne* ou *charnière imparfaite*, constituée d'une part par une tête allongée appelée condyle, d'autre part par une cavité glénoïde, et permettant deux mouvements principaux, l'extension et la flexion, et accessoirement des mouvements de latéralité ou de glissement (exemples : les articulations de l'avant-bras avec la main, des mâchoires, du genou) ;

4° L'*articulation pivotante* ou *trochoïde* ou *ginglyme latéral*,

formée par un pivot autour duquel tourne une pièce engainante (articulation axoïdo-atloïdienne) ou par un cylindre plein tournant dans un cylindre creux (trochoïde radio-cubitale); dans les deux cas le seul mouvement permis est la rotation ;

5° L'*articulation par emboîtement réciproque* ou *articulation en selle*, dans laquelle une surface articulaire est concave dans un sens et convexe dans le sens opposé, et l'autre surface inversement conformée, de telle sorte qu'il y a emboîtement réciproque comme pour le cavalier et la selle. Cette articulation permet des mouvements d'opposition dans deux sens perpendiculaires, c'est-à-dire d'avant en arrière et d'un côté à l'autre (exemples : les articulations des vertèbres cervicales par leur corps, chez les oiseaux) ;

6° L'*arthrodie* ou *diarthrose planiforme*, constituée par des facettes planes ou presque planes, et ne permettant qu'un seul mouvement, le glissement (exemple : l'articulation carpo-métacarpienne).

II. **Nomenclature.** — Le nom des articulations rappelle celui des pièces osseuses qui les forment. Ainsi l'articulation *scapulo-humérale* est la jointure qui réunit le scapulum et l'humérus ; les articulations *interverlébrales* joignent entre elles les diverses pièces du rachis. Quand le nom qualificatif d'une articulation est composé de deux éléments, comme dans le premier cas, il est bon de placer en tête le mot qui indique la pièce osseuse la plus habituellement fixe ou du moins la moins mobile.

§ 2. — Caractères généraux des synarthroses.

Les synarthroses sont des articulations généralement temporaires, qui disparaissent avec l'âge par suite de l'ossification du tissu interarticulaire ; on dit alors qu'il y a synostose. Ces articulations s'observent principalement à la tête.

Surfaces articulaires. — Les os synarthrosés se correspondent par leurs bords ou leurs angles, qui présentent à cet effet des surfaces de contact généralement très anfractueuses. Tantôt ils sont coupés perpendiculairement et simplement rugueux; tantôt ils sont taillés en biseau et s'engrènent au moyen de fines lamelles ou de petites inégalités ; tantôt ils sont découpés en dentelures profondes et sinueuses; tantôt, enfin, l'un des os s'enfonce dans un sillon creusé dans l'autre. On comprend que de pareilles dispositions doivent singulièrement restreindre leurs mouvements et assurer la solidité de leurs rapports.

Moyens d'union. — Au point de vue de la nature du tissu interposé entre les surfaces articulaires, il y a lieu de distinguer les

synarthroses fibreuses et les *synchondroses*. Les premières, réunies par du tissu fibreux, sont les plus répandues ; on les appelle ordinairement des *sutures* (exemples : toutes les sutures établies entre les os membraneux de la tête). Les secondes, caractérisées par l'interposition d'une couche cartilagineuse, ne peuvent évidemment se former qu'entre des os endochondraux (exemples : l'articulation occipito-sphénoïdale ; l'articulation intersphénoïdale). — Le périoste ou le périchondre, en passant d'un os à l'autre, concourt encore à l'assujettissement des synarthroses.

Mouvements. — Les mouvements sont très obscurs et sensibles seulement chez le jeune animal par l'élasticité qu'ils communiquent à la région.

Classification. — On distingue, en outre des synchondroses, quatre espèces principales de synarthroses : 1° quand deux os larges se correspondent au moyen de dentelures engrenées les unes dans les autres, il y a suture *vraie* ou *dentée* (exemple : les articulations qui réunissent les deux pariétaux) ; 2° si les bords opposés de deux os en contact sont taillés en large biseau, l'un en dedans, l'autre en dehors, il y a *suture écailleuse* ou *squameuse* (exemple : les articulations pariéto-temporales) ; 3° quand l'union des os a lieu par des surfaces non engrenées, planes ou rugueuses, taillées perpendiculairement sur leurs bords ou leurs angles, on dit qu'il y a *suture harmonique* ou *par juxtaposition* (exemple : les articulations occipito-temporales chez les Solipèdes) ; 4° on appelle *schindylèse, mortaise,* ou *articulation en soc de charrue,* la suture qui résulte de la réception d'une lame osseuse dans un sillon plus ou moins profond (exemple : les articulations sphéno-frontales, maxillo-nasales, ethmoïdo-vomérienne).

§ 3. — Caractères généraux des amphiarthroses.

Les amphiarthroses sont des articulations dans lesquelles les surfaces articulaires, bien que réunies par interposition de cartilage ou de fibro-cartilage, offrent une certaine mobilité.

Il en est qui ne diffèrent des synchondroses que par l'épaisseur du cartilage interarticulaire ; telle est l'articulation temporo-hyoïdienne. La même articulation peut être une synchondrose ou une amphiarthrose, suivant l'espèce et même suivant l'âge ; c'est le cas pour la symphyse du bassin.

Le type des amphiarthroses est fourni par les articulations des vertèbres par leur corps. On voit là des surfaces articulaires conformées à peu près sur le même modèle que les diarthrodiales, revêtues comme elles d'un cartilage d'encroûtement ; mais,

au lieu d'être lisses et polies, elles sont plus ou moins rugueuses pour donner implantation aux fibres du disque intervertébral qui les réunit. Celui-ci est un fibro-cartilage, très dense à la périphérie, gélatineux au centre, qui permet aux vertèbres opposées une certaine mobilité tout en les maintenant étroitement réunies l'une à l'autre. La matière pulpeuse qui en occupe le centre ne doit pas être prise pour de la synovie; les diarthroses seules présentent une véritable cavité synoviale.

Les moyens d'union des amphiarthroses ne sont pas seulement représentés par le cartilage ou fibro-cartilage interarticulaire; il y a aussi, le plus souvent, des ligaments périphériques qui ne diffèrent pas de ceux préposés à l'assujettissement des diarthroses.

CHAPITRE II

ARTICULATIONS EN PARTICULIER

Nous suivrons, pour l'étude spéciale des articulations, le même ordre que pour les os, c'est-à-dire que nous commencerons par les articulations du rachis pour continuer par celles du thorax, de la tête, des membres antérieurs et des membres postérieurs.

Article Ier. — ARTICULATIONS DE LA COLONNE VERTÉBRALE.

Sous ce titre, nous n'envisagerons que les articulations des vertèbres entre elles.

Les vertèbres se correspondent : 1° par leur corps ; 2° par leur arc. Il est d'autant plus nécessaire d'étudier séparément ces deux sortes d'articulations qu'elles n'appartiennent pas à la même classe : les articulations par le corps sont des amphiarthroses, celles qui s'établissent par les apophyses articulaires de l'arc sont des diarthroses. Les détails généraux que nous allons donner ne s'appliquent qu'aux articulations réunissant les six dernières vertèbres cervicales à toutes les vertèbres dorsales et lombaires et la première vertèbre sacrée.

Union des vertèbres par leur corps. — Les corps vertébraux s'opposent par les surfaces qui les terminent en avant et en arrière — en forme de tête et de cavité cotyloïde dans la région cervicale, s'aplanissant ensuite progressivement jusqu'au sacrum

tout en conservant toujours, l'une sa convexité, l'autre sa concavité — surfaces revêtues de cartilage.

Les moyens d'union sont : 1° des fibro-cartilages interposés ; 2° un ligament vertébral commun supérieur ; 3° un ligament vertébral commun inférieur.

a. *Fibro-cartilages intervertébraux* (fig. 113, *1, 1*). — Ce sont des disques circulaires ou elliptiques, convexes en avant, concaves en arrière, solidement fixés par leurs faces sur les plans articulaires qu'ils séparent. La substance qui les forme se décompose en couches concentriques, d'autant plus denses et serrées qu'elles sont plus rapprochées de la circonférence. Ces couches disparaissent même vers le centre du disque, où elles sont remplacées par une espèce de pulpe d'autant plus abondante et gélatineuse que l'animal est moins avancé en âge, pulpe dans laquelle le microscope montre les débris de la notocorde ou corde dorsale. Elles sont constituées par un assemblage de gros filaments parallèles, entre-croisés avec ceux des couches voisines et attachés à leurs extrémités sur les surfaces articulaires. Les disques intervertébraux sont tellement adhérents aux corps vertébraux qu'un effort tenté dans le but de les désunir détermine plutôt leur déchirure. Ils sont plus épais dans les régions cervicale et lombaire que dans la région dorsale. Ils répondent périphériquement aux deux ligaments communs ; ceux qui séparent les vertèbres du dos concourent à former les cavités intervertébrales destinées à la réception de la tête des côtes et donnent attache aux ligaments interosseux qui réunissent les côtes de chaque paire.

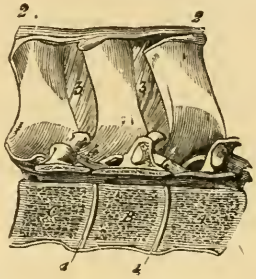

Fig. 113. — Articulations intervertébrales.

A, B, C, corps de trois vertèbres dorsales sciées longitudinalement et verticalement pour montrer : 1, 1, la coupe des disques intervertébraux ; 2, le ligament surépineux dorso-lombaire ; 3, deux ligaments interépineux ; 4, des faisceaux fibreux constituant les capsules propres aux apophyses articulaires.

b. *Ligament vertébral commun supérieur* (fig. 117, *1*). — Étendu de l'axis au sacrum sur le plancher du canal rachidien, il représente un long ruban fibreux, découpé sur ses bords en larges festons, attaché sur les disques intervertébraux et sur les empreintes triangulaires que présentent les vertèbres à la face supérieure de leur corps. Sa face supérieure répond à la dure-mère par l'intermédiaire d'un tissu cellulo-adipeux abondant. Ses bords sont longés par les sinus veineux rachidiens.

c. *Ligament vertébral commun inférieur* (fig. 118, *5*). —

Situé sous le rachis, il manque dans la région cervicale et dans le tiers antérieur de la région dorsale, c'est-à-dire partout où existent les muscles longs du cou. Commençant vers la sixième ou septième vertèbre de cette dernière région, il se prolonge sous forme d'un cordon, d'abord étroit, puis de plus en plus large, jusqu'au sacrum, sur la face inférieure duquel il se termine en s'épanouissant. Chemin faisant, il s'attache sur la crête inférieure du corps des vertèbres et sur les disques intervertébraux. Sa face inférieure répond à l'aorte et au tendon des piliers du diaphragme, qui se confond avec lui.

Union des vertèbres par leur arc. — Chaque vertèbre, en s'unissant par ses lames avec celle qui suit ou celle qui précède, forme une double arthrodie. Les facettes en présence, recouvertes d'une mince couche de cartilage, sont sculptées sur les apophyses articulaires antérieures ou postérieures, et diversement étendues et configurées suivant les régions.

Elles sont assujetties : 1° par des capsules ligamenteuses qui les enveloppent immédiatement ; 2° par un ligament commun surépineux ; 3° par des ligaments interépineux ; 4° par des ligaments interlamellaires.

a. *Capsules propres aux apophyses articulaires* (fig. 115, *5*). — Attachées sur le pourtour des facettes opposées, doublées à l'intérieur par une membrane synoviale, et recouvertes en dehors par les insertions de quelques muscles spinaux, ces membranes sont jaunes et élastiques dans la région cervicale, formées de tissu fibreux blanc dans la région dorso-lombaire. Très développées au cou en raison de la grosseur des apophyses articulaires, elles se réduisent dans la région du dos à quelques fibres sans importance.

b. *Ligament commun surépineux.* — Ce ligament, dont le nom indique assez la situation, est étendu du sacrum à l'occipital et divisible en deux portions : l'une postérieure ou dorso-lombaire, l'autre antérieure ou cervicale, qui, bien que continues l'une à l'autre, sont assez distinctes par leur forme et leur structure pour être décrites isolément.

1° *Ligament surépineux dorso-lombaire* (fig. 113, *2*). — C'est un cordon de tissu fibreux blanc commençant en arrière sur l'épine sacrée et cessant vers le milieu de la région dorsale, en prenant insensiblement la structure et l'élasticité du ligament cervical. Il s'attache dans son trajet sur le sommet de toutes les apophyses épineuses lombaires et des huit à dix dernières dorsales. Sur l'épine sacrée, il se confond avec les ligaments sacro-iliaques supérieurs. Dans la région lombaire il s'unit, par côté, avec l'aponévrose de la masse commune.

2° *Ligament surépineux cervical* ou simplement *ligament cer-*

vical (fig. 114). — Entièrement formé de tissu fibreux jaune, il constitue dans le plan médian du corps un appareil élastique fort remarquable qui sépare les muscles cervicaux supérieurs de l'un et l'autre côté et joue le rôle, non pas précisément d'un lien

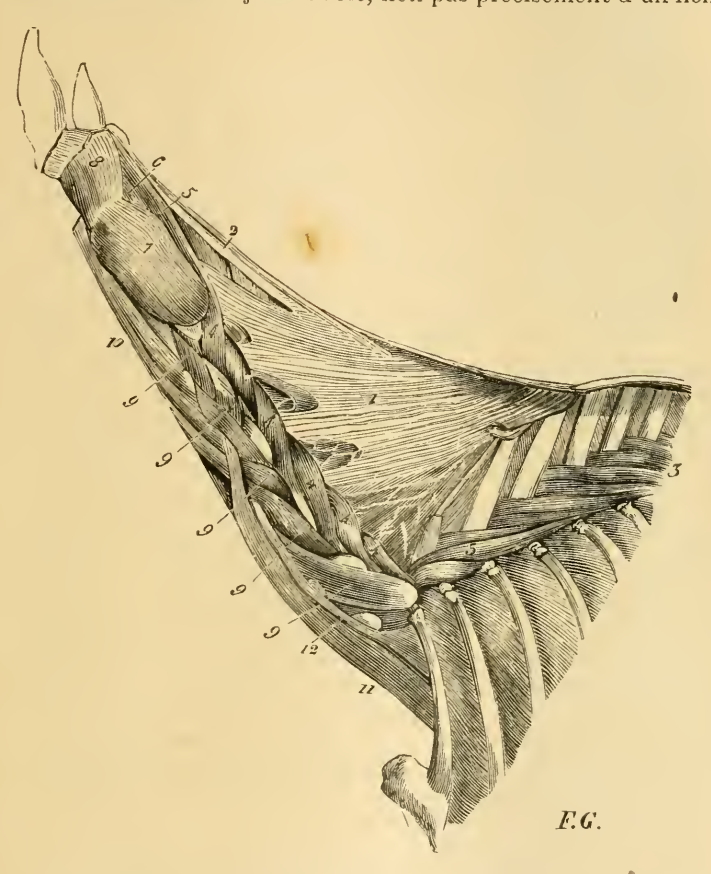

Fig. 114. — Ligament cervical et muscles profonds du cou.

1, lame du ligament cervical ; 2, corde du même ligament ; 3, transversaire épineux du dos et des lombes ; 4, transversaire épineux du cou ; 5, muscle grand droit postérieur de la tête ; 6, petit droit postérieur ; 7, grand oblique de la tête ; 8, petit oblique ; 9, 9, 9, inter-transversaires du cou ; 10, grand droit antérieur de la tête ; 11, 12, scalène.

articulaire, mais plutôt d'une puissance permanente chargée de faire équilibre au poids de la tête et du cou. Ce rôle se déduit d'ailleurs de l'anatomie comparée : en effet, la force du ligament cervical est proportionnelle au poids de la tête, à l'horizontalité et à la longueur de l'encolure. Réduit à un simple raphé fibreux

chez l'homme, dont le cou est court et la tête assise sur un rachis vertical, ainsi que chez le porc, dont le cou est très bref et les muscles extenseurs de la tête extrêmement puissants, il est extrêmement développé chez les Solipèdes, les Bovidés, les Ovidés, les Camélidés, dont le cou est long et la tête plus ou moins pesante.

On distingue, dans le ligament cervical, une *portion funiculaire* et une *portion membraneuse*, l'une et l'autre composées de deux moitiés latérales adossées sur le plan médian et réunies par du tissu conjonctif. — La première, plus connue sous le nom de *corde* du ligament cervical, est un gros funicule étendu directement des apophyses épineuses du garrot au sommet de la tête en suivant le bord supérieur de l'encolure ; elle se continue en arrière avec le ligament dorso-lombaire, et s'insère en avant sur la crête occipitale ou tubérosité cervicale. Elle est recouverte d'une masse de tissu fibro-graisseux, très développée chez certains chevaux de race commune, surtout chez les chevaux entiers. A son bord inférieur elle donne naissance à la plupart des fibres de la portion membraneuse, Par côté, elle reçoit l'insertion de plusieurs muscles. Une bourse séreuse facilite son glissement sur l'atlas. Une autre bourse séreuse se rencontre assez souvent au-dessus de l'apophyse épineuse de la troisième vertèbre dorsale. — La *portion membraneuse* ou *lame*, comprise entre la portion funiculaire, le côté du sommet des apophyses épineuses des deuxième et troisième vertèbres dorsales et la tige verticale, constitue une vaste cloison triangulaire bordée supérieurement par la portion funiculaire et divisée inférieurement en six languettes au moyen desquelles elle prend attache sur les apophyses épineuses des six dernières vertèbres cervicales, en se confondant avec les ligaments interépineux du cou ; les deux dernières languettes sont très faibles et dissociées en un réseau élastique à larges mailles. Les fibres élastiques de cette lame partent, soit de la corde du même ligament, soit des apophyses épineuses des deuxième et troisième vertèbres dorsales.

c. *Ligaments interépineux* (fig. 113, *3*). — Les ligaments interépineux sont formés chacun de deux lamelles appliquées l'une contre l'autre comme les deux moitiés du ligament cervical, dont les fibres sont attachées sur les bords opposés des apophyses épineuses successives. Ils se confondent supérieurement avec le ligament surépineux, inférieurement avec les ligaments interlamellaires. Dans la région du cou, ils sont jaunes et élastiques, très allongés. Dans la région dorso-lombaire, ils sont constitués par des faisceaux de tissu fibreux blanc, lâchement unis les uns aux autres et de plus très obliquement dirigés d'avant en arrière et de haut en bas, de manière à permettre, malgré leur inextensi-

bilité, l'écartement des apophyses épineuses qu'ils réunissent. Les deux plans qu'ils forment sont séparés par une couche de fibres grisâtres et élastiques croisant en **X** la direction des faisceaux précédents, fibres très abondantes dans la moitié antérieure de la région dorsale et opérant, par leur élasticité propre, le rapprochement des apophyses épineuses.

d. *Ligaments interlamellaires ou interannulaires.* — Situés, comme leur nom l'indique, entre les lames vertébrales, et divisés en deux moitiés latérales, ces ligaments semblent produits par les deux plans des ligaments précédents, qui, arrivés à la base des apophyses épineuses, s'écarteraient l'un de l'autre pour se porter en dehors. Leur bord antérieur s'insère au bord postérieur de l'arc de la vertèbre qui est en avant, leur bord postérieur au bord antérieur et à la face inférieure de l'arc de la vertèbre qui est en arrière. En dehors, ils se confondent avec les capsules des apophyses articulaires. Jaunes et élastiques dans la région cervicale, ils sont blancs et très peu étendus dans la région dorso-lombaire.

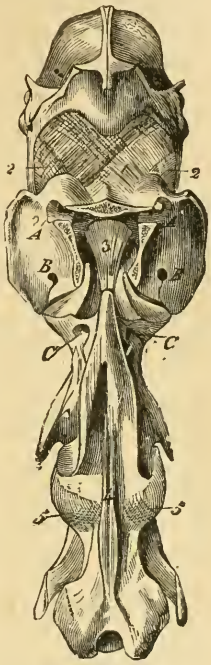

Fig. 115. — Articulations axoïdo atloïdienne et atloïdo-occipitale (l'arc supérieur de l'atlas a été enlevé pour montrer le ligament odontoïdien).

1, 1, faisceaux médians de renforcement de la capsule atloïdo-occipitale ; 2, faisceaux latéraux ; 3, ligament odontoïdien ; 4, ligament interépineux unissant les deuxième et troisième vertèbres ; 5, capsules des apophyses articulaires ; A, trou de conjugaison de l'atlas converti en gouttière par la section qu'on a fait subir à l'os ; B, B, trous transversaires de l'atlas ; C, C, trous remplaçant les échancrures antérieures de l'axis.

Caractères propres à quelques articulations intervertébrales.

1° Articulations intercoccygiennes et sacro-coccygiennes. — La disposition de ces articulations est adaptée au type rudimentaire des vertèbres qu'elles réunissent. Ainsi, les os coccygiens ne se mettent en rapport entre eux que par leur corps, leur partie spinale étant réduite à l'état de vestiges ou même manquant tout à fait. Les surfaces articulaires antérieure et postérieure de chaque vertèbre étant toutes deux convexes, les disques intervertébraux sont biconcaves. Quant aux liens périphériques, ils sont représentés par des trousseaux de fibres longitudinales répandues à la surface des os, qu'elles enveloppent comme dans une gaine commune.

2° Articulations intersacrées. — Les vertèbres sacrées

étant soudées en une pièce unique, il s'ensuit que nous n'avons point à étudier ici de véritables articulations. Nous devons cependant faire remarquer que le ligament surépineux dorso-lombaire se continue sur l'épine sacrée, et qu'il existe, entre les apophyses qui forment cette épine, de véritables ligaments interépineux.

3° Articulation lombo-sacrée. — Le disque intervertébral est très épais. De plus, la dernière vertèbre lombaire répond au sacrum non seulement par son corps et ses apophyses articulaires, mais encore par les facettes ovalaires et légèrement concaves qu'elle présente sur le bord postérieur de ses apophyses transverses, et qui s'adaptent aux facettes analogues situées sur les côtés de la base du sacrum. Des trousseaux de fibres jetés d'un os à l'autre au pourtour de ces arthrodies *sacro-transversaires* maintiennent en contact les surfaces opposées et doublent en dehors la synoviale qui facilite leur glissement.

4° Articulation des deux dernières vertèbres lombaires. — Elle se distingue par la présence, entre les apophyses transverses, d'une diarthrose planiforme tout à fait semblable à l'articulation sacro-transversaire qui vient d'être étudiée. Une autre articulation intertransversaire se rencontre souvent entre la quatrième et la cinquième vertèbre lombaire. Rappelons que cette sorte d'articulation n'existe que chez les Solipèdes.

5° Articulation axoïdo-atloïdienne (fig. 115). — Elle est si différente par sa conformation et ses usages des autres articulations intervertébrales qu'on la décrit généralement comme articulation extrinsèque de la tête. C'est un type de trochoïde ou articulation pivotante. On y voit : d'une part, le pivot odontoïdien de l'axis flanqué d'expansions représentant les apophyses articulaires antérieures ; d'autre part, l'anneau de l'atlas donnant appui à l'odontoïde par une surface concave d'un côté à l'autre, taillée sur l'arc inférieur et opposant aux facettes latérales ondulées de l'axis de semblables facettes sculptées en arrière des ailes.

Comme moyens d'union il y a : 1° un ligament odontoïdien ou odontoïdo-atloïdien ; 2° un ligament axoïdo-atloïdien inférieur ; 3° un ligament axoïdo-atloïdien supérieur ; 4° un ligament capsulaire.

a. *Ligament odontoïdien.* — Continu au ligament vertébral commun supérieur dont il représente pour ainsi dire la tête, très court et très fort, aplati de dessus en dessous et triangulaire, le ligament odontoïdien se compose de fibres blanches nacrées, fixées en arrière dans la gouttière supérieure de l'odontoïde, en avant sur la crête transversale de la face interne de l'arc inférieur de l'atlas, ainsi que sur les empreintes situées en avant

de cette crête. Tapissé sur sa face inférieure par la synoviale, il répond supérieurement à la dure-mère. Il envoie quelques brides sans importance en dedans des condyles de l'occipital.

b. *Ligament axoïdo-alloïdien inférieur.* — C'est une bandelette mince et nacrée qui va de la face inférieure de l'axis au tubercule inférieur de l'atlas. Elle est en rapport avec les muscles longs du cou antérieurement, revêtue par la synoviale sur sa face profonde et confondue latéralement avec le ligament capsulaire. Ce n'est évidemment qu'une portion du ligament vertébral commun inférieur, la seule qui se soit développée au niveau du cou.

c. *Ligament axoïdo-alloïdien supérieur.* — Il représente exactement les ligaments interépineux des autres articulations cervicales. Jaune, élastique et formé comme eux de deux lames latérales adossées, il se continue par côté avec le ligament capsulaire. Il va de la partie antérieure de l'apophyse épineuse de l'axis à la surface chagrinée qui tient lieu d'apophyse épineuse à l'atlas.

d. *Ligament capsulaire.* — Celui-ci n'est, à vrai dire, que le ligament interlamellaire du couple atloïdo-axoïdien, confondu avec les capsules des apophyses articulaires. Il part des côtés du ligament précédent et vient se réunir au ligament axoïdo-atloïdien inférieur ; en outre, il émet deux lames intérieures qui ferment l'articulation de chaque côté du ligament odontoïdien. En avant et en arrière, il s'attache sur le contour antérieur ou postérieur des os qu'il réunit. Sa face interne répond à la synoviale ou à la dure-mère.

La synoviale tapisse l'une des faces du ligament odontoïdien, du ligament axoïdo-atloïdien inférieur et la partie articulaire de la capsule périphérique.

Quant aux mouvements, le seul possible est la rotation qui s'effectue de la manière suivante : l'axis restant immobile, la première vertèbre roule autour du pivot odontoïdien en entraînant la tête avec elle. Les mouvements latéraux de celle-ci ont donc cette diarthrose pour centre et non l'articulation atloïdo-occipitale.

Il n'est pas sans intérêt de constater que, en dépit de cette mobilité toute particulière, l'articulation des deux premières vertèbres présente les plus grandes analogies syndesmologiques avec les autres articulations intervertébrales.

Mouvements du rachis en général. — Chaque articulation intervertébrale est le siège de mouvements très obscurs, dont l'étude isolée offrirait nécessairement fort peu d'intérêt. Mais ces mouvements, en s'ajoutant à ceux des autres articulations, finissent par ployer toute la tige rachidienne d'une manière

assez marquée, et par produire, soit la flexion, soit l'extension, soit l'inclinaison latérale, soit la circumduction, soit enfin la rotation.

Quand la *flexion* s'opère, le rachis se vousse en contre-haut, le ligament commun inférieur se relâche, les apophyses épineuses s'écartent les unes des autres, et le ligament surépineux, en se tendant fortement, impose bientôt des limites à ce mouvement. Lorsque les membres sont réunis en faisceau à leur extrémité, comme chez le cheval abattu et entravé, la force de flexion de la région dorso-lombaire se concentre sur les corps vertébraux du milieu (14e à 17e dorsal) au point de pouvoir les écraser.

L'*extension* s'effectue par un mécanisme inverse et produit une ensellure momentanée. Elle est bornée par la tension du ligament commun inférieur et par le rapprochement de la pointe des apophyses épineuses.

L'*inclinaison latérale* a lieu quand la tige rachidienne se ploie de côté. Ce mouvement, très facilement exécuté dans les régions cervicale et coccygienne, est arrêté par les côtes ou les apophyses costiformes dans la région dorso-lombaire.

La *circumduction* ou *mouvement en fronde* est possible aux deux extrémités de la colonne vertébrale (encolure et queue), car elles passent aisément de l'extension à l'inclinaison latérale et de celle-ci à la flexion, etc.

Enfin, grâce à l'élasticité des fibro-cartilages intervertébraux, le rachis se prête à un mouvement restreint de *rotation* ou plutôt de véritable *torsion*.

Différences. — Dans le **bœuf**, les *disques intervertébraux* sont beaucoup plus épais, mais moins denses que chez le cheval. Sur la coupe médiane de la colonne, ils ne sont courbés en avant d'une manière manifeste qu'au niveau du cou et à la partie antérieure du dos ; au delà, ils sont sensiblement rectilignes ; ils sont en outre plus ou moins épaissis au centre.

Le ligament *vertébral commun inférieur* possède une grande force dans la région lombaire. — Le ligament *surépineux dorso-lombaire* est formé de tissu jaune élastique. — Le ligament *cervical* (fig. 116) est encore plus développé que chez les Solipèdes, vu le poids plus considérable de la tête. Sa portion funiculaire, au lieu de recouvrir le sommet des apophyses épineuses du garrot, laisse ces apophyses à découvert dans l'intervalle de ses deux moitiés, qui sont rabattues comme deux lames sur les muscles longs épineux et se prolongent beaucoup en arrière. Sa portion membraneuse est plus épaisse mais moins étendue que chez le cheval ; elle s'insère sur les apophyses épineuses des 2e, 3e et 4e vertèbres. Il existe une autre formation élastique qui lui vient en aide et complète inférieurement la cloison qui sépare les muscles cervicaux supérieurs de l'un et de l'autre côté ; c'est une lame médiane, indivise, partant du bord antérieur de l'apophyse épineuse de la première vertèbre dorsale et s'attachant aux apophyses épineuses des 4e, 5e, 6e et 7e cervicales ; son bord antérieur est caché entre

es deux plans de la portion membraneuse du ligament cervical proprement dit (fig. 116, R). Elle est représentée dans les Solipèdes par un simple fascia conjonctif, où l'on voit quelques rares faisceaux élastiques disséminés.

Le **mouton** et la **chèvre** offrent à peu près les mêmes particularités que le bœuf.

Chez le **chien**, le ligament cervical est réduit à un simple cordon élas-

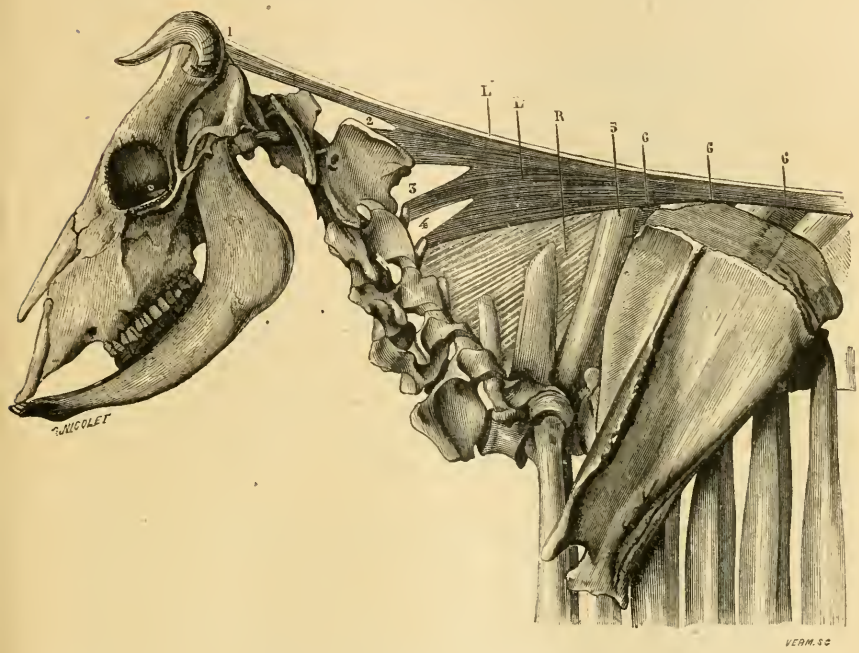

Fig. 116. — Ligament cervical du bœuf.

L, L', lame et corde du ligament cervical; 1, terminaison de la corde du ligament cervical; 1, 2, 3, 4, les trois dentelures d'insertion de la lame de ce ligament; R, lame médiane auxiliaire du ligament cervical; 5, première vertèbre dorsale; 6, 6, 6, ligaments interépineux de la région dorsale.

tique, complètement enveloppé par les muscles, qui se termine en arrière de l'apophyse épineuse de l'axis et, d'autre part, se continue par un ligament surépineux dorso-lombaire, inextensible.

Chez le **chat**, le **lapin**, le **porc**, ainsi que chez l'**homme**, il n'existe pas de véritable ligament cervical; un raphé fibreux superficiel en tient lieu, qui s'étend de l'occipital à l'apophyse épineuse de la première vertèbre dorsale.

Dans les espèces où l'apophyse odontoïde est conique et dépourvue de gouttière d'insertion, comme les **Porcins**, les **Carnivores**, les **Rongeurs**, le ligament odontoïdien est relativement peu développé, divisé en deux cordons latéraux venant se terminer en dedans des condyles de l'occipital. Par contre, on remarque un ligament transverse qui va d'un côté à l'autre de l'anneau de l'atlas, en passant par-dessus l'odontoïde; celle-ci

tourne librement sous cette bride fibreuse grâce à une petite capsule synoviale. L'ensemble du ligament odontoïdien et du ligament transverse constitue ce qu'on appelle le *ligament cruciforme*.

Article II. — ARTICULATIONS DU THORAX.

Elles comprennent : 1° les articulations vertébro-costales ; 2° les articulations chondro-costales ou des côtes avec leurs cartilages de prolongement ; 3° les articulations sterno-costales ou des cartilages costaux avec le sternum ; 4° les articulations des cartilages costaux entre eux. Toutes ces jointures seront d'abord étudiées en particulier, puis envisagées d'une manière générale sous le rapport de leurs mouvements.

§ 1er. — Articulations vertébro-costales (fig. 117 et 118).

Chaque côte répond à la colonne vertébrale par sa tête et par sa tubérosité. La première est reçue dans une cavité intervertébrale creusée sur le côté de deux corps vertébraux successifs ; la seconde s'appuie contre l'apophyse transverse de la vertèbre postérieure. De là, deux articulations, ordinairement indépendantes qui appartiennent au genre arthrodie et que nous appellerons : *costo-vertébrale* et *costo-transversaire*. — Répétons que la première côte correspond à l'intervalle de la septième vertèbre cervicale avec la première dorsale, tandis que la dernière correspond à l'intervalle de la dernière vertèbre dorsale avec l'avant-dernière.

Articulations costo-vertébrales. — Les surfaces articulaires sont : du côté de la côte, les deux facettes convexes de sa tête, séparées par une rainure d'insertion. Du côté des vertèbres, les facettes concaves qui forment par leur réunion la cavité intervertébrale, facettes séparées l'une de l'autre, dans le fond de la cavité, par le disque intervertébral correspondant.

Comme moyens d'union il y a : 1° un *ligament interosseux* (fig. 117, *2* et 118, *1*), implanté d'une part dans la rainure d'insertion de la tête de la côte, attaché d'autre part sur le bord supérieur du disque intervertébral, qu'il contourne pour se continuer avec le ligament du côté opposé, de manière à réunir entre elles les côtes d'une même paire ; — 2° un *ligament inférieur* (fig. 2, 3, 4), aplati, mince et rayonné, formé de trois faisceaux qui se fixent en commun sur la face inférieure de la tête de la côte et se portent en divergeant sur le corps des deux vertèbres et sur le disque intervertébral. Tapissé en haut par les membranes synoviales, il est recouvert en bas par la plèvre.

Il existe deux synoviales, une antérieure et une postérieure,

adossées l'une contre l'autre et comprenant entre elles le ligament interosseux. Soutenues en bas par le ligament rayonné, elles se trouvent, en haut, directement en contact avec les petits muscles sus-costaux.

Articulation costo-transversaire. — Constituée par l'opposition de la facette diarthrodiale de la tubérosité de la côte à la

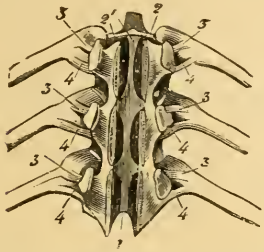

Fig. 117. — Articulations des côtes avec les vertèbres et des vertèbres entre elles (plan supérieur).

1, canal rachidien ouvert par sa partie supérieure pour laisser voir le ligament vertébral commun supérieur; 2, ligament interarticulaire vertébro-costal : 3, ligament transverso-costal antérieur ; 4. ligament transverso-costal postérieur.

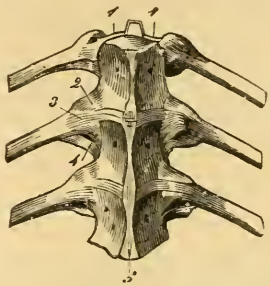

Fig. 118. — Articulations des côtes avec les vertèbres et des vertèbres entre elles (plan inférieur).

1, ligament interarticulaire vertébro-costal; 2, 3, faisceaux du ligament rayonné ou vertébro-costal inférieur ; 4, ligament transverso-costal postérieur ; 5, ligament vertébral commun inférieur.

facette analogue offerte en dehors par l'apophyse transverse de la vertèbre postérieure, elle a pour moyens d'union : 1° le *ligament transverso-costal postérieur* (fig. 117, *4*), bandelette fibreuse attachée par ses extrémités en arrière de l'apophyse transverse et de la tubérosité costale ; 2° le *ligament transverso-costal antérieur ou interosseux* (fig. 117, *3*), faisceau épais et court, fixé sur la face antérieure de l'apophyse transverse, près de sa base, et dans l'excavation rugueuse creusée sur le col de la côte, séparé de l'articulation costo-vertébrale par des pelotons de tissu adipeux.

La synoviale est une petite capsule indépendante n'offrant rien de particulier.

Caractères propres à quelques articulations vertébro-costales.

1° La première articulation costo-vertébrale et quelquefois la seconde manquent de ligament interosseux et ne présentent qu'une seule synoviale.

2° Les deux ou trois dernières articulations costo-transversaires sont confondues avec les jointures costo-vertébrales correspondantes et n'ont point de membrane séreuse propre : c'est la synoviale postérieure de celles-ci qui se prolonge autour de leurs surfaces articulaires.

§ 2. Articulations chondro-costales.

Ce sont des synarthroses à mouvements très obscurs, formées par l'implantation des cartilages dans la cavité rugueuse que les côtes présentent à leur extrémité distale. Il y a là une continuité de substance qui explique la solidité de ces articulations, à laquelle contribue encore la continuité du périoste qui enveloppe la côte avec le périchondre engainant le cartilage.

Chez les **ruminants** et les **porcins**, les côtes, à l'exception de la première, sont articulées par diarthrose avec leurs cartilages; il y a donc là une cavité articulaire avec synoviale; mais les mouvements de ces jointures sont peu étendus.

§ 3. — Articulations sterno-costales.

Les huit premières côtes, en s'appuyant sur le sternum par l'extrémité inférieure de leurs cartilages, forment huit articulations, semblables entre elles, appartenant au genre arthrodie. Chaque cartilage oppose à l'une des cavités latérales du sternum la facette convexe oblongue qui termine son extrémité inférieure. La diarthrose en résultant est enveloppée de toutes parts par des trousseaux de fibres blanches, dont l'ensemble constitue une solide capsule ligamenteuse. La partie supérieure, décrite sous le nom de *ligament rayonné* ou *sterno-costal supérieur*, est recouverte par le muscle triangulaire du sternum; elle se joint à un long cordon fibreux qui règne sur le côté de la face supérieure du sternum et se confond en avant avec celui du côté opposé. La partie inférieure, appelée *ligament rayonné* ou *sterno-costal inférieur*, est en rapport avec les muscles pectoraux.

Il existe une synoviale pour chaque articulation.

Caractères propres a la première articulation sterno-costale. — La première articulation sterno-costale n'est point séparée de celle du côté opposé, les deux n'en forment qu'une; les cartilages costaux se correspondent par une facette diarthrodiale continue avec celle qui répond au sternum, et les deux facettes du sternum sont réunies l'une à l'autre. Une seule synoviale suffit à cette articulation complexe qui réunit les deux premières côtes entre elles et avec le sternum.

Chez le **bœuf**, le **mouton** et la **chèvre**, la première sternèbre ne se soude point avec la suivante, elles s'articulent l'une avec l'autre par une véritable diarthrose, formée en avant par une surface concave, en arrière par une surface convexe, assujettie solidement par des trousseaux de fibres périphériques, et exécutant quelques légers mouvements dans le sens latéral.

§ 4. — Articulations des cartilages costaux entre eux.

Il n'y a pas entre les côtes de véritables articulation, snon plus qu'entre leurs cartilages de prolongement ; mais les cartilages asternaux sont liés entre eux par un petit ligament jaune, élastique, qui se porte de l'extrémité libre de chacun d'eux au bord postérieur du cartilage précédent ; en outre le bord antérieur du premier cartilage asternal s'unit étroitement au bord postérieur du dernier cartilage sternal, par l'intermédiaire du périchondre et de trousseaux ligamenteux fort courts ; ce même cartilage asternal tient encore à la face inférieure de l'appendice xiphoïde au moyen d'un petit ligament blanc, dit *chondro-xiphoïdien*, sous lequel passe l'artère abdominale antérieure. — Ainsi se consolide le cercle cartilagineux des fausses côtes ou hypocondre.

Chez le **bœuf**, on remarque des ligaments intercostaux réunissant transversalement la partie supérieure des cartilages successifs. Ces ligaments, épais, semi-élastiques, couverts par les muscles intercostaux, vont du bord postérieur d'un cartilage au bord antérieur du cartilage suivant.

§ 5. — Mouvements du thorax.

Le thorax augmente ou diminue de diamètre, principalement dans le sens antéro-postérieur et dans le sens transversal, et ainsi se dilate et se resserre alternativement. Le mouvement de dilatation, qui appelle l'air extérieur dans le poumon, s'appelle *inspiration* ; le mouvement de resserrement, qui chasse l'air introduit précédemment, constitue l'*expiration* ; les deux ensemble forment un *mouvement respiratoire*.

Les variations du diamètre antéro-postérieur de la poitrine étant surtout le fait du muscle diaphragme, nous n'avons point à nous en occuper ici, tandis que nous devons étudier le mécanisme des variations du diamètre transversal, dues au jeu des arcs costaux sur le rachis.

Rappelons d'abord que ces arcs sont inclinés en arrière relativement au plan médian, de sorte que l'espace qu'ils embrassent est loin d'être aussi étendu que s'ils étaient perpendiculaires à ce plan. Rappelons encore qu'ils sont mobiles sur le rachis, grâce à la double arthrodie qui les unit à celui-ci. Rappelons enfin que leur extrémité inférieure prend un point d'appui également mobile, soit direct, soit indirect, sur l'os sternum. — Si donc les côtes sont tirées en avant par leur partie moyenne, elles pivoteront sur leurs extrémités et tendront à se rapprocher de la direction perpendiculaire, la plus favorable à la

plus grande étendue de l'espace qu'elles circonscrivent, il y aura agrandissement latéral du thorax, c'est-à-dire dilatation de cette cavité. — Le mouvement inverse amènera, par un mécanisme opposé, le resserrement de la poitrine.

On dit que les côtes *s'élèvent* pendant le mouvement en avant, qu'elles *s'abaissent* pendant le mouvement en arrière, expressions parfaitement applicables à l'homme, mais assez impropres dans le langage de l'anatomie vétérinaire.

Outre l'agrandissement de la poitrine dans le sens transversal et dans le sens antéro-postérieur, il faut signaler un agrandissement dans le sens vertical, déterminé par un léger déplacement du sternum en avant, qui est la conséquence de l'élévation des côtes. Dans ce mouvement, en effet, les arcs costaux se redressent non seulement sur le plan médian, mais encore sur le rachis ; leur extrémité inférieure, portée en avant, entraîne le sternum, qui s'éloigne ainsi de la colonne vertébrale de manière à agrandir un peu le diamètre vertébro-sternal de la poitrine. — Ce déplacement du sternum est très prononcé chez l'homme, insignifiant chez nos animaux.

Article III. — ARTICULATIONS DE LA TÊTE

Nous étudierons d'abord l'articulation extrinsèque, atloïdo-occipitale, qui réunit la tête à la première vertèbre, puis les articulations intrinsèques, c'est-à-dire celles qui unissent les différents os de la tête entre eux, parmi lesquelles l'articulation des mâchoires et les articulations de l'hyoïde tiennent une place à part.

§ 1er. — **Articulation atloïdo-occipitale** (fig. 115).

C'est une double articulation condylienne, constituée, du côté de l'atlas, par les deux cavités qui remplacent les apophyses articulaires antérieures et la tête des autres vertèbres, du côté de l'occipital, par les deux condyles qui flanquent le trou occipital.

Un ligament capsulaire entoure l'articulation tout entière, à la manière d'un manchon attaché d'une part au pourtour des condyles, d'autre part sur le contour antérieur de l'atlas. Mince et légèrement élastique dans sa moitié inférieure, il présente supérieurement quatre faisceaux de renforcement : deux médians, qui s'entre-croisent en X, et deux latéraux, qui se portent des côtés de l'atlas sur la base des apophyses jugulaires. Il est enveloppé extérieurement par un grand nombre de muscles qui protègent l'articulation et l'affermissent puissamment,

parmi lesquels il convient de citer les droits de la tête, le petit oblique et le grand complexus. La corde du ligament cervical lui vient aussi en aide.

Les synoviales sont au nombre de deux, une pour chaque condyle et la cavité atloïdienne correspondante; elles tapissent en dedans le ligament capsulaire et répondent à la dure-mère et aux tractus fibreux qui, du ligament odontoïdien, se portent à la face interne des condyles de l'occipital.

Extension, flexion et inclinaison latérale : tels sont les mouvements possibles pour l'articulation atloïdo-occipitale.

Chez le **porc**, le **chien** et le **chat**, cette articulation, affermie par le ligament capsulaire et par les ligaments odontoïdo-occipitaux dont nous avons parlé plus haut, ne possède qu'une seule capsule synoviale.

§ 2. — Articulations des os de la tête entre eux.

Si l'on excepte l'articulation temporo-maxillaire et les articulations hyoïdiennes, on constate que tous les os du crâne et de la face se réunissent entre eux par synarthrose, suivant les différents genres que nous avons étudiés dans les généralités sur les articulations. Nous n'avons donc à revenir ni sur les caractères des surfaces articulaires qui contribuent à la formation de ces sutures, ni sur les liens qui les assujettissent, ni sur leur mécanisme et les modifications qu'elles subissent avec l'âge. Une description particulière serait tout à fait inutile ; il suffit, pour suppléer aux détails que nous nous dispensons de donner ici, d'avoir présente à la mémoire la description topographique des pièces osseuses.

§ 3. — Articulation temporo-maxillaire (fig. 119).

La mâchoire inférieure s'unit au crâne par deux articulations condyliennes.

Les surfaces articulaires sont : du côté du temporal, un condyle, une cavité glénoïde et une apophyse post-glénoïde, situés à la base de l'apophyse zygomatique ; la cavité glénoïde n'est pas revêtue de cartilage, mais simplement tapissée par la synoviale ; — du côté de la branche maxillaire, un condyle oblong, semi-olivaire, séparé de l'apophyse coronoïde par l'échancrure sigmoïde. Ces surfaces ne sont pas conformées, loin de là, pour une coaptation parfaite, celle-ci est obtenue par l'interposition d'un disque fibro-cartilagineux, sorte de plaque irrégulière, aplatie de dessus en dessous, plus épaisse en avant qu'en arrière, moulée sur chacune des surfaces qu'elle sépare; c'est ainsi que sa face

supérieure présente en avant une cavité pour recevoir le condyle du temporal, en arrière une bosse qui se loge dans la cavité glénoïde, tandis que sa face inférieure est creusée d'une fosse dans laquelle s'emboîte le condyle du maxillaire.

Fig. 119. — Articulation temporo-maxillaire.

1, disque fibro-cartilagineux interarticulaire ; 2, faisceau externe de la capsule ; A, base de l'apophyse coronoïde du maxillaire inférieur ; B, col du condyle ; C, apophyse mastoïde ; D, tube auditif.

Une enveloppe fibreuse, véritable *ligament capsulaire*, entoure l'articulation et s'attache par ses bords sur le pourtour des surfaces articulaires qu'elle réunit. Constitué en dehors par un épais faisceau de fibres blanches verticales, ce ligament devient grisâtre et élastique dans le reste de son étendue, en diminuant beaucoup d'épaisseur surtout en avant. Sa face interne adhère à la circonférence du fibro-cartilage interarticulaire ; l'externe répond : en avant, aux muscles temporal et masséter ; en arrière, à la glande parotide ; en dedans, au muscle ptérygoïdien externe ; en dehors, à une expansion fibreuse qui la sépare de la peau.

Il existe, pour cette articulation, deux synoviales superposées, séparées par le disque interarticulaire.

L'articulation temporo-maxillaire est le centre de tous les mouvements de la mâchoire inférieure, qui sont : l'*abaissement*, l'*élévation*, les *mouvements de latéralité* et le *glissement horizontal*.

La mâchoire inférieure s'abaisse en s'écartant de la supérieure ; elle s'élève au contraire en s'en rapprochant. Ces deux mouvements opposés s'exécutent par un mécanisme d'une si grande simplicité qu'il est inutile d'insister. — Les mouvements de latéralité ou de diduction ont lieu quand l'extrémité inférieure de la mâchoire se porte d'un côté ou de l'autre ; il arrive alors qu'un des condyles, tirant avec lui le fibro-cartilage, vient se mettre en rapport avec le condyle du temporal, tandis que l'autre s'enfonce dans la cavité glénoïde du côté opposé. — Quant au glissement horizontal, il s'effectue d'arrière en avant (propulsion) ou d'avant en arrière (rétropulsion) ; dans le premier cas, les deux condyles du maxillaire se portent en même temps sous les condyles des temporaux, entraînant avec eux les fibro-cartilages : dans le deuxième cas, ils sont retirés dans les cavités glénoïdes et viennent buter contre l'éminence post-articulaire, qui les empêche d'aller plus loin. — On comprend, d'après ce rapide

exposé, que la présence des fibro-cartilages favorise singulièrement les mouvements latéraux et le glissement horizontal de la mâchoire inférieure.

Chez le **porc**, l'articulation temporo-maxillaire, conformée sur le même type que celle des Rongeurs, permet des mouvements très étendus en avant et en arrière, grâce au grand diamètre que présente la surface temporale dans le sens antéro-postérieur, grâce encore à l'absence d'apophyse post-articulaire.

Dans le **chien** et mieux encore dans le **chat**, le condyle du maxillaire est exactement emboîté dans une rainure du temporal, de telle manière que les mouvements de latéralité et de glissement horizontal sont à peu près impossibles. Aussi le fibro-cartilage interarticulaire est-il extrêmement mince chez ces animaux.

Dans le **lapin**, le condyle étroit du maxillaire court d'avant en arrière et d'arrière en avant sur le temporal, dont la surface articulaire est très allongée et dépourvue de toute éminence faisant cran d'arrêt.

Nous n'insisterons pas, malgré leur importance, sur les différences de l'articulation des mâchoires, car elles tiennent principalement à la configuration des surfaces articulaires, que nous avons suffisamment fait connaître en ostéologie.

§ 4. — Articulations hyoïdiennes.

Elles sont de deux sortes : les unes *extrinsèques*, les autres *intrinsèques*. Aux premières appartiennent les deux articulations *temporo-hyoïdiennes*. Aux secondes, les jointures qui réunissent entre elles les différentes pièces de l'hyoïde, *articulations interhyoïdiennes*.

Articulations temporo-hyoïdiennes. — Ce sont deux amphiarthroses, pour la formation desquelles chaque grande branche de l'hyoïde ou stylohyal oppose son extrémité supérieure à l'apophyse hyoïdienne du rocher, logée dans un étui vaginal du tympanique. Un cartilage cylindrique, dit arthrohyal, long de 10 à 15 millimètres, réunit les deux os en s'y fixant solidement. C'est grâce à sa flexibilité que l'hyoïde peut se mouvoir en entier sur les temporaux.

Articulations interhyoïdiennes. — La grande branche s'articule avec la petite branche par une amphiarthrose analogue à la précédente, qui les joint à angle aigu par l'intermédiaire d'un lien cartilagineux plus ou moins épais, au centre duquel on rencontre un noyau osseux, de la grosseur d'un grain de maïs, qui est un vestige de cératohyal. Ce cartilage, élastique et flexible, permet l'ouverture et la fermeture de l'angle articulaire qu'il occupe.

Chaque petite branche s'unit au corps par une arthrodie dont les surfaces sont : du côté de l'hypohyal, la petite cavité qui ter-

mine son extrémité inférieure ; du côté du basihyal, la facette latérale convexe située à l'origine des cornes thyroïdiennes. Ces surfaces sont réunies par une capsule ligamenteuse doublée d'une synoviale et peuvent se mouvoir l'une sur l'autre à peu près en tous sens.

Pour les différences des articulations hyoïdiennes dans les animaux autres que les Solipèdes, voir l'ostéologie (p. 148).

Article IV. — ARTICULATIONS DU MEMBRE ANTÉRIEUR

§ 1er. — Articulation scapulo-humérale (fig. 120).

Pour constituer cette énarthrose, le scapulum oppose sa cavité glénoïde à la tête de l'humérus. Cette cavité est ovale, peu profonde, allongée dans le sens antéro-postérieur, échancrée en dedans, creusée, au centre ou près de son échancrure, d'une petite fossette synoviale. Une bride ligamenteuse, attachée sur son sourcil, bouche ladite échancrure et représente le vestige du *bourrelet glénoïdien* de l'homme. — La tête de l'humérus, enchâssée entre le trochiter et le trochin, est souvent creusée d'une fossette synoviale.

Un *ligament capsulaire* (fig. 120, *1*), sorte de manchon à deux ouvertures, embrasse la tête de l'humérus et s'insère d'autre part au-dessus du sourcil de la cavité glénoïde. Cette capsule présente, en avant, deux faisceaux de renforcement qui descendent en divergeant, de l'apophyse coracoïde sur le trochiter et le trochin. L'expansion aponévrotique qui la constitue, très mince et assez lâche pour permettre entre les surfaces articulaires un écartement d'un à deux centimètres, est loin d'être suffisante pour assujettir convenablement l'articulation ; aussi celle-ci est-elle consolidée par les puissances musculaires qui l'entourent : en avant par le tendon du biceps glissant dans sa coulisse, en arrière par le gros extenseur de l'avant-bras et le scapulo-huméral grêle, en dehors par le petit rond et le sous-épineux, en dedans par le large et fort tendon du sous-scapulaire. Ajoutons à tous ces moyens la pression atmosphérique, dont l'action ne laisse pas que d'avoir une certaine importance ; en effet, si on enlève tous les muscles environnant la jointure en ayant soin de laisser la capsule intacte, il est impossible, malgré la laxité de celle-ci, de disjoindre les surfaces articulaires ; on n'y parvient que lorsque l'articulation est ouverte.

La synoviale est très lâche et entièrement enfermée dans la capsule ligamenteuse, dont elle tapisse la face interne.

L'articulation scapulo-humérale permet, comme toutes les énarthroses, l'extension, la flexion, l'abduction, l'adduction, la circumduction et la rotation. On remarquera toutefois que ces divers mouvements sont loin d'être aussi étendus que chez l'homme ; parce que le bras, chez nos animaux domestiques, n'est point détaché du tronc, mais est fixé avec l'épaule contre la paroi latérale du thorax. — L'opposition, dans le sens de la *flexion*, et de l'*extension* est le mouvement le moins borné et le plus souvent répété. Son exécution entraîne toujours un déplacement des deux rayons, qui sont à peu près également mobiles : dans la *flexion*, l'angle scapulo-huméral se ferme, non pas seulement parce que l'extrémité inférieure de l'humérus est portée en arrière et en haut, mais encore et surtout parce que le scapulum pivote sur ses attaches supérieures de manière à porter en avant et en haut son angle articulaire; l'*extension* se produit par un mécanisme in-

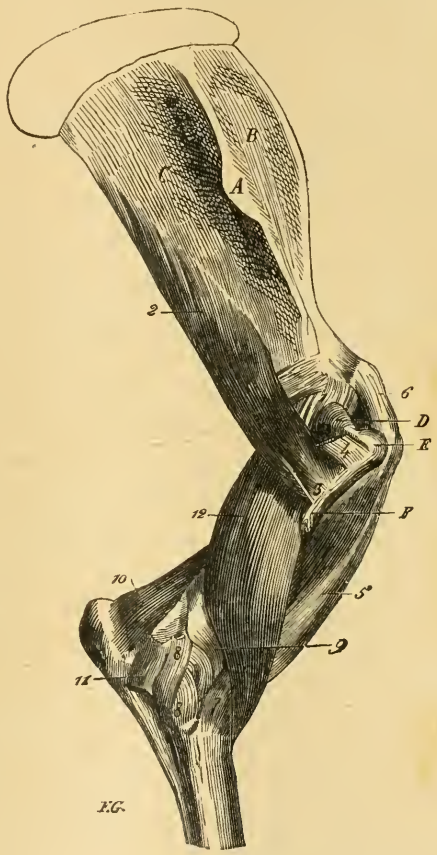

Fig. 120. — Articulations scapulo-humérale et huméro-radiale (face externe) avec les muscles profonds qui les entourent.

1, ligament capsulaire de l'articulation scapulo-humérale ; 2, muscle petit rond ; 3, son insertion à l'humérus ; 4, tendon d'insertion du sous-épineux sur la crête du trochiter ; 5, muscle coraco-radial ; 6, son tendon d'origine attaché à la base de l'apophyse coracoïde ; 7, son insertion radiale confondue avec le ligament antérieur de l'articulation du coude ; 8, 8, ligament latéral externe de cette articulation ; 9, ligament antérieur ; 10, muscle petit anconé ; 11, origine du muscle cubital externe ; 12, muscle brachial antérieur ; A, tubérosité de l'épine scapulaire ; B, fosse sus-épineuse ; C, fosse sous-épineuse ; D, convexité du trochiter ; E, sommet du trochiter.

verse. — Pour les autres mouvements, le scapulum reste fixe, l'humérus seul se déplace, entraînant avec lui les rayons inférieurs du membre ; s'il est tiré en dehors, il y a *abduction*; s'il est ramené en dedans, il y a *adduction* ; si le membre passe successivement de la flexion à l'abduction, de celle-ci à l'extension, etc., en décrivant un cercle par son extrémité inférieure, il y a *circumduction*; enfin s'il pivote de gauche à droite ou de droite à gauche, il y a *rotation*.

Chez le porc, le chien, le chat et le lapin, la membrane synoviale n'est pas exactement enfermée dans la capsule fibreuse ; elle lance, en avant, un cul-de-sac qui descend dans la coulisse bicipitale pour favoriser le glissement du biceps.

§ 2. — Articulation du coude ou huméro-radiale (fig. 120).

Trois os concourent à former cette articulation, qui présente un exemple remarquable de ginglyme angulaire ou charnière parfaite : l'humérus, par son extrémité inférieure, et les deux os de l'avant-bras, par leur extrémité supérieure.

La *surface humérale*, allongée transversalement, convexe d'avant en arrière, plus épaisse en dedans qu'en dehors, est formée d'une trochlée à lèvres inégales et d'un condyle ; celui-ci, relativement étroit et mince, occupe le côté externe ; la gorge de la trochlée va de la fosse coronoïdienne à la fosse olécranienne ; elle est creusée d'une fossette synoviale. — La *surface antibrachiale*, moulée sur la surface humérale, est donc concave d'avant en arrière et composée : 1° d'une double gorge externe correspondant au condyle et à la lèvre externe de la trochlée de l'humérus ; 2° d'une cavité glénoïde interne, recevant la lèvre interne de la trochlée ; 3° d'un relief médian répondant à la gorge de celle-ci, se prolongeant sur la grande échancrure sigmoïde du cubitus jusqu'au bec de l'olécrâne et se terminant d'autre part par l'apophyse coronoïde. Ce relief offre une fossette synoviale creusée à la fois sur le radius et le cubitus.

Il y a trois ligaments : deux latéraux funiculaires et un antérieur membraneux.

a. Le *ligament latéral externe* (fig. 120, *8*), gros, court et très fort, s'attache, en haut, sur le tubercule terminal de la crête postérieure de la gouttière de torsion de l'humérus et dans la petite cavité placée au côté externe de la surface articulaire du même os ; en bas, sur la tubérosité externe et supérieure du radius. Son bord antérieur, confondu avec le ligament capsulaire, est longé par l'extenseur antérieur des phalanges, qui prend sur lui de nombreux points d'attache ; son bord postérieur

répond au cubital externe; sa face interne est tapissée par la synoviale; l'externe est séparée de la peau par l'aponévrose antibrachiale et quelques-uns des faisceaux d'origine du muscle extenseur latéral des phalanges. Les fibres superficielles de ce ligament sont verticales et continuées en arrière par des trousseaux ligamenteux arciformes qui vont jusqu'au cubitus; les fibres profondes sont légèrement obliques de haut en bas et d'arrière en avant.

b. Le *ligament latéral interne,* plus long mais moins fort que le précédent, part de la petite tubérosité placée en dedans de l'extrémité inférieure de l'humérus et se termine, en s'élargissant, sur l'os principal de l'avant-bras. Ses fibres médianes, les plus longues, descendent verticalement jusqu'aux empreintes situées sous la tubérosité bicipitale en faisant pont sur le tendon du brachial antérieur; les antérieures, incurvées en avant, se réunissent au tendon du biceps brachial ou se confondent avec le ligament antérieur; les postérieures se contournent en arrière, pour gagner le cubitus. — Les fibres arciformes des ligaments latéraux qui contournent la face postérieure du radius pour atteindre le cubitus sont évidemment la trace du ligament annulaire que l'on observe chez les animaux pourvus d'une trochoïde radio-cubitale.

c. Le *ligament antérieur* ou *capsulaire* (fig. 120, *9*) est attaché par son bord inférieur au pourtour antérieur de la surface radiale, par son bord supérieur au-dessus de la fosse coronoïdienne de l'humérus; il s'unit latéralement aux ligaments funiculaires. Sa moitié interne se confond avec le tendon inférieur du biceps; l'externe reçoit les insertions de l'extenseur antérieur du métacarpe et de l'extenseur antérieur des phalanges. Tapissé en dedans par la synoviale, il est en rapport, par sa surface extérieure, avec les vaisseaux et les nerfs du pli du coude et avec les deux fléchisseurs de l'avant-bras.

L'articulation du coude, affermie en avant et sur les côtés par les trois ligaments que nous venons de décrire, est dépourvue en arrière de liens particuliers; elle est suffisamment consolidée de ce côté par l'insertion olécranienne des muscles extenseurs de l'avant-bras et par les insertions épitrochléennes ou épicondyliennes des fléchisseurs du métacarpe ou des phalanges.

La synoviale forme en arrière trois grands culs-de-sac : un supérieur, qui occupe la fosse olécranienne où il est recouvert par un coussinet adipeux ainsi que par le muscle petit anconé; deux latéraux, qui descendent de chaque côté du crochet cubital et facilitent le glissement du cubital externe et des fléchisseurs

des phalanges. Elle fournit en outre un diverticule à l'arthrodie radio-cubitale.

L'articulation du coude est un ginglyme serré permettant deux mouvements précis et exclusifs qui, une fois commencés, s'achèvent automatiquement comme par un jeu de ressort. Dans la flexion, les deux rayons osseux ne se rapprochent pas directement l'un de l'autre, l'extrémité inférieure du radius se dévie un peu en dehors par suite de l'obliquité des gorges articulaires plutôt que de la différence de grosseur entre les deux côtés de la surface humérale. L'extension est bornée par la réception du bec de l'olécrâne dans la fosse olécranienne et par la tension des ligaments latéraux, en sorte que les deux rayons osseux ne peuvent jamais se redresser l'un sur l'autre d'une manière complète, c'est-à-dire se placer sur la même ligne.

Chez le **chien** et le **chat**, le ligament latéral externe, très épais, forme, dans sa moitié inférieure, une calotte fibro-cartilagineuse fixée sur le cubitus et le radius, et réunie en avant au ligament annulaire dans lequel tourne l'extrémité supérieure du radius. — Le ligament latéral interne s'insère, par deux faisceaux très courts, sur le cubitus et le côté interne de la tête du radius ; un troisième faisceau, profond et médian, beaucoup plus développé que les premiers et recouvert par l'insertion inférieure des fléchisseurs de l'avant-bras, descend entre le radius et le cubitus, gagne la face postérieure du premier et s'y insère très près de l'attache inférieure du ligament externe, à la rencontre duquel il semble vouloir aller.

§ 3. — Articulations radio-cubitales.

Les deux os de l'avant-bras se correspondent par des surfaces diarthrodiales et des surfaces synarthrodiales.

a. Les *surfaces diarthrodiales* consistent en quatre facettes ondulées, allongées transversalement : deux *radiales* bordant en arrière la grande surface articulaire qui forme la jointure du coude, et deux *cubitales* situées sous la grande échancrure sigmoïde et représentant à elles deux la petite échancrure sigmoïde.

b. Les *surfaces synarthrodiales*, planes et chagrinées, sont aussi au nombre de deux sur chaque os : l'une, supérieure, s'étend sous la double arthrodie dont il vient d'être question, jusqu'à l'arcade radio-cubitale ; l'autre, inférieure, occupe sur le cubitus toute la face antérieure, à partir de l'arcade précitée, et forme sur le radius une empreinte triangulaire qui se perd vers le quart inférieur de l'os.

Deux ligaments interosseux et deux ligaments périphériques servent de moyens d'union.

a. Les *ligaments interosseux*, interposés aux surfaces synarthrodiales, sont formés de fibres blanches, extrêmement courtes et résistantes, qui vont d'un os à l'autre. L'inférieur s'ossifie cous-

tamment, longtemps même avant que les animaux soient arrivés à l'âge adulte, si bien que les anciens vétérinaires ont pu décrire avec quelque apparence de raison le radius et le cubitus comme un os unique. Le supérieur s'ossifie rarement.

b. Les *ligaments périphériques* sont des trousseaux de fibres arciformes qui, depuis le bec de l'olécrâne jusqu'à l'arcade radio-cubitale, partent des faces latérales du cubitus pour se porter, les unes en dedans, les autres en dehors, sur la face postérieure du radius, où elles se réunissent aux ligaments latéraux de l'articulation huméro-radiale.

Les mouvements de cette jointure sont très obscurs dans le jeune âge et à peu près nuls quand la soudure des deux os est opérée.

Nous avons dit déjà que, chez les **Ruminants**, l'ossification du ligament interosseux supérieur survient généralement à l'époque de l'âge adulte, en sorte que l'ankylose des deux os est plus complète que dans les Solipèdes.

On sait aussi que dans le **chien** et le **chat**, le radius et le cubitus ne se soudent point entre eux et restent indépendants pendant toute la vie. Ils s'unissent dans leur partie moyenne à l'aide d'un ligament interosseux et se joignent par diarthrose à leurs deux extrémités. Ces animaux présentent donc à étudier : 1° *un ligament interosseux*; 2° *une articulation radio-cubitale supérieure*; 3° *une articulation radio-cubitale inférieure.*

Ligament interosseux. — Composé de fibres blanches très résistantes attachées par leurs extrémités sur le corps des deux os, mais assez lâches pour se prêter aux mouvements des articulations radio-cubitales.

Articulation radio-cubitale supérieure. — C'est une trochoïde qui a pour surfaces articulaires : du côté du cubitus, la petite cavité sigmoïde, du côté du radius, un demi-gond correspondant; pour moyen d'union un *ligament annulaire,* jeté autour de l'extrémité supérieure du radius, fixé en dedans sur le cubitus près de l'extrémité interne de la petite cavité sigmoïde, attaché en dehors sur le ligament latéral externe de l'articulation du coude et confondue supérieurement avec le ligament antérieur de la même articulation. On remarquera que cette sorte de cravate fibreuse, en s'unissant à la calotte fibro-cartilagineuse du ligament huméro-radial externe et en rejoignant par son extrémité interne la petite cavité sigmoïde, transforme cette dernière en un anneau complet, revêtu de cartilage dans sa portion osseuse et tapissé par la synoviale de l'articulation du coude dans sa portion ligamenteuse. On remarquera encore que la tête ou extrémité supérieure du radius est encroûtée sur tout son contour d'une couche de cartilage et que cette disposition lui permet de glisser, non seulement sur la facette concave formant la petite cavité sigmoïde, mais encore sur la face interne des deux ligaments qui complètent celle-ci.

Articulation radio-cubitale inférieure. — C'est une trochoïde analogue à la précédente, mais inversement disposée : la surface articulaire concave est creusée sur le radius, en dehors de son extrémité inférieure, la surface convexe se trouve en dedans du cubitus. L'une et l'autre sont très peu étendues et maintenues en contact par une petite capsule fibreuse périphérique. Un fort ligament interosseux, situé sous les facettes articulaires, consolide encore cette diarthrose tout en concourant à former la surface antibrachiale de l'articulation radio-carpienne.

Mécanisme des trochoïdes radio-cubitales. — Le jeu de ces deux articulations est simultané et tend au même but, c'est-à-dire à l'exécution du double mouvement rotatoire qui constitue la *supination* et la *pronation*. Il y a supination quand, le cubitus restant immobile, le radius pivote sur lui de manière à porter sa face antérieure en dehors. On constate alors que l'extrémité supérieure de celui-ci tourne de dedans en avant et même d'avant en dehors, si le mouvement s'exagère, tandis que l'extrémité inférieure roule sur le cubitus en portant sa tubérosité interne en avant. Dans le mouvement de pronation, cette tubérosité est ramenée en dedans et la face dorsale du radius en avant par un mécanisme opposé.

La main, étant articulée par charnière avec le radius, suit cet os dans ses mouvements rotatoires, c'est-à-dire que la face antérieure du métacarpe regarde en dehors pendant la supination et qu'elle est ramenée en avant lors de la pronation.

§ 4. — Articulations du carpe (fig. 121 et 122).

Elles comprennent : 1° les articulations qui unissent entre eux les os de la première rangée ; 2° les articulations analogues de la seconde rangée ; 3° l'articulation antébrachio-carpienne ; 4° l'articulation des deux rangées entre elles ou médio-carpienne ; 5° l'articulation carpo-métacarpienne.

Articulations des os de la première rangée.

Ces os, au nombre de quatre, s'arthrodient par les facettes qu'ils présentent sur leurs faces latérales ; celle qui unit l'os sus-carpien au pyramidal se trouve à la partie antérieure de sa circonférence. Ils sont maintenus en rapport par cinq ligaments, trois antérieurs et deux interosseux. — Les *ligaments antérieurs* sont de petites bandelettes aplaties qui vont d'un os à l'autre, le plus externe est recouvert par le ligament latéral externe et le tendon inférieur du cubital externe ; les autres adhèrent au ligament capsulaire. — Les *ligaments interosseux* s'implantent dans les rainures d'insertion qui séparent les facettes diarthrodiales du pyramidal, du semi-lunaire et du scaphoïde et se confondent avec les ligaments antérieurs correspondants.

Articulations des os de la deuxième rangée.

Tout à fait semblables aux précédentes, elles sont assujetties par deux *ligaments antérieurs* et deux *ligaments interosseux*. — Un des *ligaments antérieurs* joint l'os crochu au capitatum et adhère fortement au ligament capsulaire ; l'autre, entièrement couvert par le ligament latéral interne, attache l'un à l'autre le grand os et le trapézoïde. — Des deux *ligaments interosseux*, celui qui est situé entre l'unciforme et le grand os ne se réunit pas au ligament antérieur correspondant, il en est séparé par les facettes établissant le contact de ces os.

Articulation antébrachio-carpienne.

L'extrémité inférieure du radius, soudée avec l'épiphyse correspondante du cubitus, constitue, en s'opposant aux os carpiens de la première rangée, une diarthrose qui peut être considérée, par la nature des mouvements qu'elle permet, comme une charnière imparfaite.

La surface antibrachiale, allongée transversalement et très irrégulière, présente : en avant, deux petites cavités glénoïdes ; en arrière, deux condyles dont l'externe est beaucoup moins épais que l'interne et en dénivellement sur lui. Le condyle externe est surmonté postérieurement par une excavation non articulaire qui reçoit un prolongement du semi-lunaire dans le mouvement de flexion. La surface carpienne, moulée exactement sur la surface radiale, offre en creux ce que celle-ci présente en relief, et *vice versa*.

L'articulation en question est assujettie par deux ligaments propres et quatre forts ligaments qui lui sont communs avec les articulations suivantes et seront étudiés plus loin. Des deux ligaments propres, l'un forme une petite bandelette couvrant en dehors l'arthrodie pisi-cubitale et s'insérant sur les deux pièces de cette articulation ; l'autre est un gros funicule arrondi, caché par le ligament commun postérieur, mais sans adhérence avec lui, car il est enveloppé par la synoviale, funicule inséré en haut dans la petite rainure qui marque la ligne de soudure du radius avec l'épiphyse du cubitus, et se portant très obliquement en dedans pour se terminer à la partie postérieure du scaphoïde.

Après avoir tapissé les deux ligaments indiqués ci-dessus et la partie correspondante des quatre grands ligaments communs, la synoviale se prolonge entre les trois os carpiens internes pour aller revêtir la face supérieure de leurs ligaments interosseux. Elle descend aussi dans l'articulation qui joint l'os sus-carpien au pyramidal, mais il arrive quelquefois que cette arthrodie possède une synoviale particulière.

La synoviale antibrachio-carpienne forme, au-dessus du sus-carpien, entre le ligament qui unit cet os au cubitus et le ligament commun postérieur, un cul-de-sac qui, en cas d'hydropisie, donne lieu à un vessigon.

Articulation médio-carpienne.

C'est, comme la précédente jointure, une charnière imparfaite. Les surfaces articulaires, allongées transversalement, fort irrégulières et brisées chacune en trois pièces, offrent : l'inférieure,

trois petits condyles placés côte à côte, au-devant desquels se trouvent deux facettes légèrement concaves ; la supérieure, trois cavités glénoïdales et deux facettes convexes.

Comme moyens d'union il existe, en sus des ligaments communs, trois ligaments particuliers. Deux, fort courts, sont intra-articulaires, situés sous le grand ligament palmaire; on les aperçoit facilement, après avoir enlevé le ligament capsulaire, quand on fléchit fortement le carpe. Le troisième, beaucoup plus fort, se rend de l'os sus-carpien à l'os crochu et à la tête du métacarpien externe; il est confondu en dehors avec le grand ligament latéral externe, en dedans avec le ligament commun postérieur; son bord postérieur donne attache à l'arcade fibreuse qui complète la gaine carpienne; il est formé de deux portions très distinctes : l'une, superficielle, gagnant la tête du métacarpien externe et commune aux deux articulations médio-carpienne et carpo-métacarpienne, l'autre, profonde, se terminant à l'os crochu.

Fig. 121. — Vue antérieure des articulations du carpe.

1, 1 ligaments antérieurs destinés à l'union des os carpiens de chaque rangée; 2,2, ligaments antérieurs propres à l'articulation carpo-métacarpienne; 3, ligament commun externe; 4, ligament commun interne.

Fig. 122. — Vue latérale des articulations carpiennes.

1, 1, ligaments antérieurs réunissant entre eux les os carpiens de chaque rangée; 2, 2, ligaments antérieurs propres à l'articulation carpo-métacarpienne; 3, ligament commun externe; 4, ligament piso-métacarpien; 5, ligament pisi-cubital. — A, coulisse de glissement pratiquée sur la face externe de l'os sus-carpien pour le passage du cubital externe.

La synoviale se prolonge en haut entre les trois os internes de la rangée antibrachiale pour aller revêtir la face inférieure de leurs ligaments interosseux, en bas, entre les os de la seconde rangée. Le diverticule inférieur qui passe dans l'intervalle de l'unciforme et du capitatum, au lieu de former cul-de-sac comme les autres, profite de la disjonction des ligaments qui unissent ces deux os pour établir une communication avec la synoviale carpo-métacarpienne.

ARTICULATION CARPO-MÉTACARPIENNE.

Diarthrose planiforme, dont les surfaces opposées sont formées de facettes continues plus ou moins inclinées les unes sur les autres ; la plus grande, située au milieu, est généralement creusée d'une fossette synoviale.

Outre les quatre ligaments communs, il y a comme moyens d'union quatre ligaments propres : deux antérieurs et deux interosseux.

Des *deux ligaments antérieurs*, l'un, dédoublé en deux bandelettes, unit le grand os au métacarpien principal ; l'autre, caché par le ligament latéral externe, attache l'unciforme à la tête du métacarpien externe.

Les *deux ligaments interosseux* ou intra-articulaires partent des interstices qui séparent le métacarpien principal des métacarpiens rudimentaires et vont se réunir aux ligaments interosseux des os de la seconde rangée. Ils sont gros et courts. Nous avons vu quelquefois manquer l'un ou l'autre.

La synoviale communique par la voie indiquée plus haut, c'est-à-dire entre l'os crochu et le capitatum, avec la synoviale de l'articulation supérieure ; elle fournit un cul-de-sac qui va s'appuyer sur le ligament interosseux interposé au grand os et au trapézoïde ; deux autres culs-de-sac descendent dans les arthrodies intermétacarpiennes.

LIGAMENTS COMMUNS AUX TROIS ARTICULATIONS PRÉCÉDENTES. — Au nombre de quatre : deux latéraux, un antérieur, un postérieur.

a. Le *ligament latéral externe* est un cordon formé de deux plans de fibres, légèrement croisées en X, entre lesquels passe le tendon de l'extenseur latéral des phalanges. Il part de la tubérosité externe et inférieure du radius (qui appartient, en réalité, au cubitus), descend verticalement sur le côté du carpe, abandonne un faisceau au pyramidal, un autre à l'unciforme, et vient se terminer sur la tête du métacarpien externe en se confondant avec le ligament piso-métacarpien.

b. Le *ligament latéral interne*, analogue au précédent, mais plus large et plus épais, commence sur la tubérosité interne du radius et se termine sur l'extrémité supérieure du métacarpien médian et du métacarpien interne, après s'être attaché, par deux faisceaux distincts, sur le scaphoïde, et sur les deux os internes de la rangée métacarpienne. Il couvre complètement le trapézoïde, s'unit par son bord antérieur au ligament capsulaire, par son bord opposé au ligament postérieur, dont il est impossible de le séparer.

c. Le *ligament antérieur* ou *capsulaire* est une membrane qui recouvre toute la face antérieure, c'est-à-dire dorsale, des articulations carpiennes. Il s'insère en haut sur le radius, en bas sur l'extrémité supérieure du métacarpien principal ; ses deux bords, droit et gauche, s'unissent aux ligaments latéraux ; sa face externe est en rapport avec les tendons des muscles extenseur antérieur du métacarpe et extenseur antérieur des phalanges, auxquels elle forme des coulisses incrustées de cartilage ; l'interne, tapissée dans certains points par les membranes synoviales, adhère en d'aurtes points aux os carpiens et aux ligaments antérieurs qui les unissent. — Formé de fibres transversales ou plus ou moins obliques et croisées en sautoir, ce ligament se prête, par son ampleur, aux mouvements de flexion du genou.

d. Le *ligament postérieur* ou *palmaire* est l'un des plus forts de l'économie ; il couvre la face postérieure du carpe et en nivelle les aspérités. Inséré en haut sur la crête transversale qui surmonte la surface articulaire du radius, en bas sur tous les os carpiens, il est confondu en dedans avec le ligament latéral interne ; en dehors il se réfléchit sur la face interne de l'os suscarpien et se réunit au ligament piso-métacarpien. A son extrémité inférieure, il se continue par la bride carpienne qui renforce le tendon perforant, et il adhère fortement, en ce point, à l'origine du ligament suspenseur du boulet. Sa face postérieure, parfaitement lisse, incrustée de cartilage, fait coulisse pour les deux tendons fléchisseurs des phalanges. Au-dessus de la petite arthrodie pisi-cubitale, le ligament palmaire laisse un espace où fait hernie un cul-de-sac de la synoviale antébrachio-carpienne, comme il a été dit ci-dessus.

Mouvements des articulations carpiennes.

Le carpe est le centre de deux mouvements opposés, très étendus, la *flexion* et l'*extension*, auxquels s'ajoutent trois mouvements accessoires fort bornés, l'*adduction*, l'*abduction* et la *circumduction*. C'est une charnière imparfaite. Toutes les articulations carpiennes ne prennent point une part égale à l'exécution de ces mouvements. Il est facile de constater qu'ils se passent principalement au niveau des deux interlignes supérieurs. Leur mécanisme est des plus simples : dans la flexion la première rangée roule d'avant en arrière sur le radius, la rangée inférieure se meut dans le même sens sur la supérieure, le métacarpe se porte en arrière et en haut, le ligament commun postérieur se relâche, le ligament capsulaire se tend, et les deux interlignes précités s'ouvrent du côté antérieur. Dans l'extension, le méta-

carpe est ramené en bas et en avant par un mécanisme inverse ; le mouvement s'arrête quand le rayon de l'avant-bras et celui du métacarpe se trouvent sur la même ligne. On remarquera que, dans la flexion, ces rayons osseux ne se rapprochent pas directement l'un de l'autre, l'extrémité inférieure du métacarpe se porte toujours en dehors, et aussi que les légers mouvements d'*abduction*, d'*adduction* et de *circumduction* ne sont possibles que sur le carpe fléchi.

Quant aux diarthroses planiformes qui articulent entre eux les os carpiens d'une même rangée ou bien ceux de la seconde rangée avec le métacarpe, elles ne permettent qu'un simple glissement des surfaces en contact. La mobilité restreinte de ces diverses articulations ne peut donc avoir qu'une influence fort secondaire sur les mouvements généraux du carpe ; elle les favorise néanmoins en permettant aux os carpiens de changer leurs rapports réciproques et de se prêter ainsi, pendant le jeu des deux charnières antébrachio-carpienne et médio-carpienne, à une coaptation plus exacte des plans articulaires qui les constituent.

Différences. — Chez les autres Mammifères, les articulations carpiennes se présentent, dans leurs dispositions essentielles, avec les caractères que nous venons de décrire chez les Solipèdes. Cependant nous signalerons les quelques faits suivants : L'articulation est plus lâche que chez ces derniers, plus mobile dans le sens latéral, mais sa flexion est moins étendue. Les ligaments latéraux sont moins forts, surtout l'externe ; par exemple, chez le **bœuf**, ce dernier ligament est réduit à un grêle cordon qui longe en avant la coulisse de l'extenseur propre du doigt externe ; le ligament palmaire, purement fibreux, s'arrête sur les os de la première rangée, en sorte qu'il est propre à l'articulation antébrachio-carpienne ; on ne découvre pas, en dessous, de ligament scapho-radial ; par contre, il y existe un court funicule radio-pyramidal qui manque aux Solipèdes. Sous le ligament membraneux antérieur, existent trois ligaments superposés qui croisent obliquement les trois grands interlignes articulaires : le supérieur allant du radius au pyramidal, le moyen du scaphoïde à l'unciforme, l'inférieur du capitatum à l'os canon ; ces interlignes se trouvent ainsi limités dans leur ouverture, au moment de la flexion ; mais il est remarquable que l'interligne carpo-métacarpien ne s'ouvre pas moins que les deux autres à ce moment. Il n'y a pas de ligaments intra-articulaires dans l'articulation médio-carpienne, et l'on n'en trouve qu'un, très fort dans la carpo-métacarpienne, qui va de la fossette centrale de la surface articulaire supérieure du canon à l'intervalle des deux os de la rangée inférieure.

§ 5. — Articulations intermétacarpiennes.

Chaque métacarpien latéral s'articule avec le métacarpien médian au moyen de surfaces diarthrodiales et de surfaces synarthrodiales, pour la description desquelles nous renvoyons à la page 178. Un ligament interosseux, composé de faisceaux très courts et très forts, s'interpose aux surfaces synar-

throdiales et les fixe solidement l'une à l'autre. Son ossification est un fait fréquent, on a même prétendu qu'elle constitue un caractère distinctif entre les chevaux actuels et les chevaux des époques préhistoriques, ceux-ci conservant toujours, affirme-t-on, l'indépendance de leurs métacarpiens? Les facettes diarthrodiales sont maintenues en contact par le ligament précédent et par les ligaments du carpe qui viennent s'insérer sur la tête des métacarpiens latéraux. — Les articulations intermétacarpiennes ne permettent qu'un mouvement de glissement vertical fort obscur.

Chez le **bœuf**, il n'existe habituellement qu'une seule articulation intermétacarpienne, beaucoup plus simple encore que celles du cheval.

Chez le **porc**, les quatre métacarpiens se correspondent, à leur extrémité supérieure, au moyen de petites facettes diarthrodiales qu'ils présentent par côté. Des faisceaux fibreux, dépendances des grands ligaments antérieur et postérieur du carpe, protègent en avant et en arrière ces articulations intermétacarpiennes. D'autres fibres, situées entre les faces adjacentes des métacarpiens, représentent de véritables ligaments interosseux.

Chez le **chien** et le **chat**, les quatre grands métacarpiens s'articulent entre eux de la même manière à peu près que ceux du porc. On doit observer cependant que leur mobilité est plus étendue.

§ 6. — Articulation métacarpo-phalangienne ou du boulet.

Charnière parfaite formée par l'extrémité inférieure du métacarpien médian, d'une part, et, d'autre part, par l'extrémité supérieure de la première phalange et les grands sésamoïdes.

Du côté du métacarpien, existent deux condyles latéraux, légèrement inégaux, séparés par une arête médiane à courbe antéro-postérieure ; du côté de la première phalange, deux cavités glénoïdales et une gorge intermédiaire, prolongées en arrière sur la face antérieure des grands sésamoïdes. Brisée ainsi en trois pièces, la surface articulaire inférieure allie la souplesse à la solidité.

Il y a comme moyens d'union : 1° ceux qui joignent entre elles les pièces de la surface inférieure ; 2° ceux qui maintiennent en rapport les deux surfaces opposées.

A. — Les premiers ont reçu le nom générique de *ligaments sésamoïdiens* et sont au nombre de six : un intersésamoïdien, qui rassemble les deux os complémentaires de la surface digitale, trois sésamoïdiens inférieurs et deux latéraux chargés d'unir ces os à la première phalange, voire même à la deuxième.

a. Le *ligament intersésamoïdien* (fig. 123, *1*) est constitué par de la substance fibro-cartilagineuse qui semble être la gangue primitive dans laquelle les deux sésamoïdes se sont développés ;

il se répand, en effet, autour de ces os, les dépasse supérieurement et forme en arrière la coulisse sur laquelle glissent les tendons fléchisseurs ; en avant, il occupe le fond de la gorge articulaire intersésamoïdienne.

b. Les *ligaments sésamoïdiens inférieurs*, situés à la face postérieure de la première phalange, se distinguent en superficiel, moyen et profond.

Le *superficiel* (fig. 124, *14*), le plus long des trois, est une bandelette, aplatie d'avant en arrière, qui naît du milieu de la masse

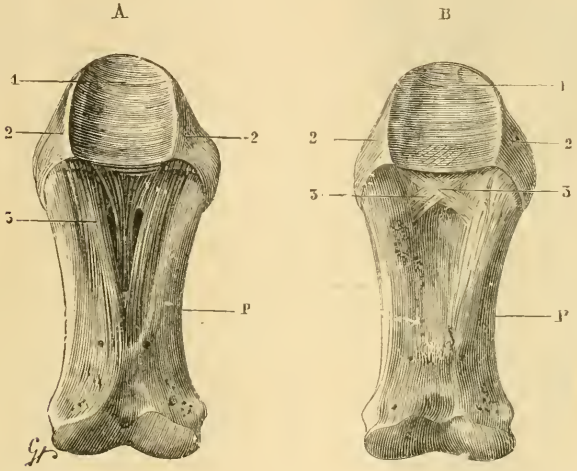

Fig. 123. — Détails de l'articulation métacarpo phalangienne.

A : 1, ligament intersésamoïdien formant coulisse pour les tendons fléchisseurs ; 2, 2, ligaments sésamoïdiens latéraux ; 3, ligament sésamoïdien inférieur moyen avec ses trois faisceaux ; P, première phalange. — B : 1, ligament intersésamoïdien ; 2, 2, ligaments sésamoïdiens latéraux ; 3, ligament sésamoïdien inférieur profond ; P, première phalange.

fibro-cartilagineuse qui complète en arrière la surface articulaire supérieure de la seconde phalange, et s'élève, en s'élargissant légèrement, jusqu'à la base des grands sésamoïdes, sur lesquels elle s'insère en se confondant avec le ligament intersésamoïdien. Sa face postérieure, tapissée par la synoviale grande sésamoïdienne, est recouverte par les tendons fléchisseurs.

Le *moyen*, triangulaire et rayonné, est formé de trois faisceaux, deux latéraux et un médian, comme le montre la figure 123, fixés sur la surface triangulaire rugueuse de la face postérieure de la première phalange, montant en divergeant

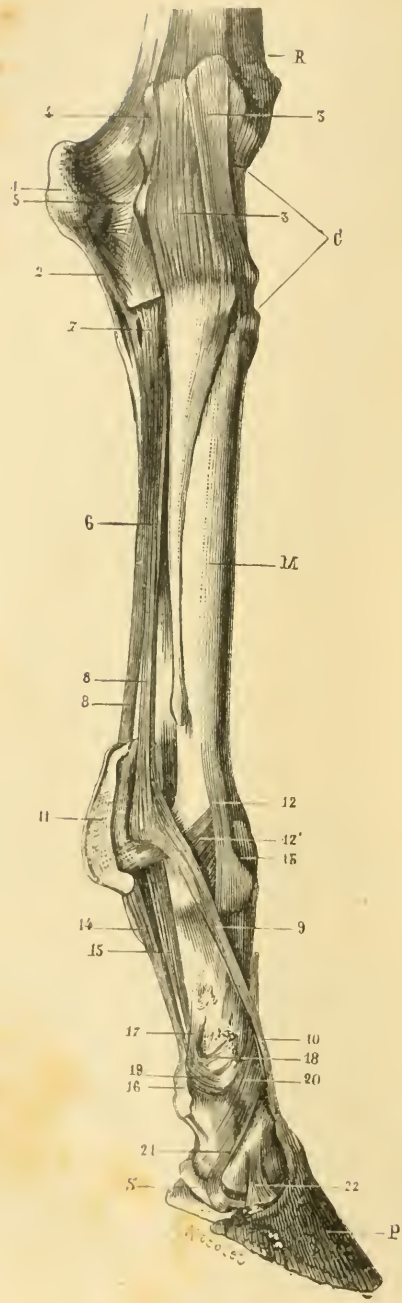

vers la base des sésamoïdes, où ils prennent leur insertion supérieure.

Le *profond* est constitué par deux petites bandelettes minces, courtes, aplaties d'avant en arrière et croisées en sautoir (fig. 123, B, *3*), insérées, d'une part, sur l'extrémité supérieure de la première phalange, près du contour postérieur de la surface articulaire, d'autre part à la base des grands sésamoïdes. Ce ligament est tapissé antérieurement par la synoviale.

Fig. 124. — Vue interne des articulations carpiennes, métacarpo-phalangiennes et interphalangiennes du cheval.

R, radius ; C, carpe ; M, métacarpe ; P, troisième phalange ; S, petit sésamoïde ; 1, pisiforme ; 2, ligament piso-métacarpien ; 3, ligament commun latéral interne ; 4, coulisse du grand palmaire ; 5, ligament commun postérieur formant coulisse pour les tendons fléchisseurs des phalanges ; 6, ligament suspenseur du boulet ; 7, origine de ce ligament ; 8, 8, ses deux branches terminales ; 9, bride qu'elles envoient au tendon extenseur antérieur des phalanges 10 ; 11, coulisse tendineuse formée par le ligament intersésamoïdien ; 12, ligament latéral de l'articulation métacarpo-phalangienne (faisceau superficiel) ; 12', ligament latéral (faisceau profond) ; 13, ligament capsulaire antérieur ; 14, ligament sésamoïdien inférieur superficiel ; 15, ligament sésamoïdien inférieur moyen ; 16, fibro-cartilage glénoïdien de la deuxième phalange ; 17, 18, 19, brides supérieure moyenne et inférieure du fibro-cartilage précédent ; 20, ligament latéral de la première articulation interphalangienne ; 21, ligament latéral postérieur de la deuxième articulation interphalangienne ; 22, ligament latéral antérieur de la même.

c. Les *ligaments sésamoïdiens latéraux* (fig. 123, *2*) sont deux minces lamelles, étendues de la face excentrique de chaque grand sésamoïde au tubercule latéral de l'extrémité supérieure de la première phalange. Ils sont recouverts par la bride du ligament suspenseur du boulet qui va renforcer le tendon extenseur antérieur des phalanges.

B. — Les ligaments métacarpo-phalangiens proprement dits sont au nombre de quatre : deux latéraux, un antérieur, un postérieur.

a. Chaque *ligament latéral* comprend deux faisceaux, un superficiel et un profond, solidement unis par leurs faces adjacentes (fig. 124, *12* et *12'*). Le superficiel commence sous le bouton du métacarpien latéral, où il s'attache sur le côté du métacarpien principal, et descend verticalement pour se terminer à l'extrémité supérieure de la première phalange. Le profond, attaché supérieurement dans l'excavation latérale de l'extrémité inférieure du métacarpien médian, se dirige, en rayonnant, sur le grand sésamoïde et l'extrémité supérieure de la première phalange, où il se fixe en confondant ses fibres avec celles du ligament sésamoïdien latéral. Il est tapissé à sa face interne par la synoviale articulaire.

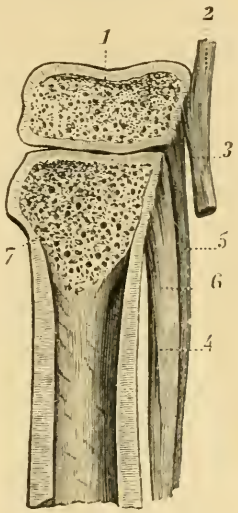

Fig. 123. — Coupe médiane de la rangée inférieure du carpe, du métacarpe et du ligament suspenseur du boulet.

1, grand os; 2, ligament commun postérieur du carpe; 3, bride de renforcement du perforant; 4, ligament suspenseur du boulet; 5, sa couche superficielle; 6, sa couche profonde; 7, métacarpien principal.

b. Le *ligament antérieur* (fig. 124, *13*) est une membrane très résistante, attachée par son bord supérieur sur le métacarpien médian, par son bord inférieur sur la première phalange, et confondue par côté avec les ligaments latéraux. Il est recouvert par les tendons extenseurs des phalanges, qui glissent à sa surface au moyen de petites bourses séreuses. Sa face interne est tapissée par la synoviale.

c. Le *ligament postérieur*, très heureusement nommé *suspenseur du boulet* (fig. 124, *6* à *9*) est une longue et forte lanière de tissu fibreux blanc, contenant souvent des faisceaux charnus dans son épaisseur (1). Compris entre les deux métacarpiens latéraux,

(1) Il répond, avec deux muscles qui le longent, aux muscles interosseux métacarpiens des pentadactyles (Voy. *Muscles de la main*). Dans le

derrière le métacarpien médian, il s'élève jusqu'à la deuxième rangée du carpe. Légèrement renflé dans son quart supérieur, il paraît formé, sur une coupe, de deux portions superposées et très adhérentes (fig. 125) : la superficielle, la plus mince, commence par trois petites branches fixées sur la partie postérieure de l'unciforme et du capitatum ; la profonde, beaucoup plus épaisse, s'attache à la face postérieure du métacarpien principal sur une hauteur de 2 centimètres environ. C'est à tort que l'on a écrit que le ligament suspenseur du boulet se continue avec le ligament postérieur du carpe, chez les Solipèdes ; il en est bien distinct, la bride carpienne de renforcement du perforant est seule en continuité directe avec ledit ligament, comme le montre la figure 125. Le suspenseur du boulet est bifide à son extrémité inférieure ; ses deux branches, après s'être fixées sur le côté des sésamoïdes, se continuent par deux brides qui se dirigent en avant et en bas pour se réunir, chacune de son côté, au tendon de l'extenseur antérieur des phalanges. — Il est en rapport, par sa face postérieure, avec le tendon perforant et sa bride carpienne ; par sa face antérieure, avec le métacarpien médian ; par ses bords, avec les métacarpiens latéraux et deux petits muscles interosseux.

La synoviale se prolonge en cul-de-sac entre les branches terminales du suspenseur du boulet et la face postérieure du métacarpien principal. La distension de ce cul-de-sac produit les molettes articulaires.

L'articulation métacarpo-phalangienne permet l'*extension* et la *flexion* des phalanges, et quelques légers mouvements de latéralité quand le doigt est porté aux limites de la flexion. Elle est la base anatomique du boulet. — C'est pendant l'appui du membre, quand le paturon s'abaisse et s'élève tour à tour, qu'elle fonctionne avec le plus d'intensité.

Chez le **bœuf**, le **mouton** et la **chèvre**, l'articulation métacarpo-phalangienne constitue une double charnière qui ressemble assez au ginglyme simple des animaux solipèdes. On compte trois ligaments intersésamoïdiens : deux latéraux, ayant pour destination d'unir l'un avec l'autre les grands sésamoïdes de chaque doigt ; un médian, qui joint entre eux les sésamoïdes concentriques. — L'appareil ligamenteux sésamoïdien inférieur est réduit, pour chaque doigt, à quatre petites bandelettes, deux latérales se portant directement des sésamoïdes à l'extrémité supérieure de la première phalange, deux médianes s'entre-croisant en **X** dans l'intervalle des premières. — Un ligament sésamoïdien latéral unit chaque première phalange au sésamoïde excentrique.

Il existe, pour chaque doigt, deux ligaments métacarpo-phalangiens latéraux analogues à la portion superficielle de ceux des Solipèdes : un fœtus, les fibres musculaires sont encore très nombreuses et très faciles à mettre en évidence dans la structure de ce prétendu ligament.

excentrique et un concentrique, ce dernier fixé supérieurement dans le fond de l'échancrure interarticulaire du canon, inférieurement sur la face interne de la première phalange en confondant ses fibres avec celles du ligament interdigité supérieur. — Celui-ci, situé entre les deux premières phalanges, est constitué par des fibres courtes et croisées en sautoir, attachées sur les empreintes de leurs faces adjacentes. Chez le mouton, il n'existe qu'à l'état de vestige, et chaque ligament métacarpo-phalangien interne donne naissance, près de son insertion phalangienne, à une bride fibreuse qui se dirige en arrière, sort de l'espace interdigité et se termine à l'osselet de l'ergot, qu'il soutient. — Le ligament antérieur ou capsulaire, unique comme chez les Solipèdes, réunit les deux ligaments latéraux excentriques. — Quant au *ligament suspenseur du boulet*, il est simple à son extrémité supérieure, qui s'élève jusqu'à la première rangée carpienne, et accolé intimement à la bride carpienne dans la plus grande partie de sa longueur ; il se divise inférieurement en huit branches : quatre, réunies deux à deux, se rendent au sommet des grands sésamoïdes ; les quatre autres gagnent les tendons des extenseurs propres des doigts ; celles destinées au côté concentrique de ces tendons sont très faibles et traversent, accolées l'une à l'autre, l'échancrure interarticulaire de l'os du canon entre les deux ligaments métacarpo-phalangiens internes.

Le suspenseur du boulet des Ruminants représente les deux muscles interosseux correspondant aux métacarpiens de l'os canon, tandis que le suspenseur des Solipèdes est simple comme l'os canon lui-même ; c'est ce qui explique la complication du premier à son extrémité inférieure.

Dans le **porc**, le **chien** et le **chat**, on trouve, pour chaque articulation métacarpo-phalangienne, avec une synoviale propre : un ligament intersésamoïdien, un ligament sésamoïdien inférieur composé de deux bandelettes croisées, deux ligaments sésamoïdiens latéraux, deux ligaments métacarpo-phalangiens latéraux, attachés inférieurement sur la première phalange et les sésamoïdes, un ligament capsulaire antérieur, au centre duquel on rencontre un petit noyau osseux sur lequel glisse l'une des branches du tendon extenseur commun des doigts. Le suspenseur du boulet est remplacé par de véritables muscles interosseux : toutefois on remarque, chez le porc, en arrière des métacarpiens des grands doigts, trois cordons fibreux résistants qui agissent comme de véritables ligaments suspenseurs pour les articulations métacarpo-phalangiennes correspondantes ; le funicule médian descend du ligament commun palmaire du carpe, entre les muscles interosseux des grands doigts ; le funicule externe descend du côté externe du carpe et notamment de l'os pisiforme ; l'interne semble faire suite au ligament latéral interne du carpe ; tous trois se réunissent inférieurement en un bourrelet qui surmonte les coulisses sésamoïdiennes des doigts médians.

§ 7. — **Première articulation interphalangienne** (fig. 126).

Charnière imparfaite constituée d'une part par les deux condyles latéraux de la première phalange, séparés par une gorge, d'autre part par les deux cavités glénoïdales de la deuxième phalange, séparées par un relief antéro-postérieur.

Cette dernière surface est complétée en arrière par le *fibro-cartilage glénoïdien* (fig. 124, *16*), très dense et très épais, faisant aussi l'office de ligament, car il est attaché, d'une part, sur la

seconde phalange, au-dessus de l'espèce de sésamoïde fixe qui sert de poulie de renvoi au tendon perforant, d'autre part, sur la première phalange, au moyen de six brides fibreuses (fig. 126, *4, 5, 6*) : deux supérieures qui embrassent les ligaments sésamoïdiens inférieurs, moyen et superficiel ; deux moyennes et deux inférieures qui gagnent les côtés de l'extrémité distale de la première phalange. — Ce fibro-cartilage, moulé en avant sur la face articulaire de ce dernier os, forme en arrière une surface de glissement pour le tendon perforant ; il se confond par côté avec les deux branches terminales du perforé et reçoit dans le milieu de son bord supérieur l'insertion du ligament sésamoïdien inférieur superficiel.

Deux *ligaments latéraux*, auxquels s'ajoutent, en arrière, le fibro-cartilage qui vient d'être décrit, et, en avant, le tendon de l'extenseur antérieur des phalanges, représentent les moyens d'union. Ces ligaments, larges et épais, obliques de haut en bas et d'avant en arrière, s'insèrent en haut sur les tubercules latéraux que la première phalange présente à son extrémité inférieure, en bas sur les côtés de la seconde phalange. Leurs fibres les plus antérieures se prolongent au delà de celle-ci pour gagner les extrémités du petit sésamoïde et les angles saillants de la phalangette ; nous les décrirons plus loin sous le nom de ligament latéral postérieur de l'articulation du pied.

La synoviale tapisse du côté interne le tendon de l'extenseur antérieur des phalanges, les ligaments latéraux et le fibro-cartilage glénoïdien ; elle forme, en arrière, un cul-de-sac qui remonte entre celui-ci et la face postérieure de la première phalange (fig. 128, *12*).

Cette charnière imparfaite permet deux mouvements principaux, extension, flexion, et quelques mouvements latéraux ou de pivotement. L'extension de la deuxième phalange sur la première s'arrête lorsque les deux os sont en ligne ; elle est en effet étroitement limitée soit par les ligaments latéraux, soit par les brides d'attache du bourrelet glénoïdien, soit enfin par le ligament sésamoïdien inférieur superficiel, qui fonctionne à l'égard de la deuxième phalange comme le ligament suspenseur du boulet à l'égard de la première. Il s'ensuit que, pendant la phase d'appui du membre, la seconde phalange forme avec la première un seul et même levier rigide (levier du paturon) qui oscille sur la troisième.

Chez le bœuf, le mouton et la chèvre, le fibro-cartilage glénoïdien, confondu avec la terminaison du perforé, n'est attaché sur la première phalange que par deux brides latérales. Le ligament latéral interne comprend deux faisceaux : un très court, qui s'arrête sur la deuxième

phalange, et un autre très long, qui descend jusqu'à la face interne de la troisième. L'externe, fort mince, se prolonge aussi jusqu'à la dernière phalange; en sorte que les deux articulations interphalangiennes de chacun des doigts sont assujetties par deux ligaments latéraux communs

Chez le **chien** et le **chat**, le cartilage glénoïdien, confondu avec le perforé, n'adhère à la première phalange que par quelques tractus de tissu

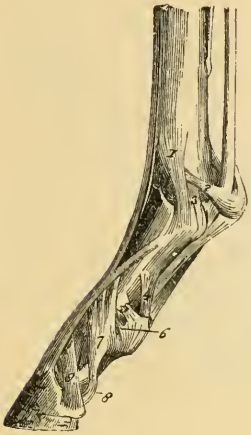

Fig. 126. — Vue latérale des articulations métatarso-phalangienne et interphalangiennes.

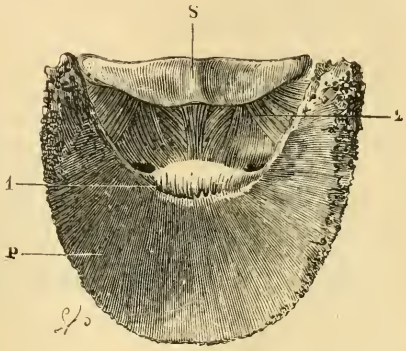

Fig. 127. — Phalangette et son sésamoïde vue par-dessous avec le ligament qui les unit.

P, face inférieure de la troisième phalange; S, face inférieure du petit sésamoïde; 1, crête semi-lunaire; 2, ligament interosseux

Cette figure, quoique prise sur le membre postérieur, représente à peu près exactement la disposition des jointures du doigt dans le membre antérieur. Il y a, en effet, similitude parfaite entre celles-ci et les articulations analogues du membre abdominal : 1, faisceau superficiel du ligament latéral externe de l'articulation métatarso-phalangienne ; 2, branche sésamoïdienne du faisceau profond ; 3, branche phalangienne du même ; 4, bride supérieure du fibro-cartilage glénoïdien ; 5, bride moyenne du même ; 6, bride inférieure du même ; 7, ligament latéral de la première articulation interphalangienne ; 8, ligament latéral postérieur de l'articulation du pied ; 9, ligament latéral antérieur de la même.

conjonctif; les deux ligaments latéraux se portent, chacun de son côté, de l'extrémité inférieure de la première phalange à l'extrémité supérieure de la seconde.

Chez le **porc**, même disposition à peu près que chez les Carnivores. On remarque cependant que le ligament latéral externe se comporte à peu près comme dans le cheval, c'est-à-dire que les faisceaux les plus inférieurs se prolongent jusqu'à l'extrémité externe du petit sésamoïde.

§ 8. — Deuxième articulation interphalangienne (fig. 124 à 128).

Cette charnière imparfaite, communément désignée sous le nom d'*articulation du pied*, est constituée par l'opposition de la deuxième phalange à la troisième complétée du petit sésamoïde.

La surface articulaire inférieure de la deuxième phalange est formée de deux condyles latéraux et d'une gorge médiane ; celle de la troisième, continuée sur le petit sésamoïde, comprend deux cavités glénoïdes séparées par un relief antéro-postérieur. Les deux pièces osseuses de la dernière s'articulent entre elles par arthrodie ; le petit sésamoïde présente à cet effet une facette allongée sur son bord antérieur, l'os du pied une facette analogue sur le contour postérieur de sa grande surface articulaire.

Il y a cinq ligaments : un impair et interosseux qui joint l'os naviculaire à la phalangette, quatre latéraux, distingués en antérieurs et postérieurs.

a. Le *ligament interosseux* (fig. 127) est formé de fibres très courtes qui vont de la rainure antérieure du petit sésamoïde à la face inférieure de la troisième phalange en formant de petits faisceaux inégalement distribués dans son épaisseur. Le faisceau médian est le plus volumineux ; il se porte du petit sésamoïde à la saillie rugueuse située en arrière de la crête semi-lunaire. Ce ligament est tapissé sur sa face supérieure par la synoviale articulaire, sur sa face inférieure par la synoviale petite sésamoïdienne.

b. Les *ligaments latéraux antérieurs* sont deux larges faisceaux, épais et courts, obliques de haut en bas et d'avant en arrière, attachés par leur extrémité supérieure sur les empreintes latérales de la seconde phalange, et, par leur extrémité inférieure, dans les deux cavités creusées à la base de l'éminence pyramidale de l'os du pied. Ils sont recouverts en partie par le cartilage scutiforme, et, avec l'âge, se confondent avec lui ainsi qu'avec le tendon extenseur. Leur face interne est tapissée par la synoviale, qui lui adhère intimement.

c. Les *ligaments latéraux postérieurs* ont été déjà mentionnés ; chacun d'eux est en effet constitué par les fibres les plus antérieures du ligament latéral de la première articulation interphalangienne, qui se continuent en un cordon sensiblement élastique jusqu'au petit sésamoïde dont elles contournent le bord supérieur pour lui former un bourrelet complémentaire avec celles du côté opposé ; elles envoient en outre un court faisceau sur l'apophyse rétrossale et une petite bride à la face interne du fibro-cartilage latéral. Caché en partie par celui-ci et par le coussinet plantaire, le ligament qui nous occupe est tapissé en dedans par la synoviale.

Celle-ci descend sous les facettes qui unissent le petit sésamoïde à la troisième phalange. Elle présente, en outre, un vaste cul-de-sac qui remonte à la face postérieure de la seconde phalange, au-dessus du petit sésamoïde, et s'adosse aux deux syno-

viales sésamoïdiennes (fig. 128, *13*). Un autre cul-de-sac, beaucoup plus petit, s'observe entre les deux ligaments latéraux de chaque côté, que l'on est exposé à ouvrir dans l'opération du javart cartilagineux. Cela fait, en tout, quatre culs-de-sac : un inférieur, un postérieur et deux latéraux.

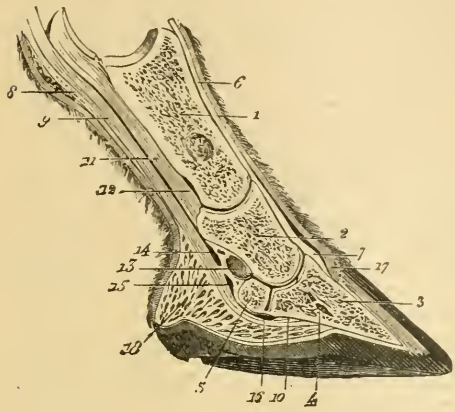

Fig. 128. — Coupe sagittale d'une extrémité digitée de cheval.

1, première phalange; 2, deuxième phalange; 3, troisième phalange; 4, sinus semi-lunaire de cette dernière; 5, petit sésamoïde; 6, tendon de l'extenseur antérieur des phalanges; 7, son insertion à la troisième phalange; 8, tendon du perforé; 9, *id.* du perforant; 10, son insertion à la troisième phalange; 11, ligaments sésamoïdiens inférieurs; 12, cul-de-sac postérieur de la première synoviale interphalangienne; 13, *id.* de la deuxième; 14, cul-de sac inférieur de la même; 17, coupe du bourrelet; 18, *id.* du coussinet plantaire.

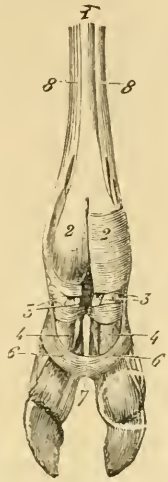

Fig. 129. — Appareil tendineux et ligamenteux de la face postérieure de la région digitée chez le bœuf.

1, tendon du perforé; 2, 2, branches terminales de ce tendon; 3, 3, leur bifurcation; 4, 4, perforant; 6, 6, brides supérieures du ligament interdigité inférieur, s'attachant sur la première phalange; 7, ligament interdigité inférieur; 8, 8, ligament suspenseur du boulet.

La deuxième articulation interphalangienne permet les mêmes mouvements que la première, mais plus étendus.

Pendant l'appui du membre, la surface articulaire du pied (tel qu'on entend celui-ci dans le langage courant) fournit point d'appui au levier constitué par les deux premières phalanges roidies en extension ; ce levier s'abaisse d'abord, se relève ensuite, et joue comme un véritable ressort amortissant et impulsif.

Chez le **mouton**, on trouve : 1° un ligament interosseux pour unir le petit sésamoïde à la troisième phalange; 2° deux ligaments latéraux antérieurs commençant, ainsi qu'il a été déjà dit, sur la première phalange et communs aux deux articulations interphalangiennes; 3° deux ligaments

latéraux postérieurs, allant de la face postérieure de la phalangine au petit sésamoïde (l'interne jaune et élastique): 4° un ligament antérieur, impair, élastique, attaché en haut sur l'extrémité supérieure de la deuxième phalange, en bas sur la troisième, entre l'insertion de l'extenseur commun des doigts et celle du ligament antérieur interne; 5° un ligament interdigité inférieur, situé entre les deux phalangettes, dont il borne l'écartement, ligament formé de fibres parallèles allant d'un petit sésamoïde à l'autre, tapissé sur sa face inférieure par la peau de l'espace interdigité, en rapport supérieurement avec un coussinet adipeux.

Chez le **bœuf**, le ligament latéral antérieur externe, large et rayonné, est presque entièrement couvert par la longue branche du tendon extenseur propre du doigt, à laquelle il adhère intimement. Le ligament interdigité se présente avec une disposition beaucoup moins simple que celle indiquée plus haut chez le mouton; il est formé de fibres entre-croisées sur la ligne médiane et est divisé à ses extrémités en deux faisceaux dont l'un sert de bride d'assujettissement au perforant et va se fixer en dehors de l'extrémité inférieure de la première phalange, après avoir contracté adhérences avec une forte bride fibreuse descendant de la région métacarpienne postérieure et dont nous parlerons avec plus de détails en décrivant les muscles: tandis que l'autre faisceau s'attache sur l'extrémité interne du petit sésamoïde et sur la face interne de la troisième phalange, en se confondant avec le tendon perforant, le coussinet plantaire et le derme de la membrane kératogène.

Chez le **porc**, on rencontre: 1° deux ligaments latéraux se portant des faces latérales de la deuxième phalange à celles de la troisième; 2° un troisième ligament, qui représente exactement l'un des ligaments latéraux postérieurs de l'articulation du cheval: il descend, en effet, de l'extrémité inférieure de la première phalange sur l'extrémité externe du petit sésamoïde; son analogue du côté interne semble manquer tout à fait; 3° pour les grands doigts, un ligament antérieur jaune et élastique, en tout semblable à celui des Ruminants.

Les ligaments interdigités du porc constituent un appareil très remarquable dont le dessin sera donné à propos des muscles de la main (fig. 178). Ils sont au nombre de six; deux en travers, quatre en long. Les *ligaments interdigités transverses* se distinguent en supérieur et inférieur; celui-ci appelle assez bien le ligament interdigité inférieur des bœufs et des moutons; il s'étend, à la manière d'une aponévrose de renforcement, sur la terminaison du perforant des deux grands doigts et se continue supérieurement avec les quatre ligaments interdigités longitudinaux: celui-là va du talon d'un petit doigt au talon de l'autre petit doigt en prenant attache chemin faisant en haut de l'interstice des grands doigts, de manière à réunir les petits doigts non seulement entre eux, mais encore avec la base des grands doigts. Quant aux *ligaments interdigités longitudinaux*, il y en a deux concentriques et deux excentriques, tous s'élevant du ligament transverse inférieur: les premiers, disposés côte à côte derrière l'intervalle des deux grands doigts, traversent le ligament transverse supérieur, perforé à cet effet, et s'écartent ensuite pour venir se terminer à la base des petits doigts; les seconds, c'est-à-dire les excentriques, longent le côté correspondant des grands doigts pour aboutir au talon des petits doigts, en commun avec le ligament transverse supérieur.

Chez le **chien**, les deux dernières phalanges sont unies entre elles par deux ligaments latéraux d'une disposition très simple. Un troisième ligament, formé de tissu élastique et divisé en deux moitiés latérales, est situé en avant de l'articulation où il remplit l'office d'un ressort qui produit mécaniquement la rétraction de l'ongle quand les muscles fléchisseurs

cessent de se contracter. Chez le chat, ce ligament jaune est très énergique : on remarque en outre une obliquité assez marquée des poulies articulaires par lesquelles les deux phalanges se correspondent, disposition qui permet à l'ongle de venir se loger entre deux doigts quand il se relève, et favorise ainsi sa rétraction.

La seconde articulation interphalangienne du chien et du chat se distingue encore par une autre disposition essentielle : la surface articulaire de la troisième phalange est complétée par un fibro-cartilage glénoïdien analogue à celui de la première articulation, mais beaucoup plus épais ; ce fibro-cartilage, fixé sur la saillie postérieure de la phalangette, sert, par sa face intérieure, de poulie de renvoi au tendon perforant et joue ainsi le rôle du petit sésamoïde absent.

Article V

ARTICULATIONS DU MEMBRE POSTÉRIEUR

§ 1er. — Articulations intrinsèques du bassin.

Ce sont les articulations sacro-iliaques et la symphyse pelvienne.

A. Articulations sacro-iliaques. — Elles établissent l'union des membres postérieurs avec le rachis. Beaucoup d'auteurs, considérant leur peu de mobilité et la continuité établie partiellement entre les surfaces articulaires, les rangent parmi les amphiarthroses ; mais si l'on considère qu'elles sont creusées d'une cavité dans leur centre et pourvues d'une membrane synoviale, on est conduit à les classer parmi les diarthroses du genre arthrodie.

Sur le sacrum, on remarque la facette irrégulière, dite auriculaire, taillée sur les côtés de la base de l'os ; sur le coxal, la facette analogue située à la face interne de l'ilium. Ces surfaces, à peu près planes chez le poulain, se hérissent, chez l'adulte, de rugosités plus ou moins prononcées.

Trois ligaments appelés *sacro-iliaque inférieur*, *sacro-iliaque supérieur* et *sacro-scialique* se rapportent à cette jointure, le premier situé à l'entour des surfaces articulaires, les deux autres à distance plus ou moins grande.

a. Le *ligament sacro-iliaque inférieur* est composé de gros faisceaux fibreux, plus ou moins dissociés, attachés solidement par leurs extrémités sur les empreintes dispersées autour des surfaces opposées. La moitié inférieure est recouverte par le muscle iliaque ; la supérieure, beaucoup plus forte et cachée par l'ilium, donne attache au long dorsal.

b. Le *ligament sacro-iliaque supérieur* se divise en une portion funiculaire et une portion membraneuse. La première, très forte, s'étend d'avant en arrière de l'angle interne de l'ilium à l'épine sacrée, où elle se confond avec la terminaison du liga-

ment surépineux dorso-lombaire. La seconde est une membrane résistante, triangulaire, dont les fibres obliques de haut en bas et d'avant en arrière s'insèrent, d'une part, sur l'angle interne et la partie adjacente du bord interne de l'ilium en se confondant avec la portion précédente, d'autre part sur la lèvre rugueuse qui borde le sacrum latéralement. Elle recouvre l'origine du sacro-coccygien latéral et se continue postérieurement avec l'aponévrose d'enveloppe des muscles de la queue. Sa face externe est en rapport avec les muscles fessiers, superficiel et moyen, auxquels elle donne insertion.

Le ligament sacro-iliaque supérieur a pour fonction de limi

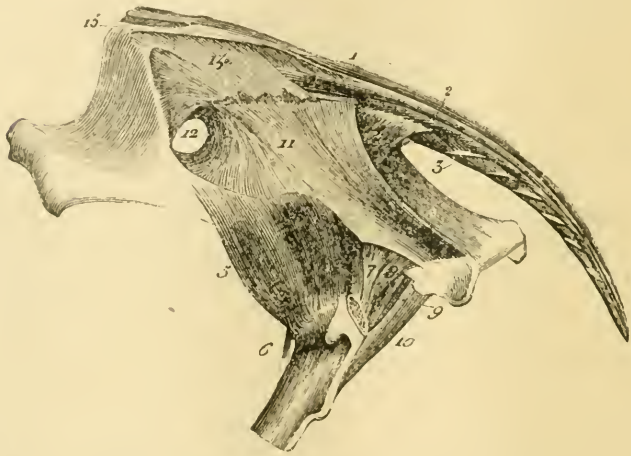

Fig. 130. — Articulations sacro-iliaque et coxo-fémorale avec les muscles qui les entourent (vue latérale).

1, m. sacro-coccygien supérieur ; 2, sacro-coccygien latéral ; 3, sacro-coccygien inférieur ; 4, coccygien ou ischio-coccygien ; 5, 4e fessier ; 6, ilio-fémoral grêle ; 7, tendon de l'obturateur interne ; 8, 8, jumeaux du bassin ; 9, jumeau surnuméraire ; 10, carré crural ; 11, ligament sacro-sciatique ; 12, grande échancrure sciatique ; 13, portion funiculaire du ligament sacro-iliaque supérieur ; 14, portion membraneuse du même.

ter le mouvement de bascule du coxal sur le sacrum et de maintenir son degré d'obliquité. En effet, sous l'influence du poids du corps, le coxal tend à se relever en arrière ; mais ce mouvement impliquerait une oscillation d'arrière en avant de la partie qui proémine au-dessus de l'articulation sacro-iliaque, c'est-à-dire de l'angle interne de l'ilium ; or, cette oscillation est précisément empêchée par le ligament qui nous occupe. Le petit psoas, en liant le bassin à la région lombaire, contribue au même résultat.

c. Le *ligament sacro-sciatique* ou *ischiatique* est une vaste

expansion membraneuse, située sur le côté du bassin, entre le sacrum et le coxal, et qui sert plutôt d'appareil de clôture pour la cavité pelvienne que de moyen d'assujettissement pour ces deux os. Sa forme irrégulièrement quadrilatère permet de diviser sa circonférence en quatre bords : un supérieur, attaché sur la lèvre du sacrum ; un inférieur, fixé sur la crête sus-coty-

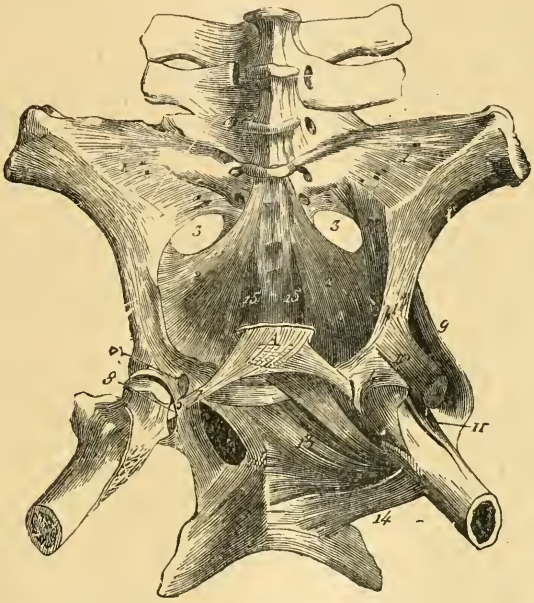

Fig. 131. — Articulations sacro-iliaque et coxo-fémorale avec les muscles profonds qui enveloppent cette dernière (vue inférieure).

1, ligament sacro-iliaque inférieur ; 2, ligament sacro-sciatique ; 3, grande échancrure sciatique ; 4, partie antérieure du ligament capsulaire de l'articulation coxo-fémorale ; 5, bride interne du bourrelet cotyloïdien ; 6, ligament rond ; 7, son faisceau pubien ; 8, son insertion au fémur ; 9, 4e fessier ; 10, origine du droit antérieur de la cuisse ; 11, muscle capsulaire ou ilio-fémoral grêle ; 13, obturateur externe ; 14, carré crural ; 15, sacro-coccygien inférieur

loïdienne, ainsi que sur la tubérosité ischiatique, et formant par la partie comprise entre ces deux insertions, avec la petite échancrure sciatique, l'ouverture par laquelle le muscle obturateur interne sort du bassin ; un antérieur, mal délimité, circonscrivant avec la grande échancrure sciatique l'ouverture qui livre passage aux vaisseaux et nerfs fessiers, et au nerf grand sciatique ; un postérieur, se dédoublant en deux lames qui embrassent le muscle demi-membraneux, et se confondent supérieurement avec l'aponévrose d'enveloppe des muscles

coccygiens. La face externe de ce ligament, parcourue par les nerfs sciatiques, est couverte par le muscle fessier moyen et la portion supérieure du long vaste et du demi-tendineux, qui prennent sur elle de nombreuses insertions. La face interne, tapissée en avant par le péritoine, est en rapport en arrière avec les muscles coccygien et ischio-anal, auxquels elle donne attache.

La synoviale tapisse le ligament sacro-iliaque inférieur ; elle ne fournit qu'une petite quantité de synovie.

Les deux articulations sacro-iliaques étant le centre vers lequel convergent tous les efforts d'impulsion communiqués au tronc par les membres postérieurs ne pouvaient offrir une grande mobilité qui se fût opposée à la transmission intégrale de la quantité de mouvement. Aussi ne permettent-elles qu'un glissement fort restreint des surfaces articulaires. La diarthrose plus ou moins imparfaite que l'on trouve ici semble avoir pour destination exclusive de prévenir les fractures auxquelles ces os auraient été sans cesse exposés s'ils avaient été attachés ensemble d'une manière invariable.

B. Symphyse pelvienne. — Les deux coxaux sont unis l'un à l'autre par toute l'étendue du bord interne des pubis et des ischiums. Cette articulation représente, dans le jeune âge, une véritable amphiarthrose, assujettie par un cartilage interosseux et des trousseaux de fibres périphériques. Le cartilage, solidement fixé aux petites rugosités qui hérissent les surfaces osseuses adjacentes, s'ossifie quand l'animal avance en âge ; aussi les deux coxaux sont-ils constamment soudés l'un à l'autre chez les Solipèdes adultes. Les faisceaux fibreux périphériques s'étendent transversalement, au-dessus et au-dessous de la symphyse. Ceux qui occupent la face inférieure sont incomparablement plus forts et plus abondants que les autres.

Les mouvements de cette articulation sont des plus restreints et dépendent uniquement de l'élasticité du cartilage interosseux ; ils s'annulent par le fait de son ossification qui se produit tôt ou tard chez nos Mammifères, en sorte que la synchondrose se convertit en synostose.

Chez les **Solipèdes** et les **Caméliens**, la soudure est relativement précoce, tandis qu'elle est très lente à s'effectuer chez la **chatte**, la **chienne**, la **truie**, la **vache**, la **brebis** et la **chèvre**.

Dans l'**homme**, la mobilité de la jointure des coxaux est plus considérable que chez nos animaux, attendu que ces os ne prennent contact que par les pubis et que, d'autre part, ils sont unis par un cartilage épais, résistant à l'ossification et creusé ordinairement d'une cavité centrale.

§ 2. — Articulation coxo-fémorale ou de la hanche (fig. 131).

Énarthose formée par la réception de la tête du fémur dans la cavité cotyloïde du coxal. La cavité cotyloïde représente, comme on le sait, un segment de sphéroïde creux, profondément échancré du côté interne et pourvu à son fond d'une large dépression, dont la moitié interne est préposée à l'insertion d'une branche ligamenteuse, tandis que la moitié externe joue le rôle de fosse synoviale. Cet arrière-fond, non revêtu de cartilage, communique par l'échancrure interne avec la gouttière inférieure du pubis. — Le sourcil de la cavité cotyloïde est bordé d'un fibro-cartilage complémentaire nommé *bourrelet cotyloïdien*, qui ne s'interrompt pas au niveau de l'échancrure précédemment indiquée, mais la franchit en formant une bride qui la convertit en un trou par lequel sort la branche pubienne du ligament rond. Fixé sur le pourtour de la cavité cotyloïde, ce bourrelet est tapissé par la synoviale sur ses faces et son bord libre. Il présente la plus grande épaisseur en avant et en dedans.

Quant à la tête du fémur, nous rappellerons qu'elle est exactement emboîtée dans la cavité précédente et qu'elle est creusée d'une fossette rugueuse, donnant insertion au ligament rond.

L'articulation coxo-fémorale est affermie par une capsule périphérique et par un lien interarticulaire, dit ligament rond.

a. Le *ligament capsulaire* est un manchon membraneux tout à fait semblable à celui de l'articulation scapulo-humérale, embrassant la tête du fémur par son ouverture inférieure et s'attachant par son ouverture opposée sur le sourcil de la cavité cotyloïde et son fibro-cartilage complémentaire. Il est formé de fibres entre-croisées, et est renforcé en avant par un faisceau oblique qui descend sur le corps du fémur avec le muscle ilio-fémoral grêle. Sa face interne est tapissée par la synoviale articulaire. L'externe répond, par l'intermédiaire de pelotons adipeux, à divers muscles qui seront étudiés plus loin.

La capsule de l'articulation de la hanche n'est pas moins lâche que celle de l'épaule ; elle permet, lorsque l'articulation est ouverte, c'est-à-dire lorsque la pression atmosphérique ne s'y oppose pas, un écartement de plusieurs centimètres.

b. Le *ligament rond* est un gros funicule, situé entre les surfaces osseuses, qu'il ne saurait maintenir exactement rapprochées l'une contre l'autre, en l'absence des autres liens musculaires ou ligamenteux enveloppant l'articulation. Il se divise, chez les Solipèdes, en deux faisceaux, l'un *cotyloïdien*, l'autre *pubien*.

Le faisceau cotyloïdien est court et entièrement logé dans l'intérieur de l'articulation ; son insertion supérieure occupe la moitié interne de l'arrière-fond de la cavité cotyloïde ; l'inférieure se fait dans l'échancrure de la tête du fémur. Il est enveloppé par la synoviale. Le faisceau pubien part, comme le précédent, de la fossette creusée sur la tête du fémur, se dirige en haut et en dedans, s'engage dans l'échancrure interne de la cavité cotyloïde, s'infléchit sur la bride fibreuse qui convertit cette échancrure en trou, se loge ensuite dans la gouttière inférieure du pubis et va se confondre avec le tendon prépubien des muscles abdominaux, vers le bord antérieur du pubis. Plus long et plus fort que le faisceau cotyloïdien, il est compris, dans sa portion pubienne, entre les deux branches du pectiné; sa portion intra-articulaire est tapissée par la synoviale.

Cette membrane, très étendue, revêt la face interne du ligament capsulaire avec le bourrelet cotyloïdien et se réfléchit sur les ligaments intra-articulaires. Elle forme un cul-de-sac dans la partie de l'arrière-fond de la cavité cotyloïde qui n'est pas occupée par l'insertion du ligament rond.

L'articulation coxo-fémorale est une des jointures qui jouissent des mouvements les plus variés et les plus étendus. Elle permet, en effet, la flexion, l'extension, l'abduction, l'adduction, la circumduction et la rotation de la cuisse sur le bassin. Le mécanisme de ces divers mouvements est des plus simples et ne donne lieu à aucune considération particulière. Il faut dire toutefois que, dans nos grands animaux domestiques, cette articulation se spécialise plus ou moins pour les mouvements de flexion et d'extension ; la tête du fémur s'allonge transversalement et tend à la forme cylindrique; d'autre part, si l'on considère les Solipèdes en particulier, on constate que la présence du faisceau pubien du ligament rond restreint singulièrement les mouvements d'abduction.

Chez le **bœuf**, le fibro-cartilage complémentaire de la cavité cotyloïde est extrêmement développé, quoique interrompu du côté antéro-interne; il affecte la forme d'un croissant dont la hauteur atteint jusqu'à 3 centimètres et l'épaisseur 2 centimètres, croissant bouchant l'échancrure interne de cette cavité et se confondant avec l'un des tendons d'origine du muscle droit antérieur de la cuisse. Le ligament rond est tout entier inclus dans l'articulation ; il manque de faisceau pubien et cela explique la facilité avec laquelle les grands Ruminants donnent les coups de pied de côté désignés sous le nom de *coups de pied en vache*. L'absence du faisceau pubien est d'ailleurs un caractère commun à tous les animaux autres que les Solipèdes. Chez le **mouton** et la **chèvre**, on trouve les mêmes particularités que dans le bœuf ; mais le bourrelet cotyloïdien est proportionnellement moins développé.

§ 3. — Articulation fémoro-tibiale (fig. 132 et 133).

Sous le nom d'articulation fémoro-tibiale (articulation du genou chez l'homme), on comprendra l'articulation fémoro-

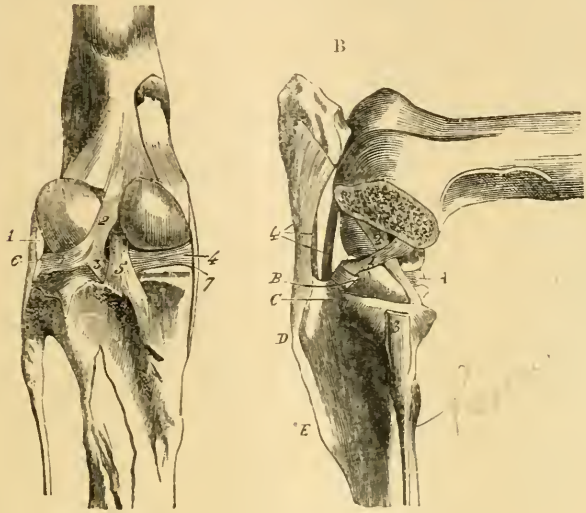

Fig. 132. — Articulation fémoro-tibiale.

A, *face postérieure* (*le ligament postérieur a été enlevé*) : 1, ménisque externe ; 2, faisceau fibreux qui le fixe au fémur ; 3, faisceau fibreux qui l'attache sur le contour postérieur de la surface tibiale ; 4, ménisque interne ; 5, insertion tibiale du ligament croisé interne ; 6, ligament latéral externe ; 7, ligament latéral interne. — B, *face externe* (*le condyle externe du fémur a été réséqué avec le ménisque correspondant pour montrer les ligaments croisés*) : 1, ligament croisé externe ; 2, *id.* interne ; 3, insertion péronéenne du ligament latéral externe ; 4, ligaments tibio-rotuliens ; A, ménisque interne : B, insertion antérieure du ménisque externe ; C, coulisse pour le passage de la corde fémoro-métatarsienne : D, tubérosité antérieure et supérieure du tibia ; E, crête tibiale.

tibiale proprement dite et l'articulation fémoro-rotulienne. C'est une des jointures les plus compliquées.

Pour la constituer, le fémur oppose, d'une part, ses deux condyles au plateau articulaire supérieur du tibia, d'autre part sa trochlée à la face postérieure de la rotule.

Les surfaces fémorales ont été décrites (p.215). Nous rappellerons ici que les deux condyles, placés côte à côte, sont allongés dans le sens antéro-postérieur et séparés par l'échancrure, non articulaire, dite intercondylienne ; que la trochlée, située en avant des deux condyles, offre une lèvre interne beaucoup plus épaisse et plus élevée que l'externe.

Le plateau du tibia est formé par deux larges facettes convexes et ondulées, sculptées sur les tubérosités latérales de son

extrémité supérieure, et relevées l'une vers l'autre de manière à constituer l'épine engagée dans l'échancrure intercondylienne du fémur, épine divisée à son sommet par une rainure d'insertion antéro-postérieure et pourvue à sa base, soit en avant, soit en arrière, de fossettes d'insertion. La facette externe, plus large que l'interne, est affectée en partie au glissement du tendon d'origine du muscle poplité.

La surface rotulienne, moulée sur la poulie fémorale, s'y adapte d'une manière assez imparfaite; aussi est-elle complétée : en dehors par un petit bourrelet fibro-cartilagineux qui reçoit l'insertion du ligament tibio-rotulien correspondant et du tendon du long vaste, en dedans par une grosse masse fibro-cartilagineuse qui embrasse la lèvre interne de la trochlée du fémur et se confond avec le ligament tibio-rotulien interne.

Deux fibro-cartilages connus sous le nom de *ménisques* sont interposés aux condyles du fémur et aux facettes tibiales pour en assurer la coaptation. Ces organes, en forme de croissant, comme l'indique leur nom, présentent : un bord interne, concave, mince et tranchant, embrassant la base de l'épine tibiale : un bord externe, épais et convexe ; une face supérieure, creuse et moulée sur l'un des condyles du fémur; une face inférieure, presque plane, appliquée sur le tibia ; deux extrémités, terminées par de véritables ligaments fixés sur les pièces osseuses opposées. On observera que les surfaces articulaires ne sont pas séparées dans toute leur étendue par ces pièces intercalaires : l'épine tibiale, en effet, frotte directement contre le côté interne des condyles du fémur. — Le *ménisque interne*, le plus large et le moins épais, s'insère par son extrémité antérieure dans l'une des excavations situées en avant de l'épine, par son extrémité postérieure dans la fossette creusée en arrière de cette même éminence. Le *ménisque externe* se fixe, en avant, près de l'insertion antérieure de son congénère; son extrémité postérieure donne naissance à deux cordons desmeux, l'un supérieur, l'autre inférieur ; le premier, le plus long et le plus fort, se termine dans une fossette située à l'extrémité postérieure de l'échancrure intercondylienne ; le second, mince et aplati, opère son insertion sur le contour postérieur de la facette tibiale externe. Le bord extérieur de ce ménisque est séparé du ligament latéral externe par le tendon du muscle poplité et joue, à l'égard de ce tendon, le rôle d'une poulie de renvoi.

Les liens qui assujettissent cette articulation compliquée sont nombreux. Nous décrirons : 1° les ligaments rotuliens attachant la rotule soit au tibia, soit au fémur; 2° les ligaments fémoro-tibiaux, unissant l'os de la cuisse au tibia, voire même au péroné.

A. Ligaments rotuliens. — La rotule tient au tibia par trois ligaments funiculaires situés en avant de l'articulation, chargés de transmettre à la jambe l'action des muscles rotuliens et distingués en externe, interne et médian (fig. 133). Elle tient au fémur par deux ligaments latéraux dits ailerons de la rotule.

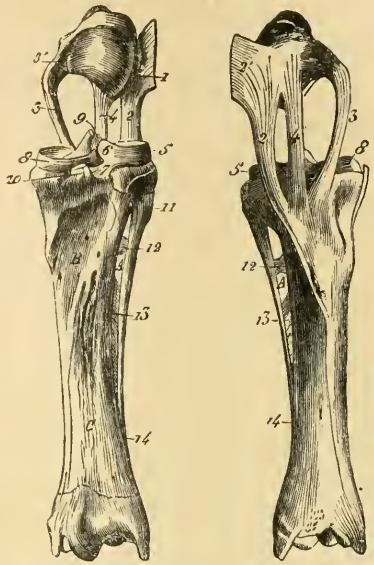

Fig. 133. — Ligaments qui unissent entre eux les trois os de la jambe.

N° I, *face postérieure*. — N° II, *face antérieure* : 1, bourrelet fibro-cartilagineux complémentaire de la surface rotulienne ; 2, ligament tibio-rotulien externe ; 2′, insertion du long vaste sur ce ligament ; 3, ligament tibio-rotulien interne ; 3′, son insertion supérieure transformée en appareil complémentaire de la surface rotulienne ; 4, ligament tibio-rotulien médian ; 5, ménisque externe du tibia ; 6, sa branche d'insertion sur le fémur coupée à son origine ; 7, son insertion tibiale postérieure ; 8, ménisque interne ; 9, insertion du ligament croisé externe dans la rainure de l'épine tibile ; 10, insertion tibiale du ligament croisé interne ; 11, insertion inférieure du ligament fémoro-tibial externe ; 12, 13, 14, ligaments tibio-péronéens. — A, arcade péroné-tibiale. — B, surface d'insertion du poplité. — C, surface d'insertion du fléchisseur externe des phalanges.

a. Le *ligament tibio-rotulien externe*, le plus fort, est une bandelette aplatie, attachée par son extrémité inférieure sur le point culminant de la tubérosité antérieure du tibia ; par son extrémité supérieure, sur la face antérieure de la rotule. Il se confond avec l'insertion rotulienne du long vaste et s'unit au ligament interne par une expansion aponévrotique très résistante, dépendant du *fascia lata*.

b. Le *ligament tibio-rotulien interne* forme également une bandelette aplatie, plus longue, mais moins large et moins épaisse que la précédente. Son extrémité inférieure est attachée au côté interne de la tubérosité antérieure du tibia. La supérieure se confond avec le fibro-cartilage qui complète en dedans la surface articulaire rotulienne ; elle embrasse avec lui la lèvre interne de la trochlée fémorale lorsque l'articulation est en extension.

c. Le *ligament tibio-rotulien médian* est un cordon arrondi situé, comme son nom l'indique, entre les deux autres, mais en plan plus profond. Il est caché, sous l'aponévrose qui réunit

ceux-ci, dans une masse de tissu adipeux. De la face antérieure de la rotule il descend verticalement sur le tibia, pour se loger dans la fosse digitale de sa tubérosité antérieure, où une petite bourse synoviale facilite son glissement : son extrémité inférieure s'insère dans la partie la plus déclive de cette fosse.

d. Les *ailerons de la rotule* sont deux larges faisceaux fibreux qui se portent des côtés de la rotule aux côtés excentriques des condyles du fémur en s'épanouissant sur la capsule synoviale fémoro-rotulienne.

B. LIGAMENTS FÉMORO-TIBIAUX (fig. 132). — Ils sont au nombre de cinq : deux latéraux, l'un externe, l'autre interne ; un postérieur et deux interosseux, distingués en externe et interne.

a. Les *ligaments latéraux* sont deux cordons rubanés, situés aux extrémités de l'axe transversal de l'articulation, plus en arrière qu'en avant, de manière à se relâcher pendant la flexion et à se tendre fortement pendant l'extension. L'externe, le plus court et le plus fort, procède d'une des facettes creusées sur le condyle externe du fémur et se termine à la tête du péroné. Il est recouvert par l'aponévrose jambière et il recouvre le tendon du poplité. L'interne, attaché supérieurement sur l'éminence qui surmonte la face excentrique du condyle interne, descend verticalement, glisse sur le contour de la surface articulaire du tibia grâce à la présence d'une petite facette enduite de cartilage et d'un cul-de-sac synovial et aboutit inférieurement à des empreintes de la tubérosité interne de cet os. Ses fibres sont disposées en deux couches légèrement croisées en X. Recouvert par l'aponévrose des muscles adducteurs de la jambe, il adhère par sa face profonde au ménisque interne.

b. Le *ligament postérieur* est membraneux, formé de deux lames aponévrotiques, isolées supérieurement, confondues en bas. La lame superficielle est constituée par de forts faisceaux fibreux entre-croisés laissant entre eux des orifices vasculaires ; elle se fixe, en haut, sur la face postérieure du fémur, au-dessous du gastrocnémien ou jumeaux de la jambe ; la lame profonde enveloppe comme une espèce de calotte les condyles du fémur. Après s'être réunies, elles s'attachent sur la face postérieure du tibia, très près de sa surface articulaire supérieure. La face externe de ce ligament est en rapport avec les vaisseaux poplités, et les muscles perforés et jumeaux de la jambe. La face interne, tapissée dans presque toute son étendue par les synoviales latérales, embrasse les condyles du fémur et adhère au ligament croisé interne, ainsi qu'aux ménisques interarticulaires.

c. Les *ligaments interosseux* sont deux liens funiculaires logés dans l'échancrure intercondylienne, que l'on appelle encore

ligaments croisés, parce qu'ils se croisent en X. L'externe, oblique de haut en bas et d'arrière en avant, s'attache : d'une part à la partie postérieure de l'échancrure intercondylienne, d'autre part dans la rainure creusée sur le sommet de l'épine tibiale; ses fibres sont légèrement tordues en spirale. L'interne, plus long et oblique en sens opposé, s'insère en haut à la partie antérieure de l'échancrure intercondylienne, en bas sur la petite éminence située en arrière de la facette interne du tibia.

On compte pour cette articulation trois synoviales : une antérieure et deux postérieures. La première, doublée latéralement par les ailerons de la rotule, forme un manchon vaste et lâche qui se porte du pourtour de la trochlée fémorale à la périphérie de la surface articulaire rotulienne. Couverte en haut par la terminaison des muscles rotuliens, en bas par les ligaments tibio rotuliens, elle est doublée en ces deux endroits d'une épaisse couche de graisse. Elle s'étend jusque sur la portion initiale de la corde fémoro-métatarsienne. Les deux autres, chargées de lubrifier les surfaces articulaires de la jointure fémoro tibiale proprement dite, comprennent entre elles les ligaments croisés, tapissent le ligament postérieur, les ligaments latéraux et les faisceaux fibreux servant à l'attache des ménisques; l'externe revêt en outre le tendon du poplité et fournit un vaste cul-de-sac qui descend dans la coulisse antérieure du tibia pour envelopper le tendon commun à l'extenseur antérieur des phalanges et à la corde fémoro-métatarsienne. Les deux synoviales fémoro-tibiales s'adossent, en avant des condyles et de l'échancrure qui les sépare, contre la synoviale fémoro-rotulienne. Toutes trois sont séparées des ligaments tibio rotuliens par une masse considérable de tissu adipeux, qui se prolonge dans l'échancrure intercondylienne. La synoviale fémoro-rotulienne communique fréquemment (3 fois sur 4 environ), mais d'une manière fort étroite, avec la fémoro-tibiale interne, tandis que la synoviale fémoro-tibiale externe est ordinairement indépendante des deux autres; il est très rare qu'elle communique avec l'interne (1).

L'articulation fémoro-tibiale est une charnière imparfaite qui peut exécuter deux mouvements opposés principaux, *flexion* et *extension*, et un mouvement accessoire assez borné, la *rotation*. Le mécanisme de ces mouvements se comprend sans peine, nous nous bornerons à faire quelques remarques particulières sur le déplacement subi par les ménisques. Pen-

(1) Voy. Navez, Quelques pages d'anatomie (*Ann. de méd. vétér.*, Bruxelles, novembre 1920).

dant la *flexion* et l'*extension*, ils se meuvent avec les facettes tibiales sur les condyles du fémur, d'avant en arrière ou d'arrière en avant, suivant le mouvement qui s'exécute, mais en même temps ils glissent en sens inverse d'une manière très appréciable sur l'extrémité supérieure du tibia ; ainsi, lors de la flexion, ils cheminent d'arrière en avant sur cette extrémité ; ils sont ramenés en arrière pendant l'extension. Quant à la *rotation*, qui peut avoir lieu de dedans en dehors ou de dehors en dedans, elle est produite non seulement par le pivotement des condyles dans leurs cavités glénoïdales, mais encore par un déplacement sensible des ménisques sur les surfaces du tibia.

Chez le **bœuf**, on remarque l'épaisseur considérable du ménisque externe, sur le contour duquel le tendon du poplité s'imprime fortement. Des deux attaches postérieures de ce ménisque, la fémorale se fait remarquer par sa prépondérance sur la tibiale, qui est au contraire très faible. Les deux ménisques entre-croisent leurs insertions antérieures, l'insertion postérieure de l'interne est exactement intercalée aux insertions tibiales des ligaments croisés. Le ligament tibio-rotulien médian est aplati et le plus long des trois ; il est sur le même plan que les deux autres, et n'est jamais noyé dans la graisse comme on l'observe chez les Solipèdes; il n'y a pas de fosse digitale sur le tibia à son insertion inférieure. Le ligament tibio-rotulien interne est relativement faible, et il en est de même du ligament fémoro-tibial interne qui est beaucoup plus petit que le ligament latéral opposé. La communication des deux synoviales antérieure et latérale interne est constante ; la latérale externe est isolée. Pour le reste, les choses sont disposées comme dans les Solipèdes.

Chez le **mouton** et la **chèvre**, il n'existe, vu l'étroitesse de la rotule, qu'un seul ligament tibio-rotulien au lieu de trois, et les trois synoviales communiquent largement à la base de la trochlée du fémur, de manière à n'en former qu'une comme chez l'homme. Les mêmes faits s'observent chez le **chien**, le **chat** et le **lapin**. Dans ces trois derniers animaux, les ménisques sont unis ensemble, près de leur insertion antérieure, par une bandelette fibreuse transversale ; d'autre part le ligament fémoro-tibial postérieur présente, dans son épaisseur, deux sésamoïdes juxtaposés aux condyles fémoraux, qui donnent attache aux branches d'origine du gastrocnémien.

Chez le **porc**, il y a trois ligaments tibio-rotuliens : l'interne est large, très mince, confondu avec le fascia lata; le moyen glisse sur une bourse séreuse vers son insertion au tibia, comme chez les Solipèdes.

§ 4. — Articulation péritonéo-tibiale.

C'est une petite diarthrose planiforme, à mouvements restreints et très obscurs, formée par l'union de la facette irrégulière qui occupe la face interne de la tête du péroné avec la facette analogue taillée sur la tubérosité externe et supérieure du tibia. Des fibres courtes et fortes, interosseuses ou périphériques, enveloppent ces facettes de tous côtés et les maintiennent solidement en contact. Le péroné est encore attaché au tibia : 1° en haut, par deux petits faisceaux ligamenteux croisés en X.

formant la partie supérieure de la grande arcade dans laquelle passent l'artère et la veine tibiales antérieures ; 2° dans le milieu, par une sorte de membrane aponévrotique, dont la largeur va en diminuant de haut en bas, comme celle de l'intervalle qu'elle remplit ; 3° en bas, par un cordon ligamenteux, qui continue le péroné jusqu'à la malléole externe, où il se réunit aux deux ligaments latéraux externes de l'articulation tibio-tarsienne.

Chez les **Ruminants**, le péroné est remplacé, dans la plus grande partie de sa longueur, par un cordon fibreux longeant le bord externe du tibia, contre la face profonde du muscle extenseur propre du doigt externe. Il n'y a donc pas d'articulation péronéo-tibiale supérieure. Par contre, la malléole externe, au lieu de se souder au tibia comme dans les Solipèdes, s'articule avec lui au moyen d'une petite arthrodie puissamment consolidée par des trousseaux de fibres périphériques.

Dans le **chien** et le **chat**, les deux os de la jambe s'unissent par leurs extrémités et par leur partie moyenne : 1° par leur extrémité supérieure, au moyen d'une petite arthrodie, analogue à celle du cheval et pourvue, comme elle, d'une bourse synoviale particulière ; 2° par leur extrémité inférieure, à l'aide d'une seconde arthrodie, dont le jeu est facilité par un prolongement de la synoviale tibio-tarsienne ; 3° par leur partie moyenne, grâce à l'interposition d'un ligament interosseux, large et membraneux dans ses deux tiers supérieurs, formé de fibres extrêmement courtes et fortes dans son tiers inférieur.

Dans le **porc**, la disposition est sensiblement la même que dans les Carnivores. On remarquera cependant que la facette de l'extrémité inférieure du péroné s'unit au tibia par un petit ligament interosseux, en sorte que l'articulation qui en résulte peut être considérée comme une amphiarthrose.

§ 5. — Articulations du tarse ou du jarret (fig. 134 et 135).

Les articulations du jarret comprennent : 1° l'articulation tibio-tarsienne ; 2° les articulations intertarsiennes ; 3° l'articulation tarso-métatarsienne. — La première est une charnière parfaite, la seule jointure véritablement mobile de la région. Toutes les autres sont des arthrodies dont le jeu est si restreint qu'elles semblent condamnées à une immobilité presque absolue pour assurer la précision des mouvements de la jointure principale.

Articulation tibio-tarsienne. — Deux os seulement concourent à former ce ginglyme angulaire : le tibia et l'astragale. L'épiphyse malléolaire du péroné est en effet confondue avec le tibia. On voit : du côté du tibia, deux gorges profondes, obliques en avant et en dehors, séparées par un tenon sur lequel on rencontre fort souvent une fossette synoviale ; du côté de l'astragale, une poulie à lèvres hélicoïdales qui occupe sa face antéro-supérieure.

Les moyens d'union sont sept ligaments : deux latéraux externes, trois latéraux internes, un antérieur et un postérieur.

a. Les *ligaments latéraux externes* sont distingués en superficiel et profond. Le superficiel est un gros cordon funiculaire, épanoui inférieurement, qui commence en haut sur la malléole externe, derrière la coulisse qui sépare cette tubérosité en deux parties, et descend verticalement en se fixant successivement sur l'astragale, le calcanéum, le cuboïde, le métatarsien médian et le métatarsien externe ; longé en avant par le tendon de l'extenseur latéral des phalanges, auquel il fournit une bride d'assujettissement, il se confond, en arrière, près de son extrémité inférieure, avec le ligament calcanéo-métatarsien. Le profond, beaucoup moins long que le précédent, qu'il croise en X, s'attache supérieurement sur la partie antérieure de la malléole externe, et se dirige obliquement en arrière et en bas, pour se fixer par deux faisceaux au côté externe de l'astragale et du calcanéum.

b. Les *ligaments latéraux internes* sont distingués en superficiel, moyen et profond. Le superficiel, le plus fort et le plus long des trois, procède de la malléole interne, descend, en s'épanouissant, sur le côté interne du tarse et se fixe, en se confondant avec les ligaments astragalo-métatarsien et tarso-métatarsien postérieur, sur la tubérosité de l'astragale, sur le scaphoïde, les cunéiformes et l'extrémité supérieure des deux métatarsiens internes. Le moyen se compose de deux cordons attachés en commun sous le précédent à la tubérosité tibiale interne et rappelant exactement les faisceaux du ligament externe profond ; ces cordons se dirigent obliquement en arrière et se terminent l'un sur l'astragale, l'autre sur le calcanéum. Quant au ligament interne profond, il est extrêmement faible, enveloppé par la synoviale et souvent réduit à une mince bandelette lamelleuse à peine distincte du feuillet séreux qui l'entoure. Il s'attache d'une part sur le tibia, en dessous du ligament moyen, d'autre part sur l'astragale, au même point à peu près que le faisceau supérieur du ligament moyen.

c. Le *ligament antérieur* est une membrane, plus épaisse en dehors qu'en dedans, formée de fibres entre-croisées, fixées : en haut, en avant de l'extrémité inférieure du tibia ; en bas, sur l'astragale, le scaphoïde, le grand cunéiforme et le ligament astragalo-métatarsien; par côté, au bord antérieur des deux ligaments latéraux superficiels. Il se relâche et se plisse transversalement pendant la flexion du jarret.

d. Le *ligament postérieur* est une autre capsule, qui ferme

l'articulation en arrière et présente, dans son milieu, un épaississement fibro-cartilagineux sur lequel glisse le tendon perforant. Il s'attache : en haut, sur le tibia ; en bas, sur l'astragale et le calcanéum ; par côté, il se confond avec les deux ligaments latéraux superficiels et avec le faisceau astragalien du ligament interne moyen. Ce ligament, extrêmement relâché dans

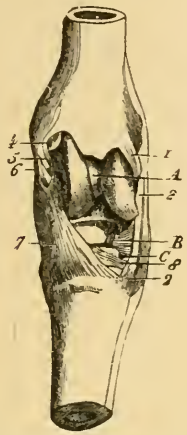

Fig. 134. — Vue antérieure des articulations tarsiennes*.

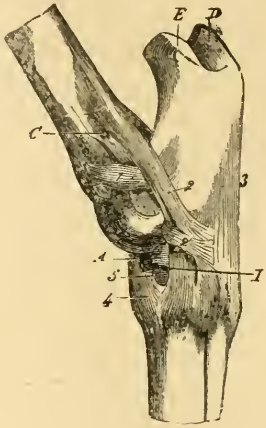

Fig. 135. — Vue latérale des articulations du tarse **.

* 1, ligament externe profond de l'articulation tibio-tarsienne ; 2, 2, ligament externe superficiel ; 4, ligament interne profond ; 5, ligament interne moyen ; 6, ligament interne superficiel ; 7, ligament astragalo-métatarsien ; 8, ligament cuboïdo-cunéen. — A, poulie astragalienne ; B, insertion cuboïdienne de la corde fémoro-métatarsienne ; C, conduit vasculaire du tarse.

** 1, ligament externe profond ; 2, ligament externe superficiel ; 2', anneau fourni par ce dernier ligament pour le passage de l'extenseur latéral des phalanges ; 3, ligament calcanéo-métatarsien ; 4, ligament astragalo-métatarsien ; 5, ligament cuboïdo-cunéen. — A, insertion cuboïdienne de la corde fémoro-métatarsienne ; B, orifice antérieur du conduit vasculaire du tarse ; C, coulisse de la malléole externe destinée à l'extenseur latéral des phalanges ; D, insertion du tendon des jumeaux de la jambe sur le calcanéum ; E, surface de glissement pour ce tendon.

l'état d'extension de la jointure, s'étend beaucoup pendant la flexion.

La synoviale de l'articulation tibio-tarsienne se développe à la face interne des deux ligaments capsulaires et revêt en grande partie les trois ligaments internes et le ligament externe profond. Quand elle devient le siège d'une hydropisie, elle se distend toujours en avant et en dedans, parce qu'elle n'est soutenue à cet endroit que par le ligament capsulaire antérieur ; mais elle peut aussi soulever la capsule postérieure et faire hernie dans le creux du jarret, en arrière des ligaments latéraux. Il n'est

donc pas exact d'attribuer toutes les tumeurs synoviales du creux du jarret à la dilatation de la gaine tendineuse tarsienne ; il peut y avoir là vessigon articulaire et vessigon tendineux.

Rien de moins compliqué que le mécanisme de l'articulation en question. C'est une charnière serrée, la plus parfaite de l'économie, jouant avec la précision et l'automatisme d'un ressort, un centre d'impulsion de première importance. Remarquons que, pour éviter la rencontre de la jambe avec le pied, lors de la flexion, cette dernière partie du membre se dévie un peu en dehors grâce à l'obliquité des gorges articulaires.

Articulations intertarsiennes et tarso-métatarsiennes. — Ce sont des arthrodies dont les facettes ont été suffisamment étudiées en ostéologie (voy. p. 226). Elles sont assujetties par des liens si solides que le tarse et le métatarse ne forment qu'un seul et même rayon de mouvement à l'extrémité inférieure du tibia. En outre des ligaments latéraux superficiels de l'articulation tibio-tarsienne, nous nous bornerons à décrire, parmi les moyens d'assujettissement de ces jointures multiples, les trois ligaments calcanéo-métatarsien, astragalo-métatarsien et tarso-métatarsien postérieur ; la connaissance des autres est dépourvue de tout intérêt pratique.

Le *ligament calcanéo-métatarsien* est une forte soupente fibreuse qui unit le bord postérieur du calcanéum au cuboïde et à la tête du métatarsien externe. Il se confond en dehors et en bas avec le ligament tibio-tarsien externe superficiel, en dedans avec le ligament tarso-métatarsien postérieur.

Le *ligament astragalo-métatarsien* est un large faisceau rayonné dont les fibres partent de la tubérosité interne de l'astragale pour se porter, en divergeant et en se confondant avec le ligament tibio-tarsien interne superficiel, sur le scaphoïde, le grand cunéiforme et l'extrémité supérieure du métatarsien principal.

Le *ligament tarso-métatarsien postérieur* réunit en arrière tous les os tarsiens en nivelant leur face postérieure. A l'instar du ligament commun palmaire du carpe, il se continue inférieurement par une bride qui va renforcer le tendon perforant, bride moins forte que celle du membre antérieur, absente même chez l'âne et le mulet. Avec la coulisse du calcanéum, il forme la paroi antérieure de la gaine tarsienne où glisse le tendon précité.

Les os du tarse n'exécutent entre eux ou sur le métatarse que des mouvements fort obscurs pratiquement négligeables.

Différences. — Dans les animaux autres que les Solipèdes, l'immobilité des jointures intertarsiennes et tarso-métatarsiennes est beaucoup moins absolue grâce à la configuration particulière des surfaces articulaires de

quelques-unes des pièces composantes. Ainsi, chez les **Ruminants** et les **Porcins**, le calcanéum se joint à l'astragale par une véritable articulation trochléenne, et ce dernier os s'articule avec le scaphoïde par une diarthrose du même genre. Chez le **chien**, le **chat**, le **lapin**, le même résultat est obtenu par réception de la tête astragalienne dans la cavité supérieure du scaphoïde.

Remarquons encore que chez les **Ruminants**, le **porc**, le **lapin**, il y a une articulation péronéo-calcanéenne qui manque aux Solipèdes et aux Carnivores, articulation qui s'établit entre la malléole externe et un condyle spécial porté par le calcanéum.

Le professeur Lemoigne (de Milan) a écrit, à propos du jarret du **bœuf**, que, si la mobilité des articulations tarsiennes enlève au membre postérieur de cet animal la rigidité favorable à la puissance de la détente et à la vélocité de l'allure, la disposition de l'articulation astragalo-calcanéenne fait peut-être compensation, la trochlée de l'astragale agissant comme un excentrique pour écarter le calcanéum et maintenir l'incidence « normale » du tendon d'Achille sur son bras de levier, quel que soit l'état de fermeture ou d'ouverture du jarret.

Nous nous bornons à l'indication de ces quelques faits, et nous laissons intentionnellement dans l'ombre un certain nombre de détails sans intérêt pour l'élève.

CHAPITRE III

ARTICULATIONS CHEZ LES OISEAUX

L'étude des articulations des Oiseaux nous arrêtera peu ; nous nous bornerons à quelques remarques sur les jointures intervertébrales, atloïdo-occipitale et temporo-maxillaires, les seules qui présentent une conformation tout à fait spéciale et digne d'attirer l'attention.

Articulations intervertébrales. — La grande mobilité du cou de l'Oiseau n'est pas seulement le fait de sa longueur relativement considérable, elle est encore due au mode particulier d'articulation des vertèbres. Nous savons, en effet, qu'elles ne s'unissent point entre elles, par leur corps, en formant une série continue d'amphiarthroses, comme dans les animaux mammifères. On trouve, dans la région cervicale, de véritables diarthroses, du genre que Cruveilhier a dénommé *articulation par emboîtement réciproque*, chaque vertèbre se mettant en rapport avec les vertèbres adjacentes au moyen de facettes convexes dans un sens et concaves dans le sens perpendiculaire au premier. Ces facettes sont recouvertes d'un cartilage d'encroûtement bien manifeste, mais il nous a semblé qu'au lieu de s'appliquer immédiatement contre les facettes opposées, configurées d'une façon inverse, elles s'en trouvent séparées par un disque fibro-cartilagineux extrêmement mince, rappelant celui de l'articulation temporo-maxillaire des Carnivores, du genre *Chat*. Deux synoviales assez lâches, séparées par cette lamelle interarticulaire, favorisent le jeu des vertèbres contiguës. Cette disposition, qui, à notre connaissance du moins, n'a été signalée que chez le Cygne, et encore d'une manière incomplète, appartient probablement à la classe tout entière des Oiseaux, car nous l'avons rencontrée jusqu'à présent dans tous les individus qu'il nous a été donné de soumettre à notre examen.

Dans sa portion dorso-lombo-sacrée, le rachis ne forme qu'une seule

pièce, par suite de la soudure des vertèbres, et ne présente point à étudier d'articulations proprement dites.

Dans la région coccygienne, la mobilité reparaît; mais cette mobilité est loin d'être aussi prononcée que dans la région cervicale, attendu que les vertèbres du coccyx s'unissent par amphiarthrose et non par emboîtement réciproque.

Articulation atloïdo-occipitale. — On sait qu'il n'existe sur l'occipital qu'un seul condyle plus ou moins sphéroïdal, et, sur la marge antérieure de l'atlas, qu'une seule cavité articulaire. L'articulation atloïdo-occipitale est donc une véritable énarthrose, à mouvements très variés et très étendus : disposition qui rend compte de la facilité avec laquelle les Oiseaux font pivoter leur tête sur l'extrémité supérieure de la tige cervicale.

Articulation temporo-maxillaire. — Le jeu de cette articulation offre ceci de particulier : qu'il provoque, lors de l'écartement des mandibules, non seulement l'abaissement de l'inférieure, mais encore l'élévation de la supérieure. Nous avons déjà fait connaître (p. 249) les conditions qui rendent possibles ce dernier mouvement; mais il ne reste pas moins difficile à comprendre, parce qu'il n'existe aucune puissance active, c'est-à-dire aucun muscle propre à l'effectuer directement. Le mécanisme qui préside à son exécution peut être exposé en quelques mots : on sait que l'os carré, interposé entre le temporal et le maxillaire inférieur à la manière du ménisque interarticulaire des animaux mammifères, s'unit en dehors avec le jugal, en dedans avec le ptérygoïdien ; on sait encore que celui-ci s'appuie, au moyen d'une facette diarthrodiale, sur le corps du sphénoïde et qu'il s'arc-boute contre l'extrémité postérieure du palatin (fig. 112), tandis que le premier, c'est à-dire le zygomatique, va rejoindre directement le maxillaire supérieur; on sait enfin que la mâchoire supérieure est mobile sur le crâne en raison de la flexibilité des cartilages ou des lamelles osseuses qui unissent ces deux parties de la tête. Nous ajouterons que l'os carré reçoit sur son apophyse antérieure un ou deux muscles provenant de la base du crâne, et que cet os peut être poussé ou plutôt tiré en avant par la contraction de ces faisceaux musculaires. Or, c'est cette poussée, transmise à la mandibule supérieure par l'intermédiaire de l'os jugal, d'une part, au ptérygoïdien et au palatin, d'autre part, qui produit justement le mouvement d'élévation de cette mandibule. Rien n'est plus facile que d'en avoir la preuve; il suffit de prendre une tête d'Oiseau débarrassée de toutes les parties molles qui l'entourent et de presser avec les doigts derrière les deux os carrés pour remplacer l'action de leurs muscles élévateurs; on voit alors l'extrémité interne du ptérygoïdien glisser sur la facette du sphénoïde et pousser devant elle l'os palatin pendant que le zygomatique agit de la même manière sur le maxillaire supérieur; on voit enfin se produire, par l'effet de cette poussée postéro antérieure, le mouvement ascensionnel qu'il s'agissait d'expliquer.

———

TROISIÈME SECTION

MUSCLES

Après l'étude des leviers osseux et de leurs articulations, vient la description des puissances chargées de les mouvoir, c'est-à-dire des *muscles*.

L'étymologie de ce mot est encore discutée : les uns le font dériver du grec μύειν, se mouvoir; les autres, du latin *mus*, souris, parce que Pollux comparait, dit-on, le muscle à un rat écorché.

On distingue des *muscles lisses* et des *muscles striés*, d'après les caractères de l'élément anatomique qui les constitue. Les *muscles lisses* sont soustraits à l'influence de la volonté et appartiennent aux organes de la vie végétative ; aussi, les désigne-t-on encore sous les noms de *muscles de la vie organique, muscles involontaires, muscles intérieurs*. Les *muscles striés* en diffèrent en ce que, à peu d'exceptions près, ils se contractent sous l'influence de la volonté ; ils sont surtout en rapport avec les fonctions de relation, ce qui les fait appeler *muscles extérieurs, muscles de la vie animale* ; presque tous s'attachent sur le squelette ; ils seront donc les seuls dont nous nous occuperons dans cette étude de l'appareil locomoteur ; mais, avant d'entamer la description particulière de chacun d'eux, il convient de les considérer d'une manière générale.

CHAPITRE PREMIER

MUSCLES EN GÉNÉRAL

§ 1er. — Morphologie.

Sous ce titre, nous en envisagerons successivement le volume, la situation, la forme, la direction, les attaches et les rapports.

A. Volume. — Rien n'est si variable que le volume des muscles. Quelle différence, en effet, entre le scapulo-huméral grêle et le long dorsal, et que de dimensions intermédiaires entre ces deux termes de comparaison ! Il y a donc des muscles très grands, grands, moyens, petits et très petits.

Quant au poids de la masse totale de ces organes, il varie suivant l'espèce, la race, l'individu, l'âge et l'état de santé ; mais,

en prenant une moyenne générale, on trouve qu'il représente près de la moitié du poids total du corps. L'amaigrissement ne consiste pas seulement dans la dispariton de la graisse, il s'accompagne en outre d'une diminution et parfois d'une sorte de fonte de la substance musculaire. La masse des muscles est en corrélation avec la masse du sang et en subit les fluctuations ; Bordeu appelait celui-ci de la « chair coulante ».

B. Situation. — La connaissance de la situation des muscles est une des premières notions à acquérir à leur sujet.

On distingue : des *muscles pairs* et des *muscles impairs* ; des *muscles superficiels* ou *peaussiers* et des *muscles profonds* ou *sous-aponévroliques*.

La plupart sont pairs, c'est-à-dire répétés symétriquement de chaque côté du plan médian. Il n'en est qu'un très petit nombre d'impairs, c'est-à-dire situés sur le plan médian même ; comme le diaphragme, les sphincters de l'anus et de la bouche, le transverse du bout du nez.

Les peaussiers sont placés immédiatement sous la peau, qu'ils servent à mouvoir; ils s'insèrent à sa face interne au moins par une de leurs extrémités et quelquefois par toute leur étendue. Le pannicule charnu, les muscles de la face, le platysma du cou sont des peaussiers. Le premier atteint un extrême développement chez certains animaux tels que le hérisson et le porc-épic. Ces muscles donnent à la physionomie ses traits particuliers et sa mobilité, agitent la peau de trémoussements pour la débarrasser des insectes, redressent et hérissent les piquants et parfois permettent à l'animal de se rouler en boule.

Les muscles sous-aponévrotiques, situés sous le *fascia superficialis*, sont infiniment plus nombreux que les précédents ; ils agissent sur les pièces du squelette, auxquelles ils se superposent en couches souvent multiples.

C. Forme. — La forme des muscles est des plus diverses, il en est de longs, de larges, de courts, et, dans chaque genre, on observe la plus grande variété.

Muscles longs. — Se rencontrent surtout dans les membres, où ils présentent ordinairement une *partie moyenne*, renflée, et deux extrémités, d'inégale grosseur : la plus volumineuse, toujours tournée en haut, est désignée métaphoriquement sous le nom de *tête*, l'autre porte celui de *queue*. Quelquefois ils sont coniques, rarement cylindriques, prismatiques ou aplatis en minces bandelettes. Dans une région donnée, les muscles superficiels sont toujours plus longs que les profonds.

Ainsi que l'a fait remarquer Bichat, il y a des muscles qui

n'ont d'autre analogie que l'apparence extérieure avec les muscles longs des membres : ce sont ceux étendus au-dessus ou au-dessous de la colonne vertébrale, qui sont en effet constitués par une série de faisceaux plus ou moins confondus à leur origine, distincts à leur terminaison, ou par des faisceaux qui ont chacun leur origine et leur terminaison propres sur les pièces qui composent le rachis.

Un muscle long peut être divisé à l'une ou à l'autre de ses extrémités ; si c'est à l'extrémité supérieure, il est qualifié de *biceps, triceps, quadriceps*... suivant qu'il présente 2, 3, 4... têtes.

Muscles larges ou *membraneux*. — S'étalent sous la peau ou autour des grandes cavités du tronc, qu'ils concourent à fermer et à séparer l'une de l'autre. Il en est d'elliptiques, de quadrilatères, de triangulaires, de trapézoïdes, etc.

Muscles courts. — On les trouve principalement autour des os courts, ou à la périphérie des articulations qui sont cachées profondément sous d'énormes masses musculaires. Bien que leur nom indique que leurs trois axes offrent à peu près les mêmes dimensions, il s'en trouve presque toujours une et même deux qui prédominent. On peut donc les assimiler, suivant le cas, soit aux muscles longs, soit aux muscles larges.

D. Direction. — La direction d'un muscle est un des points les plus importants de son étude ; car elle permet de déterminer l'angle de son incidence sur son bras de levier, la puissance de son action et la nature de ses usages. Il faut observer, au sujet de la direction des muscles : 1° la forme de leur axe principal, 2° le rapport de cet axe avec le fil à plomb, 3° sa comparaison avec l'axe des leviers osseux qu'ils entourent ou qu'ils sont chargés de mouvoir.

a. Un muscle est *rectiligne* quand son axe principal est droit, *curviligne* si cet axe décrit une courbe plus ou moins marquée, *orbiculaire* ou *sphincter* s'il décrit un cercle. Il est *infléchi*, lorsqu'il se porte d'abord dans un sens et se coude ensuite sur une poulie osseuse ou cartilagineuse pour changer de direction. S'il s'agit d'un muscle membraneux, il est *plat* ou *concave*, suivant que ses deux axes sont droits ou curvilignes.

b. Quand on rapporte la direction des muscles à celle du fil à plomb, on la dit *verticale*, *horizontale* ou *oblique*, expressions qui portent en elles-mêmes leur définition.

c. Si on la compare à celle des leviers osseux qu'ils entourent ou qu'ils meuvent, on reconnaît qu'ils peuvent être parallèles à ces leviers ou former avec eux des angles plus ou moins ouverts. La direction des os étant connue, il suffit d'indiquer

celle des muscles pour établir la comparaison. Ainsi, en disant que les muscles de l'épaule sont, pour la plupart, obliques de haut en bas et d'arrière en avant, on enseigne que ces muscles sont parallèles au scapulum et que leur incidence sur l'humérus se fait à peu près à angle droit.

E. Attaches ou insertions. — C'est, sans contredit, la partie la plus importante de l'étude des muscles, car on en peut déduire leur étendue, leur direction, leurs rapports mêmes et leurs usages. On désigne sous le nom d'*attache* ou *insertion fixe*, ou encore d'*origine*, le point du muscle qui reste le plus habituellement fixe pendant qu'il se contracte ; on appelle *attache* ou *insertion mobile* ou encore *terminaison*, celui qui répond au levier qui se déplace pendant la contraction. Il arrive souvent que les deux insertions sont alternativement fixes ou mobiles ; on évitera, dans ce cas, de les désigner par l'une ou l'autre épithète.

L'insertion fixe est souvent confondue avec celle d'autres muscles ; l'insertion mobile est généralement indépendante.

Les muscles s'attachent directement sur les os ou par l'intermédiaire d'un tendon ou d'une aponévrose, dont le volume, moins considérable que celui des fibres charnues, permet de concentrer l'insertion sur un plus petit espace. Sans cette dernière disposition, la surface du squelette n'eût pas suffi à donner attache à tous les muscles aux endroits voulus. Les tendons et les aponévroses d'insertion ont en outre l'avantage de transmettre à distance l'action musculaire.

F. Rapports. — L'indication des rapports des muscles complète l'idée de leur situation ; elle est d'une grande importance au point de vue chirurgical ainsi qu'au point de vue de l'anatomie comparée. Un muscle peut changer d'insertions, de forme, de volume, de structure, d'usages même ; il ne change jamais de connexions. — Ces connexions s'établissent avec la peau, avec les os, avec d'autres muscles, avec des vaisseaux et des nerfs.

a. Il n'y a, à proprement parler, que les peaussiers qui soient en contact immédiat avec la peau ; les autres muscles s'en trouvent séparés par des fascias fibreux que nous décrirons plus loin comme annexes du système musculaire.

b. Les muscles sous-aponévrotiques superficiels ne répondent aux os que par leurs extrémités ; les profonds sont immédiatement appliqués contre les pièces du squelette.

c. Les muscles se mettent en rapport entre eux d'une manière plus ou moins intime. Tantôt ils adhèrent fortement les uns aux autres, tantôt ils ménagent des interstices qui sont remplis

de graisse et de tissu conjonctif et parcourus généralement par des vaisseaux et des nerfs.

d. Les rapports des muscles avec ces derniers organes prennent quelquefois un caractère remarquable : c'est quand l'un d'eux accompagne comme un *satellite* des troncs vasculaires et nerveux cachés sous sa face profonde. Il y a dans cette circonstance un fait important d'anatomie chirurgicale, car le muscle peut servir de repère dans la recherche des vaisseaux ou nerfs voisins.

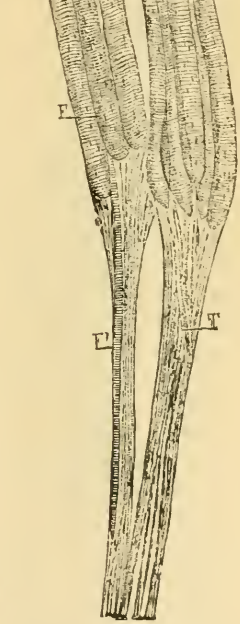

Fig. 136. — Quelques fibres musculaires striées du muscle sterno-hyoïdien de la grenouille, à leur union avec les fibres tendineuses (d'après Renaut).

F, fibres musculaires ; F', l'une d'elles, terminée en pointe ; T, tendon.

§ 2. — **Structure** (fig. 136 à 139).

Il entre dans la structure des muscles : 1° du tissu musculaire proprement dit, dont le conjonctif a reçu le nom spécial de *périmysium ;* 2° du tissu fibreux, formant tendons, aponévroses ou intersections ; 3° des vaisseaux et des nerfs ; 4° enfin, à titre d'annexes, des aponévroses contentives, des bourses séreuses et des gaines synoviales tendineuses.

A. Tissu musculaire. — Ce tissu se compose de faisceaux qu'il est possible de diviser et de subdiviser par la dissociation en faisceaux de plus en plus petits, jusqu'à ce qu'on soit arrivé à l'unité histique, la *fibre musculaire striée.*

Cet élément est une sorte de cylindre ou de prisme irrégulier dont les dimensions sont extrêmement variables suivant les espèces et les individus et suivant les muscles. Son calibre peut aller de 1 centième à 1 dixième de millimètre ; il est en moyenne de 4 à 6 centièmes (40 à 60 μ). Sa longueur est plus variable encore. En général elle est considérable, et l'on ne voit que bien rarement dans le champ du microscope une fibre en entier. Dans les grands muscles de l'homme, la moyenne serait de 5 à 10 centimètres. On a pu suivre des fibres, dans le couturier de l'homme, sur une longueur de plus de 12 centimètres sans

trouver leur fin. Les plus courtes se rencontrent dans les muscles les plus courts, tels que ceux des osselets de l'ouïe, les intercostaux des petits animaux. Mais il ne faudrait pas croire que les fibres aillent toujours d'une extrémité à l'autre du corps charnu : même en faisant abstraction des muscles juxta-vertébraux, composés, comme nous l'avons dit plus haut, d'une succession de petits muscles chevauchants, on trouve souvent, dans la longueur de muscles simples de constitution, plusieurs fibres ajoutées bout à bout et réunies par de petits tendons microscopiques.

Les fibres musculaires se terminent, à l'une et à l'autre extrémité, soit par un moignon arrondi, soit par une ou même plusieurs pointes effilées. Chacune est pourvue d'une membrane d'enveloppe spéciale, mince et très élastique, qu'on appelle *sarcolemme*, et d'un protoplasma polynucléé qui s'est en grande partie différencié en fibrilles contractiles, connues sous le nom de *cylindres de Leydig* ou colonnettes musculaires. La partie du protoplasma qui a conservé son état primitif et qui sert de ciment et d'enveloppe aux fibrilles contractiles est distinguée sous le nom de *sarcoplasma* ; elle contient les *noyaux*, lesquels sont généralement situés immédiatement en dessous du sarcolemme et en nombre plus ou moins considérable. Les cylindres de Leydig forment un faisceau plus ou moins compact, dont la section transversale donne lieu à un réseau délicat (*champs* de Cohnheim). Quand ils ne sont pas très serrés, les lignes de sarcoplasme qui les séparent s'accusent par une striation longitudinale plus ou moins marquée, et on peut les voir se dissocier sous l'action de certains réactifs, notamment à l'extrémité rompue d'une fibre. Mais ce qui donne à l'élément son aspect caractéristique, justifiant le nom de fibre striée, c'est une élégante striation transversale, scalariforme, due à la structure particulière de ses fibrilles constituantes, dont nous allons maintenant dire deux mots. Chacune d'elles est formée d'une série de disques alternativement clairs et obscurs que l'on appelle *bandes claires* et *disques épais*. Les bandes claires sont traversées dans le milieu par un trait obscur auquel on a donné le nom de *disque mince*, et l'espace compris entre deux disques minces successifs constitue un *segment* ou *case musculaire*. Dans son état de plus grande simplicité, un segment musculaire comprend donc : un disque mince, une demi-bande claire, un disque épais, une demi-bande claire et un disque mince. Mais la striation est susceptible de se compliquer ; par exemple une strie claire, dite *strie de Hensen*, peut se montrer au milieu du disque épais, celui-ci peut même se diviser en

trois parties : un *disque épais principal* et deux disques *épais accessoires* par deux stries claires. Les demi-bandes claires peuvent aussi être subdivisées par des *disques minces accessoires*. — Plus la striation est complexe, plus la contraction de la fibre est brusque et énergique, comme si, la substance contractile étant plus morcelée, la surface d'échange avec le milieu nutritif était rendue plus grande. Les stries diverses des fibrilles d'une même fibre se correspondent et déterminent la striation transverse de toute la largeur de celle-ci. Nous renvoyons pour plus de détails sur cet élément aux ouvrages d'histologie. Ajoutons seulement que, dans

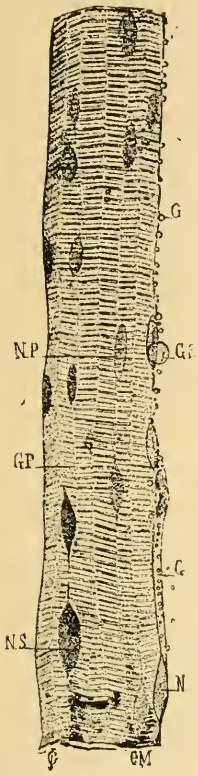

Fig. 137. — Fibre d'un muscle rouge fixé tendu (d'après Renaut) *.

Fig. 138. — Fibre musculaire déchirée ; les deux fragments sont réunis par le sarcolemme.

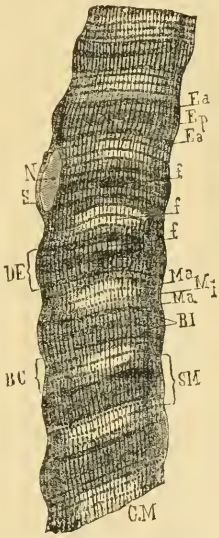

Fig. 139. — Fibre musculaire d'une patte de lucane-cerf volant (striation compliquée (d'après Renaut) **.

* Fibre d'un muscle rouge de lapin fixé tendu palpitant. — NS, noyaux superficiels ; NP, noyaux profonds ; N, noyau placé sous le sarcolemme et vu de profil ; GS, goutte sarcodique résultant de l'expression du plasma musculaire par suite de la contraction du muscle sous l'influence de l'alcool ; G, G, G, granulations protéiques venues du plasma musculaire, exprimées et réunies sous le sarcolemme ou ayant passé par expression en dehors de lui.

** Fibre du muscle moteur des pattes du lucane-cerf, fixé tendu, contracté par l'injection interstitielle d'alcool fort. - N, noyau musculaire ; S, sarcolemme ; SM, limites d'un segment contractile ; DE, limites du système du disque épais, renfermant le disque épais principal E*p*, et les disques épais accessoires E*a* ; BI, bandelettes claires intercalaires du disque épais ; BC, limites du système de la bande claire renfermant : M*p*, le disque mince principal, et M*a*, M*a*, les deux disques minces accessoires ; *f*, *f*, *f*, lignes de la striation longitudinale indiquant les limites des faisceaux fibrillaires.

le même animal, les muscles striés n'ont pas tous la même

couleur, qu'il en est de pâles et de foncés, et que cette différence extérieure correspond à des différences de structure et de contractilité remarquables qui ont été mises en relief par Ranvier, dans la raie et le lapin, par Arloing et Lavocat, chez nos animaux domestiques et chez certains poissons. Par exemple, on sait que les muscles des pattes des oiseaux sont rouges, tandis que ceux des ailes sont plus ou moins décolorés, que le demi-tendineux, le crural et d'autres muscles du lapin se distinguent par leur couleur foncée, que, dans toutes les espèces, on trouve ainsi des muscles ou des faisceaux de muscle normalement plus pâles ou plus foncés que leurs voisins. Or, on constate au microscope que les fibres des muscles pâles sont à un stade d'évolution plus avancé que celles des muscles foncés, ce qui se traduit par la moindre abondance de leur sarcoplasme et le moindre nombre de leurs noyaux, et aussi par l'absence de toute striation longitudinale, tandis que la transversale est d'une remarquable netteté. Le mode de contraction n'est pas non plus absolument le même pour les deux sortes de fibres : les foncées ont une contraction moins brusque mais plus soutenue que les pâles.

Pour constituer un muscle, les fibres se réunissent parallèlement en faisceaux primaires, qui s'assemblent eux-mêmes en faisceaux secondaires, lesquels se groupent en faisceaux plus importants pour constituer l'organe tout entier. Les fibres élémentaires et les faisceaux de fibres de divers ordres sont séparés et réunis tout à la fois par un tissu conjonctif lâche qui sert de substratum aux vaisseaux et aux nerfs, et que l'on appelle *périmysium interne*. Ce même tissu conjonctif forme à la superficie du muscle une enveloppe générale, le *périmysium externe*, en continuité avec le tissu cellulaire intermusculaire. Du tissu adipeux, en plus ou moins grande abondance, infiltre le périmysium, donnant lieu sur les coupes à ce que l'on appelle, dans le langage de la boucherie, le *persillé*.

B. Tissu fibreux. — Le tissu fibreux des muscles constitue des tendons, des aponévroses et des intersections.

Les *tendons* sont des cordons d'un blanc nacré, arrondis ou aplatis, fixés aux extrémités des muscles longs. Ils se composent de faisceaux fibreux parallèles, réunis par un tissu conjonctif qui leur forme en outre une enveloppe générale : texture qui rappelle celle des muscles. Ces faisceaux, vulgairement appelés fibres tendineuses, s'unissent de la manière la plus solide avec les fibres charnues, grâce à une sorte de ciment interposé. On voit le moignon terminal de celles-ci, revêtu du sarcolemme, se loger dans une sorte de cupule formée à l'ori-

gine de celles-là, et s'y coller en quelque sorte au moyen d'une très mince couche d'une substance qui se dissout dans la potasse à 40 p. 100 (fig. 136).

Les tendons peuvent subir dans leur intimité des modifications importantes ; par exemple, dans les points où ils sont exposés à de fortes pressions, comme au niveau des angles articulaires, on les voit souvent se renfler, se durcir, prendre la texture du tissu fibreux hyalin ou du tissu fibro-cartilagineux et constituer ce que l'on appelle des nodules sésamoïdes. Chez les oiseaux, ils subissent en grand nombre la transformation osseuse, particulièrement dans les pattes.

Parmi les *aponévroses* faisant partie intégrante des muscles, il faut distinguer les aponévroses d'insertion et les aponévroses de revêtement. Les premières ne sont que des tendons aplatis, servant à l'attache de muscles plus ou moins larges et membraneux. Les secondes sont étalées à la surface de certains muscles, auxquels elles communiquent une belle couleur de nacre ; le plus souvent, elles ne sont que l'épanouissement d'origine d'un tendon.

Quant aux *intersections* fibreuses qui donnent aux corps charnus toute leur ténacité, elles sont plus ou moins nombreuses et épaisses suivant l'intensité des tractions auxquelles ces organes sont exposés. Elles résultent de la division, en quelque sorte de la dissociation des tendons à l'intérieur du corps du muscle. Cela nous amène à étudier les différents modes d'union de celui-ci avec les tendons (fig. 140).

Les fibres charnues peuvent continuer la direction des fibres tendineuses bout à bout, ou bien s'implanter obliquement sur elles de telle sorte qu'une seule fibre tendineuse puisse recevoir un nombre plus ou moins considérable de fibres charnues. Dans le premier cas, les fibres musculo-tendineuses peuvent être parallèles ou plus ou moins rayonnantes ; le muscle est qualifié de *flabelliforme* quand ses fibres divergent comme les rayons d'un éventail. Dans le second cas, qui est de beaucoup le plus commun, plusieurs modes peuvent se rencontrer : 1° le tendon s'épanouit à la surface du muscle en un cône creux qui reçoit sur sa face interne l'insertion des fibres charnues ; 2° le tendon plonge dans le muscle par une pointe amincie, souvent divisée, sur laquelle les fibres musculaires viennent s'attacher obliquement (muscles penniformes ou pennés). Il est digne de remarquer qu'un muscle pourvu de deux tendons présente la première disposition à l'une de ses extrémités, et l'autre disposition à l'extrémité opposée, en sorte que toutes les fibres charnues qui le composent offrent à peu près la même

longueur, celles qui partent du sommet d'un tendon allant se fixer au fond du cône creux formé par le second tendon, et réciproquement (fig. 140, D); 3° le tendon s'atténue en pointe le long d'un bord du muscle, et les fibres charnues s'insèrent unilatéralement (muscle semipenné). S'il y a deux tendons, ils se comportent de même sur les bords opposés de l'organe et les fibres charnues vont obliquement de l'un à l'autre, comme le montre la figure 140 en B ou en C.

Ces divers arrangements démontrent la nécessité de ne pas confondre la longueur du corps charnu d'un muscle avec la longueur de ses fibres. Il est certain, par exemple, que l'étendue de contraction du muscle C de la figure 140 serait plus considérable que celle du muscle B de la même figure.

Les tendons ne sont pas nécessairement placés aux extrémités des muscles ; quelquefois ils en interceptent la longueur. On qualifie de *digastriques* ceux qui comprennent ainsi deux corps charnus successifs, réunis par un tendon.

C. Vaisseaux et nerfs. — Le tissu musculaire reçoit beaucoup de sang ; mais il en arrive très peu à l'élément fibreux. Les artères sont grosses, nombreuses et ordinairement accompagnées chacune par deux *veines*. Les capillaires s'anastomosent de manière à former des mailles rectangulaires dans lesquelles se logent les fibres contractiles. Ranvier a observé que, dans les muscles foncés du lapin, le réseau vasculaire est garni de varicosités qui retiennent une masse de sang plus considérable à l'intérieur de ces organes.

Les lymphatiques des muscles sont mal connus ; on n'en a vu jusqu'à ce jour qu'à la surface, ou bien dans les grosses travées du périmysium interne ou du tissu conjonctif interfasciculaire des tendons.

Les nerfs émanent du centre cérébro-spinal et sont formés de fibres à myéline ; les uns sont moteurs, les autres sensitifs. Nous ne ferons que citer les filets destinés aux vaisseaux et accompagnant ceux-ci à l'intérieur du muscle. Les nerfs moteurs se terminent par de petits renflements, appelés *plaques motrices*, situés sous le sarcolemme des fibres musculaires, à l'intérieur desquels le cylindraxe de la fibre nerveuse afférente se divise en arborisation. Les nerfs sensitifs ne s'observent pas seulement dans les annexes des muscles, mais encore dans le tissu musculaire lui-même, où on les voit se ramifier sur une grande étendue avant de se terminer par des extrémités libres, non englobées dans des corpuscules spéciaux comme le sont les terminaisons motrices. Dans les tendons, les terminaisons sensitives sont fort nombreuses et aujourd'hui bien connues, grâce aux

recherches de Golgi ; il y a des arborisations libres ou *buissons terminaux*, des *corpuscules de Pacini* et des *corpuscules de Golgi*, ceux-ci situés à la jonction du tendon avec le muscle (voir les ouvrages d'histologie).

D. Annexes des muscles. — 1° *Aponévroses contentives.* — Les aponévroses d'enveloppe ou fascias sont des mem-

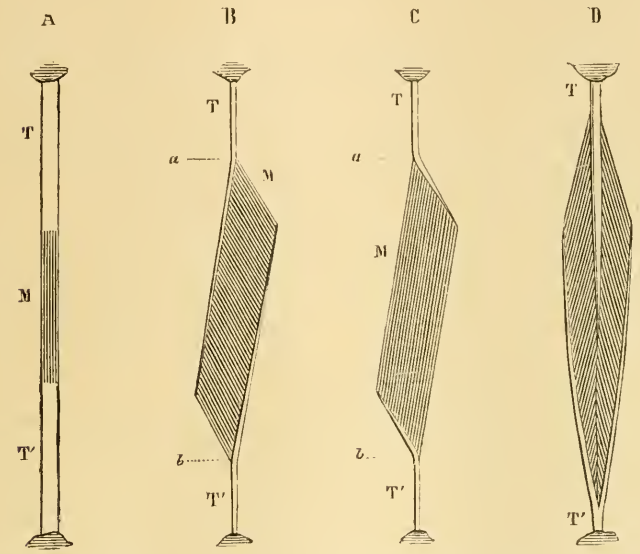

Fig. 140. — Schémas de divers modes d'union des tendons avec les fibres charnues.

M, corps charnu du muscle ; T, T', tendons ; *a*, *b*, longueur du corps charnu musculaire ; A, B, C, D, divers modes d'agencement des fibres musculaires (Beaunis et Bouchard, *Anatomie descriptive.*)

branes fibreuses qui entourent les muscles individuellement ou par groupes, de manière à les maintenir dans leur position et à les soutenir pendant leur contraction. Elles sont formées de fibres entre-croisées, très résistantes, qui prennent sur les os de nombreux points d'attache et reçoivent ordinairement l'insertion d'un ou de plusieurs muscles chargés de les tendre. Leur face externe est en général séparée de la peau par un mince feuillet conjonctif que l'on appelle *fascia superficialis.* L'interne envoie entre les muscles des prolongements lamelleux qui souvent leur forment des aponévroses contentives spéciales ; tantôt elle adhère fortement aux muscles enveloppés et leur fournit des points d'insertions ; tantôt, au contraire, elle leur est lâchement unie. — Ces membranes sont souvent

traversées par des vaisseaux et des nerfs, et présentent, pour cela, des orifices circonscrits par des anneaux fibreux.

En résumé, nous avons signalé trois sortes d'aponévroses : les *aponévroses d'insertion*, les *aponévroses de revêtement* et les *aponévroses de contention*. Les deux premières sortes font partie intégrante des muscles et peuvent être assimilées à des tendons étalés ou membraneux.

2° *Bourses séreuses.* — Les bourses séreuses, encore appelées bourses muqueuses, sont de petites cavités pleines d'un liquide séreux, que l'on rencontre dans les points où les muscles glissent sur des surfaces résistantes. Elles sont généralement orbiculaires, arrondies, souvent divisées incomplètement par des brides conjonctives. Leurs parois sont formées d'un tassement plus ou moins accentué des éléments du tissu conjonctif et leur cavité est dilatée, assimilable à une maille de ce tissu.

Les bourses séreuses s'agrandissent beaucoup lorsque les pressions et les frottements deviennent plus intenses dans les points où elles siègent. Elles peuvent même apparaître dans toutes les régions, notamment sous la peau quand on y rencontre accidentellement les conditions qui président à leur développement physiologique.

3° *Gaines et synoviales tendineuses.* — On appelle *gaines tendineuses* des coulisses de glissement moitié osseuses, moitié fibreuses, quelquefois exclusivement fibreuses, dans lesquelles passent les tendons lorsqu'ils se réfléchissent pour changer de direction ou lorsqu'ils glissent sur des articulations mobiles.

Quant aux *synoviales tendineuses*, ce sont des membranes séreuses qui tapissent les gaines tendineuses et les tendons dans les points où ces deux parties se correspondent. Elles sont chargées de sécréter une humeur synoviale tout à fait semblable à celle des articulations. Il y a des synoviales tendineuses *vésiculaires* et des synoviales tendineuses *vaginales*. Les premières ne se distinguent des bourses séreuses que par la nature de leur contenu : ce sont de petites outres sous-tendineuses aplaties, facilitant le glissement d'un tendon sur une partie dure, ou bien permettant un contact intermittent des deux organes en se dilatant et s'aplatissant tour à tour. Les secondes enveloppent complètement le tendon et tapissent la face interne de sa gaine, offrant ainsi, comme les grandes séreuses splanchniques, un feuillet externe ou pariétal, un feuillet interne ou viscéral, et un ou plusieurs *méso-tendons* qui vont de l'un à l'autre en comprenant les vaisseaux et les nerfs du tendon enveloppé. A leurs deux extrémités, ainsi qu'en d'autres points où elles sont insuffisamment soutenues, les synoviales vagi-

nales forment des culs-de-sac où la synovie peut s'accumuler.

Les synoviales tendineuses ont la structure ordinaire des séreuses, comprenant une couche profonde, conjonctive, et une couche superficielle, endothéliale ; mais le plus souvent le feuillet viscéral est réduit à l'endothélium, en sorte que, dans ces points, le tendon montre une surface séreuse plutôt qu'une membrane distincte et isolable.

§ 3. — Propriétés physico-chimiques des muscles striés.

Les muscles sont des organes mous, remarquables par leur couleur rouge plus ou moins foncée variant suivant les espèces, et, dans chaque espèce, suivant la région, l'âge et l'état de santé des animaux. Cette couleur est due à un pigment qui présente toutes les propriétés de l'hémoglobine. Le tissu musculaire est très extensible et élastique pendant la vie, translucide sous une faible épaisseur ; après la mort, il devient rigide et opaque, tout en perdant de sa ténacité. La dessiccation le brunit et le racornit ; les lavages répétés le décolorent jusqu'à la nuance jaune-paille.

Au repos, le muscle est alcalin ; il devient acide à la suite de contractions répétées qui ont produit l'état de fatigue et engendré à son intérieur des acides lactiques.

Sa composition chimique est complexe. Si nous faisons abstraction de sa trame conjonctive ou fibreuse qui se convertit en gélatine par la coction, et de la graisse en plus ou moins grande quantité déposée dans cette trame, nous constatons que le tissu musculaire proprement dit est formé d'environ trois quarts d'eau et un quart de résidu fixe. Celui-ci est formé en grande partie de matières protéiques, puis de matières ternaires, enfin de matières minérales. Parmi les matières protéiques, la plus abondante et aussi la plus importante est la *myosine*, sorte de fibrine musculaire, spontanément coagulable comme la fibrine du sang, insoluble dans l'eau et dans la solution de nitrate ou de carbonate de potasse, soluble dans l'acide chlorhydrique très dilué (1 p. 1000), ainsi que dans les solutions de sel marin à 5 ou 10 p. 100, peptonisable dans le suc gastrique ou pancréatique. Les autres matières protéiques sont : une albumine dissoute, un peu de caséine et des substances du groupe urique, comme la créatine, la créatinine, l'acide urique, la xanthine, l'hypoxanthine, etc.

Les matières ternaires ou non azotées sont : des acides lactiques, de l'inosite, de la graisse, du glycogène. Ce dernier est particulièrement abondant dans les muscles du fœtus et du nouveau-né ; plus tard, il est incessamment détruit par l'activité du muscle, en sorte qu'il ne s'accumule guère au delà de 1 à 2 grammes pour 100. Chauveau et Kaufmann ont trouvé $1^{gr},774$ pour 100 dans le masséter du cheval au repos, $1^{gr},396$ dans le même muscle en activité. Morat et Dufourt donnent des chiffres de beaucoup inférieurs : $0^{gr},582$ à $0^{gr},684$ pour 100 dans le muscle au repos, $0^{gr},116$ à $0^{gr},194$ dans le muscle excité. La viande des Solipèdes est en effet particulièrement riche en glycogène, substance représentant, comme Chauveau l'a démontré, le potentiel énergétique du muscle, qui se transforme en sucre, avant d'être brûlé pendant la contraction.

Les matières minérales sont en forte proportion dans le muscle. En incinérant de la viande de cheval, Bibra a obtenu 4 p. 100 de résidu fixe. Ces matières, qui forment les cendres de la chair musculaire, sont en grande partie solubles dans l'eau. D'après Chevreul, les sels inorganiques consti-

tuent le quart des matières dissoutes dans le bouillon de bœuf et 81 p. 100 des sels solubles contenus dans la chair musculaire. Les sels solubles sont presque exclusivement à base de potasse; ce sont surtout des phosphates : les chlorures y sont en quantité bien inférieure à celle que l'on trouve dans les autres tissus et dans les diverses humeurs de l'économie. Outre la potasse, on trouve aussi une certaine quantité de soude et de magnésie, et une faible proportion de chaux. Quant aux matières minérales insolubles, elles sont formées principalement de phosphates terreux et d'un peu d'oxyde de fer.

L'analyse suivante, faite par Weber, donne la proportion des différents principes minéraux contenus dans 100 parties de cendres provenant des muscles du cheval.

Potasse	39,40
Soude	1,86
Chlorure de sodium	1,47
Magnésie	3,88
Chaux	1,80
Peroxyde de fer	1,00
Acide phosphorique	45,74
Acide sulfurique	0,30

Rigidité cadavérique. — Lorsqu'un animal est mort, dans un laps de temps qui varie de quelques minutes à quelques heures, les muscles entrent en rigidité cadavérique et fixent le cadavre dans une attitude immuable. S'il s'agit d'animaux de dissection, il faut veiller à ce qu'ils ne raidissent pas en mauvaise position. Cet état se prolonge un temps plus ou moins long, généralement plusieurs jours. — La rigidité cadavérique résulte de la coagulation de la myosine, qui rappelle tout à fait celle de la fibrine du sang; coagulation du muscle, coagulation du sang sont deux phénomènes semblables, dus à un ferment diastasique qui se produit au moment de la mort. En ce qui concerne les muscles, il est possible que l'accumulation des déchets résultant de l'arrêt de la circulation contribue à leur coagulation, car le muscle roidi est presque toujours acide, et l'on sait que la fatigue accélère beaucoup la rigidité cadavérique; d'autre part, un muscle qui vient d'entrer en rigidité peut reprendre temporairement sa souplesse et sa contractilité si l'on rétablit la circulation à son intérieur par une injection de sang défibriné. La rigidité cadavérique cesse au moment où le muscle va entrer en putréfaction. La myosine passe alors à l'état de globuline, puis de peptone, sous l'influence d'une diastase, comme si le muscle subissait une autodigestion.

§ 4. — Propriétés physiologiques et action mécanique.

La raison d'être du tissu musculaire réside dans sa *contractilité*, c'est-à-dire dans la propriété qu'il possède de se raccourcir sous l'influence d'un excitant naturel ou artificiel. La contraction musculaire est le phénomène qui résulte de la mise en jeu de cette propriété. On estime qu'un muscle peut se contracter d'environ un quart de la longueur de ses fibres charnues. Dans cet état, il se gonfle et se durcit, mais ne change pas sensiblement de volume, car il gagne en diamètre ce qu'il perd en longueur. Les fibres se comportent

comme des tubes de caoutchouc préalablement étirés que l'on abandonne à eux-mêmes, c'est-à-dire qu'elles augmentent de largeur tout en se raccourcissant et que leurs stries transversales deviennent plus serrées. D'après Ranvier, les disques épais seraient les seules parties contractiles de la fibre ; les disques minces seraient des pièces de soutènement, des cloisons solides séparant les cases musculaires, et les bandes claires, de la substance élastique ; en sorte que la striation transversale serait tout simplement le résultat d'un morcellement extrême de la matière contractile, entraînant la multiplication de la surface et favorisant les échanges nutritifs.

Le muscle en contraction présente une circulation suractivée et dégage par le sang veineux une grande quantité d'acide carbonique provenant de l'oxydation des hydrates de carbone, ainsi que divers autres produits de déchet. Le glycogène, amené à l'état de sucre par le sang, qui l'a reçu lui-même du foie, se transforme de nouveau en sucre, s'oxyde et engendre l'énergie mécanique en même temps qu'une certaine quantité de chaleur libre. Le muscle est donc un grand consommateur d'oxygène et un grand producteur d'acide carbonique. C'est pourquoi tout travail musculaire un peu intense entraîne l'accélération de la respiration et de la circulation. Il ne suffit pas d'avoir bonnes jambes pour bien courir, il faut encore une respiration ample et facile et un cœur puissant ; tout le monde en a fait l'expérience.

Ces phénomènes physiques et chimiques de la contraction musculaire, si importants qu'ils soient au point de vue physiologique, ne doivent pas nous arrêter plus longtemps. Il importe surtout ici d'envisager les conséquences de cette contraction, c'est-à-dire l'action mécanique des muscles. Les deux extrémités d'un muscle qui se contracte se rapprochent, si elles sont libres ; ou bien l'une d'elles se rapproche de l'autre, si cette dernière est fixée à un point immobile ; et, si ces extrémités sont attachées sur deux leviers inégalement mobiles, elles se déplacent toutes deux en proportion de cette mobilité. Les os sont donc entraînés par les muscles auxquels ils donnent insertion et ainsi se produisent les mouvements. L'étendue du raccourcissement d'un muscle varie suivant qu'il est entièrement libre ou qu'il a une résistance à vaincre ; on en fixe la limite moyenne au quart environ de la longueur des fibres musculaires; le mouvement engendré sera donc d'autant plus grand que les fibres seront plus longues. Comme chaque fibre représente une force indépendante dans son action, on peut juger de la puissance d'un muscle par le nombre de ses fibres.

En résumé, l'étendue de contraction est proportionnelle à la longueur des fibres charnues tandis que la force de contraction est proportionnelle au nombre de ces fibres, c'est-à-dire à l'étendue de la section du muscle. Ainsi s'expliquent les formes élancées et sveltes des animaux de vitesse, et les formes amples et trapues des animaux de trait. Dans cette appréciation, il faut aussi tenir compte de la densité et de l'énergie du muscle, ainsi que de l'intensité des excitations qui provoquent sa contraction.

Les muscles sont souvent aidés dans leur action par des conditions mécaniques particulières, telles que la disposition des leviers sur lesquels ils agissent, l'incidence de leurs fibres sur ces leviers, et, enfin, par la présence de lames ou de cordes élastiques. On trouve dans l'appareil locomoteur les trois genres de levier admis en physique. Par exemple la tête s'étend sur le cou par un levier du premier genre ou *interfixe* qui a pour bras de la puissance la saillie de la nuque sur l'articulation occipito-hyo-atloïdienne ; l'articulation du coude et celle du jarret s'étendent par un levier du même genre lorsque le membre est en l'air ; mais si le membre est à l'appui, ces articulations s'étendent par un levier du deuxième genre ou *interrésistant* ; l'avant-bras, la jambe, la cuisse se fléchissent par un levier du troisième genre ou *interpuissant*. Suivant le cas, la force est favorisée aux dépens de la vitesse, ou la vitesse aux dépens de la force ; mais la dernière alternative est plus fréquente que la première ; c'est ainsi que le levier du troisième genre est de beaucoup le plus répandu, que celui du premier genre présente toujours une prépondérance du bras de la résistance sur celui de la puissance. Le levier du second genre, favorable à la puissance, n'est guère employé que pour l'extension de certains rayons des membres au moment de l'effort propulsif. Si l'on considère d'autre part que les muscles sont rarement perpendiculaires à leur bras de levier, du moins au commencement de leur action, ce qui diminue considérablement leur puissance, on se convainc que la nature a prodigué la force pour assurer la vitesse.

Usages des muscles. — Il y a des muscles *fléchisseurs*, *extenseurs*, *abducteurs*, *adducteurs*, *rotateurs*, etc., c'est-à-dire pour tous les mouvements dont les articulations sont le centre.

Pour déterminer le rôle ou les usages des muscles, il suffit de connaître leurs insertions et le mode d'articulation des os sur lesquels ils s'attachent. S'agit-il, par exemple, d'un muscle situé dans l'angle formé par les deux rayons osseux d'une articulation trochléenne : c'est un fléchisseur ; d'un muscle situé derrière le sommet de cet angle : il ne peut qu'être exten-

seur; d'un muscle placé sur le côté externe d'une énarthrose : il est évidemment abducteur ; d'un muscle situé du côté interne, c'est-à-dire entre l'articulation et le plan médian du corps : il est adducteur ; d'un muscle enroulé obliquement autour de l'articulation, en se portant, par exemple, de la face externe d'un rayon à la face interne de l'autre rayon : il est rotateur si l'articulation permet ce mouvement ; d'un muscle appliqué plus ou moins obliquement sur des os unis par une trochoïde : il fait pivoter l'une des pièces sur l'autre ; etc. Il est inutile de multiplier les exemples. Le principe étant bien compris, il est facile, dans presque tous les cas, de déterminer les usages d'un muscle lorsqu'on connaît sa situation et le genre des articulations comprises entre ses insertions.

Le résultat de la contraction des muscles est influencé par la direction de leur axe principal, ainsi que par les conditions statiques et dynamiques des leviers sur lesquels ils agissent. Les muscles *rectilignes* ont pour effet immédiat de rapprocher les pièces osseuses sur lesquelles ils s'attachent. Ce rapprochement est ordinairement amené par le déplacement d'un seul rayon, celui qui reçoit l'insertion mobile. Quelquefois, cependant, les deux rayons se meuvent en même temps, ou bien encore, ils sont l'un et l'autre alternativement fixes et mobiles. — Le premier effet de la contraction d'un muscle *curviligne* est le redressement de ses fibres composantes ; après quoi, il peut agir sur les leviers osseux, comme les muscles rectilignes, s'il n'a pas épuisé tout son pouvoir contractile. Si le muscle est tout à fait *circulaire*, il n'a d'autre action que de resserrer l'ouverture qu'il circonscrit. Quant aux muscles *infléchis*, on ne peut calculer leur action qu'à partir de leur point de réflexion ; ils fonctionnent comme si ce point représentait leur origine ou insertion fixe.

§ 5. — Nomenclature des muscles. — Ordre à suivre dans leur description.

a) Avant Sylvius, les muscles n'avaient point reçu de noms particuliers. On les distinguait, depuis Galien, par les épithètes numériques de *premier, deuxième, troisième...* indiquant leur place et leur ordre de superposition dans les régions auxquelles ils appartenaient. C'est ainsi qu'ils sont désignés dans l'ouvrage italien de Ruini sur l'anatomie du cheval.

b) Sylvius, le premier, imposa des noms véritables aux muscles, et, son exemple étant suivi par les anthropotomistes qui vinrent après lui, la nomenclature de ces organes fut bientôt complète. Malheureusement aucune vue d'ensemble, aucune méthode n'ont guidé Sylvius et ses successeurs dans leur travail ; c'est tantôt à leur forme que les muscles empruntent leur nom (trapèze, rhomboïde, carré des lombes, biceps, digas-

triques); tantôt à leur direction (muscles obliques, droits, transverses); tantôt à leur position (intercostaux, sous-scapulaire, sus-épineux, long dorsal); tantôt à leurs insertions (sterno-mastoïdien, sterno-hyoïdien, styloglosse); tantôt à leurs usages (extenseurs, fléchisseurs, abducteurs, adducteurs, etc.). Bourgelat appliqua cette nomenclature au cheval en la modifiant en beaucoup de points.

c) Dumas et Chaussier, frappés des imperfections de la nomenclature introduite dans la science par Sylvius, ont cherché à lui en substituer une autre plus méthodique. Chaque muscle reçut un nom composé évoquant ses insertions; celles-ci furent la base unique de la nouvelle nomenclature, que Girard, professeur à Alfort, s'empressa d'importer en anatomie vétérinaire. Par exemple : le muscle sus-épineux devint le *sus-acromio-trochitérien*; le sous-scapulaire, le *sous-scapulo-trochinien*; l'extenseur antérieur du métacarpe, l'*épicondylo-prémétacarpien*, etc. Lorsque plusieurs muscles ont les mêmes attaches, on les distingua par des épithètes tirées de leur position ou de leur volume relatifs; c'est ainsi que Girard disait *grand scapulo-huméral* pour le deltoïde scapulaire, *petit scapulo-huméral* pour le petit rond, etc. — Cette nomenclature serait très avantageuse si les attaches des muscles étaient invariables, car la connaissance de leurs noms impliquerait celle de leurs insertions et, de celles-ci, on peut souvent déduire les rapports et les usages; malheureusement les insertions d'un muscle peuvent changer d'une espèce à l'autre, en sorte que la nomenclature de Chaussier, admise par Girard, est tout aussi inapplicable à l'anatomie comparée que l'ancienne nomenclature; elle n'a d'ailleurs jamais été accréditée du grand public médical ou vétérinaire. Cependant la terminologie en usage aurait grand besoin d'être réformée : elle a été faite pour l'homme et par des anatomistes de l'homme qui ne se sont guère préoccupés de son applicabilité aux animaux. Beaucoup de noms de l'anatomie humaine ne sont plus judicieux quand on les transporte en anatomie vétérinaire; d'autres sont absurdes. C'est ainsi que l'on appelle chez nos animaux : biceps, demi-tendineux, demi-membraneux, digastrique, etc., des muscles qui ne sont ni biceps, ni demi-tendineux, ni demi-membraneux, ni toujours digastriques; grand fessier, un muscle qui est le plus petit de la région; extenseur cubital du carpe, un muscle qui est au contraire fléchisseur dans le plus grand nombre des animaux, etc., etc.

La pierre de touche d'une bonne nomenclature anatomique, c'est précisément d'être applicable à l'anatomie comparée; or, en ce qui concerne les muscles, il n'y a qu'une chose de fixe ou d'à peu près fixe : c'est la situation et les rapports. La forme, la constitution, le volume, les insertions, les usages mêmes sont sujets à changer : toutes choses d'après lesquelles ont été établis un grand nombre de termes de la nomenclature en usage. Il y a longtemps que l'on a proclamé l'indispensable nécessité d'en créer une qui soit véritablement méthodique et philosophique, basée sur le *principe des connexions* posé par E. Geoffroy Saint-Hilaire dans sa *Philosophie anatomique*. « Nous voudrions, disait-il, que la nomenclature myologique reposât tout entière : en premier lieu, sur les rapports des muscles avec les pièces du squelette ou avec d'autres organes également fixes et très importants; en second lieu, sur les connexions réciproques des muscles. Cette règle n'est pas précisément neuve, car les anciens anatomistes s'en sont inspirés plusieurs fois (à leur insu il est vrai, puisque le principe sur lequel elle est assise leur était parfaitement inconnu); et cette circonstance va nous mettre à même d'en apprécier immédiatement la valeur. Par exemple, quoi de plus heureux que le nom d'intercostaux donné aux muscles situés entre les côtes, et que leur dis-

tinction en externes et internes? Voilà bien des noms qui rappellent les rapports des muscles qu'ils désignent *avec les pièces du squelette et les connexions réciproques de ces muscles.* Aussi s'appliquent-ils d'une manière également rigoureuse à toutes les espèces. Nous citerons encore les sus-costaux, les intertransversaires, les interépineux, le transversaire épineux, le long dorsal, le sous-scapulaire, le sus-épineux, le sous-épineux, le sous-scapulaire, etc., comme se trouvant à un degré plus ou moins marqué dans des conditions identiques ».

Entrant dans ces vues, nous en avons nous-même poursuivi l'application dans plusieurs travaux (*loc. cit.*), mais il reste encore beaucoup à faire pour triompher d'une force d'usage plusieurs fois séculaire.

On a bien élaboré, il y a une vingtaine d'années, une nomenclature internationale en langue latine, connue sous la désignation de *Nomina anatomica* du Congrès de Bâle, mais elle est passible des mêmes reproches que les autres en ce qui touche son application à l'anatomie comparée.

Les muscles étant très nombreux (plusieurs centaines), il y a lieu, avant d'entreprendre leur description particulière, de les classer méthodiquement. — Jusqu'à Vésale, l'*ordre topographique*, inauguré par Galien, fut le seul adopté; les muscles, réunis par région, étaient décrits, dans chaque région, par ordre de superposition. Vésale, et plus tard Winslow, Cuvier, Meckel, adoptèrent l'*ordre physiologique* qui groupe les muscles d'après leurs usages, vrais ou supposés (exemples : muscles moteurs de l'épaule sur le tronc, du bras sur l'épaule, de l'avant-bras sur le bras, etc.). — Chacune de ces méthodes a ses avantages et ses inconvénients. Si la première est très favorable à l'étude des formes extérieures et des rapports des organes entre eux, ainsi qu'à l'économie des sujets de dissection, elle a l'inconvénient de ne pas mettre suffisamment en relief les insertions et les usages, et de séparer souvent, dans des régions différentes, des muscles qui, par leur développement et leur fonction, se rattachent évidemment à un même système, comme ceux de la colonne vertébrale. D'un autre côté, la méthode physiologique disperse souvent les muscles d'une même région de telle manière qu'il est difficile à l'élève de les assembler et d'en bien saisir les rapports; en outre, un même muscle étant parfois capable d'intervertir ses attaches, fixe et mobile, il est arbitraire de le considérer comme moteur de tel os plutôt que de tel autre. Aussi depuis un siècle environ, tous les anatomistes sont-ils revenus au groupement topographique. Nous l'adopterons à notre tour et décrirons successivement : les muscles de la tête, du cou, de la région spinale du dos et des lombes, de la queue, du thorax, de l'abdomen, de l'épaule, du bras, de l'avant-bras, de la main, du bassin, de la cuisse, de la jambe, du pied. Nous terminerons par quelques considérations sommaires sur les muscles des oiseaux.

Un certain nombre de muscles striés qui font partie intrinsèque d'appareils autres que l'appareil locomoteur (comme ceux de la langue, du voile du palais, du pharynx, du larynx, de l'œil, des organes génitaux, etc.) seront étudiés avec ces appareils. Nous n'envisagerons pour le moment que les muscles moteurs du squelette ou de la peau.

CHAPITRE II

MUSCLES EN PARTICULIER

ARTICLE 1er. — MUSCLES DE LA TÊTE

En faisant abstraction des muscles de la langue, du voile du palais, du pharynx, des osselets de l'ouïe et de l'intérieur de l'orbite, qui seront décrits autre part, il nous reste à étudier ici : 1° les peaussiers de la tête qui se divisent en *peaussiers du crâne, peaussiers de la face, muscles de l'oreille externe* ou *conchiniens* ; 2° les *muscles masticateurs* ; 3° les *muscles de la région hyoïdienne* ; en tout cinq régions.

§ 1er. — Peaussiers du crâne ou muscles épicraniens.

Chez les Solipèdes il n'en existe qu'un bien distinct : le frontal.

Frontal.

Encore appelé fronto-sourcilier, fronto-palpébral, peaussier du front, c'est un faisceau court et aplati, appliqué sur la base de l'apophyse orbitaire du frontal, et dont les fibres insérées sur cet os se dirigent en avant et en dehors pour venir se confondre avec celles de l'orbiculaire des paupières, au niveau du trou sourcilier qu'elles recouvrent. Le bord interne de ce muscle se continue par un mince fascia épicranien, qui s'étend sur la région du front, entre les crêtes temporales, et donne naissance au releveur commun de l'aile du nez et de la lèvre supérieure.

Le muscle frontal a été considéré à tort comme un releveur de la paupière supérieure ; il se borne à froncer la peau du sourcil en tendant légèrement l'angle nasal de l'œil, rôle qu'il remplit aussi bien si les paupières sont écartées que si elles sont rapprochées.

Dans le bœuf, le peaussier du front est beaucoup plus développé que chez les Solipèdes, il s'élève jusqu'à la base de la corne et se réunit à son congénère par une aponévrose épicranienne très manifeste. Dans le chien, ce muscle paraît s'être divisé en deux petits faisceaux dont l'externe aborde l'orbiculaire des paupières en regard de leur commissure temporale; l'aponévrose épicranienne est excessivement mince et se continue sous les muscles de l'oreille avec le muscle *occipital* situé en arrière de la voûte cranienne.

§ 2. — Peaussiers de la face.

Disposés à l'entour des trois orifices de la face : palpébral, nasal et buccal, ils donnent à la physionomie ses traits essen-

tiels et sa mobilité. Ce sont : l'*orbiculaire des paupières*, le *lacrymal*, le *labial*, le *buccinateur*, l'*abaisseur de la lèvre inférieure*, le *zygomatique*, le *releveur commun de l'aile du nez et de la lèvre supérieure*, le *releveur propre de la lèvre supérieure*, le *canin*,

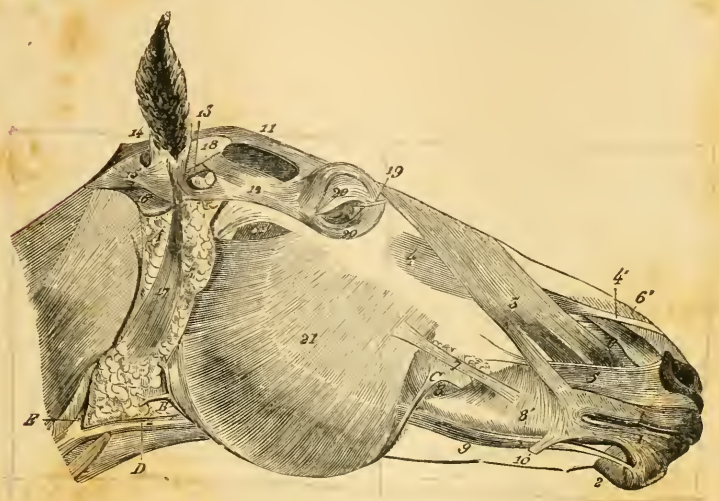

Fig. 141. — Muscles superficiels de la tête du cheval.

1, 1, orbiculaire des lèvres ; 2, houppe du menton ; 3, releveur commun de l'aile du nez et de la lèvre supérieure ; 4, releveur propre de la lèvre supérieure ; 4', son tendon d'insertion ; 5, canin ; 6, 6', les deux portions du muscle nasal séparées par la fausse narine ; 7, zygomatique ; 8, plan profond du buccinateur ; 8', plan superficiel du même muscle ; 9, abaisseur de la lèvre inférieure ; 10, terminaison du risorius de Santorini ; 11, temporo-auriculaire superficiel ; 12, zygomato-auriculaire ; 13, scuto-auriculaire superficiel ; 14, 15, 16, cervico-auriculaires ; 17, parotido-auriculaire ; 18, cartilage scutiforme ; 19, tendon d'insertion du muscle orbiculaire des paupières ; 20, 20, orbiculaire des paupières ; 21, masséter. — A, glande parotide (la pointe postérieure de l'extrémité supérieure a été enlevée pour montrer le cervico-auriculaire profond). — B, origine du canal de Sténon. — C, terminaison de ce conduit. — D, veine maxillaire externe. — E, veine jugulaire.

le *nasal*, le *dilatateur des narines*, le *mental*, et les *muscles incisifs*.

Nous n'avons cité ni le *risorius de Santorini* qui sera décrit avec le peaussier du cou, ni le *carré du menton*, qui manque aux Solipèdes, ni le *sourcilier*, le *triangulaire* des lèvres et le *petit zygomatique*, qui, suivant nous, n'existent dans aucun de nos animaux. Quant au *myrtiforme*, il se trouve compris dans le muscle nasal.

Orbiculaire des paupières (fig. 141, 20).

C'est un large et mince sphincter, commun aux deux paupières, appliqué sur le feuillet fibreux palpébral et les os for-

mant le pourtour de l'orbite. Sa face externe, recouverte par la peau, adhère à cette membrane de la manière la plus intime. Un petit tendon (fig. 141, 19), qui s'étend du tubercule lacrymal à l'angle interne des paupières, est considéré comme l'origine des fibres de ce muscle, dont la contraction détermine l'occlusion de l'ouverture palpébrale.

Lacrymal.

Encore appelé sous-palpébral, ce muscle est une mince et pâle expansion, située sous la peau, immédiatement au-dessous de la paupière inférieure, se continuant, en avant, avec le releveur commun de l'aile du nez et de la lèvre supérieure, en bas, avec le peaussier cervico-facial, en haut et en arrière avec l'orbiculaire des paupières. Ses fibres composantes, partie charnues, partie aponévrotiques, couvrent l'os lacrymal et le jugal ainsi que l'origine du releveur propre de la lèvre supérieure. On le regarde comme destiné à faire froncer et trémousser la peau du larmier.

Labial ou orbiculaire des lèvres (fig. 141, 1).

Disposé en sphincter au pourtour de l'ouverture antérieure de la bouche, le labial est le muscle intrinsèque des lèvres. I est formé de deux portions, l'une pour la lèvre supérieure, l'autre pour l'inférieure, qui se réunissent aux commissures. Ces deux portions se confondent latéralement avec le buccinateur et reçoivent en outre en totalité ou en partie la terminaison des divers muscles extrinsèques qui agissent sur les lèvres. L'organe ne prend aucune attache sur les os l'avoisinant ; ses fibres, affectant la forme circulaire, n'ont ni commencement ni fin.

La face interne répond à la muqueuse buccale et à des glandules salivaires ; l'externe adhère à la peau de la manière la plus intime, toutefois à la lèvre supérieure, vers la ligne médiane, le labial est séparé de ce tégument par l'expansion aponévrotique des releveurs propres de cette lèvre et par une couche musculo-fibreuse analogue à celle qui constitue la houppe du menton derrière la lèvre inférieure.

Le labial joue le rôle d'un constricteur de l'ouverture antérieure de la bouche et remplit des usages complexes, soit dans la succion, soit dans la préhension des aliments, soit dans la mastication.

Buccinateur (fig. 141, 8 et 8').

Situé sur les côtés de la face, caché en partie par le masséter et appliqué sur la muqueuse des joues, le buccinateur est plat, mince, allongé dans le sens de la tête et formé de deux plans superposés.

Le *plan profond*, le plus long, mais le moins large, plus étroit à ses extrémités que dans son milieu, est formé de faisceaux charnus fortement aponévrotiques qui sont attachés, en arrière : 1° sur la tubérosité alvéolaire ; 2° sur la face externe du maxillaire supérieur, au-dessus des trois dernières molaires ; 3° sur le bord supérieur du maxillaire inférieur, derrière la sixième molaire. Arrivés vers la commissure des lèvres, ces faisceaux semblent se continuer par de petits tendons avec les fibres de l'orbiculaire.

Le *plan superficiel* n'existe que sur la moitié antérieure du muscle. Certains auteurs allemands lui réservent le nom de buccinateur, tandis qu'ils désignent le plan profond sous le nom de muscle molaire. Ses fibres, moins tendineuses que celles de l'autre plan, partent d'un raphé médian antéro-postérieur et se dirigent les unes en haut, les autres en bas, pour se terminer : les premières sur la face externe du maxillaire supérieur, au-dessus de la première dent molaire et de l'espace interdentaire, les secondes sur l'espace interdentaire inférieur.

Le buccinateur est en rapport : en dehors, avec le masséter, le muscle zygomatique, le peaussier cervico-facial, le canin, le releveur commun de l'aile du nez et de la lèvre supérieure, le canal parotidien, qui le traverse pour s'ouvrir dans la bouche, l'artère et la veine faciales ; en dedans, avec la muqueuse buccale. Le plan profond est longé et recouvert, à son bord supérieur, par les glandes molaires supérieures ; son bord inférieur est longé lui-même par les glandes molaires inférieures, qu'il recouvre en partie.

Le rôle du buccinateur est surtout relatif à la mastication, il ne contribue en rien au rapprochement des mâchoires ; il repousse sous les dents molaires les parcelles d'aliments qui tombent en dehors des arcades alvéolaires, et peut en outre tirer la commissure des lèvres en arrière. Le nom qu'il porte est tiré du latin *buccinare*, jouer de la trompette, parce que, chez l'homme, il intervient pour expulser l'air avec force dans l'embouchure de cet instrument ou de tout autre semblable.

Abaisseur de la lèvre inférieure (fig. 141, 9).

Dépendance du buccinateur, dont il longe le bord inférieur, c'est un long et étroit faisceau qui s'insère, par son extrémité postérieure, au bord supérieur du maxillaire inférieur, en commun avec le plan profond du buccinateur, et qui se termine, d'autre part, à la peau de la lèvre inférieure, par un tendon épanoui.

Il est en rapport : en dehors, avec le masséter et la portion faciale du peaussier du cou ; en dedans, avec l'os maxillaire inférieur ; en haut avec le buccinateur auquel il est étroitement uni dans ses deux tiers postérieurs.

Il écarte la lèvre inférieure de la supérieure, et il la tire de côté s'il agit seul.

Zygomatique (fig. 141, 7).

Petit muscle rubané, prenant naissance à la surface du masséter, près de l'épine maxillaire, par une aponévrose confondue avec le peaussier ; se terminant sur le buccinateur, à une petite distance de la commissure des lèvres.

Recouvert par la peau, il recouvre une partie du buccinateur et quelques-unes des glandes molaires supérieures.

Lorsqu'il se contracte, il tire en arrière la commissure des lèvres.

Il équivaut au grand zygomatique de l'homme.

Releveur commun de l'aile du nez et de la lèvre supérieure.

Situé sur le côté du chanfrein, dans une direction oblique de haut en bas et d'arrière en avant, ce muscle est une large bande, aponévrotique à son extrémité postérieure, divisée antérieurement en deux branches inégales entre lesquelles passe le canin (fig. 141, 3).

Il prend origine sur les os frontal et nasal en se confondant avec le fascia épicranien et en s'unissant sur la ligne médiane avec son congénère du côté opposé. De ses deux branches terminales, la supérieure, la plus large et la plus épaisse, se rend à l'aile externe du nez et à la lèvre supérieure, où ses fibres se confondent avec celles de l'orbiculaire ; l'inférieure se termine à la commissure des lèvres.

Il est en rapport, en dehors, avec la peau, en dedans, avec le releveur propre de la lèvre supérieure et le muscle nasal. Sa

branche inférieure couvre le canin, la supérieure au contraire est couverte par lui.

Il élève l'aile externe du nez, la lèvre supérieure et la commissure des lèvres.

Releveur propre de la lèvre supérieure (fig. 141, 4).

Couché horizontalement sur le côté du chanfrein, cet organe croise en dessous le précédent. Il est formé d'un corps charnu, épais et conoïde, terminé antérieurement par un tendon. Il prend origine, à petite distance de l'orbite, sur le maxillaire supérieur et le zygomatique. Son tendon passe sur le muscle nasal et le dilatateur des narines s'unit à celui du côté opposé et forme avec lui une expansion aponévrotique impaire qui se prolonge par de petites fibrilles dans le tissu musculo-fibreux sous-cutané de la lèvre supérieure.

Infléchi sur le bout du nez comme sur une poulie de renvoi, il relève la lèvre supérieure, soit directement, soit de côté, suivant qu'il agit seul ou de concert avec son congénère du côté opposé.

Canin (fig. 141, 5).

Situé dans une direction presque horizontale, entre les deux branches du releveur commun de l'aile du nez et de la lèvre supérieure, il affecte la forme d'un triangle isocèle, légèrement tendineux à son sommet. Celui-ci s'attache au devant de l'épine du maxillaire supérieur. La base s'épanouit sous la peau de l'aile externe du naseau et de la lèvre supérieure en confondant ses fibres les plus inférieures avec celles de l'orbiculaire des lèvres.

Le canin dilate le naseau en tirant en dehors son aile externe ; il peut aussi dévier latéralement la lèvre supérieure.

Nasal (fig. 141, 6).

Ce muscle, équivalant au transverse ou triangulaire du nez de l'homme, est, chez les Solipèdes, interrompu par la fausse narine qui le sépare en deux parties : l'une inférieure appliquée sur l'intermaxillaire, l'autre supérieure située sur le dos du nez. La première couvre l'apophyse montante de l'intermaxillaire ainsi que la face labiale du corps de cet os ; de là ses fibres s'élèvent vers le nez pour se terminer à la peau de la fausse narine et à l'appendice du cornet inférieur. La seconde est

formée de fibres pâles jetées du prolongement nasal et de l'épanouissement de la cloison médiane du nez qui y fait suite à la peau de la fausse narine et à l'appendice du cornet supérieur.

Le muscle nasal des Solipèdes agit comme dilatateur de la fausse narine et peut-être aussi comme abaisseur de la lèvre supérieure par la partie qui s'élève du corps de l'intermaxillaire, laquelle représente le myrtiforme de l'homme.

Dilatateur des narines.

Muscle impair, court et quadrilatère, formé de fibres transverses, appliquées sur la partie élargie des cartilages des naseaux, et que l'on pourrait appeler, à juste titre, chez les Solipèdes, *transversal du bout du nez*; il se continue avec la partie supérieure du nasal, et la nomenclature de Bâle le rattache à ce muscle comme sa portion alaire.

Il est recouvert par la peau et l'expansion tendineuse des releveurs propres de la lèvre supérieure. En bas, il se réunit à l'orbiculaire des lèvres.

Chargé de rapprocher l'une de l'autre les deux ailes internes des naseaux, ce muscle est le dilatateur par excellence de ces orifices. Dans aucun animal, il n'est aussi développé que chez les Solipèdes.

Mental (fig. 141, 2).

C'est le muscle de la houppe du menton, noyau musculo-fibreux formant une protubérance arrondie au-dessous de la lèvre inférieure. Confondu en avant avec l'orbiculaire des lèvres, il prend attache sur le corps du maxillaire inférieur, par deux faisceaux que l'on décrit souvent à part sous le nom de *suspenseurs de la houppe du menton* et qui descendent dans le tissu de la lèvre inférieure pour se réunir l'un avec l'autre sur la face supérieure de la houppe du menton, qu'ils semblent ainsi chargés de suspendre. On les découvre en excisant la muqueuse. Ils relèvent assez énergiquement la lèvre inférieure, qu'ils peuvent faire claquer contre la supérieure.

Muscles incisifs.

On décrit sous ce nom, chez l'homme, deux petits muscles situés dans l'épaisseur de l'une et de l'autre lèvre, en dessous de leur muqueuse, prenant attache sur les maxillaires, à petite

distance des dents incisives et se perdant en arrière vers les commissures, muscles qui ont pour effet de resserrer la partie latérale des lèvres et de faire proéminer leur partie médiane tout en tirant les commissures en avant.

Ces muscles existent aussi, plus ou moins distinctement, chez

Fig. 142. — Muscles superficiels de la tête (vache).

1, releveur propre de la lèvre supérieure; 1′, 1″, 2, les trois faisceaux du canin; 3, releveur commun de l'aile du nez et de la lèvre supérieure; 4, lacrymal; 5, buccinateur; 6, partie de ce muscle équivalant à l'abaisseur de la lèvre inférieure des Solipèdes; 7, zygomatique; 8, peaussier du front; 9, orbiculaire des paupières; 10, zygomato-auriculaire; 11, temporo-auriculaire externe; 12, cartilage scutiforme; 13, scuto-auriculaire externe; 14, apophyse mastoïde; 15, masséter; 16, stylo-hyoïdien; 17, digastrique; 18, sterno-maxillaire; 19, omo-hyoïdien, 20, sterno-sous-occipital; 21, branche antérieure du mastoïdo-huméral; 22, branche postérieure du même; 23, omo-trachélien; 24, trachélo-atloïdien; 25, grand droit antérieur de la tête.

les animaux; ils sont même particulièrement visibles chez les Solipèdes, surtout à la lèvre supérieure qui est, comme chacun sait, très protractile.

Différences. — Chez le **bœuf** (fig. 142), le *lacrymal* est plus développé que dans les Solipèdes; il s'étend longuement sur le buccinateur. L'*orbiculaire des lèvres* est très épais, sa portion supérieure reçoit du pourtour de l'arcade intermaxillaire trois muscles *incisifs* épais, un médian et deux latéraux, qui se réfléchissent de haut en bas, sous la muqueuse, et contribuent puissamment à maintenir la lèvre supérieure abaissée, en même

temps qu'ils tirent les commissures en avant. L'*abaisseur de la lèvre inférieure* n'est pas distinct du buccinateur. Le *zygomatique* est plus fort et plus rouge que dans les Solipèdes; il s'élève par un tendon à la surface du masséter jusqu'à l'arcade zygomatique, sur laquelle il s'attache. Le *releveur commun de l'aile du nez et de la lèvre supérieure*, continu en haut avec le peaussier du front, se termine par deux branches qui laissent passer dans leur intervalle non seulement le canin, mais encore le releveur propre de la lèvre supérieure; d'autre part, au lieu d'être traversé de dedans en dehors, il l'est de dehors en dedans, en sorte que c'est la branche supérieure qui recouvre les muscles précités, tandis que l'inférieure en est couverte. Le *releveur propre de la lèvre supérieure* s'adjoint au canin et naît avec lui à la base de l'épine maxillaire ; il gagne le mufle en contournant le côté interne du naseau. Le *canin* est divisé antérieurement en trois faisceaux plus ou moins anastomotiques; le supérieur se termine à l'aile externe du naseau après s'être insinué sous la branche antérieure du releveur commun ; les deux autres plongent dans la lèvre supérieure au moyen de tendons qui s'y dissocient et que l'on peut suivre jusqu'au mufle. Le *nasal* et le *dilatateur des narines* manquent.

Chez le mouton et la chèvre, les muscles de la face se comportent comme dans le bœuf, sauf l'absence ou l'extrême atrophie du releveur commun de l'aile du nez et de la lèvre supérieure.

Dans le porc, le *lacrymal* manque. Il en est de même pour le *dilatateur des narines*. Le *nasal* forme au groin une épaisse bordure que certains auteurs ont décrite sous le nom de muscle du groin. Le *releveur commun de l'aile du nez et de la lèvre supérieure* échappe facilement à l'attention, tant il est mince et pâle. L'*orbiculaire des lèvres* participe de leur minceur, mais il a pour adjuvant, à la lèvre supérieure, un gros faisceau charnu sous-muqueux qui s'insère postérieurement au-dessus de l'intervalle qui sépare l'incisive latérale de la canine et se dirige en avant pour se perdre à la partie médiane de la lèvre, faisceau qui se rattache certainement au système des muscles incisifs et agit comme abaisseur et rétracteur. La *houppe du menton* fait défaut, mais les faisceaux musculeux, suspenseurs et releveurs de la lèvre inférieure n'en existent pas moins. La couche superficielle du *buccinateur* se prolonge dans la lèvre supérieure et sert vraisemblablement à relever la partie voisine de la commissure; un faisceau de la couche profonde s'engage dans la lèvre inférieure et s'y termine par des fibres tendineuses, mais ce faisceau abaisseur est confondu avec le restant du muscle; l'*abaisseur de la lèvre inférieure* n'est donc pas distinct. Un petit muscle dont les fibres couvrent la face inférieure du corps du maxillaire inférieur et viennent se perdre dans la lèvre inférieure représente le *carré du menton* de l'homme. Le *releveur propre de la lèvre supérieure* et le *canin* constituent les *muscles du groin*, volumineux, couchés parallèlement sur le côté du chanfrein. Le premier est formé d'un corps charnu penniforme, inséré dans la fosse larmière, et d'un long et fort tendon qui plonge dans le groin à sa partie supérieure et s'y dissocie ; il lance un faisceau de renforcement au muscle nasal. Le second, c'est-à-dire le canin, comprend deux portions dont l'une s'insère dans une gouttière faisant suite au trou sous-orbitaire et se termine au côté externe du groin par une dissociation de fibrilles et faisceaux tendineux, tandis que l'autre s'insère sur l'épine maxillaire et se termine par un tendon long et fort qui longe la lèvre supérieure et plonge dans le groin pardessous pour aller se réunir au tendon du releveur propre de la lèvre supérieure en contournant l'os du groin; de la sorte, l'ouverture extérieure du nez se trouve entourée, du côté interne, par une cravate fibreuse qui, lors de la contraction des deux muscles, porte cette ouverture en

dehors. On comprend, du reste, que le releveur propre de la lèvre supérieure, agissant isolément, doive élever le groin ; tandis que le canin l'abaisse et le tire de côté.

Chez le **chien**, les muscles intrinsèques des lèvres ressemblent à ceux du porc ; toutefois, le muscle incisif de la lèvre supérieure est peu développé. Le buccinateur présente ses deux couches ordinaires, mais il n'y a pas à son bord inférieur d'abaisseur de la lèvre inférieure distinct. Le zygomatique s'étend de la commissure des lèvres au cartilage scutiforme en croisant le masséter et l'arcade zygomatique. Le releveur commun de l'aile du nez et de la lèvre supérieure forme une large expansion indivise qui l'unit en haut au peaussier du front et se termine dans la lèvre supérieure. Le releveur propre de la lèvre supérieure s'unit au canin et s'insère avec lui au-dessus du trou sous-orbitaire ; les deux muscles se terminent à l'aile externe du nez et dans la lèvre supérieure. Le nasal est à peu près nul et le dilatateur des narines manque tout à fait. La houppe du menton et ses faisceaux suspenseurs sont fort peu apparents. Il existe un carré du menton semblable à celui du porc.

Dans le **chat**, les muscles de la face ne diffèrent pas sensiblement de ceux du chien.

En résumé, on voit que, dans tous les animaux autres que les Solipèdes : 1° le releveur propre de la lèvre supérieure et le canin s'unissent et tendent à se confondre : 2° le dilatateur des narines fait défaut.

§ 3. — Peaussiers de l'oreille ou muscles de la conque.

Chargés de mouvoir le pavillon de l'oreille ou *conque*, ces muscles sont beaucoup plus nombreux chez les animaux que chez l'homme. Les plus volumineux rayonnent en tous sens autour de la base de ce pavillon et viennent prendre point fixe sur les os du crâne, sur la parotide ou sur le ligament cervical. D'autres vont de la conque au *cartilage scutiforme* qui lui est annexé du côté interne, ou bien de ces deux cartilages au tube osseux auditif en croisant le *cartilage annulaire* interposé entre ces parties. D'autres enfin, les plus petits, se trouvent à la surface de la conque, soit en dedans, soit en dehors. — Ces derniers, véritables *muscles intrinsèques*, ont si peu d'importance que nous nous dispenserons de les décrire. Les autres sont au nombre de dix, chez les Solipèdes ; mais les auteurs ne s'entendent ni sur leur dénombrement ni sur leur nomenclature. Nous adopterons la terminologie de Girard, conforme à celle qui sert de base pour dénommer les muscles de la langue, du pharynx, du larynx. Et nous décrirons : en premier plan, le *zygomato-auriculaire*, le *temporo-auriculaire superficiel*, le *scuto-auriculaire superficiel*, les trois *occipito-auriculaires*, le *parotido-auriculaire* ; en second plan, le *temporo-auriculaire profond*, le *scuto-auriculaire profond*, le *tympano-auriculaire*.

Mais, avant de faire connaître ces muscles, il est indispensable

d'étudier le *cartilage conchinien*, le *cartilage annulaire*, le *cartilage scutiforme* et le *coussinet graisseux* de la base de l'oreille.

1° Cartilage conchinien. — Il affecte la forme d'un cornet rigide et dressé, très largement ouvert sur le côté. Son entrée est elliptique, allongée de haut en bas, et circonscrite par deux bords minces, réunis au sommet de l'organe. Son fond, renflé en cul-de-sac, se termine en avant par un infundibulum rétréci, fixé au pourtour du méat auditif par l'intermédiaire du cartilage annulaire, et, sur la surface de la poche gutturale, par un prolongement pointu qui croise ce dernier en dehors, sous la glande parotide. Ce pavillon présente, suivant les espèces et les races et même suivant les individus, de grandes différences de grandeur, d'épaisseur, de direction, d'ouverture, etc., qui seront étudiées à propos de l'appareil auditif.

2° Cartilage annulaire. — On désigne ainsi une toute petite lame roulée en anneau, comme la partie inférieure de la lame conchinienne, et servant d'intermédiaire entre celle-ci et le temporal. La membrane tégumentaire interne du conduit auditif, doublée de quelques faisceaux jaunes élastiques, unit le cartilage annulaire aux deux parties entre lesquelles il se trouve placé. Ses rapports avec ces deux pièces sont tels, qu'il reçoit la saillie osseuse circulaire, formant le contour du méat auditif, et que lui-même peut s'enfoncer dans l'infundibulum du cartilage conchinien : disposition qui rappelle le mode d'articulation des tubes d'une lunette d'approche.

3° Cartilage scutiforme ou scutum auriculaire. — C'est une petite plaque située en avant et en dedans de la base de la conque, à la surface du muscle crotaphite, plaque irrégulièrement triangulaire, rattachée au cartilage conchinien par des faisceaux charnus et transmettant à ce cartilage l'action de quelques autres muscles fixés sur les os du crâne.

4° Coussinet adipeux. — Situé à la base de la conque, il facilite les mouvements qu'elle exécute sous l'action des muscles qui vont être décrits.

Zygomato-auriculaire (fig. 141, 12).

Il est formé de deux bandelettes, unies entre elles par un feuillet lamineux, qui prennent origine sur l'arcade zygomatique, au moyen d'une aponévrose confondue en avant avec l'orbiculaire des paupières. De ces deux bandelettes, l'inférieure s'insère en dehors de la base de la conque en s'unissant au paro-

tido-auriculaire, tandis que la supérieure se termine sur le bord externe du cartilage scutiforme.

Placé immédiatement sous la peau, ce muscle couvre en partie l'extrémité supérieure de la glande parotide. Il tire l'oreille en avant.

Temporo-auriculaire superficiel (fig. 143, 1).

Très mince et très large muscle flabelliforme, couvrant la fosse temporale et le muscle crotaphite ; uni en arrière à l'occipito-auriculaire supérieur, en avant et en dehors au zygomato-auriculaire. Il prend origine sur toute l'étendue de la crête temporale en s'unissant, au niveau de la crête sagittale, avec le muscle ducôté opposé. Il se termine, d'une part, sur le bord interne du scutum, d'autre part, au moyen d'un mince faisceau qui couvre partiellement ce cartilage, sur le côté interne de la conque.

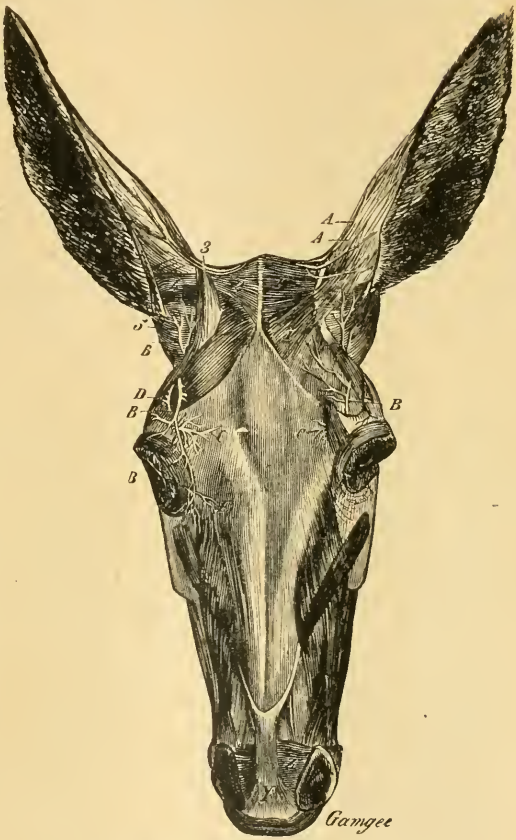

Fig. 143. — Muscles de l'oreille externe d'un mulet.

1, 1, muscle temporo-auriculaire superficiel; 2, muscle temporo-auriculaire profond; 3, cartilage scutiforme; 4, muscle scuto-auriculaire superficiel. — A, branches auriculaires de la première paire nerveuse cervicale. — B, nerf auriculaire antérieur (du facial). — C, rameaux terminaux du nerf sourcilier. — D, branche superficielle du nerf lacrymal.

Il porte la conque en dedans et en avant et tourne son ouverture antérieurement.

Les Allemands le divisent en un *commun des oreilles* ou *intersculellaire*, comprenant sa partie supérieure réunie avec l'homologue du côté opposé ; et un *fronto-auriculaire* ou *fronto-sculellaire*, procédant de la région sus-oculaire.

Scuto-auriculaire superficiel (fig. 143, 4).

Ce muscle est, pour ainsi dire, une dépendance du précédent, dont il transmet l'action jusqu'au cartilage conchinien, en la complétant. Étendu de la face externe du cartilage scutiforme au côté interne de la conque, il est recouvert par la peau et la bandelette conchinienne du temporo-auriculaire superficiel et il recouvre en partie le muscle scuto-auriculaire profond.

Il sert principalement à l'exécution du mouvement rotatoire qui porte de dehors en avant l'ouverture de la conque.

Occipito-auriculaires ou cervico-auriculaires.

Au nombre de trois, situés derrière l'oreille, ils représentent de larges et minces bandelettes, étendues de la corde du ligament cervical au cartilage conchinien. On les distingue en *supérieur, moyen, inférieur* (fig. 141, 14, 15 et 16).

Le *supérieur*, intimement uni au temporo-auriculaire superficiel et couvert par la peau, se termine vers le milieu de la face postérieure de la conque, qu'il tire en arrière et en bas.

Le *moyen*, compris à son origine entre les deux autres et intimement uni avec eux, surtout avec le profond, est en rapport avec la peau par la plus grande partie de sa face externe. Son extrémité terminale, très large et très mince, passe sur l'extrémité supérieure de la parotide pour s'insérer en dehors de la base de la conque, après s'être légèrement insinuée sous le parotido-auriculaire. C'est un muscle rotateur qui fait tourner en dehors et en arrière l'ouverture de l'oreille.

Le *profond*, appliqué sur le coussinet adipeux et caché sous l'extrémité supérieure de la parotide, à laquelle il adhère assez intimement, s'insère tout à fait à la base du renflement de la conque. Il concourt à l'exécution du mouvement rotatoire imprimé à l'oreille par le muscle moyen.

Parotido-auriculaire (fig. 141, 17).

Appliqué sur la face externe de la glande parotide, ce muscle est une longue et mince bandelette, rubanée, plus étroite et plus épaisse à l'extrémité supérieure qu'à l'inférieure, qui prend

origine sur le tissu parotidien et aboutit en dehors de la conque, sous la commissure inférieure de son ouverture.

Couvert en dehors par une partie très mince du peaussier cervico-facial, il joue le rôle d'un abducteur de l'oreille, c'est-à-dire qu'il l'abaisse et l'incline en dehors.

Temporo-auriculaire profond (fig. 143, 2).

Situé sous son homonyme superficiel et couvert en partie par le cervico-auriculaire supérieur, le temporo-auriculaire profond est un faisceau triangulaire, très allongé, d'un rouge vif, étendu transversalement, à la surface du crotaphite, de l'éperon médian des deux crêtes temporales au côté interne de la conque, où il se termine par un petit tendon en dedans du cervico-auriculaire supérieur.

Il est adducteur de l'oreille.

Scuto-auriculaire profond.

Formé de deux faisceaux croisés en X, courts, épais, foncés de couleur, il est situé sous le cartilage scutiforme et repose directement sur le coussinet adipeux. Il s'insère d'une part à la face interne du cartilage précité, d'autre part en arrière de la base de la conque. Il est antagoniste de son homonyme superficiel, c'est-à-dire qu'il fait pivoter le pavillon de l'oreille de manière à tourner son ouverture en dehors et même en arrière.

Tympano-auriculaire.

Très grêle faisceau appliqué verticalement contre le côté interne du tube cartilagineux qui représente l'entrée du conduit auditif, tube formé par le cartilage annulaire et l'infundibulum du cartilage conchinien. Attaché, d'une part, sur le sourcil du méat auditif, d'autre part, sur la base de la conque, ce petit muscle raccourcit, en se contractant, le tube cartilagineux avec lequel il se trouve en rapport.

Différences. — Chez le **bœuf** (voir fig. 142), les *temporo-auriculaires superficiels*, appliqués comme toujours sur les fosses temporales, restent à distance l'un de l'autre comme ces dernières; toutefois le peaussier du front les réunit. Les *occipito-auriculaires* sont énormément développés ; le supérieur se termine en grande partie au scutum ; le moyen contourne la conque en arrière pour s'insérer en dehors ; le profond, appliqué sur un volumineux coussinet adipeux, s'insère au-dessous du précédent. Le *temporo-auriculaire profond* est reporté vers la nuque et uni au cervico-auriculaire moyen; il passe sous le cartilage scutiforme pour gagner le bord postérieur de la conque. Le *tympano-auriculaire* est remplacé par deux petits muscles dont un va du méat auditif à la face interne du

scutum, tandis que l'autre va de ce dernier à la base de la conque en croisant le cartilage annulaire.

Dans le **mouton** et la **chèvre** les choses sont disposées sensiblement comme dans le bœuf.

Dans le **porc**, la portion supérieure du temporo-auriculaire superficiel dépasse la crête temporale pour se joindre à son homologue et constituer un muscle *commun des oreilles*; tandis que la portion inférieure, parfaitement distincte, justifie le nom de *fronto-auriculaire* que lui donnent divers auteurs. Le *cervico-auriculaire supérieur* s'insère sur le raphé cervical à quatre travers de doigt au moins de la protubérance occipitale, en sorte que sa direction est fortement oblique d'arrière en avant et de dedans en dehors. Le *cervico-auriculaire moyen* naît sur le côté de la protubérance occipitale et se réfléchit comme d'ordinaire sur le pli d'enroulement de la conque, de manière à se terminer à côté du parotido-auriculaire. Le *cervico-auriculaire inférieur* est très large et procède par deux faisceaux, soit de la protubérance occipitale avec le précédent, soit du raphé de la nuque avec le cervico-auriculaire supérieur. Le *zygomato-auriculaire* ne se distingue pas du fronto-auriculaire. Le *tympano-auriculaire* est relativement fort; il s'étend de l'apophyse sus-auditive du temporal à une excavation située sous un bourrelet de la base de la conque. Il existe en outre, ainsi que chez le bœuf, un *tympano-scutellaire* qui part du même point que le précédent. Le *parotido-auriculaire* prend origine par trois branches dont une antérieure, très longue, croise le masséter et le bord recourbé de la branche maxillaire pour venir s'insérer dans l'auge, sur le corps de l'hyoïde, à côté du sterno-hyoïdien.

Chez le **chien**, le temporo-auriculaire superficiel est divisé en un *commun des oreilles* ou *interscutellaire* et un *fronto-scutellaire*. Le *cervico-auriculaire supérieur* prend naissance sur le raphé cervical, derrière la protubérance occipitale, se dirige obliquement en avant et en dehors et se termine à la fois sur le scutum et sur la conque. Le *cervico-auriculaire moyen* prend son origine sur le côté de la protubérance occipitale et sur la crête sagittale, et se termine de la manière habituelle. Le *cervico-auriculaire profond* naît en dessous du précédent et ne présente d'autre part rien de particulier. Le *temporo-auriculaire profond* se termine à la fois sur le cartilage scutiforme et sur le cartilage conchinien, par deux branches entre lesquelles passe un faisceau du *tympano-auriculaire* qui se prolonge jusque vers la pointe de la conque. Ce dernier muscle est en outre remarquable par son allongement sous la parotide et le masséter jusqu'au fond de l'échancrure sous-condylienne du maxillaire inférieur. Le *parotido-auriculaire* est une étroite bandelette descendant sur la parotide et la maxillaire jusqu'à la région de la gorge.

§ 4. — Muscles masticateurs.

Les muscles masticateurs ou moteurs de la mâchoire inférieure sont au nombre de cinq de chaque côté : le *masséter*, le *temporal*, le *ptérygoïdien interne*, le *ptérygoïdien externe* et le *digastrique*.

Masséter (fig. 141).

Appliqué contre la face externe de la branche montante du maxillaire inférieur, le masséter est un muscle large et très épais,

quadrilatère, aplati d'un côté à l'autre, formé de deux couches parfaitement distinctes près de l'articulation temporo-maxillaire par la direction différente de leurs fibres. La couche superficielle présente un nombre considérable d'intersections dans son épaisseur, et une forte lame aponévrotique à sa surface qui s'amincit graduellement d'avant en arrière et de haut en bas.

Le masséter s'insère d'une part sur toute la longueur de la crête zygomatique, d'autre part sur la branche montante du maxillaire inférieur et son bord recourbé.

Il répond: par sa face externe, à la portion faciale du peaussier du cou et aux divisions nerveuses du plexus facial; par sa face interne, au maxillaire inférieur, aux muscles buccinateur et abaisseur de la lèvre inférieure, aux glandes molaires supérieures et à deux grosses veines ; par son bord antérieur, au canal parotidien, à l'artère et à la veine faciales ; par son bord postérieur, à la glande parotide qui le chevauche légèrement en lui adhérant beaucoup. Son plan profond se confond avec le crotaphite au devant de l'articulation temporo-maxillaire.

Le masséter, élévateur par excellence de la mâchoire inférieure, joue un rôle important dans la mastication. Il agit toujours par un levier du troisième genre, car la ligne moyenne qui représente la résultante de toutes ses fibres contractiles passe en arrière de la dernière molaire, par conséquent entre le point d'appui et la résistance. Comme la longueur du bras de la résistance correspond à la distance comprise entre l'articulation temporo-maxillaire et le corps à broyer entre les dents, on s'explique que la contraction du masséter soit d'autant plus efficace que ce corps est engagé plus profondément dans la bouche.

Temporal ou crotaphite.

Situé dans la fosse temporale, qu'il remplit en grande partie et sur laquelle il se moule, ce muscle est aplati, entrecoupé de fortes lames fibreuses et revêtu d'une belle aponévrose nacrée.

Il prend origine : 1° dans la fosse temporale et sur les crêtes osseuses qui la bordent ; 2° par un large faisceau plus pâle que le reste du muscle, mais non autrement distinct, sur des empreintes situées en arrière de la crête qui surmonte l'hiatus orbitaire. — Il se termine sur l'apophyse coronoïde et sur le bord antérieur de la branche maxillaire.

Il est recouvert par les muscles temporo-auriculaires, le cartilage scutiforme, le scuto-auriculaire profond et le coussinet grais-

seux de la base de l'oreille. En avant, il est séparé de la gaine oculaire par une autre pelote adipeuse, correspondant au fond de la salière. Son faisceau profond répond, par sa face interne, aux deux ptérygoïdiens, et s'unit, comme nous l'avons dit, au masséter.

Le temporal rapproche la mâchoire inférieure de la supérieure

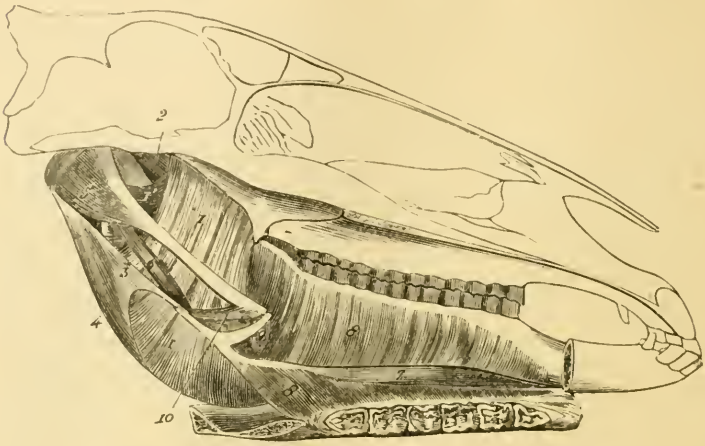

Fig. 144. —Muscles de la région hyoïdienne et de la région massétérine.

1, 1', les deux couches du ptérygoïdien interne : 2, ptérygoïdien externe ; 3, ventre supérieur du digastrique ; 4, son faisceau anguli-maxillaire ; 5, occipito-hyoïdien ; 6, stylo-hyoïdien ; 7, génio-hyoïdien ; 8, mylo-hyoïdien ; 9, transversal de l'hyoïde ; 10, kérato-hyoïdien.

en agissant par un levier du premier genre dont le bras de la puissance est représenté par la saillie de l'apophyse coronoïde au-dessus de l'articulation; toutefois sa portion inférieure ou orbitaire tire le maxillaire de côté autant qu'elle l'élève et agit par un levier du troisième genre, vu qu'elle s'insère au-dessous de l'articulation.

Ptérygoïdien interne (fig. 144, 1).

Situé en dedans de la branche maxillaire, à l'opposé du masséter, le ptérygoïdien interne, quoique moins fort que ce dernier muscle, le rappelle assez bien par sa forme et sa structure, de là le nom de *masséter interne* qui lui a été donné par Winslow. Son plan profond déborde le plan superficiel en arrière et se fait remarquer par l'obliquité considérable de ses fibres de haut en bas et d'avant en arrière (fig. 144, 1').

Ce muscle s'insère : 1° sur la crête ptérygo-palatine ; 2° dans

l'excavation de la face interne de la branche maxillaire et sur le bord refoulé de cette branche.

Il est en rapport : en dehors, avec le ptérygoïdien externe, le faisceau orbitaire du temporal, les nerfs maxillaire inférieur, mylo-hyoïdien et lingual, des vaisseaux artériels et veineux, enfin la face interne de l'os qui reçoit son insertion mobile ; en dedans, avec les deux péristaphylins, la trompe d'Eustache, la poche gutturale, l'hyoïde, le stylo-hyoïdien, le digastrique, les nerfs hypoglosse et glosso-pharyngien, l'artère et la veine faciales, le canal de Sténon, les muscles styloglosse et basio-glosse, l'appareil laryngo-pharyngien, les ganglions de l'auge.

C'est un élévateur de la mâchoire inférieure, à laquelle il imprime en même temps un mouvement prononcé de propulsion. En outre, s'il ne se contracte que d'un côté, il porte du côté opposé l'extrémité du maxillaire, car son insertion supérieure est beaucoup moins distante du plan médian que l'inférieure.

La position de ce muscle entre l'articulation des mâchoires et les arcades dentaires indique assez qu'il agit par un levier du troisième genre.

Ptérygoïdien externe (fig. 144, 2).

Petit muscle, court mais épais, situé en dedans et en avant de l'articulation temporo-maxillaire, parallèlement à la base du crâne ; formé de faisceaux peu tendineux, qui partent de la face inférieure du sphénoïde et du revers de l'apophyse ptérygoïde, se dirigent en arrière et en haut et se terminent au col du condyle du maxillaire inférieur.

Il est en rapport : en dehors, avec le faisceau orbitaire du temporal et l'articulation temporo-maxillaire ; en dedans, avec le nerf maxillaire inférieur et diverses de ses branches, les péristaphylins, la partie supérieure du ptérygoïdien interne, des artères et des veines.

Quand les deux ptérygoïdiens externes agissent de concert, la mâchoire inférieure est tirée en avant. Si l'un d'eux seulement entre en contraction, la propulsion s'accompagne d'un mouvement latéral pendant lequel le bout de la mâchoire inférieure se porte du côté opposé à celui que le muscle occupe.

Digastrique (fig. 144, 3 et 4).

Les anthropotomistes décrivent le digastrique dans la région de l'hyoïde. Au point de vue de l'anatomie comparée, sa place

est parmi les muscles moteurs de la mâchoire inférieure, car ses connexions avec l'appareil hyoïdien font souvent défaut. Dans nombre d'espèces (Porcins, Carnivores) il ne justifie pas son nom ; il serait mieux nommé *abaisseur de la mâchoire inférieure.*

Composé, chez les Solipèdes, de deux corps charnus réunis bout à bout par un tendon intermédiaire, ce muscle est situé dans l'espace intramaxillaire et étendu depuis l'occipital jusqu'au voisinage de l'angle de la symphyse du menton en décrivant une courbe à concavité supérieure. De son ventre supérieur se détache un gros faisceau qui se jette sur l'angle de la mâchoire.

Le digastrique prend origine sur l'apophyse jugulaire de l'occipital par son corps charnu supérieur. Il se termine : 1° sur la portion recourbée de la branche maxillaire, par son faisceau angulaire ; 2° sur la face interne et le bord inférieur de la portion horizontale du même os, par des languettes aponévrotiques qui succèdent aux fibres musculeuses du corps charnu inférieur.

Le ventre supérieur avec son faisceau anguli-maxillaire répond : en dehors, à la parotide et au tendon d'insertion du sterno-maxillaire ; en dedans, à la poche gutturale, à la glande maxillaire, au larynx et au pharynx. Le tendon intergastrique s'engage dans l'anneau du stylo-hyoïdien. Le ventre inférieur est en rapport : en dehors, avec la branche maxillaire bordant la cavité de l'auge, en dedans, avec le muscle mylo-hyoïdien.

En se contractant le digastrique agit à la fois sur l'hyoïde, qu'il élève, en se redressant, et sur le maxillaire, qu'il abaisse et tire en arrière.

Différences. — Chez le **bœuf**, le **mouton**, la **chèvre**, le *masséter* est moins épais que chez le cheval ; son bord antérieur, au lieu d'être perpendiculaire au grand axe de la tête, est fortement oblique de haut en bas et d'avant en arrière, et il est manifeste que ce muscle sert à la propulsion en même temps qu'au rapprochement de la mandibule. Le *temporal* est étroit, reporté sur le côté du crâne, comme la fosse qu'il remplit. Le *ptérygoïdien externe* manque. Par contre, le *ptérygoïdien interne* est très épais ; ses deux couches sont moins distinctes que chez les Solipèdes ; il prend origine sur la face externe de la lame ptérygo-palatine jusqu'au fond de la fosse ptérygo-maxillaire, ainsi que sur l'empreinte latérale de l'arcade palatine : son obliquité dans le sens latéral est plus grande que dans les Solipèdes, aussi les mouvements de diduction qu'il fait exécuter à la mâchoire inférieure sont-ils plus étendus. Le *digastrique* n'a point de faisceau angulaire : le rétrécissement séparant ses deux ventres est mi-charnu, mi-tendineux, et, de plus, indépendant du stylo-hyoïdien, au-dessus duquel il se trouve placé ; le ventre antérieur s'insère directement, par ses fibres charnues, en dedans de la ganache. Dans le bœuf, on remarque un petit muscle, formé de fibres transversales, qui réunit les deux digastriques à leur terminaison dans l'auge, en passant sous le mylo-

hyoïdien (fig. 149) : c'est le *transverse mandibulaire*, dont le rôle est de soulever l'appareil hyoïdien et de suppléer ainsi à l'absence de relation entre le digastrique et le stylo-hyoïdien.

Chez le **porc**, le *masséter* est très épais ; son bord antérieur est sensiblement perpendiculaire à la branche maxillaire ; ses fibres du plan superficiel sont d'autant plus obliques qu'elles sont plus postérieures ; le plan profond ne se montre pas à découvert sous la tempe, mais à la dissection, il se sépare très bien et se fait remarquer par son grand développement. Le *ptérygoïdien interne* est très élargi à son insertion mandibulaire, mais il n'est pas divisé en deux couches. Le *ptérygoïdien externe* est très fort, vu l'étendue des mouvements antéro-postérieurs de la mandibule. Le *digastrique* ne comprend qu'un seul corps charnu, qui se termine en dedans de la portion horizontale de la branche maxillaire et se continue d'autre part par un tendon inséré à l'extrémité d'une apophyse jugulaire démesurément longue ; ce muscle se trouve ainsi dans une direction presque parallèle à celle de la mâchoire, c'est-à-dire dans les meilleures conditions pour agir comme rétropulseur. Il n'a aucun lien avec l'appareil hyoïdien.

Dans les **Carnivores**, le *masséter* est, d'une manière générale, moins étendu que chez les Herbivores, mais beaucoup plus épais, plus bombé. Il est relégué derrière l'arcade dentaire ; tandis que, chez ceux-ci, il la couvre en partie avec le buccinateur. Le *temporal* atteint le summum du développement, comme la fosse où il se trouve logé ; c'est le plus puissant des muscles masticateurs ; souvent il se joint à son congénère, sur la voûte du crâne, par l'intermédiaire d'une forte et longue crête sagittale. Il n'existe qu'un seul muscle *ptérygoïdien*, l'externe faisant défaut comme chez les Ruminants. Le *digastrique* est formé d'un seul ventre, volumineux, étendu de l'apophyse jugulaire de l'occipital à l'angle de la mâchoire et à la partie correspondante de la face interne de la branche maxillaire il paraît équivaloir au faisceau angulaire du digastrique des Solipèdes.

§ 5. — Muscles de la région hyoïdienne.

Les sterno-hyoïdiens et les omo-hyoïdiens étant décrits dans la région du cou, les muscles à insertion hyoïdienne de la langue, du pharynx ou du larynx étant décrits à propos de ces divers organes, il ne reste plus à envisager ici que les six organes suivants : *mylo-hyoïdien, génio-hyoïdien, stylo-hyoïdien, kérato-hyoïdien, occipito-hyoïdien* et *transversal hyoïdien*, les cinq premiers pairs, le dernier impair.

Mylo-hyoïdien (fig. 144, 8).

Muscle membraneux, situé dans l'espace intramaxillaire, au-dessus et en dedans du ventre antérieur du digastrique constituant, avec celui du côté opposé, le plancher de la bouche. Plus mince et moins large en avant qu'en arrière, il est formé entièrement de fibres charnues qui s'étendent transversalement de son bord supérieur à son bord inférieur.

Il prend origine sur la ligne myléenne. De là ses faisceaux se portent en bas et en dedans vers la ligne médiane et s'insèrent :

les postérieurs sur le bord inférieur de l'entoglosse, les antérieurs sur un raphé fibreux.

Le mylo-hyoïdien est en rapport : par sa face externe ou inférieure, avec le maxillaire inférieur, le ventre antérieur du digastrique et les ganglions de l'auge ; par sa face interne ou supérieure, avec la glande sublinguale, le canal de Warthon, les nerfs hypoglosse et lingual, les muscles basio-glosse, génio-glosse, stylo-glosse et génio-hyoïdien. Son bord postérieur répond au ptérygoïdien interne. En s'unissant sur la ligne médiane avec celui du côté opposé, il forme une espèce de sangle sur laquelle repose la langue. Quand il se contracte, il élève donc cet organe, ou plutôt il l'applique contre la voûte du palais.

Génio-hyoïdien (fig. 144, 7).

Allongés, fusiformes, tendineux à leurs extrémités, principalement à l'antérieure, les deux génio-hyoïdiens sont accolés l'un à l'autre, au-dessus des mylo-hyoïdiens. Ils s'insèrent d'une part à la surface génienne, c'est-à-dire au fond de l'angle de rencontre des deux branches maxillaires, d'autre part à l'extrémité de l'appendice antérieur du corps de l'hyoïde.

Ils sont en rapport : en dehors et en bas, avec les mylo-hyoïdiens ; en haut, avec les génio-glosses.

Ils tirent l'hyoïde en avant et font sortir la langue de la bouche.

Stylo-hyoïdien (fig. 144, 6).

Grêle et fusiforme, ce muscle, plus petit que le précédent et tendineux comme lui à ses deux extrémités, est situé sur le côté de l'appareil laryngo-pharyngien et de la poche gutturale, au-dessous du stylo-hyal, dont il suit la direction. — Il s'attache : en haut, à l'angle de l'extrémité supérieure du stylo-hyal ; en bas, à la base de la corne thyroïdienne ou grande corne de l'hyoïde. — Il est en rapport : en dehors, avec le ptérygoïdien interne ; en dedans, avec la poche gutturale, le pharynx et le nerf hypoglosse. L'intervalle qu'il forme avec la grande branche de l'hyoïde loge l'artère carotide externe, la glosso-faciale et le nerf glosso-pharyngien. Inférieurement, il est longé par le ventre supérieur du digastrique. Son tendon terminal est percé d'un anneau dans lequel s'engage le tendon intergastrique de ce dernier muscle.

Le stylo-hyoïdien est antagoniste du génio-hyoïdien, c'est-à-dire qu'il tire le corps de l'hyoïde en arrière et en haut.

Kérato-hyoïdien (fig. 144, 10).

Très petit faisceau, aplati d'un côté à l'autre et triangulaire, fixé : d'une part, sur le bord postérieur de l'hypohyal et l'extrémité inférieure du stylohyal; d'autre part, sur le bord supérieur de la corne thyroïdienne. Il répond : en dehors, au basio-glosse et à l'artère linguale; en dedans, à la muqueuse buccale. Il rapproche les cornes de l'hyoïde l'une de l'autre.

Occipito-hyoïdien (fig. 144, 5).

L'occipito-hyoïdien ou occipito-styloïdien est un petit muscle aplati et triangulaire, comme le précédent, plus épais cependant et plus étendu, remplissant l'espace compris entre l'apophyse jugulaire de l'occipital et l'extrémité supérieure de la grande branche de l'hyoïde. Ses faisceaux, d'autant plus longs qu'ils sont plus inférieurs, sont assez fortement tendineux et se portent d'une de ces pièces osseuses à l'autre. Il répond : en dehors, à la glande parotide ; en dedans, à la poche gutturale, qui le tapisse dans toute son étendue et lui adhère assez fortement ; son bord inférieur est confondu en grande partie avec l'insertion supérieure du digastrique. Quand il se contracte, il fait basculer l'hyoïde, qui se porte en arrière et en bas par son extrémité inférieure. — C'est à travers ce muscle que l'on fait la ponction de la poche gutturale dans l'opération de l'hyovertébrotomie.

Transverse de l'hyoïde (fig. 144, 9).

C'est un court faisceau de fibres charnues parallèles, qu réunit les petites branches par leur extrémité supérieure à travers la base de la langue et qui a pour fonction de les rapprocher l'une de l'autre.

Différences. — Chez le **bœuf**, le *mylo-hyoïdien* présente, à sa partie antérieure, deux plans de fibres, de direction différente ; il est en outre croisé, sur sa face inférieure, par le muscle *transverse de la mandibule* qui fait commissure entre les deux digastriques. Le *génio-hyoïdien* est très fort, en raison de la protractilité de la langue. Le *stylo-hyoïdien* commence par un tendon long et grêle ; mais il en est dépourvu à son autre extrémité, qui s'insère directement par ses fibres charnues sur la corne thyroïdienne de l'hyoïde; il n'y a pas d'anneau pour le passage du digastrique. Le *kérato-hyoïdien* s'insère, en avant, sur les branches moyenne et inférieure de l'hyoïde, en arrière sur la corne laryngée du même os. L'*occipito-hyoïdien* est très épais.

Chez le **mouton** et la **chèvre**, les muscles de l'hyoïde ressemblent à ceux du bœuf.

Dans le **porc**, le *mylo-hyoïdien* comprend deux plans de fibres, plus ou moins distincts, constituant un mylo-hyoïdien proprement dit et un transverse mandibulaire. Le *transversal de l'hyoïde* manque ; le *kérato-hyoïdien* et l'*occipito-hyoïdien* sont rudimentaires ; les autres muscles ressemblent à ceux des Ruminants.

Chez le **chien** et le **chat**, le *transverse de l'hyoïde* fait défaut. Le *stylo-hyoïdien* est une étroite bandelette charnue, très mince et très pâle, qui prend son origine sur la bulle tympanique par un petit tendon. L'*occipito-hyoïdien* s'en distingue nettement.

ARTICLE II. — MUSCLES DU COU

Les muscles du cou, groupés autour des vertèbres cervicales sont fort nombreux et importants ; on les décrit en deux régions, une *postérieure* ou *spinale du cou* et une *antérieure* ou *trachélienne*.

§ 1er. — Région cervicale postérieure ou supérieure.

Elle comprend, chez les Solipèdes, *dix-huit muscles* pairs disposés en quatre couches, de chaque côté du ligament cervical, savoir :

PREMIÈRE COUCHE : *portion cervicale du trapèze, transverse de l'épaule ;*

DEUXIÈME COUCHE : *rhomboïde, angulaire de l'omoplate, splénius ;*

TROISIÈME COUCHE : *grand complexus, petit complexus, transversaire du cou ;*

QUATRIÈME COUCHE : *épineux du cou, transversaire épineux du cou, interlransversaires du cou, grand oblique de la tête, petit oblique de la tête, grand droit postérieur de la tête, petit droit postérieur de la tête.*

Le trapèze comprenant une portion cervicale et une portion dorsale sera décrit dans la région spinale du dos et des lombes.

Transverse de l'épaule (fig. 145, 9).

En raison de son adhérence très intime au mastoïdo-huméral, chez les Solipèdes, le transverse de l'épaule a été longtemps décrit comme une branche postérieure de ce muscle. C'est l'*omo trachélien* de Cuvier, l'*angulaire* ou *releveur ventral de l'omoplate* de divers auteurs. D'après Cuvier, il existe chez tous les Mammifères à l'exception de l'homme.

Il a la forme d'un long triangle qui s'attache : d'une part sur les apophyses transverses des quatre premières vertèbres cervi-

cales par autant de languettes charnues, couvertes par le mastoïdo-huméral, la première empruntant le tendon du petit complexus pour gagner l'atlas ; d'autre part sur l'angle scapulo-huméral où il s'épanouit en couvrant la partie inférieure des muscles de l'épaule et la partie antérieure des muscles du bras.

Recouvert par la mince aponévrose du peaussier du cou, il recouvre les insertions cervicales de l'angulaire de l'épaule et du splénius, le pectoral scapulaire, et s'unit par son bord supérieur avec le trapèze cervical qui se perd à sa surface. Sa jonction avec le mastoïdo-huméral est marquée par l'émergence de nerfs superficiels provenant des troisième, quatrième, cinquième et sixième paires cervicales.

Le transverse de l'épaule prenant point fixe au cou porte l'angle scapulo-huméral en avant et en haut et joue ainsi un rôle important dans la marche. S'il prend point fixe en bas, il incline le cou de côté, tout en l'abaissant.

Rhomboïde (fig. 150, 1 et 2).

Ce muscle présente la forme d'un triangle très allongé dont la base suit la corde du ligament cervical, depuis le tiers supérieur du cou jusqu'à la partie postérieure du garrot, tandis que le sommet s'engage sous l'épaule, où toutes les fibres viennent converger. Il est composé de gros faisceaux entièrement charnus, les antérieurs obliques de haut en bas et d'avant en arrière, les postérieurs dirigés directement de haut en bas, les premiers correspondant au petit rhomboïde de l'homme ou rhomboïde cervical, les autres au grand rhomboïde ou rhomboïde thoracique.

Il s'insère : d'une part, sur la portion funiculaire du ligament cervical et sur le sommet des apophyses épineuses des quatre ou cinq vertèbres dorsales qui suivent la première ; d'autre part, à la face interne du cartilage de prolongement et sur l'angle cervical de l'omoplate.

Recouvert par la portion cervicale du trapèze, le cartilage sus-scapulaire et l'aponévrose du grand dorsal, le rhomboïde recouvre le splénius, excavé près de son bord supérieur pour le recevoir, l'aponévrose du petit dentelé antérieur à laquelle il adhère par l'intermédiaire d'une lame jaune, élastique, particulière aux Solipèdes.

Il élève l'épaule en même temps qu'il la tire en avant par sa portion cervicale. La membrane élastique qui le double en dedans contribue passivement à la suspension de cette région.

Angulaire de l'épaule (fig. 145, 4, et 150, 3).

Muscle très fort, situé en avant de l'épaule, triangulaire, aplati d'un côté à l'autre, mince à son bord supérieur, épais en arrière et en bas, et presque entièrement charnu; il n'est, chez les Solipèdes, qu'une extension du grand dentelé dans la région du cou, le nom de grand dentelé du cou lui conviendrait parfaitement.

Il prend attache sur les apophyses transverses des cinq dernières vertèbres cervicales par autant de

Fig. 145. — Muscles superficiels du cou et de l'épaule.

1, portion dorsale du trapèze; 2, grand dorsal; 3, portion cervicale du trapèze; 4, angulaire de l'omoplate; 5, splénius; 6, mastoïdo-huméral; 7, son insertion humérale; 7', son aponévrose mastoïdienne; 8, l'aponévrose très mince qui l'unit au sterno-maxillaire; 9, transverse de l'épaule; 9', son aponévrose inférieure insérée dans l'interstice du deltoïde; 10, sterno-maxillaire; 11, omo-hyoïdien; 12, portion du peaussier du cou; 13, insertion scapulaire du long anconé; 14, portion postérieure du deltoïde; 15, pectoral ascendant.

languettes distinctes qui se dirigent, en convergeant et se fusionnant, vers l'angle cervical du scapulum, où elles s'insè-

rent sur la surface triangulaire antérieure de la face interne de cet os.

Il est confondu inférieurement avec le grand dentelé, est couvert par la portion cervicale du trapèze et le transverse du scapulum, couvre le splénius, le transversaire du cou et l'intercostal commun. Près du point où il opère sa fusion avec le grand dentelé, l'angulaire, par sa face interne, adhère très intimement aux apophyses transverses des trois premières vertèbres dorsales.

Il tire en avant l'extrémité supérieure du scapulum et fait basculer son angle huméral en arrière. Si son point fixe est à l'épaule, il opère l'extension et l'inclinaison latérale de l'encolure. Son grand développement dans les quadrupèdes a pour but soit de soutenir le cou et la tête contre la pesanteur, soit d'empêcher l'omoplate d'être repoussée vers l'épine dorsale.

Splénius (fig. 145, 5, et 150, 4).

Le splénius, ainsi nommé parce que, chez l'homme, on l'a comparé à la rate, est un grand muscle triangulaire, aplati d'un côté à l'autre, compris entre la corde du ligament cervical et les apophyses transverses des quatre premières vertèbres. Il est aponévrotique à ses deux extrémités ainsi qu'à son bord postérieur. Ses gros faisceaux charnus se dirigent en avant et en haut, c'est-à-dire vers la tête ou les premières vertèbres cervicales.

Il se fixe, par son bord supérieur ou postérieur, sur la lèvre du ligament cervical et sur le sommet des apophyses épineuses des premières vertèbres du garrot, au moyen d'une aponévrose qui se continue en arrière avec celle du petit dentelé antérieur et se confond, par sa face interne, avec celle du grand complexus. Son bord inférieur ou antérieur est découpé en quatre ou cinq languettes qui constituent les insertions mobiles. — La languette supérieure, la plus large et la plus mince, se termine par une aponévrose qui s'unit au tendon mastoïdien du petit complexus pour gagner la crête mastoïdienne. La seconde se rend au tendon atloïdien du même muscle qui reçoit aussi une digitation du transverse de l'épaule. Les deux ou trois autres s'insèrent directement sur les apophyses transverses des troisième, quatrième et cinquième vertèbres.

Le splénius répond : en dehors, au rhomboïde, à l'angulaire, à la portion cervicale du trapèze, au transverse scapulaire et au mastoïdo-huméral ; en dedans, aux deux complexus et aux deux obliques de la tête.

Il étend la tête et le cou en les inclinant de côté. Si les deux splénius agissent de concert, l'extension est directe.

Grand complexus (fig. 151, 6 et 7).

Muscle puissant, compris entre la face interne du splénius et le ligament cervical dont il suit la direction oblique en avant et en haut, triangulaire, aplati d'un côté à l'autre, divisé longitudinalement en deux portions inégales : l'une postérieure, l'autre antérieure.

La *portion postérieure* ou *supérieure*, la plus considérable, aponévrotique à son origine, métamérisée par quatre ou cinq intersections fibreuses linéaires qui croisent obliquement sa direction, et formée de fibres dirigées en avant et en haut, prend origine sur le sommet des apophyses épineuses des premières vertèbres du garrot, par une forte aponévrose confondue avec celles du splénius et du petit dentelé antérieur, ainsi que sur les apophyses transverses des quatre ou cinq vertèbres dorsales qui suivent la seconde, par autant de languettes aponévrotiques.

La *portion antérieure* ou *inférieure* est formée de faisceaux dirigés en haut et en arrière qui se réunissent angulairement avec ceux de la précédente. Elle prend ses attaches fixes sur les apophyses transverses des deux premières vertèbres dorsales par deux languettes tendineuses semblables à celles de la portion postérieure et sur les apophyses articulaires des vertèbres cervicales par l'extrémité inférieure de ses faisceaux charnus successifs.

Les deux portions se terminent en commun au sommet du long triangle que représente le muscle par un fort tendon inséré sur la face postérieure de la protubérance occipitale, à côté du ligament cervical. Elles ne sont séparables qu'à leur extrémité inférieure, où se trouve un interstice qui livre passage à l'artère et à la veine cervicales supérieures.

Le grand complexus est recouvert par le splénius, le transversaire du cou et le petit complexus. Il recouvre le ligament cervical, le long épineux, le transversaire épineux du cou, les obliques et les droits postérieurs de la tête. Les languettes aponévrotiques qui l'attachent aux apophyses transverses dorsales sont comprises entre le long épineux et le transversaire du cou.

C'est un puissant extenseur de la tête, dont l'action est singulièrement favorisée par la saillie de la protubérance occipitale au-dessus de l'articulation occipito-atloïdienne.

Petit complexus (fig. 151, 8 et 9).

Situé à la face interne du splénius, dans une direction parallèle à la tige cervicale, ce muscle longe le bord antérieur du grand complexus et fait suite au transversaire du cou, de même que celui-ci fait suite au long dorsal.

Il est divisé en deux corps charnus, fusiformes et parallèles, l'un antérieur, l'autre postérieur, considérés comme deux muscles distincts par la nomenclature du congrès de Bâle sous les noms de *longissimus atlantis* et *longissimus capitis*. Tous deux sont formés de faisceaux successifs d'autant plus longs qu'ils sont plus superficiels, et se terminent par un tendon à leur extrémité supérieure. Le tendon du muscle postérieur est aplati et réuni à l'aponévrose mastoïdienne du splénius. Celui du muscle antérieur est funiculaire et reçoit, avant d'opérer son insertion, une digitation du splénius (fig. 151, 10) et une autre du transverse de l'épaule.

Les deux corps charnus du petit complexus prennent leur attache fixe, en commun avec la portion antérieure du grand complexus : 1° sur les apophyses transverses des deux premières vertèbres dorsales, par l'intermédiaire des languettes aponévrotiques qui servent d'origine à ce dernier muscle ; 2° sur les apophyses articulaires des vertèbres cervicales. Le tendon terminal du muscle postérieur se rend à l'apophyse mastoïde du temporal ; celui du muscle antérieur va à l'apophyse transverse de l'atlas. Il y a donc un *petit complexus de la tête* et un *petit complexus de l'atlas*.

Ces organes sont en rapport : en dehors, avec le splénius ; en dedans, avec le grand complexus et les obliques de la tête. Le tendon mastoïdien est recouvert par l'aponévrose supérieure du mastoïdo-huméral.

Ils inclinent de leur côté la tête et la partie supérieure de l'encolure et agissent aussi comme extenseurs.

Transversaire du cou (fig. 151, 4).

Étendu de la sixième vertèbre dorsale à la quatrième cervicale, ce muscle (*longissimus cervicis*) semble continuer le système du long dorsal ; il est formé de faisceaux successifs qui prennent naissance dans l'angle de séparation du long épineux et du long dorsal, sur les apophyses transverses des premières vertèbres dorsales ainsi que sur les languettes aponévrotiques d'origine des complexus, qu'ils recouvrent. Au nombre de

quatre ou cinq, ces faisceaux s'élèvent dans la région du cou en se dissociant et ils se terminent par une extrémité plus ou moins tendineuse sur les apophyses transverses des quatre dernières cervicales.

Le transversaire du cou est en rapport : en dehors, avec l'angulaire de l'épaule ; en dedans, avec les complexus et quelques intertransversaires du cou ; en bas, avec le long dorsal.

Il élève l'encolure, tout en l'inclinant latéralement s'il se contracte d'un seul côté.

Épineux du cou.

Aplati contre la lame du ligament cervical et le fascia conjonctif qui la complète en bas du cou, à peu près entièrement charnu, ce muscle couvert par le grand complexus fait suite au long épineux du dos. Il s'insère : d'une part sur la partie des premières apophyses épineuses dorsales, non couverte par le transversaire épineux, en s'insinuant sous l'épineux du dos, d'autre part sur les apophyses épineuses et les apophyses articulaires des quatre dernières vertèbres cervicales.

L'épineux ou long épineux du cou, particulier aux quadrupèdes, est d'autant plus développé que l'animal envisagé a plus de force pour porter ou tirer du bout de la tête. C'est ainsi que, dans les Carnivores, il s'élève jusqu'à la deuxième vertèbre.

Transversaire épineux du cou (fig. 146, 4).

Appliqué sur les lames des cinq dernières vertèbres du cou, contre les apophyses épineuses, ce muscle, continué par le transversaire épineux du dos et des lombes, est généralement formé de cinq faisceaux successifs chevauchants, épais et courts, fortement aponévrotiques, dirigés en avant, en haut et en dedans, qui s'insèrent : par leur extrémité inférieure sur les cinq derniers tubercules articulaires de la région cervicale, par leur extrémité supérieure sur les sixième, cinquième, quatrième, troisième et deuxième apophyses épineuses de la même région.

En rapport, en dehors, avec le grand complexus, en dedans, avec l'épineux du cou et le ligament cervical, il est extenseur et inclinateur des vertèbres cervicales, l'une sur l'autre.

Intertransversaires du cou (fig. 146, 9).

Ce sont six petits muscles courts, fortement tendineux, dédoublés chacun en plusieurs faisceaux, de l'intervalle desquels

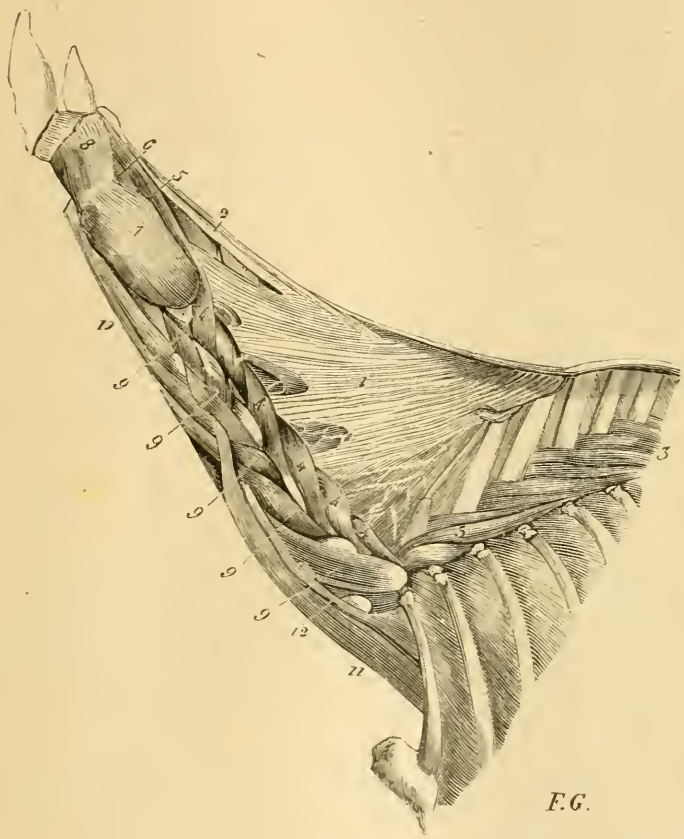

Fig. 146. — Ligament cervical et muscles profonds du cou du cheval.

1, portion lamellaire du ligament cervical ; 2, portion funiculaire du même ; 3, 3, transversaire épineux du dos et des lombes ; 4, 4, transversaire épineux du cou : 5, grand droit postérieur de la tête ; 6, petit droit postérieur ; 7, grand oblique de la tête ; 8, petit oblique ; 9, 9, intertransversaires du cou ; 10, grand droit antérieur de la tête ; 11, scalène ; 12 cervical ascendant.

sort le nerf cervical correspondant. Ils sont logés dans les excavations latérales comprises entre les apophyses transverses et les apophyses articulaires des vertèbres cervicales, se portant d'une vertèbre à l'autre (excepté de la première à la deuxième).

Couverts par les attaches cervicales de la plupart des muscles de l'encolure, ils couvrent les vertèbres sur lesquelles ils s'insèrent, ainsi que l'artère et la veine vertébrales et les trous de conjugaison. Ils inclinent les vertèbres l'une sur l'autre et ainsi incurvent latéralement l'encolure.

Grand oblique ou oblique inférieur de la tête (fig. 146, 7).

Muscle court, épais, large, jeté obliquement de l'apophyse épineuse de l'axis à l'apophyse transverse de l'atlas.

Ses fibres, presque toutes charnues, parallèles entre elles et d'autant plus longues qu'elles sont plus superficielles, s'attachent par leur extrémité postérieure sur le flanc de l'apophyse épineuse de l'axis, par leur extrémité antérieure sur la face supérieure de l'aile de l'atlas.

Il est en rapport : en dehors, avec le splénius, le grand et le petit complexus ; en dedans, avec l'atlas, l'axis et l'articulation axoïdo-atloïdienne ; en haut, avec les droits postérieurs de la tête ; en bas, avec le grand droit antérieur.

Il fait pivoter l'atlas sur l'apophyse odontoïde de l'axis. C'est donc le rotateur de la tête par excellence.

Petit oblique ou oblique supérieur de la tête (fig. 146, 8).

Muscle court, épais, quadrilatère, fortement aponévrotique, dont les fibres, fixées en arrière sur la lèvre qui borde l'apophyse transverse de l'atlas, se portent en avant, en haut et en dedans, pour se terminer : 1° sur l'apophyse jugulaire de l'occipital, 2° sur la face nuchale de cet os, aux empreintes qui bordent en arrière la crête mastoïdienne, 3° sur la crête mastoïdienne elle-même.

Il est recouvert par le tendon mastoïdien du petit complexus et les aponévroses du splénius et du mastoïdo-huméral. Il recouvre l'articulation atloïdo-occipitale, l'insertion occipitale des droits postérieurs de la tête et l'origine des muscles occipito-hyoïdien et digastrique.

Il incline la tête en l'étendant légèrement.

Grand droit postérieur de la tête (fig. 146, 5).

Allongé, prismatique, facilement divisible en deux faisceaux, l'un superficiel, l'autre profond, ce muscle est logé, avec le petit droit postérieur, dans un espace triangulaire circonscrit par la corde du ligament cervical et le bord interne des deux obliques.

Il s'insère : par son extrémité postérieure, sur toute l'étendue de la lèvre raboteuse qui termine l'apophyse épineuse de l'axis ; par son extrémité antérieure ; insinuée sous le petit oblique, à l'occipital, en arrière de l'attache du grand complexus, dont le tendon reçoit des fibres du faisceau superficiel. Si l'on considère que la protubérance occipitale externe équivaut à l'apophyse épineuse de la vertèbre que représente l'occipital, on peut définir le grand droit postérieur un *interépineux occipito-axoïdien.*

Il est en rapport : superficiellement avec le grand complexus ; profondément avec le petit droit ; en dedans avec la corde du ligament cervical et le muscle analogue du côté opposé ; en dehors avec les obliques.

Il contribue à l'extension de la tête.

Petit droit postérieur de la tête (fig. 146, 6).

Très petit muscle aplati de dessus en dessous, large et triangulaire, immédiatement appliqué sur la capsule fibreuse de l'articulation atloïdo-occipitale ; s'attachant en arrière sur la face supérieure de l'atlas, en avant sur l'occipital, au-dessous du précédent, dont il partage l'action. On peut l'assimiler à un *interépineux occipito-alloïdien.*

Différences. — Dans le **bœuf**, le *transverse de l'épaule* est beaucoup moins développé que dans les Solipèdes mais plus distinct ; son extrémité supérieure croise en dessous le mastoïdo-huméral pour venir s'insérer à l'aile de l'atlas par un tendon qui lui est propre (fig. 142, 23); il passe dans l'angle de dislocation du trapèze, c'est-à-dire entre ce muscle et la portion trapézienne du mastoïdo-huméral, et s'étale sur l'épaule où il s'insère à l'épine acromienne. Le *rhomboïde* (fig. 147, 3) ressemble à celui des Solipèdes, mais il s'élève plus haut sur le cou et de plus ne présente pas de lame élastique à sa face interne. L'*angulaire de l'épaule* (fig. 147, 2) offre un énorme développement ; il prend attache non seulement sur les six dernières apophyses transverses cervicales, mais encore sur les cinq premières côtes, tout en restant bien distinct du grand dentelé, qui chevauche sur lui. Le *splénius* (fig. 147, 15) est peu développé ; ses attaches cervicales sont limitées aux deux premières vertèbres. Le *grand complexus* est indivis, dépourvu d'intersections fibreuses, ou n'en présente qu'une ou deux fort incomplètes ; il prolonge ses insertions inférieures jusqu'à la dixième apophyse transverse dorsale, et, d'autre part, couvre de sa terminaison une vaste surface de l'occipital et de la portion mastoïdienne du temporal. Le *petit complexus* (fig. 147, 16) descend aussi plus bas que dans les Solipèdes ; mais il montre la même constitution. Le *grand oblique* de la tête est beaucoup moins épais que dans les Solipèdes. Le *grand droit postérieur* n'est pas divisé en deux portions superposées. Le *petit droit postérieur* est relativement épais.

Chez le **mouton** et la **chèvre**, comparés au bœuf, on constate les différences suivantes : L'*angulaire de l'épaule* est réuni au grand dentelé ; il ne s'élève pas au-dessus de la troisième ou quatrième vertèbre cervicale.

Le *splénius* est très faible, surtout dans le mouton. Il ne présente qu'une seule attache cervicale qui se fait à l'aile de l'atlas ; encore cette attache fait-elle souvent défaut, de sorte qu'il ne reste plus que le splénius de la tête. Le *grand oblique de la tête* est très fort, ainsi que le *multifide du cou*.

Chez le porc, les muscles de la région cervicale supérieure sont généralement très développés. Le *transverse de l'épaule* ressemble à celui des Bovins. Le *rhomboïde* est divisé en deux corps charnus, dont l'un, procédant du raphé cervical et des premières apophyses épineuses dorsales, équivaut à la totalité du muscle des Solipèdes et des Ruminants, tandis que l'autre est un organe nouveau qui s'élève jusqu'à la protubérance occipitale et que Cuvier a désigné sous le nom de *rhomboïde de la tête*. L'*angulaire de l'épaule* est énorme ; il s'élève jusqu'à l'atlas et, d'autre part, s'étend jusqu'à la cinquième côte en s'insinuant sous le grand dentelé, sans se confondre avec lui. Le *splénius* se divise, presque dès son origine, en trois corps charnus volumineux qui vont se terminer : l'un à la protubérance occipitale, l'autre à la crête mastoïdienne, le troisième en bas de l'aile de l'atlas. Le *grand complexus* est très développé, formé de deux portions à peu près égales, complètement séparées l'une de l'autre, excepté à leur extrémité supérieure, par l'interstice dans lequel rampent l'artère et la veine cervicales supérieures; ni l'une ni l'autre ne sont métamérisées ; l'aponévrose au moyen de laquelle le muscle s'attache sur les apophyses épineuses des premières vertèbres dorsales n'est pas confondue avec celles du splénius et du petit dentelé antérieur. Le *petit complexus* est très faible ; sa portion atloïdienne peu distincte du transversaire du cou. Le *grand droit postérieur* est formé de deux portions très fortes, divergentes en avant, dont l'interne, la plus longue, se termine à la protubérance occipitale avec le grand complexus, tandis que l'externe se dévie latéralement pour prendre attache, par un tendon, sur la face nuchale de l'occipital, à 2 centimètres de la base de l'apophyse jugulaire. Le *petit droit postérieur* est aussi très fort.

Chez le chien et le chat, les muscles cervicaux supérieurs sont presque tous volumineux, comme chez le porc. Le *transverse de l'épaule* va de l'atlas à l'épine scapulaire; chez le chat, il présente une deuxième insertion supérieure à l'apophyse basilaire de l'occipital. Le *rhomboïde* présente une branche antérieure qui s'élève jusqu'à l'occipital (rhomboïde de la tête). L'*angulaire de l'épaule* ne forme avec le grand dentelé qu'un seul et même muscle dont les digitations s'étendent de la troisième apophyse transverse cervicale à la septième ou huitième côte, voire même, chez le chat, jusqu'à la neuvième. Le *splénius*, très épais et très large, se termine exclusivement à la tête ; il n'a pas de portion cervicale ; quelquefois cependant il lance une digitation à l'aile de l'atlas. Le *grand complexus* se divise très nettement en deux portions, confondues supérieurement, la postérieure traversée de quatre intersections chez le chien, de deux seulement chez le chat. Le *petit complexus* est relativement fort dans sa portion mastoïdienne, tandis que sa portion atloïdienne tend à se confondre avec le transversaire du cou. Le *grand droit postérieur* est dédoublé dans son épaisseur comme chez les Solipèdes ; sa couche profonde est décrite comme muscle indépendant par Ellenberger et Baum sous le nom de *droit postérieur moyen ou intermédiaire*. Les *obliques de la tête* sont remarquablement épais.

§ 2. — Muscles de la région cervicale inférieure ou trachélienne.

Situés en avant et en dessous des vertèbres cervicales, ces muscles, au nombre de douze, sont, pour la plupart, groupés autour

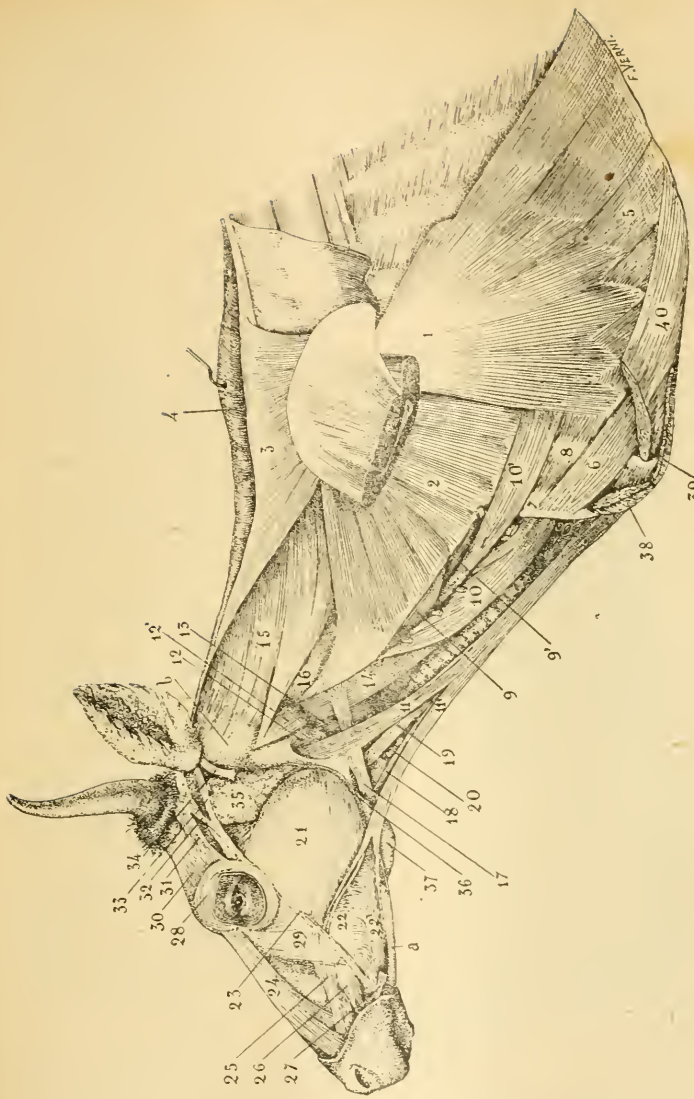

Fig. 147. — Muscles de la tête, du cou et du thorax chez le bœuf.

1, grand dentelé; 2, angulaire de l'épaule : 3, rhomboïde; 4, trapèze renversé sur l'autre face de la préparation; 5, premieres dentelures du grand oblique de l'abdomen : 6, transversal des côtes; 7. première côte; 8, deuxième côte; 9 9′, cervical ascendant : 10, scalène de la première côte; 10′, scalène supracostal; 11, chef sterno-basilaire du sterno-céphalique; 11′, chef sterno-maxillaire du même; 12, partie supérieure du mastoïdo-huméral; 12′, insertion supérieure du transverse de l'épaule : 13, grand droit antérieur de la tête; 14, trachélo-atloïdien : 15, splénius : 16, petit complexus atloïdien; 17, omo-hyoïdien :

de la trachée, qu'ils enveloppent comme dans une sorte d'étui. Ce sont :

Le *peaussier cervico-facial*, le *sterno-céphalique*, le *mastoïdo-huméral*, le *sterno-hyoïdien*, le *sterno-thyroïdien*, l'*omo-hyoïdien*, le *grand droit antérieur de la tête*, le *petit droit antérieur de la tête*, le *petit droit latéral de la tête*, le *scalène*, le *cervical ascendant*, le *long du cou*.

Tous sont pairs, mais plusieurs se réunissent sur la ligne médiane avec leurs congénères du côté opposé.

Peaussier du cou et de la face (fig. 145, 12) (1).

Les deux peaussiers réunis sur un fin raphé médian forment une expansion membraniforme (*platysma*), partie charnue, partie aponévrotique, qui recouvre les muscles de l'encolure, du fond de l'auge et de la face, en enveloppant comme dans une gouttière les sterno-maxillaires, sterno-hyoïdiens, omo-hyoïdiens, sterno-thyroïdiens et les veines jugulaires. Ils s'amincissent graduellement de bas en haut, en sorte qu'ils ne sont plus constitués autour de la gorge que par quelques fibres éparses ; ils reprennent une certaine épaisseur dans le fond de l'auge et sur le bord refoulé des branches du maxillaire inférieur, pour s'amincir de nouveau sur la face externe des joues ; toutefois, arrivés près de la commissure des lèvres, ils lancent sur le buccinateur un faisceau charnu bien distinct correspondant au *risorius de Santorini* de l'homme.

Les fibres charnues de chaque peaussier partent du prolonge-

(1) On pourra se convaincre, en jetant les yeux sur la figure 148 et sur sa légende, que nous restituons au peaussier du cou la bandelette sternale attribuée longtemps au mastoïdo-huméral. Voici les considérations qui justifient cette modification : 1° cette bandelette n'est point distincte du peaussier du cou ; ce n'est qu'artificiellement qu'on obtient une séparation entre les deux muscles ; 2° en la disséquant avec un peu de précaution, on peut voir que ses fibres, comme celles du peaussier, ne se confondent point avec le bord antérieur du mastoïdo-huméral, mais qu'elles passent à la surface externe de ce muscle (auquel elles adhèrent intimement, il est vrai, mais dont il est toujours possible de les séparer) et se continuent avec l'aponévrose du peaussier.

18, sterno-hyoïdien ; 19, sterno-thyroïdien ; 20, premiers cerceaux de la trachée ; 21, masséter ; 22, 22', buccinateur ; 23, grand zygomatique ; 24, releveur de l'aile du nez et de la lèvre supérieure ; 25, releveur propre de la lèvre supérieure ; 26, canin ; 27, insertion du risorius de Santorini ; 28, orbiculaire des paupières ; 29, muscle lacrymal ; 30, muscle frontal ; 31, temporo-auriculaire externe ; 32, portion scutellaire du zygomato-auriculaire ; 33, portion conchinienne du même ; 34, terminaison du parotido-auriculaire ; 35, parotide ; 36, canal de Sténon ; 37, lobe inférieur de la glande maxillaire ; 38, origine du pectoral descendant ; 39, origine du pectoral transverse ; 40, pectoral ascendant ; *a*, bord maxillaire ; *b*, aponévrose mastoïdienne du splénius.

ment antérieur du sternum (fig. 148, 1) ainsi que du raphé médian précité, se dirigent en dehors et en haut et se confondent bientôt avec une aponévrose excessivement mince qui se répand sur le mastoïdo-huméral, les muscles cervicaux supérieurs, la région parotidienne, le masséter, et se fixe à la crête zygomatique.

Le peaussier cervico-facial affermit la contraction des muscles qu'il recouvre et tire en arrière la commissure des lèvres. Nous doutons fort qu'il ait, dans la région cervicale du moins, quelque action sur la peau, car il lui adhère assez faiblement.

Mastoïdo-huméral ou huméro-mastoïdien (fig. 145, 6, et 148, 2).

Le mastoïdo-huméral est un muscle composite, constitué, chez les animaux à clavicule rudimentaire ou nulle, par la jonction bout à bout de la portion claviculaire du deltoïde, d'une part, avec le cléido-mastoïdien et la portion claviculaire du trapèze, d'autre part. On trouve à l'endroit de cette jonction un vestige de clavicule, osseux, ostéo-fibreux ou simplement fibreux, suivant les espèces. Ce muscle n'est d'ailleurs pas toujours identique à lui-même : ainsi, dans les Solipèdes, sa portion trapézienne manque ; dans les chameaux, au contraire, c'est la portion cléido-mastoïdienne qui fait défaut. De là, de grandes variétés dans ses insertions supérieures, qui rendent parfois impropre le nom de mastoïdo-huméral.

Fig. 148. — Muscles de la région trachélienne et de la région axillaire.

1, faisceau sterna du peaussier du cou ; 2, mastoïdo-huméral ; 3, partie inférieure de l'omo-trachélien ; 4, sterno-maxillaire ; 5, omo-hyoïdien ; 6, sterno-hyoïdien ; 7, sterno-thyroïdien ; 8, scalène ; 9, pectoral descendant ; 10, pectoral transverse ; 11, pectoral ascendant ; 12, arcade aponévrotique recouvrant le tendon du biceps dans la coulisse bicipitale et recevant la terminaison d'une partie des fibres du pectoral ascendant ; 13, pectoral scapulaire ; 14, partie inférieure du sus-épineux.

Le mastoïdo-huméral des Solipèdes est une longue bande qui s'étend du sommet de la tête à la partie inférieure du bras en s'infléchissant sur l'angle scapulo-huméral. Il est constitué, comparativement à l'homme, par la fusion bout à bout du cléido-mastoïdien avec la portion claviculaire du deltoïde. Une intersection transverse plus ou moins visible, située au-devant de la pointe de l'épaule, marque la ligne de soudure de ces deux éléments.

Son extrémité supérieure, mince et large, s'attache sur l'apophyse mastoïde et la crête mastoïdienne à l'aide d'une aponévrose qui s'unit, en avant, au tendon du sterno-maxillaire par un très mince fascia cellulo-aponévrotique situé sous la parotide. Son extrémité inférieure, plus épaisse, s'insère, au moyen d'une très courte aponévrose, à l'humérus, sur le bord saillant qui descend de la crête deltoïdienne et limite en avant la gouttière de torsion (fig. 145, 7).

Le mastoïdo-huméral est très adhérent par son bord antérieur au peaussier du cou dont la mince aponévrose se continue à sa superficie. Il s'unit, par son bord postérieur, très intimement au transverse de l'épaule. Il recouvre le splénius, le petit complexus, les obliques de la tête, le digastrique, le grand droit antérieur de la tête, l'omo-hyoïdien, le scalène, le pectoral scapulaire, le biceps brachial.

Quand son point fixe est supérieur, il porte en avant le membre antérieur tout entier, jouant ainsi un rôle important dans la locomotion car il agit, chaque fois que le membre antérieur se lève, pour lui faire embrasser le terrain. L'oscillation de l'épaule sur le thorax, dont il est un des principaux agents, donne au pas son amplitude. — Si le point fixe du muscle est au membre, il incline de côté la tête et le cou.

Sterno-céphalique (fig. 148, 4).

Ce muscle, équivalant au sterno-mastoïdien de l'homme, est sterno-maxillaire chez les Solipèdes. Situé en avant du cou, sous le peaussier parallèlement au mastoïdo-huméral, dont il est séparé par un interstice qui loge la veine jugulaire, il est très allongé, cylindroïde, terminé supérieurement par un tendon aplati.

Il s'attache : en bas, sur le prolongement trachélien du sternum, en commun avec son congénère de l'autre côté ; en haut, à l'angle de la mâchoire inférieure. Son tendon est uni à l'insertion mastoïdienne du mastoïdo-huméral par une mince aponévrose qui s'étend sous la parotide et sépare cette glande de la sous-

maxillaire. Il n'a donc pas complètement abandonné l'apophyse mastoïde, son point de terminaison le plus fréquent en anatomie comparée.

Recouvert par le peaussier du cou et la parotide, il recouvre la trachée, l'omo-hyoïdien, le sterno-hyoïdien, le sterno-thyroïdien, et la glande maxillaire. Il limite avec le mastoïdo-huméral la dépression longitudinale appelée *gouttière jugulaire* parce qu'elle loge la veine du même nom. Son bord interne s'unit intimement, dans son tiers inférieur, avec celui du muscle opposé.

Il fléchit la tête, soit directement s'il agit de concert avec son congénère, soit de côté s'il entre seul en action. — C'est à tort que certains auteurs l'ont considéré comme un abaisseur de la mâchoire inférieure.

Sterno-hyoïdien et sterno-thyroïdien (fig. 148, 6 et 7).

Petits muscles rubanés, longs et grêles, irrégulièrement digastriques, situés en avant de la trachée, confondus à leur extrémité inférieure en un faisceau unique qui s'attache sur l'appendice antérieur du sternum, isolés les uns des autres au-dessus du tendon qui les rend digastriques, et se terminant par leur extrémité supérieure, les sterno-hyoïdiens sur la face inférieure du corps de l'hyoïde en commun avec les omo-hyoïdiens, les sterno-thyroïdiens, au bord postérieur des cartilages thyroïdes du larynx.

Recouverts par les sterno-céphaliques et le peaussier, ils recouvrent très incomplètement la face antérieure de la trachée.

Ils sont abaisseurs de l'hyoïde et du larynx et d'autant plus grêles, dans une espèce donnée, que ces organes sont plus remontés dans l'espace intramaxillaire et par cela même moins mobiles.

Omo-hyoïdien ou sous-scapulo-hyoïdien (fig. 145, 11, et 148, 5).

Mince et large bande, presque entièrement charnue, étendue de la pointe de l'épaule au fond de l'auge en croisant obliquement la gouttière jugulaire et la trachée ; prenant origine à la face interne du sous-scapulaire par une faible aponévrose et opérant son insertion mobile sur la face inférieure du corps de l'hyoïde en se confondant avec et l'omo-hyoïdien du côté opposé et les sterno-hyoïdiens.

Cet organe est en rapport : en dehors, avec le sous-scapulaire, le sus-épineux, le pectoral scapulaire, le mastoïdo-huméral

qui lui adhère de la manière la plus intime, la jugulaire, le sterno-maxillaire et le peaussier ; en dedans, avec le scalène, le grand droit antérieur de la tête, la carotide primitive et les nerfs qui l'accompagnent, la trachée, la glande thyroïde et la face inférieure du larynx. Il est important de remarquer que la veine jugulaire se trouve entièrement séparée par ce muscle de l'artère carotide à l'union du tiers supérieur et du tiers moyen du cou. On choisit cet endroit pour pratiquer la phlébotomie afin d'éviter de piquer l'artère.

L'omo-hyoïdien est abaisseur et rétracteur de l'appareil hyoïdien.

Grand droit antérieur ou long de la tête (fig. 146, 10).

Long, aplati d'un côté à l'autre, fasciculé dans sa moitié inférieure, terminé en cône tendineux à son extrémité opposée, ce muscle longe en avant les premières vertèbres cervicales, en dehors du long du cou.

Il prend attaches : en bas sur les apophyses transverses des troisième, quatrième et cinquième vertèbres cervicales, par autant de languettes charnues, d'autant plus longues qu'elles sont plus inférieures ; en haut, sur les empreintes du corps du sphénoïde et de l'apophyse basilaire, en se réunissant à celui du côté opposé.

Il est en rapport : en dehors, avec le mastoïdo-huméral, l'omo-hyoïdien et le petit droit antérieur ; en dedans, avec le long du cou ; en avant, avec la carotide primitive, les nerfs qui accompagnent cette artère, et la poche gutturale, qui le tapisse près de son insertion mobile ; en arrière, avec le grand oblique de la tête et l'articulation atloïdo-occipitale.

Il fléchit la tête directement ou en la portant de côté, suivant qu'il agit seul ou de concert avec le muscle opposé.

Petit droit antérieur de la tête.

Petit faisceau prismatique, entièrement charnu, accolé au côté externe du muscle précédent ; attaché, en arrière, sur l'arc ventral de l'atlas, en avant, sur le corps du sphénoïde et l'apophyse basilaire, à côté du grand droit antérieur ; recouvert par la poche gutturale et recouvrant l'articulation atloïdo-occipitale. Il concourt aux mouvements de flexion de la tête.

Petit droit latéral de la tête.

Plus petit encore que le précédent, prismatique et entièrement charnu comme lui, ce muscle, appliqué sur le côté de l'articulation atloïdo-occipitale, s'attache sur l'atlas, en dehors du petit droit antérieur, et sur la face interne de l'apophyse styloïde de l'occipital. Il est congénère des deux autres muscles droits qui viennent d'être décrits.

Scalène (fig. 146, 11, et 151, 14, 15).

Situé profondément, à la partie inférieure du cou, dans une direction oblique de haut en bas et d'avant en arrière, ce muscle est divisé en deux portions inégales par un intervalle où se trouve logé le plexus brachial.

La *portion supérieure* ou *postérieure*, la plus petite, est triangulaire, composée de fibres qui vont de l'apophyse transverse de la septième vertèbre cervicale à l'extrémité proximale de la première côte.

La *portion inférieure* ou *antérieure*, la plus considérable, aplatie d'un côté à l'autre, épaisse et large en bas, mince en haut, est formée presque en entier de fibres charnues d'autant plus longues qu'elles sont plus antérieures. Elle s'attache : 1° sur les apophyses transverses des trois ou quatre vertèbres cervicales qui précèdent la dernière par des faisceaux courts, peu distincts les uns des autres, dont le premier s'entrecroise avec la dernière languette du grand droit antérieur ; 2° sur le bord antérieur et la face externe de la première côte.

Le scalène répond : par sa face externe, à l'omo-hyoïdien, au mastoïdo-huméral et au pectoral scapulaire ; par sa face interne, au long du cou, à la trachée, à la carotide primitive, aux nerfs satellites de ce vaisseau, et (celui du côté gauche seulement) à l'œsophage; par son bord antérieur, à la veine jugulaire. Les deux portions du muscle sont séparées l'une de l'autre, au-devant de la première côte, par un interstice que traversent les nerfs du plexus brachial. L'artère axillaire passe au-devant du scalène, avec la veine homonyme, et non pas à travers le muscle comme on l'observe chez l'homme.

Quand son point fixe est à la première côte, le scalène fléchit l'encolure directement ou en l'inclinant de côté. Quand il prend son point d'appui sur le cou, il tire en avant la première côte et la fixe dans cette position, pendant la dilatation de la poitrine,

pour favoriser l'action inspiratrice des intercostaux externes; mais il convient de remarquer que les premières côtes sont très peu mobiles chez les quadrupèdes.

Certains auteurs décrivent les deux portions du scalène comme deux muscles distincts, sous les noms de *scalène antérieur* et *scalène postérieur*. Nous n'avons pas adopté cette manière de voir : 1° parce qu'elle préjuge la question si controversée des homologies avec les scalènes de l'homme; 2° parce que cette division du muscle est subordonnée au point de sortie des nerfs du plexus brachial ; elle fait défaut dans les Carnivores et les Rongeurs, animaux chez lesquels lesdits nerfs sortent au devant du muscle au lieu de le traverser.

Cervical ascendant ou accessoire du long costal (fig. 150,12).

Formé de trois ou quatre petits faisceaux successifs et chevauchants, appliqués sur les apophyses transverses des dernières vertèbres cervicales le long de l'insertion de l'angulaire de l'épaule, qui les sépare du transversaire du cou, ce muscle prolonge dans le cou le long costal ou intercostal commun, comme le transversaire du cou prolonge le long dorsal.

Il s'insère sur les quatre ou cinq dernières apophyses transverses cervicales, chacun de ses faisceaux sautant une ou plusieurs vertèbres, le dernier atteignant à peine l'extrémité proximale de la première côte.

Compris entre les insertions cervicales de l'angulaire de l'épaule et du scalène, il est recouvert par le mastoïdo-huméral et le pectoral scapulaire tandis qu'il recouvre la portion supérieure du scalène et les intertransversaires du cou. — Il incline l'encolure de côté.

Long du cou.

Muscle considérable, appliqué sur la face ventrale du corps de toutes les vertèbres cervicales et des six premières dorsales; il est réuni sur la ligne médiane à celui du côté opposé et décrit généralement comme impair par les anatomistes vétérinaires. Chaque long du cou se compose d'une succession de gros faisceaux fortement tendineux, dont le plus postérieur s'attache à la face inférieure du corps des six premières vertèbres dorsales et se dirige en avant et en dehors pour gagner le cuspide inférieur de la sixième apophyse transverse, sur lequel il s'insère par un fort tendon. Les autres faisceaux, moins considérables et confondus en dehors avec les intertransverses du cou, se portent d'une vertèbre cervicale à l'autre, suivant une direction inverse de celle du précédent, c'est-à-dire oblique de bas en haut et de

dehors en dedans, de manière à converger supérieurement vers ceux du côté opposé. Ils s'attachent successivement : en dehors, aux apophyses transverses des six dernières vertèbres cervicales ; en dedans, à la face inférieure du corps des six premières. Le faisceau le plus élevé se rend au tubercule inférieur de l'atlas, sur lequel il opère son insertion par un tendon qui lui est commun avec celui du côté opposé.

Les longs du cou sont en rapport : en haut et en arrière, avec les vertèbres qu'ils recouvrent et leurs disques interarticulaires ; en bas et en avant, avec la trachée, l'œsophage, les vaisseaux et les nerfs qui accompagnent ces deux conduits ; sur les côtés, avec les muscles grand droit antérieur et scalène ; dans la portion intrathoracique, avec les plèvres, des vaisseaux et des nerfs importants.

Ils fléchissent les vertèbres cervicales les unes sur les autres en donnant à l'encolure la forme *rouée*.

Différences. — Chez le **bœuf**, le *peaussier cervico-facial* n'est, dans la plus grande partie de son étendue, qu'un mince fascia aponévrotique ; il ne présente des fibres charnues que sur la face, où il forme un petit risorius de Santorini qui se perd sur le buccinateur, et dans la cavité de l'auge, où l'on voit deux faisceaux s'entre-croiser. Le *sterno-céphalique* (fig. 149, 16 et 16') se compose de deux portions ou mieux de deux muscles intimement unis dans le quart inférieur du cou, facilement isolables dans le restant de leur étendue : l'un figure une longue lanière superficielle terminée par un tendon aplati sur le bord antérieur du masséter et la branche maxillaire ; l'autre, plus volumineux, s'unit à une branche du mastoïdo-huméral pour aller s'attacher sur l'apophyse basilaire de l'occipital, avec le grand droit antérieur de la tête. Le *mastoïdo-huméral* (fig. 149, 26) est nettement séparé du transverse de l'épaule, avec lequel il se croise en X ; il est entrecoupé d'un raphé claviculaire, au-dessus duquel il se divise en deux portions équivalant respectivement au cléido-mastoïdien et à la portion claviculaire du trapèze de l'homme. Ces deux portions, d'abord étroitement unies, se séparent vers le tiers supérieur du cou ; la postérieure ou trapézienne (fig. 142, 22), très large, s'étale sur la nuque et se termine à l'apophyse mastoïde, à la ligne courbe de l'occipital, ainsi que sur le ligament cervical, en se confondant avec le trapèze proprement dit ; l'antérieure ou cléido-mastoïdienne (fig. 142, 21) se termine par un tendon qui s'unit à la portion sterno-basilaire du sterno-céphalique et va s'insérer à l'apophyse basilaire, après avoir reçu les fibres du grand droit antérieur de la tête ; toutefois une petite languette s'en détache souvent qui gagne l'apophyse mastoïde. La partie inférieure du mastoïdo-huméral reçoit, à sa face interne, au-devant de l'angle de l'épaule, un petit faisceau funiculaire d'un rouge vif (fig. 149, 32), qui procède de la première articulation sterno-costale, et que nous considérons, à l'instar de Meckel, comme un sous-clavier. Le *sterno-hyoïdien* et le *sterno-thyroïdien* (fig. 149, 22 et 23) sont plus épais que chez le cheval et non digastriques. L'*omo-hyoïdien* (fig. 149, 15) a perdu son attache scapulaire ; si on le suit à partir de l'hyoïde, on le voit croiser en dedans la veine jugulaire et le muscle sterno-sous-occipital, en contractant adhérence avec ce dernier, et venir se perdre sous le mastoïdo-huméra

en regard des troisième et quatrième vertèbres cervicales, à la surface d'une aponévrose, sans prendre aucune attache vertébrale. Chez l'homme lui-même, on a vu plus d'une fois l'omo-hyoïdien perdre son ventre scapulaire et ressembler de tous points à celui que nous venons de décrire. Le *grand droit antérieur de la tête* est relativement faible, suppléé qu'il est par le sterno-céphalique et le mastoïdo-huméral ; mais il descend jusqu'à la sixième vertèbre.

Couché sur les insertions cervicales du grand droit antérieur, on remarque un très fort faisceau musculeux qui manque aux Solipèdes (fig. 147, 14) : c'est le *trachélo-atloïdien* de Chauveau, inséré, d'une part, sur les apophyses transverses des troisième, quatrième, cinquième et même sixième vertèbres cervicales, d'autre part, à l'aile de l'atlas, en commun avec la portion antérieure du petit complexus. Il représente donc un long intertransversaire. — Le *cervical ascendant* (fig. 147, 9 et 9') ne comprend généralement que deux faisceaux et ne s'élève pas au-dessus de la quatrième vertèbre. Il existe deux scalènes (fig. 147, 10 et 10') : 1° un *scalène de la première côte*, équivalant à celui des Solipèdes, mais divisé en cinq faisceaux par le passage dispersé des nerfs du plexus brachial (tandis que, chez ces derniers, ces nerfs sortent par la même fente et le muscle en question ne comprend que deux portions) ; 2° un *scalène supracostal* ou *transcostal*, se prolongeant, en s'épanouissant, sur le grand dentelé jusqu'à la quatrième côte, procédant d'autre part, par une pointe tendineuse, des quatrième et cinquième apophyses transverses cervicales.

Dans la **chèvre**, on observe les mêmes dispositions que chez le **bœuf**.

Le **mouton** présente deux particularités fort remarquables : 1° la portion sterno-maxillaire du *sterno-céphalique* fait défaut, ce muscle est exclusivement sterno-sous-occipital ; 2° le *scalène transcostal* manque ; ce n'est qu'exceptionnellement qu'on le voit apparaître, à l'état rudimentaire. L'inspecteur de boucherie pourra facilement distinguer entre la chèvre et le mouton d'après ces deux différences.

Chez le **porc**, le *peaussier du cou* est formé de deux portions, l'une inférieure, provenant de l'appendice trachélien du sternum, l'autre supérieure, partant de la région scapulaire, qui se réunissent en avant et se prolongent en commun sur les muscles de la face en contractant des adhérences avec la face externe du corps et des branches de la mandibule. Même réunies, ces portions sont encore distinctes par la direction différente de leurs fibres ; il en résulte deux plans très manifestes. Le *sterno-mastoïdien* justifie son nom, son tendon se rend directement à l'apophyse mastoïde. Le *mastoïdo-huméral* se divise supérieurement en deux portions : l'une cléido-mastoïdienne se terminant à l'apophyse mastoïde, l'autre trapézienne, gagnant le côté de la protubérance occipitale. Le *sterno-hyoïdien* est relativement fort. Il y a deux *sterno-thyroïdiens* de chaque côté : l'un s'insérant à la manière ordinaire, l'autre se continuant jusqu'à la saillie du corps du thyroïde. L'*omo-hyoïdien* se poursuit inférieurement, par une mince aponévrose, jusqu'à la face interne de l'épaule ; il se termine sur l'hyoïde, en dehors du sterno-hyoïdien, sans couvrir ce dernier ni se joindre au muscle du côté opposé. En outre, vu la situation très basse du larynx, il n'a aucun rapport avec la trachée.

Les *droits antérieurs de la tête* et le *trachélo-atloïdien* ressemblent à ceux du bœuf. Le *petit droit latéral* est peu distinct du *petit oblique*. Les deux muscles *longs du cou* sont séparés et laissent à découvert une partie des corps vertébraux comme chez l'homme. Le *cervical ascendant* s'élève jusqu'à l'atlas. Il existe, comme chez le bœuf, un *scalène primo-costal*, subdivisé en plusieurs faisceaux par le passage des nerfs du plexus brachial, et un *scalène transcostal*, celui-ci épanoui sur les trois premières côtes.

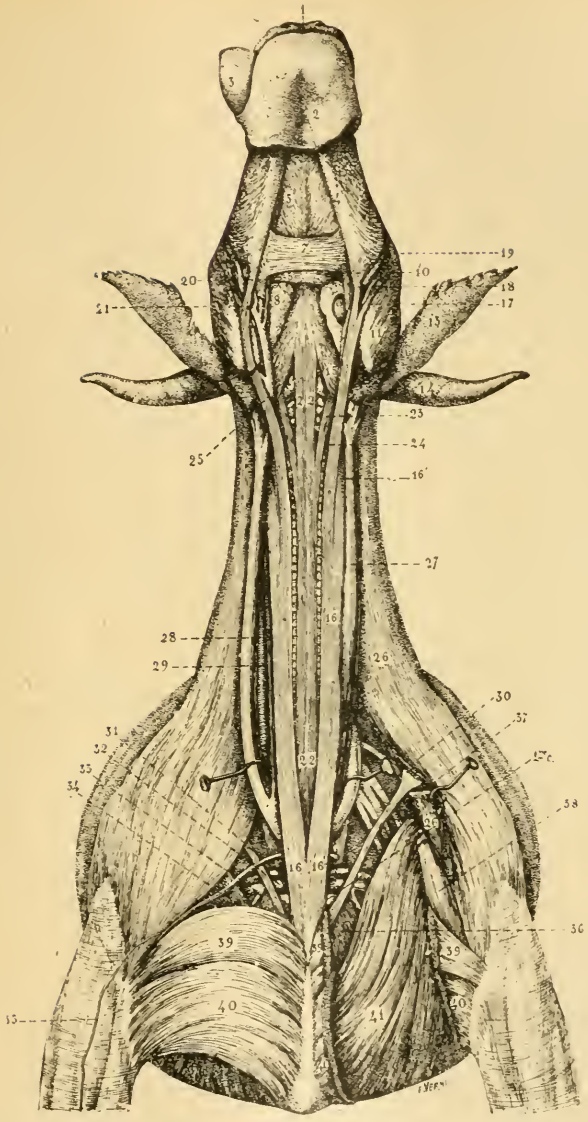

Fig. 149. — Muscles des régions trachélienne et axillaire chez le bœuf.

1, bouche ; 2, peau de la lèvre inférieure et de la région de la barbe ; 3, langue ; 4, bord inférieur de la branche maxillaire ; 5, mylo-hyoïdien ; 6, buccinateur ; 7, transverse de la mandibule ; 8, lobe antérieur de la glande maxillaire ; 9, ganglion de l'auge ; 10, artère et veine faciales ; 11, masséter ; 12, parotide ; 13, oreille ; 14 corne ; 15, omo-hyoïdien ; 16, sterno-céphalique ; 16', portion sterno-basilaire de ce muscle ; 17, 18, les deux branches

Chez le **chien** et le **chat**, le *peaussier du cou* se dédouble en deux portions comme dans le porc : l'une naissant du sternum et disposant ses fibres transversalement sur le devant du cou, l'autre procédant de la face externe de l'épaule et du bord postérieur du cou, s'étendant sur la tête en couvrant en partie la précédente. A elles deux, elles enveloppent le cou d'une manière complète, ainsi que les côtés et le dessous de la tête. Le *sterno-mastoïdien* se termine par un tendon à l'apophyse mastoïde en s'unissant à la portion cléido-mastoïdienne du mastoïdo-huméral. Celui-ci se comporte sensiblement comme dans le porc ; la portion cléido-mastoïdienne se termine à l'apophyse mastoïde comme il vient d'être dit ; la trapézienne va à la ligne courbe supérieure de l'occipital et à la partie supérieure du raphé cervical : elle s'unit au moyen d'une aponévrose avec le trapèze proprement dit. Quant à la portion deltoïdienne ou sous-claviculaire, elle s'insère comme d'habitude sur la crête humérale. Le *sterno-hyoïdien* et le *sterno-thyroïdien* sont épais, non digastriques. L'*omo-hyoïdien* manque. Le *grand droit antérieur* descend jusqu'à la sixième vertèbre cervicale, ainsi que le *trachélo atloïdien*. Le *cervical ascendant* s'élève jusqu'à l'aile de l'atlas, comme chez le porc. La masse scalénique n'est pas traversée par le plexus brachial, qui passe au-dessous avec l'artère et la veine axillaires : elle comprend un *scalène de la première côte*, qui est indivis, et un *scalène transcostal*, prenant origine par une pointe tendineuse sur l'apophyse transverse de la cinquième et quelquefois aussi de la quatrième vertèbre (chez le chat, cette pointe se prolonge jusqu'à l'axis) et se divisant en deux branches dont la supérieure, la plus faible et la plus pâle, s'arrête en général sur la troisième et la quatrième côte, tandis que l'inférieure s'étend jusqu'à la huitième, et même la neuvième côte dans le chat, par un mince tendon qui lui succède à partir de la sixième. Les deux *longs du cou* tendent à se séparer.

Chez le **lapin**, les muscles du cou ressemblent beaucoup à ceux des Carnivores. Nous signalerons toutefois la complète indépendance des deux portions trapézienne et cléido-mastoïdienne du *mastoïdo-huméral*, et l'insertion de cette dernière sur l'apophyse basilaire de l'occipital avec le transverse de l'épaule. Le *cervical ascendant* est réduit à trois pâles faisceaux qui ne s'élèvent pas au-dessus de la troisième ou quatrième vertèbre.

Article III. — MUSCLES DU TRONC

§ 1er. — Région sous-cutanée du tronc.

Elle ne comprend qu'un seul muscle, le *pannicule charnu* ou *peaussier du tronc*.

de terminaison de la portion sterno-maxillaire du même ; 19, terminaison du canal de Sténon ; 20, 21, affluents de la veine faciale ; 22, sterno-hyoïdiens ; 23, sterno-thyroïdien ; 24, trachée ; 25, cartilage thyroïde du larynx ; 26, mastoïdo-huméral ; 28, carotide primitive longée en dedans par la jugulaire profonde ; 29, jugulaire superficielle ; 30, nerfs du plexus brachial ; 31, artère axillaire ; 32, muscle sous-clavier ; 33, veine axillaire ; 34, veine céphalique ; 35, veine sous-cutanée de l'avant-bras ; 36, transversal des côtes ; 37, intersection claviculaire du mastoïdo-huméral ; 38, biceps brachial ; 39, pectoral descendant ; 40, pectoral transverse ; 41, pectoral ascendant. (En bas du cou, deux érignes écartent à gauche l'œsophage, à droite la jugulaire superficielle.)

Pannicule charnu.

C'est une sorte de doublure de la peau qui couvre la paroi latérale du thorax et de l'abdomen et s'étend sur la face externe de l'épaule et du bras, une vaste membrane charnue, irrégulièrement triangulaire, amincie à sa périphérie que l'on peut diviser en trois bords. Le bord supérieur, convexe, monte obliquement de la région rotulienne au garrot. L'inférieur, à peu près horizontal, suit le bord externe du pectoral ascendant, qu'il recouvre et auquel il adhère d'une manière assez intime. L'antérieur descend de l'extrémité supérieure de l'épaule jusqu'à l'avant-bras.

Les fibres de ce muscle se dirigent d'arrière en avant dans ses deux tiers postérieurs ; mais, en arrivant sur l'épaule, elles se redressent peu à peu pour devenir verticales. Elles sont continuées à la périphérie de l'organe par des aponévroses qui s'attachent soit à la face interne de la peau, soit sur les fascias des muscles sous-jacents. Il existe en outre une insertion, fort remarquable, qui se fait en dedans du bras ; en effet, arrivé au bord postérieur de la masse olécranienne, le pannicule charnu se partage en deux lames : l'une superficielle, qui se poursuit sur les muscles du membre antérieur, l'autre profonde, terminée bientôt par une mince aponévrose qui pénètre entre le thorax et les muscles du bras, et vient se fixer au trochin après s'être unie au pectoral ascendant et au fascia de la face interne du membre.

Il est en rapport : par sa face superficielle, avec la peau, qui lui adhère fortement ; par sa face profonde, avec le grand dorsal, la portion dorsale du trapèze, la tunique abdominale, l'oblique externe de l'abdomen, le grand dentelé, quelques intercostaux externes et les muscles superficiels de l'épaule et du bras. Sa pointe postérieure se trouve dans ce pli de peau qui réunit la cuisse au flanc et que l'on appelle *pli du grasset*. La veine de l'éperon longe son bord inférieur et en est couverte.

En contractant le pannicule charnu, l'animal fait trémousser toute la partie correspondante de la peau et arrive ainsi à se débarrasser des insectes qui menacent de le piquer.

Différences. — Il n'est pas vrai que l'homme soit le seul Mammifère dépourvu du peaussier du tronc, les **Camélidés** n'en ont pas davantage.

Le pannicule charnu du **bœuf** diffère peu de celui des Solipèdes. Celui du **mouton** et de la **chèvre** se fait remarquer par sa grande minceur. Celui du **porc** monte sur la région du flanc en envahissant un peu la face externe de la cuisse ; d'autre part il se réunit sous le ventre à celui du côté opposé

de manière à ne laisser à découvert que la région hypogastrique. Celui du **chien** se prolonge sur les muscles fessiers et s'étend d'autre part jusqu'à l'épine dorso-lombaire où il s'unit à celui du côté opposé ; par contre, il laisse l'épaule à découvert. Celui du **chat** est encore plus développé. Et si l'on considère un hérisson ou un porc-épic, on voit un pannicule charnu énorme, dont les contractions redressent les piquants et roulent l'animal en boule.

§ 2. — Muscles de la région spinale du dos et des lombes.

En plan superficiel, on trouve le *trapèze* et le *grand dorsal*. En deuxième plan, le *petit dentelé antérieur* et le *petit dentelé postérieur*. En troisième plan, les muscles de la gouttière vertébrale, c'est-à-dire le *long épineux*, le *long dorsal* et le *long costal*. En quatrième plan, le *transversaire épineux du dos et des lombes*, et les *sus-costaux*.

Trapèze (fig. 145, 1 et 3).

Tel qu'on l'entend en anatomie vétérinaire, ce muscle est réduit à la portion scapulaire du trapèze de l'homme ; nous avons vu, en effet, que la portion claviculaire entre dans la constitution du mastoïdo-huméral. — C'est un large muscle triangulaire, adossé par sa base à celui du côté opposé de manière à former un trapèze : d'où son nom, qui est particulièrement justifié chez l'homme, où les deux muscles sont presque sur le même plan, tandis que chez les animaux ils se rabattent sur les côtés de l'encolure et du garrot.

Le trapèze, aponévrotique à son bord supérieur et à son centre, offre à considérer une portion cervicale et une portion dorsale. Les fibres charnues de la première sont obliques de haut en bas et d'avant en arrière ; celles de la seconde sont obliques de haut en bas et d'arrière en avant. Celle-ci est relativement épaisse et bien limitée ; celle-là est très mince et se perd en quelque sorte sur la face latérale de l'encolure sans parvenir jusqu'à la nuque ni jusqu'au mastoïdo-huméral.

Par son aponévrose supérieure, le trapèze se fixe sur la corde du ligament cervical et sur le sommet des apophyses épineuses du garrot, où il adhère à la face externe du grand dorsal. Par son aponévrose centrale, il s'attache sur la tubérosité de l'épine acromienne et sur l'aponévrose scapulaire externe.

Il répond : en dehors à la peau ; en dedans, au rhomboïde, au splénius, à l'angulaire de l'épaule, au pectoral scapulaire, au sus-épineux, au sous-épineux et au grand dorsal.

Il est élévateur de l'épaule.

Grand dorsal (fig. 145, 2).

Très large muscle (*latissimus dorsi*), triangulaire, dont la base répond à la colonne vertébrale, tandis que le sommet s'engage sous l'épaule ; est formé d'une aponévrose et d'une portion charnue. L'aponévrose est attachée sur le sommet des apophyses épineuses de toutes les vertèbres lombaires et des quatorze ou quinze dernières dorsales, en s'unissant au ligament surépineux. Les fibres de la portion charnue s'en détachent suivant une ligne oblique qui va de la douzième ou treizième côte au cartilage deprolongement du scapulum ; elles se dirigent en avant et en bas et convergent toutes vers un tendon aplati qui s'insère à la tubérosité que l'on trouve en dedans du corps de l'humérus. Ce tendon présente une disposition assez remarquable : il se ploie sur le bord inférieur du grand rond de manière à passer de la face externe à la face interne de ce muscle, et la terminaison humérale est commune aux deux organes.

Le grand dorsal est couvert par la peau, le pannicule charnu, la portion dorsale du trapèze et la masse des muscles olécraniens. Il recouvre : l'angle dorsal de l'épaule, le cartilage de prolongement du scapulum, le sous-épineux, le rhomboïde, le petit dentelé antérieur, le petit dentelé postérieur, dont l'aponévrose s'unit étroitement à la sienne, le long dorsal, le long épineux, le fessier moyen, une partie de la face externe des dernières côtes, auxquelles son aponévrose adhère fortement, les intercostaux externes correspondants et le muscle grand dentelé. Entre la dernière côte et l'angle externe de l'ilium, son aponévrose adhère aux obliques de l'abdomen. Postérieurement elle se prolonge sur les muscles de la croupe en constituant l'aponévrose fessière.

Le grand dorsal ou lombo-huméral porte le bras en arrière et en haut s'il prend point fixe sur le tronc. Dans le cas contraire, il agit sur les côtes et contribue à l'inspiration, suivant les uns, à l'expiration, suivant les autres. Chez les animaux grimpeurs, en prenant point fixe à l'humérus, il peut en outre soulever le corps tout entier.

Dans un grand nombre d'espèces, le grand dorsal contracte des connexions intimes avec un muscle de la région brachiale postérieure que nous qualifierons, en raison de ce fait, d'*accessoire du grand dorsal*. Mais, malgré cette appellation, nous ne distrairons pas cet organe de la région dont il fait partie, car nous suivons, avons-nous déjà dit, le groupement topographique.

Petit dentelé antérieur (fig. 150, 13).

Les épithètes, tirées de la situation, par lesquelles on distingue les petits dentelés, soit chez l'homme, soit chez les animaux, sont défectueuses; il serait mieux de dire : *petit dentelé oral* et *petit dentelé aboral*, ou bien *petit dentelé inspirateur* et *petit dentelé expirateur*.

Le petit dentelé antérieur est un muscle aplati, mince et quadrilatère, situé sous le rhomboïde et le grand dorsal, composé d'une aponévrose et d'une portion charnue. — La première, confondue en avant avec l'aponévrose du splénius, s'insinue en arrière sous celle du petit dentelé postérieur et ne tarde pas à s'unir avec elle ; son bord inférieur donne naissance à la portion charnue un peu au-dessous de l'intervalle qui sépare le long costal du long dorsal. — Étroite et allongée dans le sens antéro-postérieur, celle-ci est formée de fibres d'un rouge vif, obliquement dirigées d'avant en arrière et de haut en bas, qui forment à son bord inférieur des festons irréguliers, souvent peu marqués.

L'insertion fixe se fait par le bord supérieur de l'aponévrose, sur le sommet des apophyses épineuses de la deuxième à la treizième vertèbre dorsale inclusivement. L'insertion mobile a lieu sur la face externe et le bord antérieur des neuf côtes qui suivent la quatrième, au moyen des dentelures de la portion charnue. Ce muscle s'attache encore sur la face externe de ces mêmes côtes par une courte lame fibreuse qui se détache de la face interne de l'aponévrose, près de son bord inférieur, et qui pénètre dans l'interstice du long dorsal et du long costal.

Il est en rapport : en dehors, avec le rhomboïde, le grand dentelé, le grand dorsal et le petit dentelé postérieur, qui recouvre ses trois derniers festons ; en dedans, avec le long dorsal, le long épineux, le long costal et quelques intercostaux externes.

Il est inspirateur et contentif des muscles de la gouttière vertébrale.

Petit dentelé postérieur (fig. 150, 14).

Situé à la suite du précédent, présentant la même forme et la même disposition, il s'en distingue par sa portion charnue, plus épaisse, découpée en huit ou neuf dentelures fort bien marquées, et par la direction à peu près verticale de ses fibres. Son aponévrose, étroitement unie à celle du grand dorsal, qui la recouvre, s'attache sur les apophyses épineuses des dernières vertèbres dorsales, à partir de la dixième, et de quelques vertèbres lombaires. Ses dentelures se fixent au bord pos-

térieur et à la face externe des huit ou neuf dernières côtes.

Il est en rapport : en dehors, avec le grand dorsal, en dedans avec le petit dentelé antérieur, le long dorsal, le long épineux, le long costal et les intercostaux externes. Quelques-unes de ses dentelures postérieures sont cachées en partie par celles du grand oblique de l'abdomen ; la dernière même en est entièrement

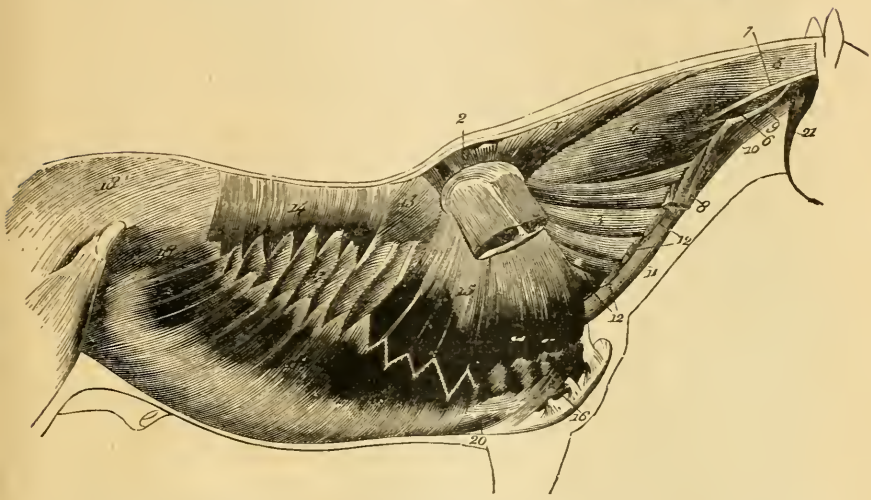

Fig. 150. — Muscles de la région spinale du cou, du dos et des lombes, et de la région costale. (Un membre antérieur a été scié en travers de l'épaule, et le trapèze et le grand dorsal ont été enlevés.)

1 et 2, rhomboïde ; 3, angulaire de l'omoplate ; 4, splénius ; 5, son aponévrose mastoïdienne ; 6, portion mastoïdienne du petit complexus ; 7, son tendon ; 8, insertions cervicales de l'omo-trachélien ; 9, tendon atloïdien commun à l'omo-trachélien, au splénius et au petit complexus ; 10, grand droit antérieur de la tête ; 11, scalène ; 12, cervical ascendant ; 13, petit dentelé antérieur ; 14, petit dentelé postérieur ; 15, grand dentelé ; 16, transversal des côtes ; 17, l'un des intercostaux externes ; 18, oblique externe de l'abdomen ; 18', masse commune donnant appui à la pointe antérieure du fessier moyen ; 20, insertion antérieure du droit de l'abdomen ; 21, faisceau anguli-maxillaire du digastrique.

couverte. On remarquera que les deux petits dentelés non seulement se joignent, mais encore se chevauchent, par suite du recul de l'antérieur qui ne commence qu'à la cinquième côte.

Le petit dentelé postérieur est expirateur, par conséquent antagoniste du précédent.

Les muscles de la troisième couche, long épineux, long dorsal, long costal, ainsi que le transversaire épineux de la quatrième couche, se confondent plus ou moins à leur partie postérieure, en une masse énorme, dite *masse commune*, et ont été parfois

décrits ensemble sous les noms d'*extenseur commun du dos, érecteur du tronc* chez l'homme, *opisthoténar*. Dans l'homme la masse commune procède de l'épine sacrée par la majorité de ses fibres ; seul le faisceau externe, correspondant au sacro-lombaire, naît de l'épine iliaque postérieure et supérieure. Dans nos Quadrupèdes, au contraire, l'insertion d'origine de cette masse se fait en plus grande partie sur l'ilium et elle s'étend en dehors sur toute l'étendue de la crête, ainsi que sur une partie de la face interne de cet os. C'est que, en effet, les vertèbres dorso-lombaires ne doivent pas seulement être soutenues et roidies les unes sur les autres, comme chez l'homme, elles doivent encore prendre un solide point d'attache sur le coxal, car elles font le pont d'un bipède à l'autre. Nous ferons remarquer en outre que le sacro-lombaire, que nous décrirons sous le nom de long costal ou intercostal commun, s'isole complètement de la masse commune dans un grand nombre d'espèces.

Long costal ou intercostal commun (fig. 151, 5).

Muscle étroit et mince, surtout à ses extrémités, longeant le bord externe du long dorsal, avec lequel il est confondu en arrière de la dernière côte ; formé d'une série de faisceaux chevauchants, dirigés obliquement en avant, en bas et en dehors, tendineux à leurs extrémités, surtout à l'antérieure, lesquels faisceaux naissent et se terminent successivement sur la face externe des côtes, après en avoir croisé chacun deux ou trois.

Le plus postérieur part du bord externe et de la face inférieure de la masse commune. La languette tendineuse du plus antérieur s'insère à l'apophyse transverse de la dernière vertèbre cervicale. Rappelons toutefois que ce muscle se prolonge dans le cou par le cervical ascendant.

Il est en rapport : en dehors, avec le grand et les petits dentelés ; en dedans, avec les intercostaux externes.

Il abaisse les côtes et contribue à l'extension de la portion dorsale du rachis.

1, masse commune ; 2, long dorsal ; 3, long épineux ; 4, partie interne du long dorsal ; 5, long costal ; 6, portion postérieure du grand complexus ; 7, portion antérieure du même ; 8, portion mastoïdienne du petit complexus ; 8′, son tendon ; 9, portion atloïdienne du petit complexus ; 9′, son tendon ; 10, insertion atloïdienne du splénius renversée en avant ; 11, *id.* de l'omo-trachélien ; 12, intertransversaires du cou ; 13, grand droit antérieur de la tête ; 14, portion inférieure du scalène ; 15, portion supérieure du scalène et cervical ascendant ; 16, intercostaux internes ; 17, rétracteur de la dernière côte (dépendant du petit oblique de l'abdomen) ; 17′, petit oblique ; 18, son aponévrose.

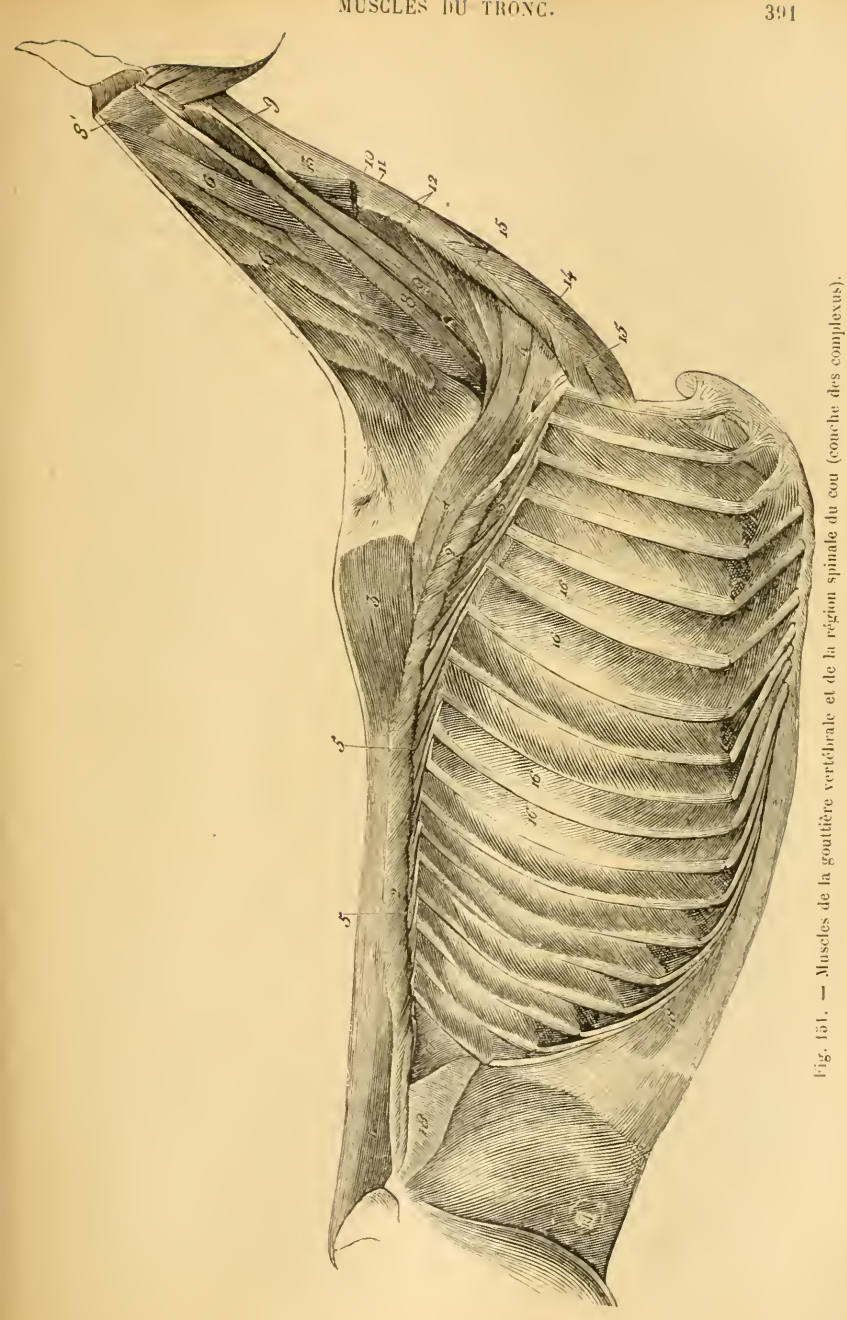

Fig. 151. — Muscles de la gouttière vertébrale et de la région spinale du cou (couche des complexus).

Long dorsal (fig. 151, 2).

Le long dorsal est le plus puissant des extenseurs du rachis ; il remplit en grande partie la gouttière vertébrale, c'est-à-dire l'angle dièdre formé, d'une part, par la série des apophyses épineuses dorso-lombaires, d'autre part, par la partie supérieure des côtes et les apophyses costiformes. Au niveau de la masse commune, il est extrêmement épais et dense, revêtu d'une forte aponévrose très adhérente. En se séparant du long épineux, il subit un pli rentrant de plus en plus profond qui le divise en deux parties, l'une externe disparaissant en pointe avant d'atteindre la première côte, l'autre interne, conoïde, qui paraît surgir de l'intervalle compris entre la précédente et le long épineux et se poursuit jusqu'aux dernières apophyses transverses cervicales en couvrant les insertions dorsales du transversaire du cou.

Le long dorsal prend naissance, avec la masse commune : 1° sur l'épine lombaire ; 2° sur la crête, la face interne et les deux angles supérieurs de l'ilium. Il s'épuise d'arrière en avant par ses insertions successives au fond de la gouttière vertébrale, soit sur la série des tubercules mamillaires, lombaires et dorsaux, par des faisceaux internes, soit sur la série des apophyses costiformes et des côtes, par des faisceaux externes. Sa partie antérieure, ployée sur elle-même comme nous l'avons déjà dit et intercalée entre le long costal d'une part, le grand complexus et le transversaire du cou, d'autre part, ne dépasse guère les apophyses transverses des dernières vertèbres cervicales.

Le long dorsal est recouvert : par un prolongement du fessier moyen, reçu dans une excavation particulière de la masse commune, et par l'aponévrose du grand dorsal. Il recouvre le transversaire épineux du dos et des lombes, les sus-costaux, la partie supérieure des intercostaux et les intertransversaires des lombes. En dehors, il est longé par l'intercostal commun. En dedans, il se confond avec le long épineux, dont il se sépare vers le milieu du dos, en formant un angle dans lequel sont intercalées les insertions du grand complexus et du transversaire du cou sur les apophyses transverses des premières vertèbres dorsales.

Il est extenseur et roidisseur du rachis dorso-lombaire, qu'il incline latéralement s'il n'agit pas de concert avec son congénère. Il peut aussi jouer le rôle d'expirateur.

Long épineux ou épineux du dos (fig. 151, 3).

Longtemps confondu avec le long dorsal sous le nom d'iliospinal, ce muscle s'en distingue cependant très nettement dans la plus grande partie de son étendue. Il est formé de faisceaux chevauchants, plus ou moins tendineux, qui s'étendent d'une apophyse épineuse à une autre plus ou moins distante, à partir des premières lombaires jusqu'à la partie supérieure des premières apophyses épineuses du garrot, où il se joint à l'épineux du cou. Il prend aussi insertion, à son extrémité postérieure, sur les tubercules mamillaires des dernières vertèbres dorsales et des premières lombaires, ainsi que sur l'aponévrose du long dorsal.

Il est en rapport : en dehors, avec le long dorsal dont il se sépare vers la sixième ou septième vertèbre dorsale, le transversaire du cou et le grand complexus ; en dedans, avec le transversaire épineux du dos et des lombes et la partie des apophyses épineuses que ce muscle laisse à découvert dans la région du garrot.

Le long épineux du dos vient en aide au long dorsal pour étendre et roidir la colonne dorso-lombaire.

Transversaire épineux ou multifide du dos et des lombes.

Situé sur le côté des apophyses épineuses lombaires et dorsales ; continué en avant par le transversaire épineux du cou, en arrière par le sacro-coccygien latéral ; il est formé d'un assemblage de faisceaux courts, tendineux à leurs extrémités, dirigés obliquement d'arrière en avant, de bas et haut et un peu de dehors en dedans, croisant ainsi à angle droit les apophyses épineuses qu'ils recouvrent (fig. 146, 3). — Ces faisceaux sont attachés, en bas, sur les apophyses mamillaires ou les apophyses transverses, en haut, sur les apophyses épineuses. On remarquera qu'ils n'atteignent point le sommet des apophyses épineuses dans la première moitié de la région dorsale.

Le long muscle qu'ils constituent est en rapport : en dehors, avec le long épineux et le long dorsal, qui se confondent avec lui près de son extrémité postérieure ; en dedans, avec l'épine dorso-lombaire et les ligaments interépineux.

C'est un extenseur du rachis.

Chez l'homme, le transversaire épineux est particulièrement développé en raison de la station bipède, et il se subdivise en : *demi-épineux du*

dos, demi-épineux du cou, multifide du rachis et *rotateurs du dos.* Chez nos Quadrupèdes, le transversaire épineux ne se laisse pas ainsi cliver suivant son épaisseur ; il est simple et réduit, semble-t-il, au multifide du rachis. Les demi-épineux du dos et du cou ont-ils donc disparu? Nous ne le pensons pas : ils se sont simplement réunis aux longs épineux ; les faisceaux de ceux-ci insérés sur les tubercules mamillaires dorso-lombaires ou sur les apophyses articulaires cervicales leur appartiennent.

Sus-costaux.

Petits muscles triangulaires, charnus et tendineux, constituant pour ainsi dire la tête des intercostaux externes, dont ils sont peu distincts dans les premiers et les derniers intervalles costaux. Ils partent des apophyses transverses des vertèbres dorsales, se dirigent en arrière et en dehors et se terminent en s'épanouissant, sur la face externe de la côte ou des deux côtes qui suivent leur insertion fixe. Recouverts par le long dorsal, ils recouvrent la partie supérieure des intercostaux externes. — Ils tirent les côtes en avant, c'est-à-dire qu'ils sont inspirateurs.

Différences. — Chez le **bœuf**, la portion cervicale du *trapèze* est plus développée que chez les Solipèdes ; elle se réunit supérieurement avec la portion trapézienne du mastoïdo-huméral. Le *petit dentelé antérieur* est réduit à quatre, trois et même deux digitations, pâles, extrêmement minces, insérées à partir de la cinquième ou sixième côte; il peut même faire défaut. Le *petit dentelé postérieur* se fixe sur les quatre ou cinq dernières côtes. Le *long épineux du dos* est mieux séparé du long dorsal que dans les Solipèdes; sa partie postérieure est ployée sur elle-même et comme rabattue sur ce dernier muscle ; en la déployant on voit, à sa face profonde, des faisceaux dissociés, parallèles, fortement tendineux, qui prennent origine successivement sur les apophyses épineuses et les tubercules mamillaires des premières vertèbres lombaires et des dernières dorsales, et se terminent sur les apophyses épineuses précédentes en en sautant chacun quelques-unes. D'autres faisceaux, moins tendineux, prennent naissance aux apophyses épineuses du garrot et constituent le long épineux du cou. Le *long dorsal* se jette par une pointe tendineuse dans le faisceau le plus antérieur du long costal et s'insère avec lui sur la dernière apophyse transverse cervicale. Le *long costal* est notablement plus développé que chez les Solipèdes : certains de ses faisceaux croisent jusqu'à cinq côtes. Notons enfin l'existence de muscles *interépineux* manifestes dans toute la région dorso-lombaire.

Dans le **mouton** et la **chèvre**, les muscles de la région spinale du dos et des lombes ressemblent beaucoup à ceux du bœuf; toutefois, on remarque que le petit dentelé antérieur est extrêmement atrophié et assez souvent absent. Le long costal du mouton est notablement moins développé que celui de la chèvre, lequel se détache de la masse commune et peut se poursuivre au côté externe de cette masse jusqu'à l'angle externe de l'ilium, tandis que dans le mouton il commence comme dans e bœuf et les Solipèdes, c'est-à-dire par une pointe effilée, à l'extrémité des deux ou trois premières apophyses transverses lombaires, en s'insinuant sous la masse commune. Le *long dorsal* se prolonge par plusieurs languettes tendineuses, juxtaposées aux faisceaux du transversaire du cou, jusqu'aux apophyses

transverses des trois dernières vertèbres cervicales; il est extrêmement épais chez la chèvre, sa section transverse est presque circulaire. Le *long épineux du cou* ne dépasse pas les deux ou trois dernières vertèbres cervicales.

Chez le **porc**, le *trapèze* est extrêmement vaste; il s'étend d'une part jusqu'à la nuque, d'autre part jusqu'à la région lombaire. Le *grand dorsal*, volumineux, s'attache à la surface des côtes qu'il recouvre par des digitations de sa portion charnue; il se termine près du trochin, à la lèvre interne de la coulisse bicipitale. Le *petit dentelé antérieur* s'insère sur les côtes, de la troisième à la huitième, à l'état de bande musculaire, à peine festonnée au bord libre; son aponévrose se prolonge jusqu'à la sixième et même la cinquième apophyse épineuse cervicale. Le *petit dentelé postérieur* comprend cinq ou six digitations. L'*intercostal commun* commence par une pointe effilée, à la masse commune, vers le milieu des lombes; il présente son maximum de largeur et d'épaisseur au niveau des sixième et septième côtes; ses faisceaux sont d'autant plus tendineux qu'ils sont plus antérieurs; les plus longs sautent six ou sept côtes. Le *long dorsal* se prolonge par des digitations fortement tendineuses jusqu'aux apophyses transverses des quatre dernières vertèbres cervicales. Le *long épineux* se continue jusqu'à la quatrième. Le *transversaire épineux* est très fort, recouvert d'une aponévrose qui le sépare nettement de la masse commune. Il existe des muscles *interépineux*.

Chez le **chien** et le **chat**, le *trapèze* rappelle celui des Ruminants; sa portion antérieure s'insère sur toute la longueur de l'épine scapulaire. Le *grand dorsal* est très vaste, sa portion charnue s'étend jusqu'aux dernières côtes et y prend attache. Le *petit dentelé antérieur* est très épais, très développé: il s'insère depuis la deuxième ou troisième côte, jusqu'à la neuvième ou dixième par des festons bien prononcés. Le *petit dentelé postérieur*, au contraire, n'a que trois ou quatre minces digitations fixées sur les dernières côtes. Ce rapport de développement des petits dentelés est donc précisément inverse de celui que l'on remarque dans les autres espèces. Le *long costal* ressemble tout à fait au sacro-lombaire de l'homme, c'est-à-dire qu'il se détache de la masse commune par un épais corps charnu qui s'insère avec elle à l'os iliaque. Le *long dorsal* est très épais, comme dans le porc, mais il ne dépasse pas la dernière apophyse transverse cervicale, où il s'insère en commun avec le faisceau le plus antérieur du long costal. Le *long épineux* se prolonge dans le cou jusqu'à l'axis. Le *transversaire épineux* est très fort à la région lombaire. Les *interépineux* sont surtout développés dans cette même région.

§ 3. — Muscles de la queue.

Il y a lieu de distinguer: des *muscles extrinsèques* et des *muscles intrinsèques*, les premiers prenant origine hors de la colonne vertébrale, les seconds se rattachant au système des muscles du rachis. Parmi les muscles extrinsèques, nous n'étudierons ici que le *coccygien*, les autres seront décrits dans la région crurale postérieure. Les intrinsèques, enfermés dans une gaine aponévrotique commune qui se continue avec le ligament sacro-sciatique et le ligament sacro-iliaque supérieur, sont: le *sacro-coccygien supérieur*, le *sacro-coccygien latéral* et le *sacro-coccygien infé-*

rieur. Nous nous bornons à citer les *interépineux* et *intertransversaires* de la queue, car ils sont plus ou moins confondus avec les précédents.

Coccygien (fig. 152, 4).

Encore appelé ischio-coccygien, c'est un petit muscle, mince, large et triangulaire, situé contre la paroi latérale du bassin, à la face interne du ligament sacro-sciatique ; s'attachant par une aponévrose, sur ce ligament et sur la crête sus-cotyloïdienne, en commun avec l'ischio-anal ; se dirigeant en haut pour se terminer par ses fibres charnues, sur le côté de la dernière vertèbre sacrée et des deux premières caudales. — Il est en rapport, en dehors, avec le ligament sacro-sciatique, en dedans, avec le rectum. Sa partie postérieure, dépassant le ligament précité, est recouverte par la peau. Son insertion mobile s'épanouit dans l'intervalle du sacro-coccygien latéral et du sacro-coccygien inférieur. — Il abaisse en masse l'appendice caudal.

Sacro-coccygien supérieur (fig. 152, 1).

Ce muscle, allongé et progressivement atténué d'avant en arrière, est formé de faisceaux prenant leur insertion fixe, soit sur le sommet et le côté des trois ou quatre dernières apophyses de l'épine sacrée, soit sur les vertèbres coccygiennes elles-mêmes, et opérant leurs insertions mobiles par de courts tendons successifs sur d'autres vertèbres plus ou moins éloignées.

C'est en somme une sorte de long épineux, dont les attaches fixes sont en avant et les attaches mobiles en arrière ; tandis que le long épineux du dos et du cou a, au contraire, ses insertions fixes en arrière, et ses insertions mobiles en avant.

Recouvert par l'aponévrose coccygienne, le sacro-coccygien supérieur recouvre les vertèbres qu'il est destiné à mouvoir et répond, en dedans, au muscle analogue du côté opposé, en dehors, au sacro-coccygien latéral. — Il élève la queue en la recourbant de côté ou directement, suivant qu'il agit seul ou de concert avec son opposé.

Sacro-coccygien latéral (fig. 152, 2).

Ce muscle est constitué par trois systèmes de faisceaux; les uns, obliques de haut en bas et d'avant en arrière, prennent leur origine sur le côté des apophyses épineuses du

sacrum et des dernières vertèbres lombaires, et se terminent successivement sur les tubercules mamillaires du sacrum et des premières vertèbres coccygiennes (faisceaux transversaires épineux) ; les autres, obliques en sens inverse, prennent naissance sur la partie postérieure de la lèvre latérale du sacrum et sur les apophyses transverses des vertèbres coccygiennes, et se terminent sur le flanc des vertèbres successives (faisceaux

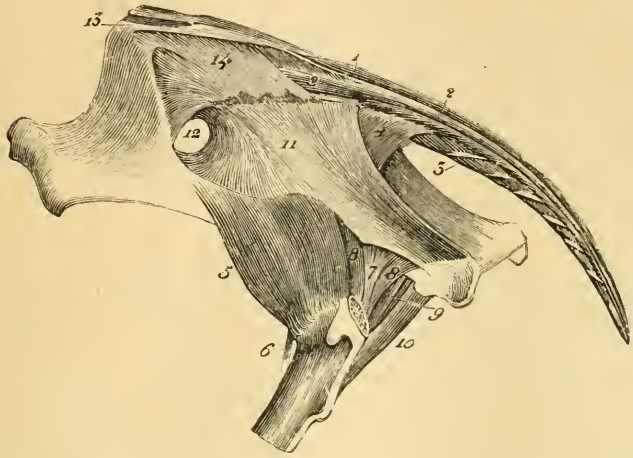

Fig. 152. — Muscles de la queue et muscles profonds entourant l'articulation coxo-fémorale.

1, sacro-coccygien supérieur ; 2, sacro-coccygien latéral ; 3, sacro-coccygien inférieur ; 4, ischio-coccygien ; 5, quatrième fessier ; 6, ilio-fémoral grêle ; 7, obturateur interne ; 8, 8, jumeaux du bassin ; 9, jumeau surnuméraire ; 10, carré crural ; 11, ligament sacro-sciatique ; 12, grande échancrure sciatique ; 13, ligament sacro-iliaque supérieur, portion funiculaire ; 14, ligament sacro-iliaque supérieur, portion membraneuse.

intertransversaires) ; les dernières enfin, dirigées suivant l'axe de la queue, figurent une sorte de long intertransversaire ou long dorsal de la queue, procédant de la lèvre du sacrum, longeant le côté de la queue par-dessus les faisceaux précédents en s'épuisant peu à peu.

Le sacro-coccygien latéral, ainsi compris, répond : en dehors, au ligament sacro-iliaque supérieur et à l'aponévrose coccygienne ; en dedans, à l'épine sacrée et au côté des vertèbres caudales ; en haut, au sacro-coccygien supérieur ; en bas, au sacro-coccygien inférieur, dont il est séparé, sur une certaine longueur, par l'insertion du coccygien.

Les usages de ce muscle sont complexes : ses fibres obliques descendantes élèvent la queue tout en la tirant de côté ; ses fibres obliques ascendantes l'abaissent et l'incurvent latéralement ; ses fibres directes la portent de côté.

Sacro-coccygien inférieur (fig. 152, 3).

Ce muscle est plus épais que les précédents. Ses faisceaux prennent origine sur la face inférieure du sacrum, à partir de la troisième vertèbre, ainsi qu'à la face interne du ligament sacro-sciatique et à la face inférieure des vertèbres caudales. Il se dédouble assez facilement en deux portions parallèles, placées l'une à côté de l'autre, dont Bourgelat a fait deux muscles particuliers. Les faisceaux de la portion interne (dite parfois court abaisseur de la queue) se terminent sur la face inférieure des six ou sept premières vertèbres du coccyx. Ceux de la portion externe (long abaisseur de la queue) sont pourvus de forts tendons superficiels destinés à presque tous les os de l'appendice.

Ce muscle répond : en dehors, au ligament sacro-sciatique, au muscle coccygien et à l'aponévrose coccygienne ; en dedans, au muscle du côté opposé ; en haut, au sacrum, aux os de la queue et au sacro-coccygien latéral ; en bas, au rectum et à l'aponévrose coccygienne. Les deux sacro-coccygiens inférieurs, avant de se rejoindre, ménagent un intervalle angulaire qui reçoit une pointe de la tunique charnue du rectum. Ils rappellent assez bien les longs du cou, soit par leur situation et leur constitution, soit par leur fonction, qui est d'abaisser la queue directement ou de côté, en la courbant.

Différences. — Chez le **bœuf** (fig. 187), il n'y a pas de sacro-coccygien supérieur comparable à celui des Solipèdes ; ce sont les faisceaux descendants du sacro-coccygien latéral, disposés à la manière d'un transversaire épineux, c'est-à-dire allant des apophyses épineuses aux apophyses mamillaires, qui font office de releveur de la queue. Le sacro-coccygien latéral comprend en outre un système de faisceaux ascendants jetés des apophyses transverses aux apophyses mamillaires, mais il n'y a pas de faisceaux directement longitudinaux.

Le **mouton**, la **chèvre**, le **porc** n'offrent pas de différences importantes relativement au **bœuf**.

Quant aux **Carnivores**, ils présentent : 1° un petit *sacro-coccygien supérieur*, qu'Ellenberger et Baum décrivent sous le nom de court extenseur ou releveur interne de la queue ; 2° un *sacro-coccygien latéral* divisé en deux organes très nets : l'un supérieur, dit long extenseur de la queue par les auteurs précités, l'autre inférieur, qui est abducteur de la queue ; 3° un *sacro-coccygien inférieur* décomposé, comme dans les autres espèces, en un court fléchisseur et un long fléchisseur.

§ 4. — Muscles du thorax.

Les muscles du thorax peuvent se répartir en trois régions : la *région costale*, la *région axillaire* et la *région diaphragmatique*.

A. — Région costale.

Abstraction faite du pannicule charnu, décrit à part, et des petits dentelés, du grand dorsal et des sus-costaux, qui ont été rattachés à la région spinale du dos et des lombes, on trouve dans chaque région costale : 1° le *grand dentelé* ; 2° les *intercostaux*, au nombre de deux, pour chaque espace intercostal ; 3° le *transversal des côtes* ; 4° le *triangulaire du sternum*.

Grand dentelé (fig. 150, 15).

Très large muscle disposé en éventail, découpé en dentelures à son bord inférieur ; appliqué contre la paroi thoracique ; caché en partie par l'épaule. Il est formé de fibres charnues, rayonnées, qui convergent vers l'extrémité supérieure du scapulum et sont recouvertes par une aponévrose dont l'épaisseur diminue graduellement de haut en bas. Cette aponévrose n'adhère au muscle que dans sa partie inférieure ; elle s'en détache supérieurement pour se confondre avec le plan fibreux de la surface du sous-scapulaire.

Il s'insère : 1° à la face externe des huit premières côtes ou côtes sternales ; 2° sur la surface triangulaire antérieure de la face interne du scapulum, en arrière de l'angulaire de l'épaule, avec lequel il se confond ; 3° sur toute l'étendue de la surface triangulaire postérieure du même os.

Le grand dentelé répond : en dehors, par l'intermédiaire d'un tissu conjonctif abondant qui facilite le jeu du membre contre la paroi latérale du thorax, au sous-scapulaire, au sus-épineux, au grand rond et au grand dorsal. Ses quatre dentelures postérieures s'entre-croisent avec les cinq premières du grand oblique de l'abdomen et sont recouvertes par une membrane élastique, adhérente, prolongeant la tunique abdominale. Son bord antérieur est confondu avec le bord postérieur de l'angulaire de l'épaule de telle manière que les deux muscles n'en forment qu'un.

Les grands dentelés, envisagés ensemble, forment une sorte de sangle sur laquelle s'appuie le thorax ; ils jouent donc, par rapport au tronc, le rôle de ligaments suspenseurs assu-

jettissant celui-ci entre les épaules. L'épaisse aponévrose dont ils sont revêtus contribue très heureusement à ce résultat. — Quand l'un de ces muscles se contracte en prenant point fixe sur le thorax, il tire l'extrémité supérieure de l'épaule en bas et en arrière et fait éprouver à cette région tout entière un mouvement de bascule qui porte son angle huméral en haut et en avant. S'il prend point fixe sur l'épaule, il soulève et dilate la poitrine.

Intercostaux (fig. 151).

Les intercostaux sont de petits muscles aplatis, parfois fort minces, au nombre de deux dans chaque espace intercostal, qui réunissent les bords opposés des côtes successives. Les *intercostaux externes* s'étendent depuis les articulations costo-vertébrales jusqu'aux cartilages costaux ; ils diminuent graduellement d'épaisseur de haut en bas et ne se prolongent pas dans l'intervalle de ceux-ci. Les *intercostaux internes*, au contraire, ont leur maximum d'épaisseur entre les cartilages costaux et disparaissent avant d'atteindre la colonne vertébrale. Ceux-ci sont à peu près entièrement charnus ; tandis que ceux-là sont entremêlés de nombreuses fibres tendineuses. Enfin la direction des fibres n'est pas la même : celles des intercostaux externes sont obliques de haut en bas et d'avant en arrière ; celles des internes sont obliques de haut en bas et d'arrière en avant, de manière à croiser en X les précédentes (fig. 151, 16).

Les intercostaux externes sont recouverts par les différents muscles appliqués sur la paroi thoracique : grand dentelé, petits dentelés, grand oblique de l'abdomen, grand dorsal, etc. Les internes sont revêtus par la plèvre, excepté au niveau du triangulaire du sternum, qui les en sépare.

On s'accorde généralement à rapporter le rôle des intercostaux à la fonction respiratoire ; mais ce rôle a été et est encore aujourd'hui très discuté. Les uns considèrent les intercostaux externes et internes comme inspirateurs ; les autres, comme expirateurs ; d'autres soutiennent que les externes sont expirateurs et les internes inspirateurs, ou, au contraire, que les externes sont inspirateurs et les internes expirateurs ; d'autres encore pensent que les uns et les autres sont inspirateurs ou expirateurs suivant les circonstances ; d'autres enfin prétendent que ces muscles sont passifs dans les mouvements respiratoires ordinaires, qu'ils n'entrent en jeu que pour résister soit à la pression de l'air extérieur, dans le cas de forte inspiration, soit à la pression de l'air intérieur dans le cas d'expiration violente.

Il fallait, en effet, entre les côtes, un moyen de clôture qui se prêtât à leurs variations d'écartement tout en résistant aux changements de pression, externe ou interne, dont la paroi thoracique est incessamment le siège. Seul le tissu musculaire pouvait remplir cette double indication.

Transversal des côtes ou droit du thorax (fig. 150, 16).

Ce muscle, qui ne manque à aucun de nos Mammifères (*sternalis brutorum*), tandis qu'il fait défaut chez l'homme, est un faisceau aplati, appliqué sur la partie inférieure des premières côtes, au-dessous du grand dentelé, dans une direction oblique de haut en bas et d'avant en arrière. Il s'étend de la face externe de la première côte au sternum, en croisant les cartilages de prolongement des deuxième, troisième et quatrième côtes et en s'insérant sur eux. Son extrémité postérieure atteint le sternum par une aponévrose très mince, indépendante de l'extrémité antérieure du droit de l'abdomen. Dans les espèces où ce dernier muscle se prolonge sur les côtes, le long du sternum, il passe sous le transversal des côtes, mais ne s'unit pas à lui bout à bout, les deux organes n'ont d'ailleurs pas la même direction.

Recouvert par les pectoraux, le transversal des côtes recouvre le bord inférieur du grand dentelé, les côtes qu'il croise et les intercostaux correspondants. — Il est auxiliaire des muscles expirateurs.

Triangulaire du sternum ou transverse du thorax.

Muscle mince, dentelé à son bord supérieur ; situé dans la poitrine, contre la partie inférieure des côtes sternales ; formé de faisceaux fortement aponévrotiques, dirigés de haut en bas et de dehors en dedans, qui se fixent inférieurement sur le cordon ligamenteux limitant de chaque côté la face supérieure du sternum, et se terminent sur les cartilages des sept côtes qui suivent la première.

Tapissé en dedans par la plèvre, il recouvre la face interne des cartilages sur lesquels il s'attache, les intercostaux internes, l'artère et la veine thoraciques internes. Il s'unit, en arrière, au transverse de l'abdomen, dont il est la continuation dans la paroi thoracique comme les intercostaux de cette même paroi sont la continuation des obliques externe et interne de l'abdomen.

Plus développé dans les Mammifères que dans l'homme,

le triangulaire du sternum concourt à l'expiration, en resserrant le thorax.

Différences. — Chez le **bœuf**, le *grand dentelé* (fig. 147, 1) ne présente que six dentelures, se fixant de la quatrième à la neuvième côte, sur un niveau inférieur à celui des dentelures costales de l'angulaire de l'épaule. Il est absolument distinct de ce dernier sur lequel il chevauche un peu par son bord antérieur. Il est relativement mince, recouvert d'une très forte aponévrose et il s'insère par un tendon aplati vers le bord supérieur et l'angle dorsal de l'omoplate.

Les *intercostaux externes* sont très forts, surtout le premier, qui atteint jusqu'à 2 centimètres d'épaisseur. Ils s'arrêtent nettement au niveau des articulations chondro-costales. Les *intercostaux internes* ne sont pas moins développés et tout aussi aponévrotiques ; ils se poursuivent jusqu'en haut des espaces intercostaux. Entre les côtes sternales, ils se divisent chacun en deux segments : l'un intercartilagineux, l'autre interosseux. Le premier n'a pas moins de 2 à 3 centimètres d'épaisseur et semble être une répétition du sus-costal en bas de l'intervalle costal envisagé ; il est formé de faisceaux insérés sur le bord antérieur du cartilage postérieur, qui se portent obliquement en avant et en bas pour s'attacher d'autre part, soit sur le bord postérieur et la face externe du cartilage antérieur, soit sur le côté du sternum. De même que les sus costaux, ces espèces de sternébro-costaux sont les uns courts, c'est-à-dire cantonnés dans un même espace intercostal, les autres longs, c'est-à-dire communs à plusieurs espaces intercostaux. Il n'est pas douteux que ces organes tirent en avant les cartilages des sept côtes qui suivent la première. Quant à la partie restante ou interosseuse des intercostaux internes, elle s'amincit rapidement en s'élevant vers la colonne vertébrale ; elle est à la partie que nous venons de décrire ce que l'intercostal externe est au sus-costal. Entre les côtes asternales, les intercostaux internes sont extrêmement étroits et sans importance. — La disposition des intercostaux dans le bœuf porte à penser qu'ils sont les uns et les autres de puissants inspirateurs ; la direction différente de leurs fibres tient à ce que les uns commencent à la colonne vertébrale (sus costaux), tandis que les autres commencent au sternum. Dans les deux cas, les fibres procédant de ces points fixes se dirigent d'avant en arrière et doivent nécessairement porter les côtes en avant.

Le *transversal des côtes* (fig. 147, 6) semble faire suite au droit de l'abdomen ; mais en examinant les choses de près, on peut se convaincre que les deux muscles ne font qu'entre-croiser leurs aponévroses, extrêmement adhérentes l'une à l'autre.

Chez le **mouton** et la **chèvre**, les seules différences importantes relativement au bœuf consistent en ce que le grand dentelé est réuni à l'angulaire de l'épaule et descend plus bas vers le sternum, et que les intercostaux sont moins développés.

Chez le **porc**, le grand dentelé, les intercostaux et tous les muscles de la région ressemblent à ceux du bœuf.

Chez le **chien** et le **chat**, le grand dentelé ne forme qu'un avec l'angulaire de l'épaule ; il est très charnu et s'étend en arrière jusqu'à la septième ou huitième côte. Les *intercostaux* sont relativement peu épais. Le *transversal des côtes* va de l'insertion du scalène sur la première côte au cartilage de la troisième côte, parfois même jusqu'à la cinquième ou sixième côte, en croisant superficiellement le droit de l'abdomen.

Chez le **lapin**, les deux muscles grand dentelé et angulaire de l'épaule

sont aussi distincts que dans le bœuf, avec cette différence toutefois que l'angulaire ne donne qu'une seule digitation costale et ne s'étend pas au delà de la quatrième vertèbre cervicale. Le grand dentelé présente six dentelures dont la première s'insère sur la troisième côte ; sa partie antérieure est très mince et recouvre la terminaison du scalène supracostal.

B. — Région axillaire.

Les muscles de la région axillaire, ou *muscles pectoraux*, occupent le devant de la poitrine chez l'Homme, le dessous de la poitrine chez les Quadrupèdes ; ils se portent du sternum au membre thoracique, de chaque côté, en traversant l'aisselle. Dans tous nos animaux domestiques, ceux d'un côté viennent au contact de leurs opposés sous le sternum, ou plutôt ne sont séparés que par une mince crête médiane, souvent par un simple raphé fibreux. Ils comptent parmi les plus difficiles à homologuer dans les diverses espèces.

Chez les Solipèdes, ils sont au nombre de quatre, deux superficiels, deux profonds, que nous avons dénommés: les superficiels *pectoral descendant*, *pectoral transverse*, les profonds *pectoral ascendant* et *pectoral scapulaire*.

Pectoral descendant (fig. 148, 9, et 153, 1).

Probablement équivalent à la portion claviculaire du grand pectoral de l'homme, c'est un muscle court, épais, aplati de dessus en dessous, rétréci à sa terminaison et formé de gros faisceaux charnus parallèles. Il prend origine sur le côté de l'appendice trachélien du sternum et au-dessous de la première articulation sterno-costale, se dirige obliquement en arrière, en bas et en dehors, et vient se terminer sur la crête antérieure de la gouttière de torsion de l'humérus et sur la gaine du biceps brachial, par une courte aponévrose qui lui est commune avec le mastoïdo-huméral.

Il répond, par sa face externe, à la peau, dont il est séparé par une couche de tissu conjonctif lâche, et à l'extrémité inférieure du peaussier du cou. Pour peu que l'animal soit en bon état de chair, la saillie de ce muscle s'accuse nettement de chaque côté du poitrail. Par sa face interne, il répond au pectoral transverse et au pectoral scapulaire. Son bord antérieur forme avec le mastoïdo-huméral un espace triangulaire (espace delto-pectoral) occupé par la veine de l'ars.

Il porte le membre antérieur en dedans et en avant.

Pectoral transverse (fig. 148, 10, et 153, II).

Très large muscle quadrilatère, mince et pâle, formé de faisceaux parallèles, facilement dissociables, qui partent de toute l'étendue de la carène sternale, se dirigent en dehors d'abord, puis en bas, et se terminent de la manière suivante : les antérieurs, à l'aponévrose qui attache le mastoïdo-huméral et le pectoral descendant sur la crête antérieure de l'humérus, les postérieurs à un fascia très mince, étalé sur l'aponévrose antibrachiale, en dedans du membre.

Fig. 153. — Muscles pectoraux des Solipèdes.

(Le sternum est supposé vu par transparence.)

I, pectoral descendant ; II, pectoral transverse ; III, pectoral ascendant ; IV, pectoral scapulaire ; MII, mastoïdo-huméral ; B, biceps ; 1, 2, 3, 4, 5, 6, 7, 8, points du sternum correspondant aux articulations avec les côtes. Du côté droit de la figure, les muscles de la couche superficielle sont enlevés ; on n'a gardé que leurs insertions sur le membre : I', insertion du pectoral descendant ; II', insertion du pectoral transverse.

Il est en rapport : par sa face superficielle, avec la peau et le pectoral descendant qui chevauche sur sa partie antérieure ; par sa face profonde, avec le pectoral ascendant, le pectoral scapulaire, le biceps brachial, enfin l'aponévrose antibrachiale et la veine sous-cutanée médiane de l'avant-bras.

Il est adducteur du membre antérieur et tenseur du fascia qui reçoit son insertion.

L'existence du pectoral transverse paraît subordonnée à l'assujettissement du bras contre le thorax comprimé. Il fait défaut chez les Primates en raison de la complète indépendance de ce rayon du membre.

Pectoral ascendant (fig. 148, 11 et 153, III).

Équivalent à la portion inférieure ou sterno-costale du grand pectoral de l'homme, ce muscle, le plus grand des quatre de la région, offre un volume et une étendue considérables ; il se prolonge en arrière sous l'abdomen jusqu'au niveau de la neuvième ou dixième côte, et arrive d'autre part à l'extrémité supérieure du bras en passant entre le membre antérieur et la paroi costale. Mince et comme épanoui dans son tiers postérieur, il s'épaissit progressivement tout en se rétrécissant et passe de la forme aplatie de dessus en dessous à la

forme aplatie d'un côté à l'autre, et de celle-ci à la forme prismatique ; sa forme générale peut être comparée à celle d'un triangle irrégulier, allongé d'avant en arrière, ayant un bord postérieur très court, un bord interne ou inférieur plus long, longeant le sternum, et un bord externe ou supérieur plus étendu que les deux autres. Il est entièrement formé de gros faisceaux charnus qui partent de son bord postérieur et de son bord interne pour gagner son extrémité antérieure, faisceaux d'autant plus longs qu'ils se rapprochent davantage du bord externe.

Il prend origine : 1° sur la tunique abdominale par de courtes fibres aponévrotiques ; 2° sur la partie postérieure du sternum à partir de la troisième ou quatrième sternèbre. Il se termine, par son extrémité antérieure, sur le trochin, sur le tendon d'origine du coraco-brachial, et sur l'aponévrose d'enveloppe du tendon supérieur du biceps, par l'intermédiaire de laquelle il tend à gagner le trochiter.

Sa face profonde, qui est successivement supérieure et interne, recouvre l'oblique externe et le droit de l'abdomen, le grand dentelé, le transversal des côtes, le pectoral scapulaire, et diverses branches nerveuses du plexus brachial : tous rapports établis par un tissu conjonctif lâche et abondant. Sa face superficielle, qui regarde alternativement en bas et en dehors, répond : à la peau, au pectoral transverse, aux muscles, vaisseaux et nerfs de la face interne du bras, par l'intermédiaire de l'aponévrose brachiale du pannicule charnu et d'une masse assez considérable de tissu conjonctif. Son bord adhérent à ce dernier muscle est longé par la veine de l'éperon. Les gros troncs vasculaires qui sortent de la poitrine pour gagner le membre antérieur passent au-dessus de son extrémité antérieure, en croisant sa direction.

Le pectoral ascendant tire l'angle de l'épaule en arrière et en bas, et, si le membre est à l'appui, redresse les deux rayons de cet angle de manière à concourir puissamment à sa détente; l'action impulsive qu'il exerce alors est comparable à celle des ischio-tibiaux redressant le fémur et le tibia du membre postérieur à l'appui. Il est en outre adducteur du membre thoracique comme tous les pectoraux, et, s'il prend point fixe à son extrémité supéro-antérieure, il peut soulever le thorax et ainsi venir en aide au grand dentelé.

Pectoral scapulaire (fig. 148, 13, et 153, IV).

Muscle long et prismatique, situé en avant et en dedans du pectoral ascendant, réfléchi sur l'angle scapulo-huméral de

telle sorte que sa portion initiale est oblique de bas en haut et d'arrière en avant, tandis que sa portion terminale suit le bord antérieur de l'épaule jusqu'au voisinage de l'angle cervical, où elle se termine en pointe. Les gros faisceaux charnus qui le constituent prennent origine sur la partie antérieure du sternum, jusqu'à la quatrième articulation costale, et sur les cartilages des côtes correspondantes. Ils suivent la direction inflexe du muscle et se terminent les uns au-dessus des autres à une aponévrose qui recouvre le sus-épineux et se confond avec l'aponévrose scapulaire externe.

Dans sa portion axillaire, le pectoral scapulaire répond : en

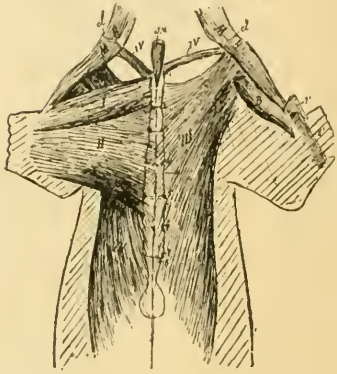

Fig. 154. — Muscles pectoraux du bœuf.

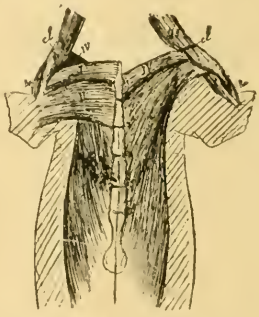

Fig. 155. — Muscles pectoraux du porc.

Le sternum est supposé vu par transparence et l'on a enlevé les muscles superficiels du côté droit des deux figures, à l'exception de leurs insertions sur le membre et II. — I, pectoral descendant ; II, pectoral transverse ; III, pectoral ascendant ; IV, pectoral scapulaire (sous-clavier) ; MH, mastoïdo-huméral ; Cl, intersection claviculaire de ce muscle ; B, biceps ; SM, insertion sternale des sterno-céphaliques ; 1, 2, 3, 4, 5, 6, 7, 8, points du sternum correspondant aux articulations des côtes.

dedans, au transversal des côtes, aux premiers cartilages costaux et aux intercostaux correspondants ; en dehors, aux pectoraux ascendant, descendant et transverse. Dans sa portion pré-scapulaire, il est en rapport : en dehors, avec le mastoïdo-huméral, le transverse de l'épaule et le trapèze ; en dedans, avec l'omo-hyoïdien, le scalène et l'angulaire de l'omoplate ; en arrière, avec le sus-épineux, dont il est séparé par l'aponévrose scapulaire externe.

Il a les mêmes usages que le précédent et est de plus tenseur de l'aponévrose scapulaire.

Cuvier l'assimile au petit pectoral de l'homme ; nous inclinons à penser qu'il n'est pas normalement représenté dans notre

espèce, si ce n'est par le sous-clavier, et qu'il en est de même pour le petit pectoral dans nos Quadrupèdes.

Différences. — Chez le **bœuf** (fig. 154), les *pectoraux descendants* sont peu épais, et admettent entre eux l'insertion sternale des sterno-céphaliques. Le *pectoral transverse* est très pâle et très mince, surtout en arrière; il s'insinue sous le précédent jusqu'au voisinage de son bord antérieur. Le *pectoral ascendant* est très large sous l'épaule ; il s'attache, d'une part, sur toute la longueur du sternum, à partir de la deuxième articulation costale, ainsi que sur la tunique abdominale, d'autre part, sur le sommet du trochiter, l'aponévrose d'enveloppe du tendon supérieur du biceps, le trochin, le tendon du coraco-brachial, enfin à une arcade fibreuse sous laquelle passent les vaisseaux et les nerfs de la face interne

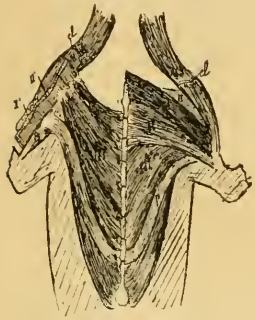

Fig. 156. — Muscles pectoraux du chien.

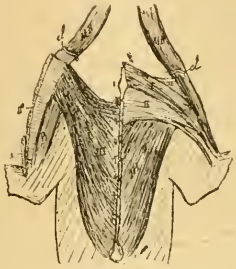

Fig. 157. — Muscles pectoraux du chat.

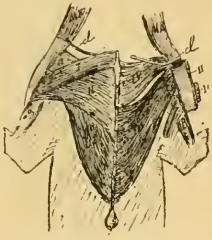

Fig. 158. — Muscles pectoraux du lapin.

(Figures demi-schématiques ; même légende que celle des figures précédentes.)

du bras. Le *pectoral scapulaire* est réduit à une petite bandelette partant de l'extrémité antérieure du sternum et de la partie adjacente de la première côte, s'élevant au-devant de l'angle de l'épaule, et se terminant à la face interne du mastoïdo-huméral, au-dessus de son intersection claviculaire. Cette bandelette musculeuse pourrait bien être, comme l'a soutenu Meckel, l'équivalent du sous clavier de l'homme.

Chez le **mouton** et la **chèvre**, le pectoral transverse se divise en deux portions très distinctes : l'une antérieure croisant en X le pectoral descendant pour gagner la crête humérale, l'autre postérieure descendant jusqu'à la face interne de l'avant-bras et se terminant au *fascia superficialis*. Les autres muscles sont disposés comme dans le bœuf.

Chez le **porc** (fig. 155), le *pectoral descendant*, peu épais, se termine en bas de la crête humérale, en s'insinuant sous le mastoïdo-huméral. Le *pectoral transverse* est divisé en deux parties comme dans le mouton et la chèvre. Le *pectoral ascendant* est très allongé et il contracte des adhérences intimes avec le peaussier du tronc et le grand dorsal. Il se termine sur le trochiter, le trochin, l'aponévrose d'enveloppe du tendon supérieur du biceps, le tendon du coraco-brachial, etc., en coiffant pour ainsi dire l'articulation de l'épaule. Le *pectoral scapulaire* se comporte à peu près comme dans les Solipèdes, mais il ne dépasse pas la première articulation sterno-costale à son attache inférieure ; il se réfléchit au-devant de l'épaule et se poursuit le long du sus-épineux jusqu'à l'angle cervical du scapulum.

Chez les lamas, la région pectorale présente une particularité des plus remarquables : les deux *pectoraux transverses*, très épais, confondus antérieurement avec les pectoraux descendants, se divisent, vers la ligne médiane, en une huitaine de digitations qui s'entre-croisent une à une avec celles du côté opposé et vont s'insérer à la partie inférieure des côtes de telle sorte que le sternum repose sur leur ligne d'entre-croisement sans leur donner aucune attache.

Chez le **chien** (fig. 156), le *pectoral descendant* n'offre rien de bien particulier. Le *pectoral transverse* s'insère sur toute la longueur de la crête humérale et paraît réduit à la portion antérieure de celui du porc, du mouton et de la chèvre, car il est dépourvu de portion aponévrotique. Le *pectoral ascendant* est très développé, bien qu'il ne s'étende pas au delà du sternum. Une bandelette d'un à deux centimètres de largeur s'en détache qui paraît être un faisceau erratique du peaussier du tronc (fig. 156). Quant au *pectoral scapulaire*, il fait purement et simplement défaut ; le muscle considéré comme tel par Rigot n'est qu'un faisceau plus ou moins distinct du pectoral ascendant, sous-jacent au bord antérieur de ce dernier.

Dans le **chat** (fig. 157), les pectoraux sont très peu différents de ceux du chien; on remarque seulement que le *pectoral transverse* (large pectoral de Strauss-Durckeim) lance un grêle et pâle faisceau à l'aponévrose antibrachiale, trace d'une portion postérieure, et que le faisceau du pectoral ascendant pris pour un pectoral scapulaire est très distinct; Strauss-Durckeim le décrit sous le nom de sterno-trochitérien ; nous préférerions l'appellation d'*accessoire du pectoral ascendant*.

Dans le **lapin** (fig. 158), les deux muscles de la couche superficielle sont disposés comme chez les Carnivores ; le pectoral descendant contraste avec le pectoral transverse par sa couleur foncée. Le *pectoral ascendant* est moins étendu que dans les Carnivores, il ne prend son origine au sternum qu'à partir de la troisième sternèbre ; il se laisse facilement diviser en deux portions, placées l'une au-devant et légèrement au-dessous de l'autre, ainsi que cela se produit d'ailleurs chez le chat. Le *pectoral scapulaire* existe, sous forme d'un muscle mince et triangulaire dont les fibres partent des deux ou trois premiers articles du sternum, convergent en dehors, croisent la clavicule en dessous en y prenant quelques attaches et se terminent, après inflexion sur l'angle de l'épaule, le long du sus-épineux.

C. — Région diaphragmatique.

Elle se compose d'un seul muscle, le *diaphragme*.

Diaphragme (fig. 159).

Le diaphragme est une vaste cloison musculo-aponévrotique séparant la cavité thoracique de la cavité abdominale, obliquement dirigée de haut en bas et d'arrière en avant, elliptique, plus large en haut qu'en bas, concave sur sa face postérieure, convexe sur l'antérieure. Il comprend : 1° un centre tendineux ou *centre phrénique*; 2° une portion charnue périphérique ; 3° des *piliers*, colonnes charnues descendant de la région sous-lombaire et plongeant dans le centre tendineux en

l'échancrant comme un cœur de carte à jouer et en le divisant ainsi en deux *folioles*, l'une droite, l'autre gauche.

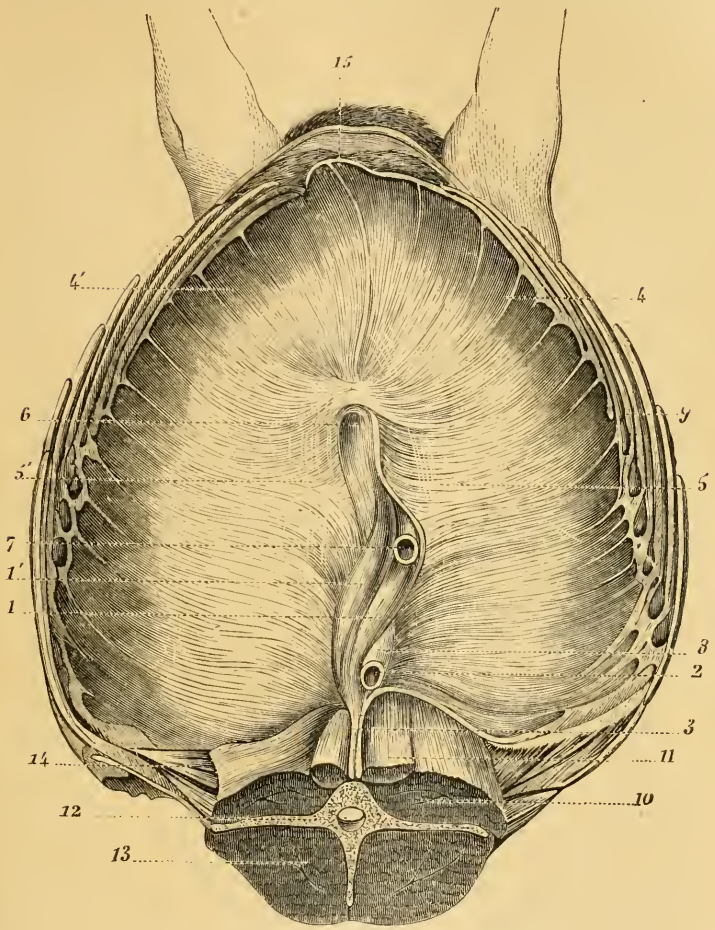

Fig. 159. — Diaphragme du cheval (face abdominale).

1, 1', les deux piliers médians ; 2, coupe de l'aorte ; 3, tendon des piliers ; 4, 4', portion charnue périphérique ; 5, foliole gauche du centre tendineux ; 5', foliole droite du même ; 6, orifice de la veine cave postérieure ; 7, œsophage traversant l'ouverture comprise entre les piliers médians ; 8, aorte postérieure passant entre les deux piliers du côté gauche ; 9, cercle cartilagineux des fausses côtes ; 10, 11, coupe des muscles psoas ; 12, coupe d'une vertèbre lombaire ; 13, coupe de la masse commune ; 14, muscle rétracteur de la dernière côte ; 15, cartilage xiphoïde du sternum.

Le *centre phrénique* est constitué par des fibres blanches, nacrées et rayonnantes, qui prennent naissance aux piliers et

se portent dans toutes les directions pour rejoindre les fibres charnues de la portion périphérique. Il est percé, dans sa foliole droite, immédiatement en dessous des piliers, d'une large ouverture traversée par la veine cave postérieure.

Les *piliers* prennent attache en commun sous les lombes par un fort tendon réuni avec le ligament vertébral commun inférieur. Ils sont au nombre de quatre, plus ou moins distincts suivant les espèces : deux latéraux, courts et triangulaires, qui tendent à la rencontre de la portion charnue périphérique ; deux médians ou intermédiaires, accolés l'un à l'autre, qui plongent jusqu'au milieu du centre phrénique. L'aorte, accompagnée du canal thoracique, passe entre les deux piliers gauches, c'est-à-dire entre le latéral gauche et l'intermédiaire gauche, tout contre la colonne vertébrale. L'œsophage passe entre les deux piliers intermédiaires, près de leur extrémité inférieure.

La *portion charnue périphérique* se continue par son bord concentrique avec le centre tendineux. Son bord excentrique est divisé en dentelures. En haut et du côté gauche, elle rejoint presque toujours le pilier latéral du même côté. Mais, à droite, elle s'arrête à une certaine distance du pilier correspondant ; en sorte que le centre phrénique n'est pas, vers ce point, enveloppé par la portion charnue, et touche la région sous-lombaire.

Le diaphragme s'insère : 1° sur le corps des vertèbres lombaires, par le tendon des piliers, confondu, avons-nous déjà dit, avec le ligament vertébral commun inférieur ; 2° par le contour extérieur de sa portion charnue, sur la face supérieure de l'appendice xiphoïde, et sur la face interne des douze dernières côtes, près de leur continuité avec leurs cartilages. Les digitations qui établissent cette dernière insertion ne s'entrecroisent pas, chez les Solipèdes, avec celles du transverse de l'abdomen, elles en sont séparées par un léger intervalle, surtout en arrière.

La face antérieure du diaphragme est tapissée par la plèvre et répond immédiatement à la base du poumon, qui exerce sur elle une sorte d'aspiration. La face postérieure, recouverte par le péritoine, est en rapport avec la plupart des viscères enfermés dans la cavité abdominale : l'estomac, le gros côlon, la rate, le foie ; ce dernier est même attaché sur cette face par plusieurs ligaments. De chaque côté des piliers, la circonférence du muscle forme une arcade qui embrasse les psoas.

Le diaphragme est un muscle essentiellement inspirateur. En se contractant, il tend à devenir plan et ainsi augmente la capacité de la poitrine. Mais il faut bien remarquer que la veine cave le fixe à son centre d'une manière à peu près invariable, et que,

dès lors, sa concavité se resserre plutôt qu'elle diminue de profondeur. On peut, en effet, considérer les faisceaux rayonnants de ce muscle comme ayant chacun deux points fixes : l'un au centre, l'autre à la périphérie ; le premier effet de leur contraction est de redresser leur courbure ; si cette contraction continue, ils agissent sur les côtes pour les tirer en avant et en dedans, c'est-à-dire vers le centre du muscle ; mais comme celles-ci sont articulées avec la colonne vertébrale de manière à ne pouvoir être portées en avant sans l'être aussi en dehors, il s'ensuit que le diamètre transversal de la poitrine se trouve agrandi et que, ainsi, le diaphragme peut être doublement inspirateur. Il est possible que, dans certains cas, la masse des viscères abdominaux, plus ou moins immobilisée contre sa face postérieure, lui fasse poulie de renvoi pour agir sur les côtes même avant le complet redressement de ses fibres.

Bien qu'appartenant au système des muscles striés, le diaphragme est une sorte de *muscle viscéral* dont les contractions et décontractions échappent à la volonté et suivent le rythme des mouvements respiratoires.

Chez le **bœuf**, le diaphragme se fait remarquer par le volume des piliers, surtout des médians qui descendent très bas dans le centre phrénique et entourent la terminaison de l'œsophage comme un puissant sphincter. En outre, les attaches périphériques, au lieu de suivre la dernière côte et l'hypocondre, semblent s'être transférées en avant, surtout à la partie supérieure, de telle sorte que la plus grande partie du dernier espace intercostal et la partie inférieure de l'avant-dernier et même de l'antépénultième font paroi à l'abdomen et non à la poitrine. Cette disposition, signalée par Tabourin, explique l'innocuité de la ponction de la panse au milieu du dernier espace intercostal ; tandis que, dans les Solipèdes, le trocart enfoncé en ce point pénétrerait dans la poitrine.

Chez le **mouton** et la **chèvre**, les attaches costales du muscle ne sont guère plus antérieures que dans les Solipèdes, cependant elles sont un peu en retrait sur la dernière côte. Les piliers sont très développés comme dans tous les Ruminants.

Chez le **porc**, le diaphragme présente à peu près les mêmes attaches périphériques que chez le bœuf, et le même développement des piliers, dont le tendon d'origine peut se poursuivre jusqu'à la fin de la région lombaire, quoique réuni au ligament vertébral inférieur à partir du milieu de la région. Le pilier latéral droit est beaucoup plus développé que le gauche.

Chez les **Carnivores**, le centre phrénique n'arrive pas à la région lombaire comme dans les espèces précédentes : il est complètement entouré par la portion charnue périphérique, laquelle s'insère, ainsi que dans les Solipèdes, près du bord qui circonscrit la base du cône thoracique.

§ 5. — Muscles de l'abdomen.

Nous décrirons sous ce titre les muscles de la région abdominale inférieure, et les muscles de la région abdominale supérieure ou sous-lombaire.

A. — Région abdominale inférieure.

La paroi inféro-latérale de la cavité abdominale, constituant ce qu'on appelle en extérieur le ventre et les flancs, est formée essentiellement par quatre muscles pairs, membraneux, disposés en couches superposées, et réunis d'un côté à l'autre par l'intermédiaire de la *ligne blanche*, raphé fibreux médian étendu du sternum au pubis et portant la cicatrice du cordon ombilical. Ces muscles sont, de la surface à la profondeur, l'*oblique externe*, l'*oblique interne*, le *droit* et le *transverse* de l'abdomen. Ils soutiennent la masse intestinale et se prêtent, par leur relâchement et leur contraction, aux variations de volume qu'elle peut éprouver. Chez les Quadrupèdes, une membrane élastique, dite *tunique abdominale*, les double extérieurement et leur vient en aide d'une manière passive, c'est-à-dire non sujette à fatigue, pour soutenir le poids des viscères digestifs.

Tunique abdominale.

On appelle ainsi une vaste expansion de tissu fibreux jaune, élastique, répandue sur les deux muscles obliques externes. Très épaisse sur le tendon prépubien et aux alentours de la ligne blanche, cette expansion s'amincit graduellement en se rapprochant du sternum ; aussi disparaît-elle près de l'insertion abdominale des muscles pectoraux ascendants. Elle perd également de son épaisseur en s'éloignant de la ligne médiane, et, quand elle arrive sur la portion charnue du grand oblique, elle est réduite à un feuillet extrêmement mince dont les faisceaux s'écartent les uns des autres et se raréfient de plus en plus au point de disparaître complètement. Cependant, on la voit se prolonger jusque sur les digitations postérieures du grand dentelé. Elle fournit, en arrière, quelques trousseaux de fibres qui se détachent de la surface du tendon prépubien, et qui se portent dans l'entre-deux des cuisses, pour s'étaler sur les muscles cruraux internes.

La tunique abdominale est recouverte par la peau et le panicule charnu dont elle est séparée par un tissu conjonctif

abondant. Sa face externe donne attache, chez le mâle, aux ligaments suspenseurs du fourreau, chez la femelle, à la capsule élastique qui enveloppe chaque mamelle. Par sa face interne, elle adhère intimement à l'aponévrose du grand oblique ; mais on la sépare assez facilement de la portion charnue de ce muscle. Elle est traversée par plusieurs trous livrant passage aux vaisseaux et aux nerfs sous-cutanés de la région.

La tunique abdominale fait l'office d'une vaste sangle élastique, sorte de suspensoir, pour soutenir la masse gastro-intestinale. Elle est d'autant plus épaisse que les organes digestifs abdominaux sont plus pesants : très développée dans nos grands Herbivores, Solipèdes, bœufs, chameaux, elle est déjà fort mince et transparente chez les petits Ruminants, comme les moutons et les chèvres ; elle se localise, chez le porc, à la partie postérieure de l'abdomen, en formant une bande, facile à détacher, qui va du pubis à l'ombilic et se perd rapidement sur les parties latérales ; enfin, dans le chien et le chat, ce n'est plus qu'une lame cellulo-aponévrotique.

Ligne blanche.

La ligne blanche est un cordon fibreux, compris entre le bord interne des deux muscles droits, et regardé comme étant formé par l'entre-croisement, sur la ligne médiane, des aponévroses appartenant aux muscles obliques et transverses. Attachée en avant sur la face inférieure de l'appendice xiphoïde, elle se confond en arrière avec un large tendon dit *tendon prépubien* ou *tendon commun des muscles abdominaux*, qui se fixe sous le bord antérieur des deux pubis (fig. 131, A, et 160, 10). Ce tendon, recouvert par la tunique abdominale, contribue à former la commissure interne de l'anneau inguinal inférieur; il est en continuité avec le faisceau pubien du ligament rond.

Vers son tiers postérieur la ligne blanche s'élargit pour former un petit espace losangique, au centre duquel on trouve la trace de l'ombilic et du cordon ombilical (fig. 160, O).

De même que le sternum marque la ligne de soudure des deux moitiés latérales de la paroi thoracique, de même la ligne blanche est une sorte de couture des deux moitiés de la paroi ventrale. On sait, en effet, que les lames somatiques de l'embryon, d'abord séparées, se portent l'une vers l'autre et se soudent de manière à clore le *cœlome*. L'*anneau ombilical*, qui persiste jusqu'à la naissance pour donner passage aux vaisseaux du *cordon ombilical*, est la dernière trace d'une ouverture qui occupait primitivement toute la face inférieure de la poitrine et

du ventre. L'oblitération de cet anneau donne lieu à l'*ombilic*, cicatrice purement sous-cutanée chez les animaux.

Oblique externe ou grand oblique (fig. 150, 18, et 160, 1).

Ce muscle, le plus grand des quatre, se compose d'une portion charnue et d'une aponévrose.

La *portion charnue*, formée de fibres obliquement dirigées en bas et en arrière, figure une large bande plus étroite en avant qu'en arrière, appliquée sur la partie inférieure des treize ou quatorze dernières côtes et se prolongeant sur le flanc. Son bord supérieur, concave, s'attache : 1° sur la face externe des côtes précitées, par autant de dentelures légèrement aponévrotiques, dont les quatre premières s'entre-croisent avec les quatre dernières du grand dentelé ; 2° sur l'aponévrose du grand dorsal, depuis la dernière côte jusqu'à l'angle externe de l'ilium. Son bord inférieur, convexe et sinueux, se continue avec l'aponévrose ; il suit en avant le cercle cartilagineux des fausses côtes, mais le déborde en arrière de plus en plus.

L'*aponévrose*, étroite et mince en avant, large et épaisse en arrière, triangulaire, est formée de fibres dirigées dans le même sens que les fibres de la portion charnue. Elle se continue, par son bord externe, avec le bord inférieur de cette dernière. Son bord interne s'insère à la ligne blanche et au tendon prépubien. Son bord postérieur, étendu de l'angle externe de l'ilium au bord antérieur du pubis, répond au pli de l'aine et embrasse les muscles cruraux correspondants, de manière à établir la délimitation entre le tronc et le membre abdominal. — L'aponévrose du grand oblique, à son bord postérieur, donne naissance à deux feuillets fibreux fort remarquables qui semblent produits par son dédoublement. L'un de ces feuillets descend sur les muscles internes de la cuisse et constitue l'*aponévrose fémorale* (fig. 160, 4). L'autre se réfléchit de bas en haut et d'arrière en avant, pour remonter dans la cavité abdominale : c'est l'*arcade crurale* (fig. 163, B). Près du tendon prépubien, immédiatement avant sa division en deux

1, tunique abdominale. — O, ombilic. — 1, panicule charnu détaché de la tunique abdominale et rabattu à gauche ; 2, 3, lambeaux du grand oblique rabattus dans le même sens ; 4, aponévrose fémorale ; 5, orifice inférieur du canal inguinal ; 6, portion charnue du petit oblique ; 7, aponévrose du même muscle ; 8, lambeau de la tunique abdominale et des aponévroses du grand et du petit oblique rabattu à droite ; 9, muscle grand droit de l'abdomen ; 10, tendon prépubien ou commun des muscles abdominaux ; 11, portion charnue du transverse de l'abdomen ; 12, aponévrose de ce muscle ; 13, pectoral ascendant gauche ; 14, coupe du pectoral ascendant droit ; 15, pectoral transverse ; 16, extrémité inférieure du mastoïdo-huméral ; 17, muscle du *fascia lata* ; 18, couturier ; 19, 19′, droits internes.

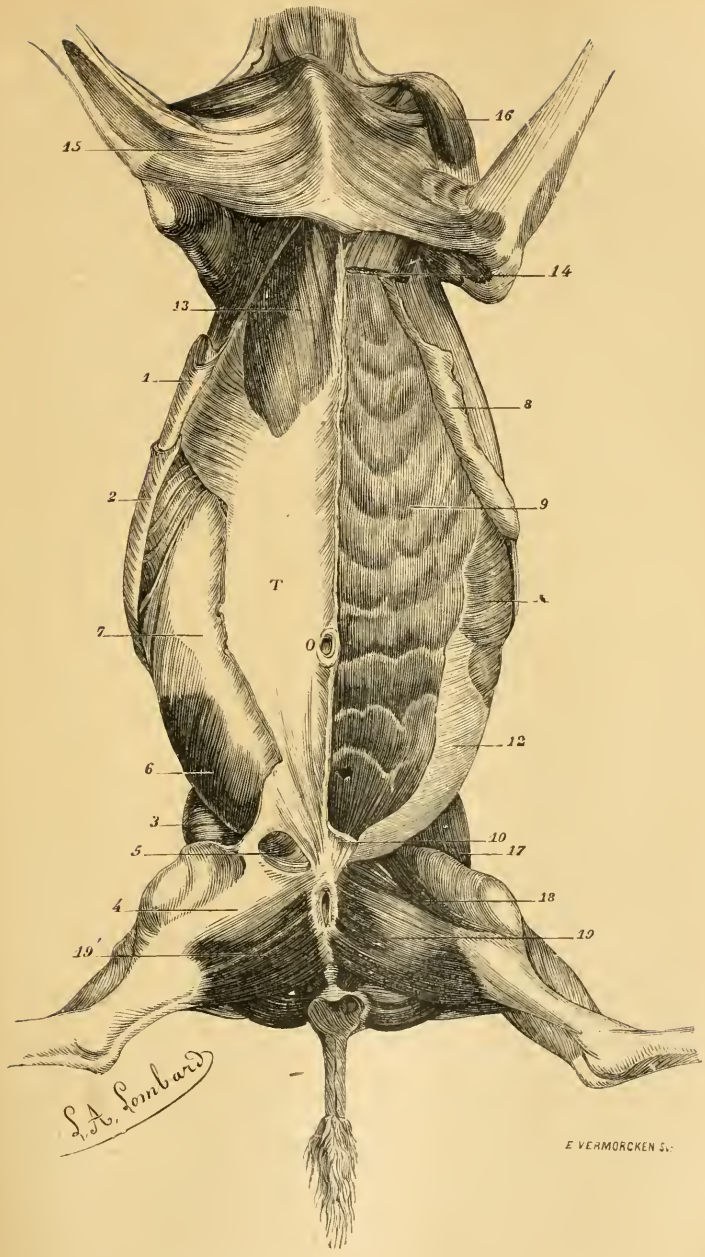

Fig. 160. — Muscles des régions abdominale inférieure, pectorale et crurale interne.

feuillets, l'aponévrose de l'oblique externe est percée d'un large trou elliptique (fig. 160, 5), orifice extérieur d'un canal fort important, appelé *canal inguinal*, qui livre passage aux vaisseaux honteux externes dans les deux sexes et au cordon testiculaire chez le mâle.

La description de l'aponévrose fémorale, de l'arcade crurale et du canal inguinal, complément obligé de celle du muscle grand oblique, sera faite ci-après.

Par sa face superficielle, l'oblique externe répond au pectoral ascendant et à la tunique abdominale qui le séparent de la peau et du pannicule charnu. Par sa face profonde, il est en rapport avec les côtes sur lesquelles il s'insère, avec leurs cartilages de prolongement, les intercostaux, l'oblique interne et le droit de l'abdomen. Ce dernier muscle est attaché, par la moitié antérieure de son bord externe, à la portion charnue du grand oblique, au moyen d'une lame de tissu jaune élastique qui tapisse, dans une petite étendue, la face profonde des deux muscles qu'elle unit.

L'oblique externe, en se contractant, comprime les viscères abdominaux, tire les côtes en arrière et peut même fléchir la colonne vertébrale, directement ou de côté, suivant qu'agissent les deux muscles ou un seul.

Aponévrose fémorale ou crurale. — Cette lame fibreuse descend du pli de l'aine sur la rotule et la face interne de la jambe. Elle se confond en avant avec le *fascia lata* et dégénère postérieurement en tissu conjonctif. Elle recouvre le couturier, une partie du droit interne, le vaste interne et les vaisseaux fémoraux, à leur sortie de la cavité abdominale.

Arcade crurale. — C'est, avons-nous dit, le feuillet réfléchi ou ascendant de l'aponévrose du grand oblique ; on l'appelle encore *ligament de Fallope* ou *ligament de Poupart*. Elle représente un large ruban, attaché par ses extrémités sur l'angle externe de l'ilium et sur le bord antérieur du pubis. — Sa face antérieure forme, en dedans, la paroi postérieure du canal inguinal ; tandis qu'elle donne attache, en dehors, aux fibres postérieures du muscle petit oblique. Sa face postérieure, appliquée contre l'extrémité supérieure des muscles rotuliens, le couturier, le pectiné, les vaisseaux et ganglions du triangle de Scarpa, embrasse toutes ces parties comme dans une vaste arcade (d'où le nom donné à ce feuillet). Son bord supérieur s'insère, dans sa moitié externe, sur l'aponévrose lombo-iliaque ; dans sa partie moyenne, il s'amincit beaucoup et se confond avec le *fascia iliaca*; en dedans de l'insertion pectinéale du petit psoas, il forme le pourtour antérieur de l'*anneau crural*, orifice

circonscrit d'autre part par le bord antérieur du pubis, l'iliaque et le couturier, et dans lequel s'engagent les vaisseaux cruraux pour passer sous l'arcade crurale dans le triangle de Scarpa. — Le bord inférieur se continue avec l'aponévrose fémorale et celle du grand oblique (1).

Canal inguinal. — C'est un conduit infundibuliforme, aplati, situé sur le côté de la région prépubienne, dans une direction oblique de haut en bas, d'avant en arrière et de dehors en dedans, mesurant 7 à 8 centimètres de profondeur, pratiqué entre l'arcade crurale, qui constitue sa paroi postérieure, et la portion charnue du petit oblique, qui en forme la paroi antérieure.

L'*orifice inférieur* ou *sous-cutané* (fig. 160, 5), encore appelé *anneau inguinal inférieur*, est beaucoup plus large que le supérieur. Percée à travers l'aponévrose du grand oblique, dans l'angle formé par la réunion du bord interne avec le bord postérieur, cette ouverture a la forme d'un ovale obliquement dirigé d'avant en arrière et de dehors en dedans, en suivant le pli de l'aine. On lui reconnaît : *deux lèvres* ou *piliers* et *deux extrémités* ou *commissures*. Les piliers, distingués en antérieur et postérieur, sont constitués par des fibres arciformes de l'aponévrose du muscle grand oblique. Les commissures, l'une interne, l'autre externe, résultent de l'union des deux piliers à leurs extrémités ; l'interne s'appuie contre le tendon prépubien.

L'*orifice supérieur* du canal inguinal, ou *anneau inguinal supérieur*, est situé sur le côté du détroit antérieur du bassin, en avant et directement en regard de l'anneau crural ; c'est une simple fente, comprise, comme le canal lui-même, entre l'arcade crurale et le petit oblique, fente couverte par le péritoine chez la femelle, ne justifiant le nom d'orifice que chez le mâle, après la descente du testicule, car alors elle donne passage à la vaginale de cet organe dont elle embrasse le collet. Il ne faut

(1) L'anneau crural est recouvert non seulement par le péritoine, mais encore par une lame aponévrotique fort mince qui se prolonge en haut sur les vaisseaux cruraux, en arrière dans la cavité pelvienne, et qui semble se continuer en bas avec le bord supérieur du ligament de Fallope, lame qui n'est peut-être qu'une dépendance de l'aponévrose sous-péritonéale ; auquel cas elle représenterait le seul vestige du *fascia transversalis* qu'il nous ait été possible de retrouver chez les Solipèdes. L'anneau crural n'est donc pas un orifice, mais simplement un lieu de moindre résistance : il n'est réel que dans le cas de hernie crurale, c'est-à-dire lorsqu'une anse d'intestin s'est introduite sous l'arcade crurale en refoulant le péritoine ou en le déchirant, ce qui est extrêmement rare chez les Solipèdes.

pas confondre l'anneau inguinal supérieur avec l'*anneau vaginal*; celui-ci représente l'orifice d'entrée de la gaine vaginale; celui-là l'ouverture du trajet inguinal. Chez l'homme, l'anneau vaginal s'oblitère rapidement après la naissance, en sorte que la hernie inguinale se fait par l'anneau inguinal supérieur et que l'organe hernié se place en dehors de la vaginale. Chez nos animaux, au contraire, l'anneau vaginal ne se ferme pas, et la hernie inguinale n'est autre chose qu'une ectopie d'une anse d'intestin qui a forcé l'entrée de la vaginale, pour venir se loger dans la cavité même du testicule.

Oblique interne ou petit oblique (fig. 151, 17 et 17′, et 160, 6).

Situé sous le précédent, qui le recouvre complètement, ce muscle se compose, comme lui, d'une portion charnue et d'une aponévrose.

La *portion charnue*, très épaisse, triangulaire et flabelliforme, occupe la région du flanc et le pli de l'aine. Son bord supérieur est uni, par une épaisse production jaune, élastique, à l'aponévrose du grand dorsal et à un petit muscle annexe, dit *rétracteur de la dernière côte*. Il est plus ou moins ployé et tendu de manière à déterminer la corde du flanc. — Son bord postérieur se relève légèrement en s'appliquant contre l'arcade crurale, dont il s'écarte en dedans pour former le trajet inguinal. — Son bord inférieur ou antérieur, convexe, irrégulier, plus mince que les autres parties du muscle, se continue avec l'aponévrose. Toutes les fibres qui entrent dans la composition de cette portion charnue, étalées comme les rayons d'un éventail, partent de l'angle externe de l'ilium et du quart externe de l'arcade crurale, pour aboutir à son bord antéro-inférieur.

L'*aponévrose*, irrégulièrement triangulaire, est formée de fibres nacrées qui continuent la direction des fibres musculeuses et croisent en **X** les fibres aponévrotiques de l'oblique externe. Elle se divise supérieurement en plusieurs languettes qui gagnent la face interne des derniers cartilages asternaux, tandis qu'elle se fixe à la ligne blanche par toute l'étendue de son bord interne.

L'oblique interne est recouvert par l'oblique externe; les aponévroses des deux muscles, simplement superposées en dehors, se confondent en dedans d'une manière si intime qu'on pourrait croire leurs faisceaux respectifs nattés les uns avec les autres. Il recouvre le droit et le transverse. C'est le principal muscle du flanc.

L'oblique interne, comme l'externe, comprime les viscères abdominaux, abaisse les dernières côtes et opère la flexion, soit directe, soit latérale, de la colonne vertébrale.

Rétracteur de la dernière côte. — Ce petit muscle, aplati d'un côté à l'autre, triangulaire, prend son origine, par des fibres aponévrotiques, à l'extrémité des deux ou trois premières apophyses transverses de la région lombaire et se termine sur le bord postérieur de la dernière côte. Couvert par la dernière languette du petit dentelé postérieur et par le grand oblique, il couvre le transverse de l'abdomen. En se contractant, il tire la dernière côte en arrière et la fixe dans cette position pour faciliter le mouvement expiratoire des côtes précédentes. Il remplit donc, dans l'expiration, le rôle initial que joue le scalène dans l'inspiration.

Droit ou grand droit (fig. 150, 20, et 160, 9).

C'est une large et puissante bande musculeuse, étendue du pubis au sternum et aux cartilages des dernières côtes sternales, comprise entre l'aponévrose de l'oblique interne et celle du transverse, plus étroite à ses extrémités qu'à sa partie moyenne, traversée par une dizaine d'intersections fibreuses, disposées en zigzag. Ces intersections, très adhérentes à l'aponévrose du muscle petit oblique, mieux marquées et plus rapprochées les unes des autres en avant qu'en arrière, sont produites par de petits tendons placés de distance en distance sur le trajet des faisceaux charnus, qui sont ainsi rendus polygastriques.

Ce muscle s'insère : en avant, sur la face inférieure de la partie postérieure du sternum et sur les cartilages des dernières côtes sternales et des deux ou trois suivantes, par l'intermédiaire d'une aponévrose ; en dehors, par la moitié antérieure de son bord externe, à la face interne du grand oblique; en arrière, sous le bord antérieur et la symphyse du pubis, par l'intermédiaire du tendon prépubien déjà mentionné, qui est le prolongement direct du grand droit.

Il est en rapport : par sa face inférieure et en avant, avec le pectoral ascendant et le grand oblique ; dans le reste de son étendue, avec l'aponévrose du petit oblique ; par sa face supérieure, avec le transverse ; par son bord interne, avec la ligne blanche, qui le sépare du muscle opposé.

Il comprime et soulève les viscères abdominaux, tire le thorax en arrière en fléchissant la colonne vertébrale. S'il prend point fixe au thorax, ce qui paraît être exceptionnel, il fléchit le bassin.

Transverse (fig. 151, 18, et 160, 11 et 12).

Ce muscle, situé immédiatement en dessous du péritoine, forme la couche profonde des parois abdominales. Il est charnu en dehors et aponévrotique dans le reste de son étendue.

La *portion charnue* est une bande allongée d'avant en arrière qui s'étend du sternum aux apophyses transverses des dernières vertèbres lombaires, en suivant le cercle cartilagineux des fausses côtes. Elle est formée de fibres parallèles allant d'un bord à l'autre. Son bord supérieur ou externe est attaché : 1° sur la face interne des côtes asternales, par des dentelures qui se mettent en regard des digitations du diaphragme, mais qui, pour la plupart, ne s'entre-croisent point avec elles ; 2° sur l'extrémité des apophyses transverses de la région lombaire, par un mince feuillet fibreux. — Son bord inférieur ou interne est convexe, sinueux et continué avec l'*aponévrose*.

Celle-ci a la forme d'un triangle à base postérieure ; ses fibres sont transversales, très serrées les unes contre les autres en avant, écartées en arrière, où elles ne forment plus qu'une lame fort mince et incomplète. — Son bord externe se joint au bord inférieur de la portion musculeuse. L'interne se fixe au cartilage xiphoïde et à la ligne blanche. Le postérieur, mal défini, n'atteint l'arcade crurale que tout à fait en dehors.

Le transverse est en rapport : en dehors, avec l'extrémité inférieure des côtes asternales et leurs cartilages de prolongement, avec le grand droit, le petit oblique et le muscle rétracteur de la dernière côte ; en dedans, avec le péritoine, dont il est séparé par l'aponévrose sous-péritonéale, feuillet fibreux extrêmement mince, qui, chez l'homme et quelques animaux, s'épaissit beaucoup près de l'arcade crurale, avec laquelle il contracte des adhérences. C'est cette partie épaissie qu'on a décrite, en anatomie humaine, sous le nom de *fascia transversalis*.

En se contractant, le transverse resserre le ventre d'un côté à l'autre et comprime les viscères abdominaux contre la colonne vertébrale.

Différences. — Chez le **bœuf**, l'*oblique externe* de l'abdomen se fait remarquer par l'absence d'aponévrose fémorale, son aponévrose se réfléchit toute entière dans le pli de l'aine; toutefois sa continuité avec l'arcade crurale ne s'observe qu'à la partie interne du pli de l'aine ; elle s'en sépare en dehors et laisse à découvert une certaine étendue de l'oblique interne. Au niveau du flanc, les faisceaux charnus du grand oblique, à peu près horizontaux, aboutissent directement à l'arcade

crurale. Celle-ci, étendue du tendon prépubien à l'angle de la hanche, en prenant une attache de trajet sur l'aponévrose lombo-iliaque, ne saurait donc être considérée comme une dépendance de l'oblique externe, c'est une formation particulière. Le canal inguinal est très court ; sa paroi antérieure est aponévrotique au lieu d'être charnue ; son orifice supérieur, très étroit, est situé dans l'angle des deux branches supérieures du couturier, tout contre l'anneau crural, qui est beaucoup plus manifeste que dans les Solipèdes ; son orifice inférieur, étroit et très allongé, ne suit pas exactement la direction du pli de l'aine. L'*oblique interne* envahit, par sa portion charnue, tout l'espace compris entre le bord postérieur de la dernière côte, l'extrémité des apophyses costiformes et l'angle de la hanche ; le rétracteur de la dernière côte n'en est donc pas distinct. Le *droit* n'offre que 5 ou 6 intersections mieux marquées à la face supérieure du muscle qu'à l'inférieure. Une aponévrose le prolonge le long du sternum jusqu'à la deuxième ou troisième côte et s'unit intimement à celle du transversal des côtes, en s'entre-croisant avec elle. L'aponévrose du *transverse* est beaucoup plus épaisse et résistante que chez les Solipèdes.

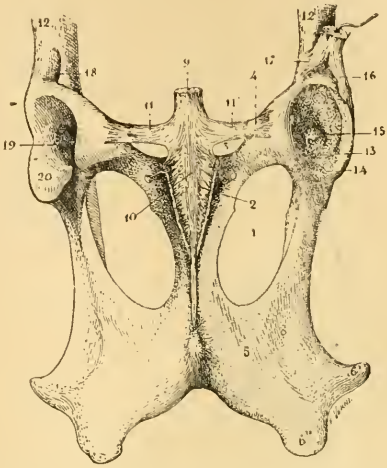

Fig. 161. — Vue extérieure du plancher du bassin du bœuf, pour montrer le tendon prépubien et l'origine du droit antérieur de la cuisse.

1, trou ovalaire ; 2, lame de dédoublement de la racine symphysaire du tendon prépubien ; 3, intervalle compris entre la racine transverse de ce tendon et le bord antérieur du pubis ; 4, attache de la racine transverse du tendon prépubien sur l'éminence iléo-pectinée ; 5, face inférieure de l'ischium ; 6, 6, tubérosité ischiale ; 8, rugosité où s'insère un tendon du long vaste ; 9, tendon prépubien coupé en travers ; 10, sa racine symphysaire ; 11, 11', ses racines latérales ; 12, tige de l'ilium ; 13, cavité cotyloïde ; 14, bourrelet cotyloïdien ; 15, insertion du ligament rond ; 16, 17, tendons d'origine du droit antérieur de la cuisse ; 18, empreinte où s'attachait le tendon direct du droit antérieur de la cuisse ; 19, arrière-fond de la cavité cotyloïde ; 20, revers de cette cavité où s'insérait le bourrelet complémentaire.

Quant au *tendon prépubien*, il offre une disposition des plus remarquables, qui se retrouve dans le mouton et la chèvre (fig. 161 et 162). Il s'attache sur le bassin par trois branches, deux latérales, funiculaires, situées au devant des pubis et gagnant les éminences iléo-pectinées, une médiane, se détachant de la symphyse pelvienne et s'enclavant comme une lame épaisse entre les deux muscles droits internes, lame qui se divise elle-même à l'endroit où ces muscles se séparent et se perd à leur surface. Les branches latérales rappellent manifestement la portion pubienne des ligaments ronds des Solipèdes, elles sont seulement beaucoup plus fortes. L'insertion du tendon prépubien sous la symphyse abaisse la portion postérieure de la paroi abdominale, qui forme ainsi une dépression en demi-cuvette, relativement au bord antérieur des pubis, dépression beaucoup plus accentuée que chez les Solipèdes.

Chez le **mouton** et la **chèvre**, les muscles abdominaux sont à peu près semblables à ceux du Bœuf ; mais le tendon prépubien est proportionnellement moins fort, ses racines latérales en particulier sont très faibles.

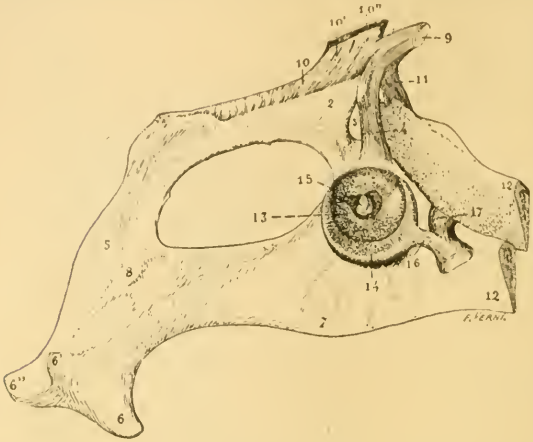

Fig. 162. — Vue latérale de la partie postérieure du bassin du bœuf, pour montrer le tendon prépubien et les deux branches d'origine du tendon du droit antérieur de la cuisse.

2, face inférieure du pubis ; 3, intervalle compris entre le pubis et la racine transverse du tendon prépubien, fermé par le muscle obturateur interne ; 4, racine transverse gauche du tendon prépubien ; 5, face inférieure de l'ischium ; 6, 6', 6'', les trois cuspides de la tubérosité ischiale ; 7, crête sus-cotyloïdienne ; 8, tubercule où s'insère un tendon du long vaste ; 9, coupe du tendon prépubien ; 10, racine symphysaire de ce tendon ; 10' et 10'', lames de dédoublement de cette racine qui se jettent sur les droits internes et se continuent avec les arcades crurales ; 11, racine transverse droite du tendon prépubien ; 12, tige de l'ilium sectionnée en travers ; 13, cavité cotyloïde ; 14, bourrelet cotyloïdien ; 15, insertion du ligament rond ; 16, 17, branches d'origine du droit antérieur de la cuisse.

Chez le **porc**, le grand oblique se distingue par l'énorme développement de sa portion charnue et l'étroitesse de son aponévrose ; celle-ci n'a pas de feuillet fémoral, elle se réfléchit tout entière pour former l'arcade crurale. Le canal inguinal est très oblique dans le sens latéral, et compris entre l'arcade crurale et le péritoine, car le petit oblique ne s'étend pas jusque-là. Ce canal est croisé obliquement en dehors et en arrière par un petit muscle fusiforme, appliqué sur la face antérieure de l'arcade crurale, dans la direction des fibres de cette arcade, à laquelle il s'attache par ses deux extrémités au moyen de tendons filiformes, muscle non encore signalé qui n'est sans doute qu'une dépendance de l'oblique interne. Celui-ci s'écarte du pli de l'aine à son bord postérieur ; sa portion lombaire n'est pas ininterrompue comme dans les Ruminants, elle présente distinctement un et même deux rétracteurs de la dernière côte. Le grand droit présente 8 ou 9 intersections très apparentes ; il est large et épais. Le transverse est très développé, bien qu'il n'aille pas jusqu'à l'aine.

Chez les **Carnivores**, la portion charnue du grand oblique est très vaste, comme dans le porc ; l'aponévrose ne se continue pas seulement par l'arcade crurale, elle lance une expansion sur la face interne de la cuisse, ainsi que dans les Solipèdes. Le petit oblique s'étend sans interruption sur toute l'étendue du flanc. Le grand droit offre seulement trois à cinq intersections ; il se prolonge par une mince aponévrose, longeant le sternum, jusqu'à la première côte. La portion charnue du transverse couvre complétement le petit oblique sur sa face interne. La paroi abdo-

minale est épaisse et insérée directement sur le bord pubien au lieu d'être en dépression relativement à ce bord.

B. — Région abdominale supérieure.

Encore appelée *lombo-iliaque* ou *sous-lombaire*, cette région, formant plafond à la cavité abdominale, comprend, de chaque côté, les muscles suivants : l'*iliaque* ou *sous-iliaque*, le *grand psoas*, le *petit psoas*, le *carré des lombes* et les *interlransversaires des lombes*. Ils sont maintenus dans l'angle lombo-pelvien par une forte aponévrose dite lombo-iliaque ou *fascia iliaca*.

Aponévrose lombo-iliaque ou *fascia iliaca*.

C'est une lame fibreuse, très résistante, qui recouvre le grand psoas et l'iliaque. Attachée, en dedans, sur le tendon du petit psoas, en dehors, sur l'angle et le bord externes de l'ilium, cette aponévrose, en se prolongeant en avant sur le grand psoas, dégénère en tissu conjonctif. En arrière, elle s'amincit également pour accompagner les deux muscles qu'elle recouvre jusqu'auprès de leur insertion au trochantin. Sa face superficielle reçoit, en arrière, l'insertion de l'arcade crurale et donne attache au couturier ; dans le reste de son étendue, elle est tapissée par le péritoine.

Le fascia iliaca n'est pas une simple aponévrose contentive, c'est aussi une bride assujettissant les muscles qu'elle recouvre dans l'angle lombo-iliaque et maintenant leur courbure.

Iliaque (fig. 163, 3 et 4).

Il est d'usage, chez l'homme, de décrire en commun le grand psoas et l'iliaque sous le nom de *psoas-iliaque* ; mais cette manière de voir ne se justifie pas en anatomie comparée, car les deux muscles en question ne sont souvent unis qu'à leur insertion au trochantin et n'ont pas exactement les mêmes usages.

L'iliaque est un fort muscle, épais et prismatique, creusé d'une gouttière qui reçoit l'extrémité terminale du grand psoas, et incomplètement divisé par cette gouttière en deux portions inégales : l'une externe, considérable, l'autre interne, peu volumineuse. Ces deux portions musculeuses sont couchées à l'entrée du bassin, sur la face interne de l'ilium, dans une direction oblique de haut en bas, d'avant en arrière et de dehors en dedans. L'iliaque est presque entièrement charnu. Les

faisceaux qui le forment se rassemblent en arrière, où ils deviennent légèrement fibreux, sur le tendon du grand psoas.

Il prend son insertion fixe sur toute la surface osseuse qu'il couvre, sur l'angle externe de l'ilium, le ligament sacro-iliaque inférieur et la crête iléo-pectinée. — Il se termine au trochantin, en commun avec le grand psoas.

Il est en rapport : en haut, avec l'ilium ; en bas, avec le grand psoas, le fascia iliaca et le couturier ; en dehors, avec le muscle du fascia lata et l'origine du droit antérieur de la cuisse, dont il est séparé par un interstice rempli de graisse ; en dedans, avec les vaisseaux iliaques et la terminaison du petit psoas. Pour gagner le trochantin, il s'insinue entre le vaste interne et le pectiné.

Il est fléchisseur et rotateur en dehors de la cuisse.

Grand psoas (fig. 163, 1).

Long muscle, appliqué sous les apophyses transverses des vertèbres lombaires, aplati de dessus en dessous à son extrémité antérieure, prismatique dans son milieu, terminé en cône à son extrémité postérieure. Il est presque entièrement charnu, formé de faisceaux d'une texture fort délicate, dirigés en arrière et d'autant plus longs qu'ils sont plus superficiels et plus internes, faisceaux convergeant sur un tendon qui est enveloppé par le muscle iliaque et sert également à l'insertion de ce dernier.

Le grand psoas s'attache : d'une part, sur le corps des deux dernières vertèbres dorsales et des vertèbres lombaires, à l'exception de la dernière, sur la face inférieure des deux dernières côtes et des apophyses costiformes lombaires ; d'autre part, au trochantin, en commun avec l'iliaque.

Il est en rapport : en bas, avec la plèvre, l'arcade supérieure du diaphragme, l'aponévrose lombo-iliaque, qui le sépare du péritoine et des viscères abdominaux sous-lombaires ; en haut, avec les deux derniers intercostaux internes, le carré et les intertransversaires des lombes ; en dedans, avec le petit psoas qui le recouvre partiellement. La partie terminale du grand psoas, logée dans la gouttière de la face inférieure de l'iliaque, est enveloppée par les fibres de ce muscle en dedans, en haut et en dehors.

Fléchisseur et rotateur en dehors de la cuisse, quand son point fixe est aux lombes, ce muscle fléchit la région lombaire, quand il prend appui sur la cuisse. C'est donc une des puissances

qui déterminent la voussure des reins et qui agissent dans le cabrer exagéré pour ramener l'animal à la station quadrupède.

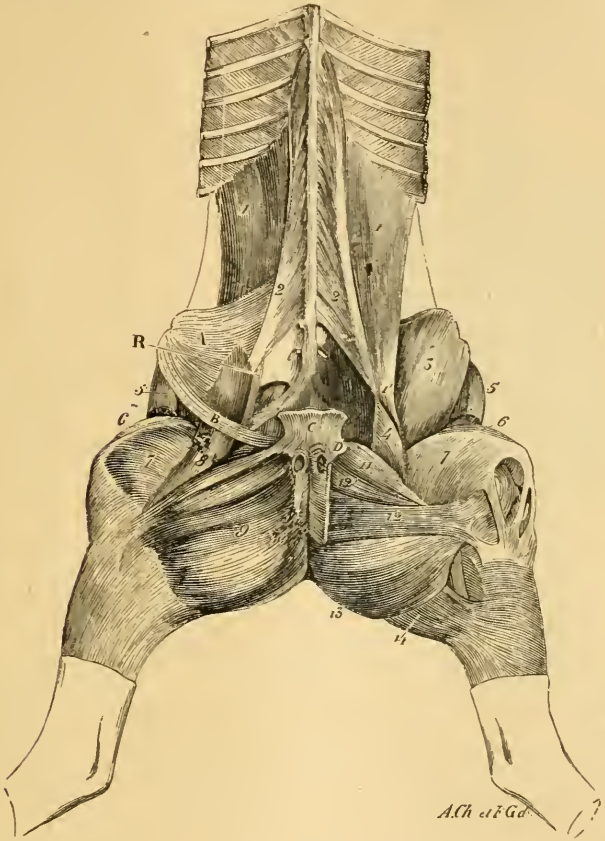

Fig. 163. — Muscles des régions sous-lombaire, rotulienne et crurale interne.

1, grand psoas ; 1′, son tendon terminal ; 2, petit psoas ; 3, iliaque, portion externe ; 4, iliaque, portion interne ; 5, muscle du *fascia lata* ; 6, droit antérieur de la cuisse ; 7, vaste interne ; 8, couturier ; 9, droit interne ; 11, pectiné ; 12, grand adducteur de la cuisse ; 12′, petit adducteur de la cuisse ; 13, demi-membraneux ; 14 demi-tendineux. — A, *fascia iliaca*. — B, portion du feuillet réfléchi de l'aponévrose du grand oblique de l'abdomen, formant l'arcade crurale. — C, tendon prépubien des muscles abdominaux. — D, origine du faisceau pubien du ligament rond.

Petit psoas (fig. 163, 2).

Appliqué sur le côté interne du grand psoas, très allongé et semi-penné, ce muscle est terminé en arrière par un tendon aplati réuni au fascia iliaca. Il se compose de faisceaux charnus

d'autant plus longs qu'ils sont plus externes, se dirigeant en arrière et en dehors pour gagner le tendon.

Il s'insère : 1° sur le corps des trois ou quatre dernières vertèbres dorsales et de toutes les vertèbres lombaires, par l'extrémité antérieure de ses fibres charnues ; 2° sur le tubercule de la crête ilio-pectinée par l'extrémité postérieure de son tendon.

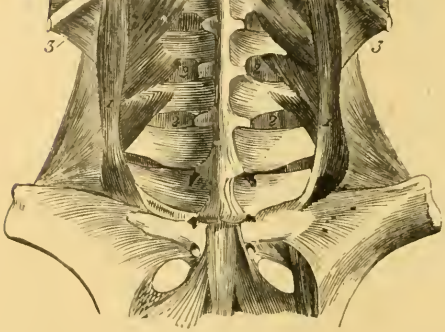

Fig. 164. — Muscles profonds de la région sous-lombaire.
1, carré lombaire ; 2, 2 intertransversaires ; 3, rétracteur de la dernière côte (dépendance du petit oblique de l'abdomen).

Il est en rapport : par sa face inférieure, avec la plèvre, l'arcade du diaphragme, l'aorte ou la veine cave postérieure, la chaîne sympathique ; par sa face supérieure, avec le grand psoas. Il est traversé, près de ses insertions vertébrales, par de nombreuses branches vasculaires et nerveuses. Son tendon est uni à l'aponévrose lombo-iliaque.

Il fléchit le bassin sur le rachis et tend l'aponévrose lombo-iliaque, quand son point fixe est aux lombes. S'il prend appui sur le bassin, il opère la voussure et l'inclinaison latérale de la région lombaire.

Carré des lombes (fig. 164, 1).

Ce muscle, compris entre les apophyses transverses de la région lombaire et le grand psoas, est allongé d'avant en arrière, aplati de dessus en dessous et décomposé en plusieurs faisceaux fortement tendineux. Le faisceau principal longe l'extrémité des apophyses costiformes, depuis la crête iliaque et le ligament sacro-iliaque inférieur jusqu'au bord postérieur de la dernière côte ; les autres faisceaux, d'autant plus longs qu'ils sont plus antérieurs, partent du bord interne du premier et se dirigent obliquement en avant et en dedans, pour se fixer sur les apophyses transverses de la plupart des vertèbres lombaires et sur

la face interne des deux ou trois dernières côtes, voire même sur le corps des dernières vertèbres dorsales.

Par sa face supérieure, le carré des lombes est en rapport avec les intertransversaires, avec le rétracteur de la dernière côte et le fascia fibreux qui unit ce muscle au petit oblique de l'abdomen. Par sa face inférieure, avec le grand psoas, qui le couvre à peu près complètement.

Il tire les côtes en arrière et incline de côté la partie lombaire du rachis.

Intertransversaires des lombes (fig. 164, 2).

Ce sont de très petits muscles aplatis qui remplissent les intervalles compris entre les apophyses costiformes des vertèbres lombaires. Leurs fibres entremêlées de fibres tendineuses se portent du bord antérieur d'une apophyse transverse au bord postérieur de l'apophyse précédente.

Ils répondent, par leur face supérieure, au long dorsal ; par leur face inférieure, au carré lombaire et au grand psoas. Ils opèrent, en se contractant, l'inclinaison latérale de la région des lombes.

Différences. — Chez le **bœuf,** le grand psoas est plus épais, mais moins étalé sous les lombes que dans les Solipèdes : aussi laisse-t-il le carré lombaire en partie à découvert. Le petit psoas est plus développé que chez ces derniers, de forme cylindroïde, mais il ne dépasse pas en avant l'extrémité du grand psoas, les deux organes s'arrêtent au dernier espace intercostal. Par contre, le carré des lombes s'avance jusqu'au niveau de la dixième vertèbre dorsale en croisant en dessous trois espaces intercostaux ; d'autre part, ce muscle s'insère par un tendon à l'extrémité antérieure de la crête qui borde en dehors la surface auriculaire de l'ilium.

Chez le **mouton** et la **chèvre** existent les mêmes particularités différentielles que chez le bœuf ; le petit psoas est encore plus volumineux que celui de ce dernier animal, surtout chez la chèvre.

Chez le **porc,** on observe la même disposition que dans les Ruminants, à cette différence près que le petit psoas est faible et que le carré des lombes ne s'étend pas dans le thorax.

Chez le **chien** et le **chat,** le grand psoas est peu développé ; il ne commence qu'au niveau de la troisième ou même quatrième lombaire; l'iliaque est aussi très faible, surtout de sa portion externe ; il est du reste peu distinct du grand psoas avec lequel il ne forme pour ainsi dire qu'un seul et même muscle (psoas-iliaque), comme chez l'homme. Le petit psoas est relativement plus considérable que le grand ; il ne se prolonge pas dans la cavité pectorale et il se confond à son extrémité antérieure avec le carré lombaire. Celui-ci est plus long et plus fort que dans aucune des espèces précitées, sans atteindre cependant le développement qu'il offre chez le **lapin** et le **lièvre,** où il est de beaucoup le plus puissant des muscles sous-lombaires. C'est, en effet, dans les animaux sauteurs, à rein plus ou moins voussé, que le carré lombaire se développe le plus

tandis qu'il est à son minimum chez les Solipèdes. Le grand psoas du lapin est mince et pâle ; il s'étend jusqu'à la dernière côte en couvrant toute la largeur du carré lombaire, de chaque côté duquel il s'insère : soit sur les corps vertébraux, soit à l'extrémité des apophyses costiformes. Le petit psoas du même animal est également très pâle ; il ne dépasse pas en avant les quatre dernières lombaires.

Article IV. — MUSCLES DU MEMBRE ANTÉRIEUR

Ils se divisent, au point de vue topographique, en quatre groupes principaux : les muscles de l'épaule, du bras, de l'avant-bras et de la main.

§ 1er. — Muscles de l'épaule.

Ces muscles, rassemblés autour de l'omoplate, agissent tous sur le bras. Ils forment deux régions : l'une *externe* ou *sus-scapulaire*, l'autre *interne* ou *sous-scapulaire*. La première comprend quatre muscles : le *sus-épineux*, le *sous-épineux*, le *deltoïde* et le *petit rond*, recouverts d'un feuillet aponévrotique. La seconde en comprend aussi quatre : le *sous-scapulaire*, le *grand rond*, le *coraco-brachial* et le *capsulaire* ou *scapulo-huméral grêle*, les trois premiers recouverts d'un très léger fascia fibreux formé de fibres éparses, transversales à leur direction.

Aponévrose scapulaire externe.

Cette aponévrose, qui a pour tenseur le pectoral scapulaire et le deltoïde, donne naissance, par sa face interne, à plusieurs cloisons qui pénètrent entre les muscles et forment autour de chacun d'eux des gaines contentives plus ou moins complètes ; sa face externe est séparée de la peau par le pannicule charnu, le trapèze, le mastoïdo-huméral, le transverse de l'épaule et par le fascia aponévrotique qui réunit ce dernier muscle au trapèze. Elle se continue, en avant, avec la mince expansion fibreuse qui s'étend sur les muscles scapulaires internes ; en arrière et en bas, elle se prolonge sur les muscles du bras et dégénère insensiblement en tissu conjonctif ; en haut, elle s'attache sur le prolongement cartilagineux de l'omoplate.

Sus-épineux (fig. 165, 2, et 166, 10).

Ce muscle, plus épais en bas qu'en haut, représente une pyramide très allongée qui remplit et déborde en avant la fosse sus-épineuse.

Il s'attache, en haut, sur toute l'étendue de la fosse dont il porte le nom, sur le cartilage de prolongement de l'omoplate, sur le bord antérieur et l'angle cervical de ce même os, ainsi qu'à la face interne de l'aponévrose scapulaire. En bas, il se termine par deux branches courtes et fortes, à peine tendineuses, réunies entre elles par l'aponévrose d'enveloppe du biceps, l'externe sur le sommet du trochiter, l'interne sur le sommet du trochin.

Il est en rapport : en dehors, avec l'aponévrose scapulaire, à laquelle ses fibres adhèrent, comme on vient de le voir, de la manière la plus intime ; en dedans, avec l'omoplate et le muscle sous-scapulaire ; en avant, avec le pectoral scapulaire ; en arrière, avec l'épine acromienne et le sous-épineux. Ses deux branches terminales recouvrent le tendon du biceps, qu'elles embrassent, et la capsule de l'articulation scapulo-humérale.

Il est extenseur de l'humérus et tenseur de l'aponévrose d'enveloppe du biceps. Il joue aussi, à l'égard de l'articulation de l'épaule, le rôle d'un énergique ligament actif, qu'il partage, du reste, avec la plupart des autres muscles scapulaires.

Sous-épineux (fig. 165, 3).

Situé dans la fosse sous-épineuse, ce muscle est large, mince et aplati d'un côté à l'autre, à son extrémité supérieure ; épais et prismatique dans son milieu ; conoïde à son extrémité inférieure, qui se termine par deux courtes branches, l'une externe, tendineuse, l'autre interne, charnue. Les fibres qui entrent dans sa composition se dirigent, comme le muscle lui-même, en avant et en bas ; elles sont mêlées profondément à de fortes lames aponévrotiques.

Il s'insère : d'une part, par l'extrémité supérieure de ses faisceaux ou par les lames tendineuses qui les entrecoupent, dans toute l'étendue de la fosse sous-épineuse, sur l'épine acromienne et sa tubérosité, sur le cartilage de prolongement du scapulum, et à la face interne de l'aponévrose scapulaire ; d'autre part, en dedans de la convexité du trochiter par sa branche interne, en dessous de cette éminence par sa branche externe. Celle-ci est un fort tendon qui glisse sur la face externe de ladite convexité, au moyen d'une bourse synoviale, avant d'atteindre sa crête d'insertion.

Le sous-épineux est recouvert par la portion antérieure du deltoïde et par l'aponévrose scapulaire. Il recouvre l'omoplate, son cartilage de prolongement, l'insertion fixe du gros extenseur de l'avant-bras, et le petit rond, dont la portion

supérieure ou aponévrotique lui adhère de la manière la plus intime. Son bord antérieur répond à l'épine acromienne et au sus-épineux ; le postérieur est longé par la portion postérieure du deltoïde. Son extrémité inférieure protège en dehors la capsule de l'articulation scapulo-humérale et se trouve cachée sous le mastoïdo-huméral et le transverse de l'épaule.

Le sous-épineux agit sur l'humérus comme abducteur et rotateur en dehors.

Remarque. — La branche interne de ce muscle, terminée en dedans de la convexité du trochiter, a été décrite à part sous le nom de *petit sous-épineux*.

Deltoïde ou long abducteur du bras (fig. 165 1).

Ce muscle ne représente, dans les animaux à clavicule rudimentaire ou absente, que la portion scapulaire du deltoïde humain ; la portion claviculaire entre, comme nous l'avons déjà dit, dans la constitution du mastoïdo-huméral.

Situé sous l'aponévrose scapulaire, en arrière du sous-épineux, il se compose de deux portions placées l'une au-devant de l'autre, convergentes inférieurement. La portion postérieure, la plus considérable, longe le bord postérieur du sous-épineux, logée dans une dépression du gros extenseur de l'avant-bras; elle est renflée dans son milieu, rétrécie à ses extrémités. La portion antérieure, plus courte, croise superficiellement en X le sous-épineux et s'amincit considérablement à son extrémité supérieure, qui est comprise entre deux lames fibreuses résultant du dédoublement de l'aponévrose scapulaire.

La première portion, généralement plus pâle que la seconde, prend origine sur l'angle dorsal et la partie adjacente du bord postérieur du scapulum. La portion antérieure se fixe, par l'intermédiaire de l'aponévrose scapulaire, sur la tubérosité de l'épine acromienne. Les deux corps musculeux, réunis inférieurement, se terminent ensemble sur la crête deltoïdienne de l'humérus par des fibres tendineuses et des faisceaux charnus.

Le deltoïde répond : en dehors, à l'aponévrose scapulaire, avec laquelle il fait corps, pour ainsi dire ; en dedans, au sous-épineux, au petit rond et à la masse des extenseurs de l'avant bras.

Il imprime à l'humérus un mouvement d'abduction très prononcé et de rotation en dehors ; il agit, en outre, comme fléchisseur de cet os, quand son action se combine avec celle du grand rond ; enfin, il est tenseur de l'aponévrose scapulaire.

Petit rond ou court abducteur du bras (fig. 120, et 165, 4).

Petit muscle situé en dessous du précédent et du sous-épineux, le long du bord postérieur de l'omoplate, prismatique dans sa moitié inférieure, où ses faisceaux charnus sont coupés d'intersections fibreuses, aplati et entièrement tendineux dans sa moitié supérieure, qui se divise en languettes d'autant plus longues qu'elles sont plus postérieures. Il prend origine: 1° par l'intermédiaire de ses languettes tendineuses, au bord postérieur du scapulum et aux empreintes linéaires du bas de la fosse sous-épineuse ; 2° sur le petit tubercule situé au côté externe du sourcil de la cavité glénoïde, par un court tendon. — Il se termine sur l'humérus, entre le trochiter et la crête deltoïdienne.

Le petit rond (*teres minor*) est en rapport : en dehors, avec le sous-épineux et le deltoïde ; en dedans, avec le long anconé, l'anconé externe et la capsule de l'articulation scapulo-humérale. — Il est, comme le précédent, abducteur et rotateur du bras.

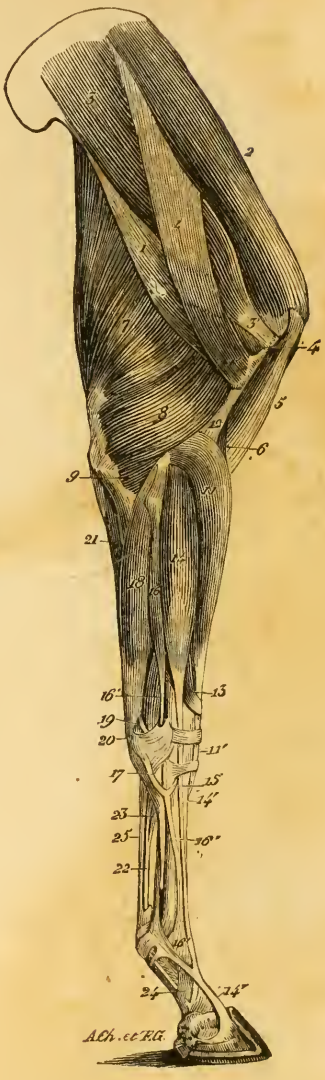

Fig. 165. — Muscles externes du membre antérieur du cheval.

1, 1, deltoïde scapulaire ; 1′, son insertion humérale ; 2. sus-épineux ; 3, sous-épineux ; 3′, son tendon d'insertion ; 4, petit rond ; 5, biceps ; 6, brachial antérieur ; 7, long anconé ; 8, anconé externe ; 9, petit anconé ; 10, extenseur antérieur du métacarpe ; 11′, son tendon ; 12, aponévrose qui sépare ce muscle du brachial antérieur ; 13, extenseur oblique du métacarpe ; 14, extenseur antérieur des phalanges ; 14′, son tendon principal ; 15, la branche qu'il fournit à l'extenseur latéral ; 16, extenseur latéral des phalanges ; 16′, son tendon ; 17, bride fibreuse qu'il reçoit du carpe ; 18, cubital externe ; 19, son tendon métacarpien ; 20, son tendon sus-carpien ; 21, portion cubitale du perforant ; 22, tendon perforant ; 23, sa bride carpienne ; 24, sa gaine de renforcement phalangienne ; 25, tendon perforé.

Sous-scapulaire (fig. 166, 1).

Logé dans la fosse sous-scapulaire, il en affecte la forme et se divise comme elle en trois pointes à son bord supérieur. Ses fibres se rassemblent inférieurement sur un tendon très fort, large et court ; elles sont, en outre, entremêlées de fibres tendineuses, profondes et superficielles, qui augmentent singulièrement la ténacité de l'organe. Ces dernières, c'est-à-dire les superficielles, s'étalent en une lame brillante et nacrée.

Le sous-scapulaire prend origine dans toute l'étendue de la fosse dont il porte le nom. Il se termine sur le trochin, au moyen de son tendon. Une petite bourse synoviale facilite le glissement de celui-ci sur l'éminence qui reçoit son insertion.

La face externe du muscle est en rapport avec le scapulum. L'interne est appliquée contre le grand dentelé par l'intermédiaire d'une couche épaisse de tissu conjonctif ainsi que du fascia rudimentaire qui recouvre en commun les trois principaux muscles de la région scapulaire interne. Son bord antérieur, longé par le sus-épineux, adhère intimement à ce muscle dans ses deux tiers supérieurs, et forme avec lui, dans son tiers inférieur, un espace traversé par les vaisseaux et les nerfs sus-scapulaires. Son bord postérieur répond au grand rond, avec lequel il s'unit également dans la plus grande partie de son étendue et forme inférieurement un interstice qui loge les vaisseaux et les nerfs sous-scapulaires. Son tendon terminal recouvre la capsule de l'articulation scapulo-humérale, qu'il affermit puissamment ; il donne appui au tendon d'origine du coraco-brachial qui glisse à sa surface comme sur une poulie de renvoi, au moyen d'une bourse synoviale.

Ce muscle est principalement et peut-être exclusivement adducteur du bras. On admet, cependant, qu'il peut faire éprouver à l'humérus un mouvement de rotation en dedans.

Grand rond (fig. 166, 2).

Long, aplati d'un côté à l'autre, renflé dans son milieu, rétréci à ses extrémités, épais à son bord antérieur, mince, au contraire, au postérieur, le grand rond (*teres major*) est situé en arrière du précédent, dans une direction parallèle à celle de la portion postérieure du deltoïde, qu'il semble répéter à la face interne du membre. Presque entièrement charnu, il présente seulement quelques énervations à sa face interne et à son extrémité supérieure. Son extrémité inférieure se termine par un tendon

aplati, qui appartient également au muscle grand dorsal, et dont nous avons déjà fait connaître la disposition (p. 387).

Le grand rond se fixe sur l'angle dorsal du scapulum et sur le bord postérieur du muscle sous-scapulaire. Il se termine, par son tendon inférieur, à l'empreinte circulaire que porte la face interne du corps de l'humérus.

Il est en rapport : en dehors, avec le grand dorsal, qui le sépare du gros extenseur de l'avant-bras ; en dedans, avec le grand dentelé, dont il est séparé par les couches fibreuse ou conjonctive indiquées dans la description du sous-scapulaire.

Son extrémité inférieure couvre le brachial antérieur et l'anconé interne, tandis qu'elle est couverte par le coraco-brachial et les troncs vasculaires et nerveux qui distribuent leurs rameaux au bras, à l'avant-bras et à la main.

Il tire le bras en dedans et en arrière, et lui fait éprouver en outre un mouvement de rotation en de-

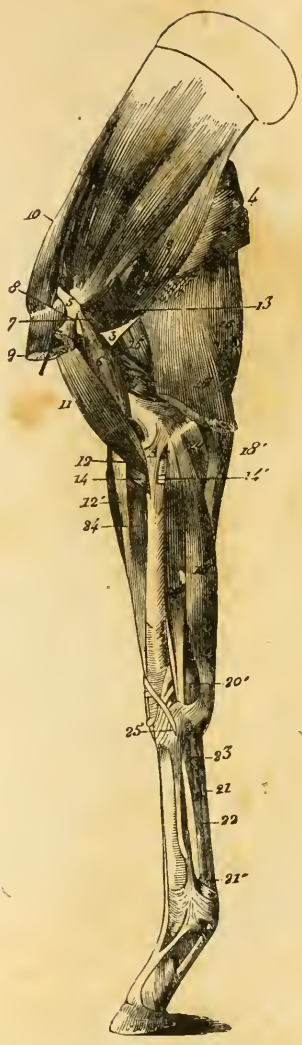

Fig. 166. — Muscles internes du membre antérieur du cheval.

1, sous-scapulaire ; 2, grand rond ; 3, tendon d'insertion qui lui est commun avec le grand dorsal ; 4, grand dorsal ; 5, tendon d'origine du coraco-brachial ; 6, longue branche de ce muscle ; 7, sa branche courte ; 8, insertion du faisceau qu'il reçoit du pectoral ascendant ; 9, insertion de ce dernier muscle au trochin ; 10, sus-épineux ; 11, coraco-radial ; 12, son insertion au radius ; 12', bride tendineuse qu'il envoie à la surface de l'extenseur antérieur du métacarpe ; 13, origine du brachial antérieur ; 14, sa terminaison ; 14', tendon qu'il envoie au cubitus ; 15, muscle gros extenseur de l'avant-bras ou long anconé ; 16, portion antérieure de l'annexe du grand dorsal ; 16', portion postérieure du même ; 17, anconé interne ; 18, cubital interne ; 18', sa portion olécranienne ; 19, grand palmaire ; 20, origine des fléchisseurs des phalanges ; 20', les mêmes muscles à leur passage dans la gaine carpienne ; 2 , tendon perforé ; 21', son anneau sésamoïdien ; 22, tendon perforant ; 23, bride qu'il reçoit du carpe ; 24, muscle extenseur antérieur du métacarpe ; 25, terminaison de l'extenseur oblique du métacarpe.

dans. S'il se contracte en même temps que le deltoïde, il fléchit directement l'humérus.

Coraco-brachial (fig. 166, 5, 6 et 7).

Petit muscle allongé, semblant appartenir au bras plutôt qu'à l'épaule, car il est situé à la face interne de l'humérus, dont il croise légèrement la direction. Si nous le décrivons dans la région scapulaire, c'est en considération de ses attaches et de ses usages, lesquels sont, en tous points, analogues à ceux des autres muscles de l'épaule.

Il commence sur le bec de l'apophyse coracoïde par un petit tendon aplati qui est compris d'abord entre le sus-épineux et le sous-scapulaire, et qui sort ensuite de l'interstice formé par ces deux muscles pour s'infléchir sur le tendon terminal du dernier. A ce petit tendon succèdent deux branches musculeuses, l'une profonde, l'autre superficielle. La première est une bandelette large, mince et courte, presque entièrement charnue, attachée sur le corps de l'humérus, au-dessus de sa tubérosité interne. La seconde forme un corps charnu d'une certaine épaisseur, aplati d'un côté à l'autre et fortement aponévrotique ; les faisceaux qui la composent, d'autant plus longs qu'ils sont plus postérieurs, se fixent sur les empreintes de la face antérieure de l'humérus.

Le coraco-brachial est recouvert par le biceps et par le pectoral ascendant, lequel s'attache en partie sur son tendon. Il recouvre l'insertion trochinienne du sous-scapulaire, l'humérus, le tendon commun au grand rond et au grand dorsal, une petite portion du brachial antérieur et de l'anconé interne. Son bord postérieur est longé par les troncs vasculaires et nerveux de la face interne du bras. Le nerf brachial antérieur passe entre ses deux branches, avec un rameau artériel et un rameau veineux.

Il est adducteur du bras, qu'il fait aussi pivoter en dedans.

Capsulaire de l'épaule ou scapulo-huméral grêle.

Très petit faisceau musculeux, cylindroïde, compris entre le gros extenseur de l'avant-bras et la capsule de l'articulation scapulo-humérale ; prenant origine au-dessus du sourcil de la cavité glénoïde du scapulum, et se terminant au-dessous de la tête de l'humérus par un tendon grêle qui s'insinue entre les fibres du brachial antérieur. Ce muscle, particulier aux Solipèdes, aux Porcins et aux Camélidés, parmi les Mammifères

domestiques, a été regardé par Rigot comme un agent chargé de soulever la capsule de l'articulation scapulo-humérale, lors des mouvements de flexion, pour l'empêcher d'être pincée entre les surfaces articulaires. Il est décrit par certains auteurs sous les noms de petit sous-scapulaire ou accessoire du sous-scapulaire.

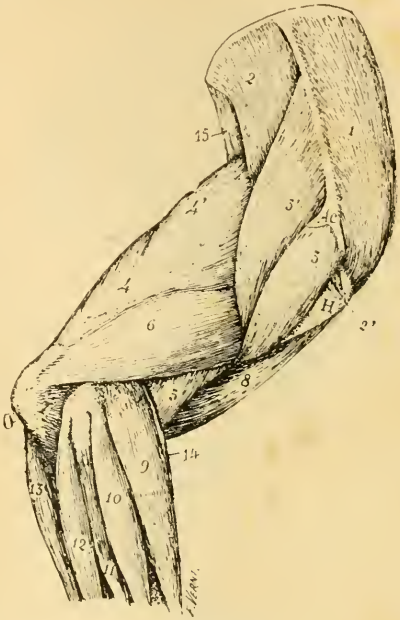

Fig. 167. — Muscles externes de l'épaule et du bras du chien.

1, sus-épineux ; 2, sous-épineux ; 3, delto-acromial ; 3', delto-spinal : 4, long anconé ; 4', son chef accessoire ; 5, brachial antérieur ; 6, anconé externe ; 7, sous-anconé ; 8, biceps brachial ; 9, extenseur antérieur du métacarpe ; 10, extenseur commun des doigts ; 11, extenseur des trois doigts externes ; 12, cubital externe ; 13, muscles épitrochléens ; 14, long supinateur. — H, trochiter. — O, olécrâne.

Différences. — Les muscles de l'épaule, considérés dans les Mammifères domestiques autres que les Solipèdes, ne présentent que peu de différences.

Chez le **bœuf**, le *sus-épineux* est formé de deux portions distinctes par la direction différente de leurs fibres. La branche antérieure du *deltoïde* s'insère tout à fait en bas de l'épine scapulaire, sur la pointe acromiale. Le *petit rond*, peu développé, se termine par un tendon sous la convexité du trochiter, en arrière du sous-épineux. Le *sous-scapulaire* se divise facilement en trois parties : une médiane, la plus forte, qui s'étend sur la face interne du cartilage de prolongement du scapulum ; une antérieure et une postérieure, qui enveloppent le tendon terminal de la précédente : disposition rappelant d'une manière frappante celle des muscles grand psoas et iliaque au membre postérieur, la portion médiane figurant le grand psoas, les deux autres le muscle iliaque. On ne peut douter, en présence de cette similitude, de l'équivalence du sous-scapulaire au psoas-iliaque. Le *capsulaire de l'épaule* fait défaut.

Chez le **mouton** et la **chèvre**, il n'y a rien à signaler d'important comparativement au bœuf.

Chez le **porc**, le *sus-épineux* est énorme, terminé exclusivement sur le trochiter. La portion antérieure du *deltoïde* croise la partie inférieure de l'épine scapulaire pour venir s'insérer dans la fosse sus-épineuse sur le revers antérieur de ladite épine ; elle adhère extrêmement à la partie inférieure du sous-épineux. Le *petit rond* est relativement fort ; il s'élève jusqu'au quart supérieur du scapulum et se termine par un tendon sur un gros tubercule situé entre le trochiter et la crête deltoïdienne. Le *sous-*

scapulaire n'est pas dissocié. Le tendon commun au *grand rond* et au grand dorsal s'insère sous la coulisse bicipitale, après avoir croisé l'anconé interne et le coraco-brachial. Celui-ci est indivis et relativement court, il ne dépasse pas le milieu de l'humérus ; il se termine par une aponévrose sur une légère crête de la face interne de cet os. Il existe un *capsulaire de l'épaule* très grêle, dont l'extrémité humérale s'insinue entre deux branches d'origine du brachial antérieur.

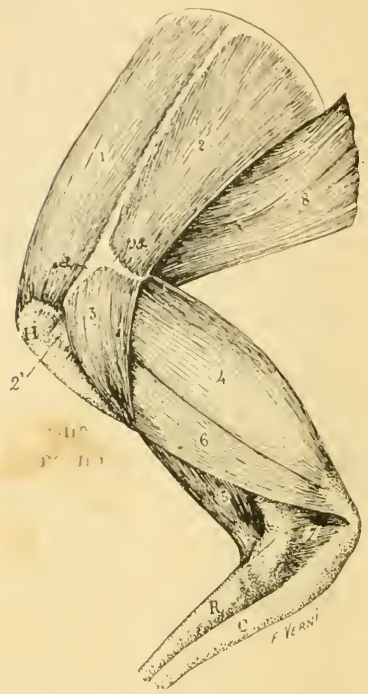

Fig. 168. — Muscles externes de l'épaule et du bras du lapin.

H, trochiter; a, acromion ; pa, paracromion ; R, radius ; C, cubitus ; 1, sus-épineux 2, sous-épineux ; 2', son tendon ; 3, deltoïde ; 4, long anconé (dépourvu de chef accessoire); 5, brachial antérieur ; 6, anconé externe ; 7, sous-anconé ; 8, grand dorsal.

Chez le **chien** et le **chat** (fig. 167 et 169), le *capsulaire* manque. Le *sus-épineux* est considérable, terminé par une seule branche sur le trochiter. Le *sous-épineux* n'est pas divisé à son extrémité inférieure, sa branche profonde fait défaut. Le *deltoïde* est très développé : il possède une portion antérieure provenant directement de l'acromion, et une portion postérieure qui naît de toute l'étendue de l'épine scapulaire par une courte aponévrose. Le *grand rond* se termine en dessous de la lèvre interne de la coulisse bicipitale. Le *coraco-brachial* est très court, composé d'un seul corps charnu qui s'insère au-dessus de l'insertion humérale du grand rond ; il présente souvent chez le **chat** un faisceau grêle qui descend jusqu'en bas de l'huméri.

Dans le **lapin** (fig. 168) le *deltoïde* est simple, réduit à la portion acromiale ; la portion postérieure ou spinale fait défaut.

§ 2. — Muscles du bras.

Ces muscles, groupés autour de l'humérus, se fixent tous sur l'avant-bras par leur extrémité inférieure. Les uns, situés en avant, fléchissent ce rayon osseux ; les autres, placés en arrière, sont chargés de l'étendre. Les premiers forment la *région brachiale antérieure*, les seconds la *région brachiale postérieure*.

La région brachiale antérieure ne comprend que deux muscles, le *long* et le *court fléchisseur de l'avant-bras*. La région brachiale postérieure en comprend un nombre variable suivant les espèces, qui constituent, chez nos grands Quadrupèdes, une énorme masse remplissant le sinus de l'angle scapulo-huméral; nous adoptérons pour tous le terme générique d'*anconé* et nous décrirons chez les Solipèdes : le *long anconé*, l'*anconé externe*, l'*anconé interne*, le *petit anconé* et l'*anconé accessoire du grand dorsal*.

Long fléchisseur de l'avant-bras ou coraco-radial (fig. 120).

Ce muscle ne mérite le nom de biceps, sous lequel il est communément désigné, chez aucun de nos Mammifères domestiques. C'est, chez les Solipèdes, un muscle long et cylindroïde, tendineux à ses deux extrémités, entrecoupé de fortes lames fibreuses, dont une, plus considérable que les autres et presque centrale, représente une corde très résistante qui traverse le muscle dans toute sa longueur et s'en détache inférieurement.

Il prend origine sur le tubercule sus-glénoïdien à la base de l'apophyse coracoïde par son tendon supérieur, volumineux, qui se moule et s'infléchit sur la coulisse bicipitale en devenant fibro-cartilagineux et y glisse au moyen d'une synoviale propre; son tendon inférieur, extrêmement court et fort, se termine sur la tubérosité interne et supérieure du radius (*tubérosité bicipitale*) en s'unissant au ligament capsulaire de l'articulation du coude et en s'insinuant sous le ligament interne de cette même jointure. L'intersection fibreuse qui se détache du muscle à son extrémité inférieure passe par-dessus le court fléchisseur pour se répandre à la surface de l'extenseur antérieur du métacarpe, en se confondant avec l'aponévrose antibrachiale.

Le coraco-radial recouvre la capsule de l'articulation scapulo-humérale dont il est séparé par un coussinet adipeux, la face antérieure de l'humérus, le coraco-brachial et l'articulation du coude. Il est recouvert : 1° par le sus-épineux, entre les deux branches duquel il passe ; 2° par une gaine aponévrotique qui lui est spéciale, et qui a pour tenseurs le muscle précité avec le pectoral ascendant, gaine séparant le biceps du mastoïdo-huméral, du pectoral transverse et du brachial antérieur.

Ce muscle est fléchisseur de l'avant-bras et tenseur de l'aponévrose antibrachiale. Il agit de plus, grâce aux lames fibreuses qui l'entrecoupent, comme un lien inextensible puissant qui solidarise passivement, pendant l'appui du membre, l'extrémité inférieure du scapulum avec l'extrémité supérieure du radius.

Si le membre est immobile, comme dans la station, il suffit que l'avant-bras soit maintenu en position fixe pour que l'angle scapulo-huméral résiste au poids du corps qui tend à le fléchir ; et la bride jetée à l'extenseur antérieur du métacarpe agit de même à l'égard du canon qu'elle empêche de se fléchir.

Si le membre à l'appui, oscillant sur le sabot, redresse ses rayons pour communiquer au corps l'effet de sa détente, l'angle huméro-radial ne peut augmenter d'ouverture sans que l'angle scapulo-huméral augmente de la même quantité, car l'extrémité supérieure du biceps doit nécessairement suivre le mouvement éprouvé par son extrémité inférieure du fait de l'extension de l'avant-bras. Ainsi s'établit une synergie des mouvements d'extension du membre, qui est extrêmement favorable à sa puissance propulsive. Toute la force développée par les extenseurs de l'avant-bras se répercute sur le sommet de l'angle de l'épaule et c'est pourquoi le tendon supérieur du biceps est si volumineux, si consistant.

Court fléchisseur de l'avant-bras ou brachial antérieur.

Muscle épais, presque entièrement charnu, rétréci à sa partie inférieure ; logé dans la gouttière de torsion de l'humérus, de manière à recouvrir successivement la face postérieure, la face externe et la face antérieure de cet os, puis la capsule de l'articulation du coude (fig. 120, 12).

Les fibres charnues qui le composent prennent insertion fixe en dessous de la tête articulaire humérale et se terminent inférieurement sur un tendon aplati qu'elles recouvrent presque entièrement. Ce tendon glisse dans une coulisse transversale située au côté interne du radius, en dessous de la tubérosité bicipitale, passe sous le ligament interne de l'articulation du coude et se divise alors en deux faisceaux : un qui s'arrête sur le radius, l'autre qui gagne le cubitus en se confondant avec les trousseaux de fibres arciformes unissant du côté interne les deux os de l'avant-bras. Le muscle en question est donc huméro-radiocubital.

Il est recouvert, tout à fait en dedans, par le grand rond et l'anconé interne ; en arrière et en dehors, par le long anconé et l'anconé externe. Son extrémité inférieure, comprise entre l'extenseur antérieur du métacarpe et le biceps, s'engage sous la bride antibrachiale de ce dernier comme sous un pont. A son passage dans la partie moyenne de la gouttière de torsion, il est couvert par une aponévrose fixée aux lèvres de cette gouttière

et à laquelle adhèrent les muscles anconé externe et extenseur antérieur du métacarpe.

L'articulation du coude ne saurait lui permettre un autre rôle que celui de fléchisseur de l'avant-bras.

Long anconé ou gros extenseur de l'avant-bras (fig. 165, 7, et 166, 15).

Ce muscle, équivalant à la longue portion du triceps brachial de l'homme, est énorme, triangulaire ; il occupe, avec l'anconé externe, l'espace compris entre le bord postérieur de l'omoplate et l'humérus et est formé de très gros faisceaux au milieu desquels on rencontre quelques bandes aponévrotiques. Ces faisceaux prennent origine sur l'angle dorsal et le bord axillaire du scapulum, soit directement, soit par l'intermédiaire de deux fortes lames fibreuses entre lesquelles ils sont d'abord compris. Ils se dirigent en arrière et en bas, et convergent tous vers un gros tendon qui occupe l'angle postéro-inférieur du triangle que l'organe représente. Ce tendon se termine en s'attachant sur le sommet de l'olécrâne, après avoir reçu un grand nombre des fibres de l'anconé externe et avoir glissé, au moyen d'une capsule synoviale, sur l'éminence qui sert à son insertion.

La face externe du gros extenseur est recouverte par une légère couche fibreuse, mi-blanche, mi-jaune, qui la sépare du pannicule charnu ; elle est creusée, près du bord supérieur, d'une excavation dans laquelle est reçue la portion postérieure du deltoïde. Sa face interne répond au grand rond, au grand dorsal et à l'accessoire de ce dernier. Le bord inférieur répond à l'anconé externe et à l'anconé interne.

Puissant extenseur de l'avant-bras, le muscle qui nous occupe peut aussi contribuer, le membre étant à l'appui, au redressement de l'épaule, comme nous l'avons expliqué à propos du biceps, et cette action secondaire est de première importance pour produire la fixité de ses attaches supérieures.

Il y a une remarquable proportionnalité entre son développement et la saillie de l'olécrâne. Celui-ci est véritablement formidable chez les Solipèdes, les Ruminants, le porc ; aussi le long anconé est-il énorme chez tous ces animaux ; tandis que chez l'homme c'est la partie la plus faible du triceps brachial. — « Il semble, dit Cuvier, que cette grande force des extenseurs de l'avant-bras chez les Quadrupèdes tient à leur utilité dans le mouvement progressif ; ils remplissent, en effet, pour l'extrémité antérieure, les mêmes fonctions que les extenseurs du talon pour l'extrémité postérieure, en faisant effort pour porter en avant le corps de l'animal quand le pied de devant a pris son point d'appui. »

Anconé externe (fig. 165, 8).

C'est l'équivalent de la portion externe ou vaste externe du triceps brachial de l'homme. Il est situé entre l'humérus et le bord inférieur du précédent, obliquement dirigé de haut en bas et d'avant en arrière ; épais et prismatique, aplati et aponévrotique à son extrémité supérieure, entièrement formé de gros faisceaux charnus parallèles dans le reste de son étendue.

Il s'attache : d'une part, sur l'humérus, à la ligne courbe qui part de la crête deltoïdienne et va rejoindre la base de la tête articulaire, par la courte aponévrose de son extrémité supérieure ; d'autre part, sur l'olécrâne, soit directement, soit par l'intermédiaire du tendon du gros extenseur.

Le prisme formé par ce muscle présente trois faces qui répondent : l'externe, aux deux abducteurs du bras et à une légère couche fibreuse continue avec celle qui recouvre le gros extenseur et avec l'aponévrose antibrachiale ; l'interne, au petit anconé, dont il est assez difficile de la séparer, au brachial antérieur et à l'extenseur antérieur du métacarpe ; la supérieure, au gros extenseur, qui lui adhère d'une manière intime.

Il remplit le même rôle que le précédent.

Anconé interne (fig. 166, 17).

Ce muscle, correspondant à la portion interne ou vaste interne du triceps brachial de l'homme, est disposé symétriquement avec le précédent, c'est-à-dire qu'il est situé à la face interne du bras, le long du bord inférieur du long anconé ; mais il est beaucoup plus petit que son opposé. Il affecte la forme d'un cône dont le sommet dirigé en arrière et en bas se termine par deux petits tendons.

Il prend origine, par son extrémité supérieure, sur la face interne de l'humérus, en arrière et au-dessous de la tubérosité du corps. L'un de ses tendons terminaux s'attache au sommet de l'olécrâne ; l'autre glisse sur une petite convexité que présente cette éminence, à son côté interne, et va s'insérer un peu plus bas.

Il est en rapport : en haut, avec le bord inférieur du long anconé ; en dehors, avec l'humérus, le brachial antérieur et l'anconé externe ; en dedans, avec l'insertion humérale du grand dorsal et du grand rond, la longue branche du coraco-brachial, les vaisseaux et les nerfs de la face interne du bras, et l'accessoire du grand dorsal.

Dans l'homme, l'anconé interne est à peu près de même volume que l'externe, et tous les deux l'emportent sur la portion médiane du triceps ; tandis que, chez nos Quadrupèdes, l'anconé interne est toujours plus petit que l'externe, la différence est énorme dans les Solipèdes.

Petit anconé ou petit extenseur de l'avant-bras (fig. 120, 10).

C'est un petit muscle, épais et prismatique, presque entièrement charnu, situé en arrière de l'articulation du coude ; appliqué contre le cul-de-sac synovial de la fosse olécranienne, auquel il adhère assez fortement, et en grande partie couvert par l'anconé externe dont il est peu distinct.

Il prend origine au pourtour de la fosse olécranienne, au-dessus et en dehors principalement, et se termine sur la partie antéro-externe de l'olécrâne.

Auxiliaire des précédents, il sert en outre à soulever la capsule articulaire qu'il recouvre, pour éviter qu'elle soit pincée entre les surfaces osseuses.

C'est à tort, pensons-nous, qu'il a été assimilé à l'anconé de l'homme (ce mot pris dans le sens que lui donnent les anthropotomistes français) ; celui-ci manque au cheval comme celui-là à l'homme.

Anconé accessoire du grand dorsal (fig. 166, 16).

Muscle large, mince, couvrant la face interne du long anconé et la terminaison de l'anconé interne ; composé d'une aponévrose attachée au bord sostérieur du scapulum et recevant un feuillet fibreux du tendon du grand dorsal, et d'une portion charnue formant en haut deux pointes divergentes dont la postérieure s'élève jusqu'à l'angle dorsal du scapulum. Tous les faisceaux de la portion charnue convergent au côté interne de l'olécrâne et se terminent soit au bord postérieur de cette éminence, soit sur l'aponévrose antibrachiale.

L'accessoire du grand dorsal est appliqué sur le long anconé, l'anconé interne, l'épitrochlée, le chef cubital du perforant, ainsi que sur le nerf cubital, l'artère et la veine cubitales. Il croise en dehors le grand rond et le grand dorsal pour atteindre le scapulum. Son bord antérieur s'unit avec la gaine aponévrotique du biceps par un fascia particulier recouvrant les vaisseaux et nerfs de la face interne du bras.

Il contribue à l'extension de l'avant-bras et opère la tension de l'aponévrose antibrachiale. Sans doute sert-il aussi à tendre le grand dorsal suivant sa largeur.

Différences. — Chez le **bœuf**, le *biceps* est moins épais et moins tendineux que chez les Solipèdes ; la bride inférieure qu'il lance à l'extenseur antérieur du métacarpe est peu distincte. Le *brachial antérieur* se termine exclusivement sur le radius. L'*anconé interne* est sensiblement plus développé que dans les Solipèdes, il s'élève par une pointe jusqu'à la base de la tête humérale après avoir croisé en dehors le tendon du grand rond et du grand dorsal. L'*accessoire du grand dorsal* est réduit à une simple bande charnue longeant en dedans le bord postérieur du long anconé, et complètement indépendante du grand dorsal.

Le *long anconé*, au lieu de localiser son insertion inférieure sur le sommet de l'olécrâne, l'étend à la face interne de cette éminence de manière à couvrir la terminaison de l'anconé interne ; on dirait que la partie antérieure de l'accessoire du grand dorsal des Solipèdes s'est ici soudée et confondue avec le long anconé. Le *petit anconé* est plus développé que dans le cheval, mais il est presque inséparable de l'anconé externe.

Chez la **chèvre** et le **mouton**, le tendon supérieur du *biceps* n'est pas nodulaire comme dans les espèces précédentes, il est souple et purement fibreux. Le tendon inférieur se divise en deux branches dont l'une s'insère sur la tubérosité bicipitale du radius, et l'autre contourne cet os en arrière en glissant sur lui au moyen d'une synoviale pour gagner le cubitus. La bride ou expansion inférieure du muscle ne se distingue pas de l'aponévrose antibrachiale. Le *brachial antérieur* se termine au-dessous du précédent et de la même manière, c'est à-dire par une branche radiale et une branche cubitale. Le *long anconé*, l'*anconé externe*, l'*anconé interne*, le *petit anconé* et l'*accessoire du grand dorsal* ressemblent à ceux du bœuf ; mais il existe, en outre, un nouvel anconé situé entre l'externe et l'interne, sous le long, c'est l'*anconé profond*, *anconé moyen*, *anconé postérieur*, *vaste intermédiaire* : muscle conoïde qui semble résulter d'un démembrement de l'anconé interne et qui s'insère : d'une part, à la base de la tête humérale : d'autre part, en avant du sommet de l'olécrâne.

Chez le **porc**, les *fléchisseurs de l'avant-bras* ressemblent à ceux du mouton et de la chèvre ; ils se terminent, chacun, par un tendon bifide, sur le radius et le cubitus, et l'insertion cubitale est la plus forte. Le *biceps* est relativement faible, il est moins volumineux que le brachial antérieur. Le *long anconé* se décompose en deux portions, situées l'une au-dessus et en dehors de l'autre, qui se confondent inférieurement ; il se termine sur la partie postérieure du sommet de l'olécrâne après avoir glissé sur la partie antérieure au moyen d'une bourse synoviale. L'*anconé externe* est à peine aussi volumineux que l'interne ; il s'insère par une aponévrose sur une crête externe de l'olécrâne et glisse aussi sur une petite synoviale. L'*anconé interne* s'élève jusqu'à la base de la coulisse bicipitale en croisant en dessous le coraco-brachial. Il existe un anconé profond semblable à celui des petits Ruminants. Le petit anconé est relativement fort ; il déborde inférieurement l'anconé interne comme l'externe. Quant à l'accessoire du grand dorsal, il est plus développé que chez les Ruminants, de couleur pâle, et ployé sur le bord postérieur du long anconé.

Chez le **chien**, le *biceps* est un volumineux muscle fusiforme qui s'insère comme chez le porc, le mouton et la chèvre ; son tendon supérieur est accompagné dans la coulisse bicipitale par un cul-de-sac de la synoviale articulaire, au lieu de présenter une synoviale propre comme on l'observe dans les grands animaux. Le *brachial antérieur* se termine par deux branches tendineuses qui se soudent à celles du biceps et

prennent les mêmes insertions, mais un peu plus bas. Le *long anconé* est décomposable en deux chefs comme dans le porc. L'*anconé externe* est beaucoup plus gros que l'interne, sans présenter toutefois la différence que l'on constate chez les Ruminants et surtout chez les Solipèdes. Il existe un *anconé profond* (fig. 170, 4). Le *petit anconé* est loin d'être com-

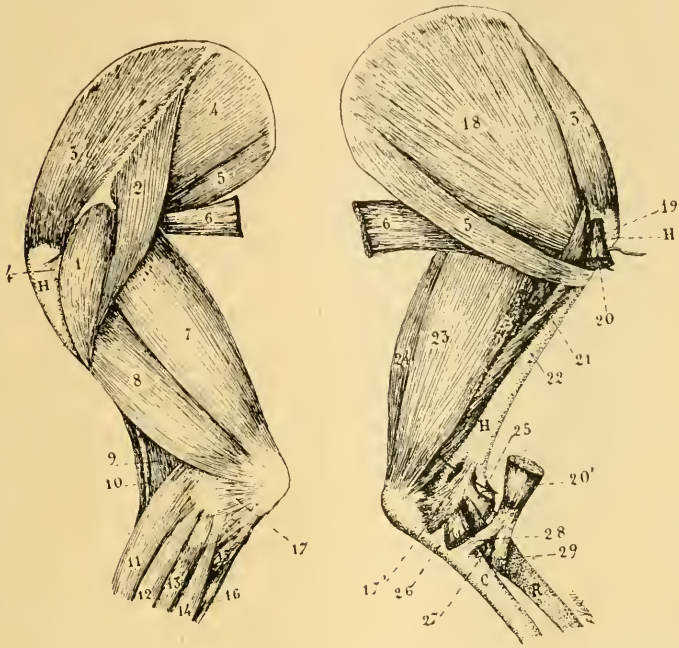

Fig. 169. — Muscles de l'épaule et du bras du chat ; face externe et face interne.

1, 2, les deux portions du deltoïde ; 3, sus-épineux ; 4, sous-épineux ; 5, grand rond; 6, grand dorsal ; 7, long anconé, dépourvu de chef accessoire ; 8, anconé externe ; 9, brachial antérieur ; 10, long supinateur ; 11, extenseur antérieur du métacarpe ; 12, extenseur antérieur des phalanges (extenseur commun des doigts) ; 13, extenseur latéral des phalanges (extenseur des trois doigts externes) ; 14, cubital externe ; 15, 16, les deux chefs du cubital interne ; 17, petit anconé externe ; 17', petit anconé interne ; 18, sous-scapulaire ; 19, coraco-brachial ; 20, origine du biceps ; 20', terminaison du même ; 21, anconé profond ; 22, anconé interne ; 23, anconé accessoire du grand dorsal ; 24, long anconé ; 25, origine du rond pronateur ; 26, insertion commune des muscles épitrochléens ; 27, ligament interne de l'articulation du coude ; 28, tendon cubital du biceps ; 29, tendon radial du même. — H, humérus ; R, radius ; C, cubitus. Une flèche traverse le trou épitrochléen.

plètement couvert par l'anconé externe ; une partie est à découvert sur le côté du coude et cette partie pourrait bien être équivalente à l'anconé de l'homme qui est un sous-anconé L'accessoire du grand dorsal est très mince, mais assez large.

Chez le **chat** (fig. 169), on observe, comparativement au chien, les différences suivantes : le *long anconé* est simple, ainsi que dans le **lapin**, le chef supérieur que l'on distingue chez le porc et le chien fait défaut ; il s'ensuit que l'insertion scapulaire du muscle est cantonnée au voisinage de l'articulation de l'épaule. On remarque en outre un petit muscle qui

n'existe dans aucune des espèces précédentes, jeté de l'épitrochlée à l'olécrâne par-dessus le nerf cubital; c'est le *sous anconé interne* (fig. 169, 17'). — L'*anconé interne* s'insère sur presque toute la longueur de l'humérus et tend à égaler en volume l'anconé externe.

En résumé, nous avons mentionné dans la région brachiale postérieure les muscles suivants : 1° le *long anconé*, comprenant un *chef principal* et un *chef accessoire*, confondus dans les Solipèdes et les Ruminants, distincts seulement dans le porc et le chien; le chef accessoire fait défaut dans le chat et le lapin ; — 2° l'*anconé externe* ; — 3° l'*anconé interne* ; — 4° l'*anconé profond*, manquant aux grands animaux (Solipèdes, Bovins, Camélidés) ; — 5° le *petit anconé* caché sous l'insertion olécranienne des autres muscles ; — 6° l'*anconé accessoire du grand dorsal*, susceptible de manquer ou de perdre toute continuité avec le grand dorsal ; — 7° enfin les *sous-anconés*, qui ne font pas partie de la masse des extenseurs de l'avant-bras, mais sont situés plus bas, sur les côtés de l'articulation du coude. Le chien possède un sous-anconé externe ; le chat en a un externe (épicondylo-cubital), et un interne (épitrochléo-cubital).

§ 3. — Muscles de l'avant-bras.

Ces muscles, au nombre de neuf, répartis dans deux régions, l'une antérieure ou dorsale, l'autre postérieure ou palmaire, enveloppent les os de l'avant-bras de toutes parts, excepté du côté interne, où le radius est en contact médiat avec la peau. Ils se terminent sur les différentes sections de la main, qu'ils sont chargés de fléchir ou d'étendre, et sont contenus dans une gaine fibreuse commune, l'*aponévrose antibrachiale*.

La région antibrachiale antérieure comprend, chez les Solipèdes, quatre muscles : l'*extenseur antérieur du métacarpe*, l'*extenseur oblique du métacarpe*, l'*extenseur antérieur des phalanges* et l'*extenseur latéral des phalanges*.

La région antibrachiale postérieure de ces mêmes animaux se compose de cinq muscles fléchisseurs, trois en couche superficielle agissant sur le métacarpe, les deux autres en couche profonde se continuant jusqu'à la région digitée. Ce sont : le *cubital externe*, le *cubital interne*, le *grand palmaire*, le *fléchisseur superficiel des phalanges* ou *perforé* et le *fléchisseur profond des phalanges* ou *perforant*.

Aponévrose antibrachiale.

Elle représente une sorte de manchon très fort et très résistant, attaché sur l'olécrâne, le côté interne du radius et l'extrémité inférieure du même os, en dedans et en dehors.

A sa face superficielle rampent des vaisseaux et des nerfs séparés de la peau par le *fascia superficialis*, très mince feuillet fibreux qui est surtout apparent du côté interne, où il reçoit

l'insertion du pectoral transverse. La face profonde de l'aponévrose antibrachiale donne naissance à plusieurs cloisons qui pénètrent dans les interstices des muscles, pour former à quelques-uns des gaines contentives spéciales ; elle adhère à plusieurs d'entre eux d'une manière très intime. — A sa partie supérieure l'aponévrose antibrachiale reçoit : en dedans, l'insertion de l'anconé accessoire du grand dorsal, en avant, la bride de renforcement du biceps, et elle se continue avec le fascia qui recouvre la face externe des muscles olécraniens. — Inférieurement, elle se prolonge autour du carpe en se confondant avec les gaines tendineuses de la région.

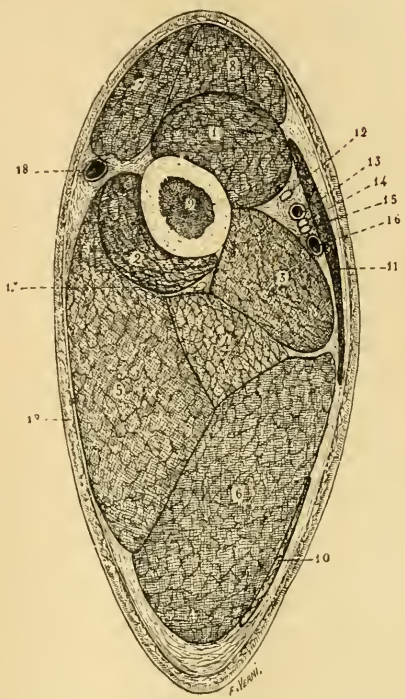

Fig. 170. — Coupe transversale des muscles du bras du chien, passant par le milieu de l'humérus (d'après Ellenberger et Baum).

1, biceps ; 2, brachial antérieur ; 3, anconé interne ; 4, anconé profond ; 5, anconé externe ; 6, long anconé ; 7, portion deltoïdienne du mastoïdo-huméral ; 8, pectoral descendant ; 9, humérus ; 10, anconé accessoire du grand dorsal ; 11, pectoral transverse ; 12, nerf musculo-cutané ; 13, artère humérale ; 14, nerf médian ; 15, nerf cubital ; 16, veine humérale ; 17, nerf radial ; 18, veine céphalique ; 19, peau.

Elle est tendue par la contraction de l'accessoire du grand dorsal et par celle du coraco-radial. Le pectoral transverse, qu'on a regardé longtemps comme propre à jouer le même rôle, n'agit que sur le *fascia superficialis*.

Extenseur antérieur ou radial du métacarpe (fig. 165, 11).

L'extenseur antérieur du métacarpe, représentant des deux muscles radiaux externes de l'homme, est situé en avant du radius, dans une direction à peu près verticale, et composé d'un corps charnu et d'un tendon. Le premier, affectant la forme

d'un conoïde renversé, est formé de faisceaux musculeux, légèrement arciformes à leur extrémité supérieure, et entrecoupé de quelques lames aponévrotiques. Le second, d'abord arrondi, puis aplati d'avant en arrière, succède à l'extrémité inférieure du corps charnu, au-dessous du tiers moyen du radius.

Ce muscle prend son insertion fixe : 1° sur la crête postérieure de la gouttière de torsion de l'humérus ; 2° au-dessus et en avant de la surface articulaire inférieure du même os, au moyen d'une forte lanière fibreuse qui lui est commune avec l'extenseur antérieur des phalanges, et qui s'épanouit à la face profonde de ces deux muscles, en se confondant de la manière la plus intime avec le ligament capsulaire de l'articulation du coude. Il opère son insertion mobile sur la tubérosité antérieure et supérieure du métacarpien médian.

Le corps charnu est recouvert par l'aponévrose antibrachiale et par l'anconé externe ; il recouvre la face antérieure du radius ainsi que l'articulation du coude ; en dehors et en arrière, il répond à l'extenseur antérieur des phalanges ; en haut et en dedans, il est en rapport avec le brachial antérieur, dont l'aponévrose adhère assez fortement à la partie arciforme de ses fibres et semble les attacher à la crête deltoïdienne. Le tendon s'engage dans la coulisse verticale interne creusée en avant de l'extrémité inférieure du radius, passe ensuite sur le ligament capsulaire du carpe, où il est maintenu par une large gaine fibreuse, dans laquelle il glisse au moyen d'une synoviale. Il est croisé obliquement, au-dessus du carpe, par celui de l'extenseur oblique du métacarpe, qui passe à sa surface.

L'extenseur antérieur du métacarpe joue précisément le rôle indiqué par son nom. L'effort qu'il développe est considérable pendant l'appui du membre, car il s'oppose à la flexion du carpe qui tend à se produire sous l'influence du poids du corps, surtout dans les allures sautées, au moment où l'animal, animé d'une grande quantité de mouvement, se reçoit sur les membres antérieurs ; aussi est-il le plus volumineux des muscles de la région. La bride qui lui vient du biceps contribue passivement à cet office.

Extenseur oblique du métacarpe (fig. 165, 13).

Petit muscle, couché obliquement sur la face antérieure du radius, et croisant le précédent de haut en bas et de dehors en dedans ; composé d'un corps charnu, aplati, fortement aponévrotique, et d'un tendon qui gagne la coulisse oblique de l'extré-

mité inférieure du radius. Il équivaut au long abducteur et au court extenseur du pouce de l'homme.

Il prend origine sur le bord externe du radius, en suivant l'interligne radio-cubital, et se termine sur la tête du métacarpien interne en confondant ses fibres avec celles du ligament interne du carpe.

Il est recouvert par l'extenseur antérieur des phalanges et l'aponévrose antibrachiale. Il croise par-dessus le tendon de l'extenseur antérieur du métacarpe et le ligament interne du carpe. Une petite synoviale facilite le glissement de son tendon dans la coulisse interne du radius, coulisse convertie en gaine par l'aponévrose antibrachiale.

Il étend le métacarpe et peut le faire pivoter de dedans en avant.

Extenseur antérieur ou radial des phalanges (fig. 165, 14).

Équivalant à l'extenseur commun des doigts de l'homme, ce muscle, long et vertical, situé en dehors et en arrière de l'extenseur antérieur du métacarpe, est composé, comme lui, d'un corps charnu et d'un tendon. — Le corps charnu est fusiforme, entrecoupé de lamelles aponévrotiques. — Le tendon, qui lui succède vers le tiers inférieur du radius, comprend deux branches très inégales, d'abord accolées l'une à l'autre pour passer dans la plus externe des trois coulisses situées en avant de l'extrémité inférieure du radius et du ligament capsulaire du carpe. A la sortie de cette coulisse, où elles étaient maintenues par un appareil annulaire, ces branches tendineuses se séparent ; la plus petite, située en dehors, se réunit au tendon de l'extenseur latéral ; l'autre continue son trajet sur la face antérieure du métacarpien principal, de l'articulation du boulet, et des deux premières phalanges, pour atteindre l'os du pied, après s'être élargie d'une manière remarquable, et avoir reçu, par côté, au niveau du milieu de la première phalange, deux brides de renforcement provenant du ligament suspenseur du boulet.

L'extenseur antérieur des phalanges prend son attache fixe, par l'extrémité supérieure de son corps charnu : 1° en bas de la crête postérieure de la gouttière de torsion de l'humérus ; 2° en avant de l'extrémité inférieure de cet os ; 3° au bord antérieur du ligament externe de l'articulation du coude ; 4° à la tubérosité externe et supérieure du radius ; 5° au bord externe du même os. — Son tendon principal s'insère à l'éminence pyramidale de la troisième phalange après s'être attaché successivement

sur le ligament capsulaire de l'articulation du boulet et sur la face antérieure des deux premières phalanges.

Le corps charnu, recouvert par l'aponévrose antibrachiale, recouvre l'articulation du coude, la face antérieure du radius et l'extenseur oblique du métacarpe ; il répond, en avant, à l'extenseur antérieur du même rayon, auquel il adhère intimement par sa moitié supérieure ; en arrière, à l'extenseur latéral des phalanges. — Les tendons recouvrent les différentes parties que nous avons énumérées en décrivant leur trajet. Une synoviale vaginale les enveloppe au niveau du genou, pour faciliter leur glissement sur le radius et la face antérieure du ligament capsulaire du carpe. Le tendon principal glisse sur l'articulation du boulet au moyen d'une petite synoviale vésiculaire ; plus bas, il est tapissé à sa face interne par les synoviales des deux articulations interphalangiennes.

Il n'est pas rare de voir la petite branche tendineuse de ce muscle se continuer jusqu'à la première phalange, au lieu de se réunir à l'extenseur latéral. On la décrit quelquefois à part, avec le faisceau charnu dont elle est la suite, sous le nom de *petit extenseur latéral* ou *muscle de Philips*.

L'extenseur antérieur des phalanges étend la troisième phalange sur la seconde, celle-ci sur la première et cette dernière sur le métacarpe. Il peut aussi concourir à l'extension de la main tout entière sur l'avant-bras.

Extenseur latéral ou cubital des phalanges (fig. 165, 16).

Petit muscle vertical, situé au côté externe de l'avant-bras, entre le précédent et le cubital externe, formé d'un corps charnu et d'un tendon. — Le corps charnu, peu considérable et aplati d'avant en arrière, est enveloppé d'une gaine contentive spéciale ; il prend attache sur la tubérosité externe du radius, le ligament externe de l'articulation du coude et sur le corps des deux os de l'avant-bras. Le tendon lui succède vers le quart inférieur du radius ; d'abord arrondi, puis rubané, il gagne la coulisse de glissement qui partage en deux la tubérosité externe et inférieure du radius, passe au côté externe du carpe, en traversant le ligament latéral commun aux articulations de cette région ; arrivé sur la face antérieure du métacarpien principal, il reçoit la petite branche tendineuse de l'extenseur antérieur ainsi qu'une forte bride fibreuse provenant du côté externe du carpe ; ainsi renforcé il descend ensuite, accolé par un fascia fibreux au bord externe du tendon principal de son congénère jusque sur l'articulation du boulet, où il se termine

en s'épanouissant sur la capsule de cette articulation et à l'extrémité supérieure de la première phalange.

Le corps charnu répond : en avant, à l'extenseur antérieur des phalanges ; en arrière, au cubital externe et aux deux muscles perforé et perforant ; en dehors, à l'aponévrose antibrachiale. — Le tendon, entouré par une synoviale vaginale dans sa traversée carpienne, recouvre, au delà du genou, la face antérieure du métacarpe et le ligament antérieur de l'articulation métacarpo-phalangienne, sur lequel il glisse au moyen d'une petite synoviale vésiculaire. Il est recouvert par un léger fascia fibreux qui le sépare de la peau et qui s'étend également sur le tendon de l'extenseur antérieur.

Ce muscle est extenseur du doigt et de la main. C'est l'équivalent de l'extenseur propre du petit doigt de l'homme.

Dans l'**âne**, il est encore plus petit que chez le cheval, toutes proportions gardées.

Cubital externe (fig. 165, 18).

Situé au côté externe de l'avant-bras, entre l'extenseur latéral des phalanges et le cubital interne, ce muscle est allongé de haut en bas, aplati d'un côté à l'autre, renflé dans sa partie moyenne, et entrecoupé de très fortes intersections aponévrotiques. Il commence sur le sommet de l'épicondyle par un tendon très fort, extrêmement court, et se termine inférieurement par un second tendon, divisé en deux branches dont la postérieure, large et courte, s'insère sur l'os sus-carpien, tandis que l'antérieure, arrondie et funiculaire, glisse au moyen d'une synoviale dans la coulisse externe de cet os transformée en conduit par un petit appareil fibreux, pour atteindre la tête du métacarpien externe où elle se confond avec le ligament latéral externe du carpe.

Recouvert par l'aponévrose antibrachiale, ce muscle recouvre les deux fléchisseurs des phalanges. Son bord antérieur répond à l'extenseur latéral des phalanges ; le postérieur, au cubital interne. Son tendon supérieur, accolé au bord postérieur du ligament externe de l'articulation du coude, est tapissé à sa face profonde par le cul-de-sac externe de la synoviale de cette articulation.

Le cubital externe ou fléchisseur externe du métacarpe fléchit la main sur l'avant-bras. La saillie du pisiforme en arrière du carpe lui forme un bras de levier très favorable à son action. — En outre, il contribue d'une manière passive, grâce à

sa texture fibreuse, à limiter l'extension du métacarpe pendant la dernière phase de l'appui du membre.

Chez l'homme, ce muscle, décrit sous l'appellation de cubital postérieur, est au contraire extenseur de la main ; aussi les anatomistes allemands l'appellent-ils extenseur cubital du carpe.

Cubital interne (fig. 166, 18).

Situé en arrière et en dedans de l'avant-bras, il répète assez exactement le précédent par sa forme et sa structure. Bourgelat l'appelait fléchisseur oblique du métacarpe, parce que son insertion supérieure se fait en dedans du membre, tandis que l'inférieure a lieu en dehors. Les Allemands le désignent sous le nom de fléchisseur cubital du carpe.

Il prend origine : 1° sur la base de l'épitrochlée, par les fibres tendineuses de son extrémité supérieure ; 2° sur l'olécrâne, par une petite bandelette charnue, très mince et très pâle, qui se détache de son bord postérieur. — Son tendon inférieur, indivis, se termine sur l'os sus-carpien au même point que le fléchisseur externe avec lequel il s'unit intimement.

Ce muscle est en rapport : par sa face superficielle, avec l'aponévrose antibrachiale, qui adhère fortement à son tendon ; par sa face profonde, avec les fléchisseurs des phalanges. Son bord antérieur est recouvert par le grand palmaire ; le postérieur répond au cubital externe en laissant un intervalle au fond duquel existent le chef cubital du perforant avec le nerf et les vaisseaux cubitaux.

Il est fléchisseur du métacarpe comme le précédent.

Grand palmaire ou radial palmaire (fig. 166, 19).

Encore appelé fléchisseur interne ou fléchisseur radial du métacarpe, ce muscle, situé en dedans de l'avant-bras, contre la face postérieure du radius, ressemble aux deux précédents, ses congénères, et se comporte à peu près comme eux. Il est cependant moins large, plus épais et moins aponévrotique. Son extrémité supérieure se fixe, par des fibres tendineuses, à la base de l'épitrochlée, au même point que le cubital interne, avec lequel elle se confond. L'inférieure se termine par un long et mince tendon funiculaire qui s'engage dans une coulisse fibreuse située au côté interne du carpe et aboutit à la tête du métacarpien interne.

Il est recouvert par l'aponévrose antibrachiale et il recouvre le cubital interne, le perforé, le perforant, des vaisseaux et des

nerfs importants. Son bord antérieur répond au radius. Une synoviale vaginale enveloppe son tendon terminal dans la gaine qu'il parcourt.

C'est aussi un fléchisseur du métacarpe.

Fléchisseur superficiel ou sublime des phalanges (fig. 165, 166, 171 et 172).

Le fléchisseur superficiel des phalanges est situé, avec son congénère, le perforant, sous les fléchisseurs du métacarpe, qui forment autour d'eux une sorte de gouttière. Il se compose d'un corps charnu et d'un tendon. — Le premier, long, étroit, prismatique et entrecoupé d'un grand nombre de lames aponévrotiques, s'étend depuis le sommet de l'épitrochlée jusqu'auprès du carpe. — Le tendon reçoit, à son origine même, une énorme production fibreuse qui provient de la face postérieure du radius et contracte des adhérences intimes avec l'aponévrose antibrachiale ; ainsi renforcé, il traverse la gaine carpienne et arrive en arrière du boulet, où il forme un anneau dans lequel

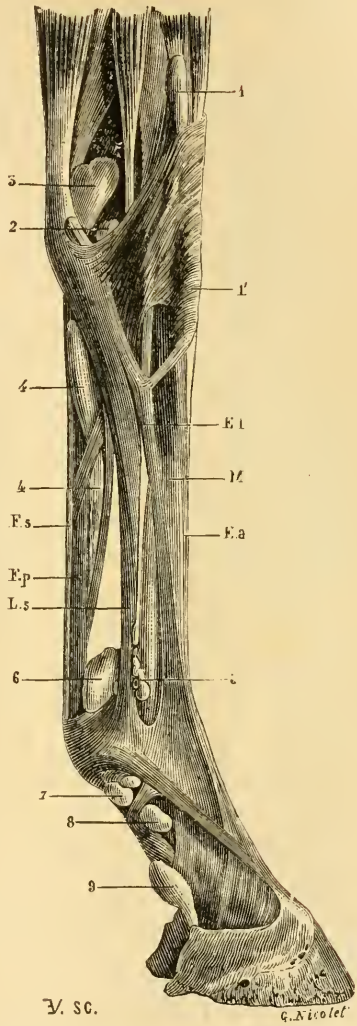

Fig. 171. — Tendons et synoviales de la main du cheval.

M, métacarpe. — E*l*, extenseur latéral des phalanges. — E*a*, extenseur antérieur des phalanges. — F*s*, tendon du fléchisseur superficiel des phalanges. — F*p*, tendon du fléchisseur profond des phalanges. — L*s*, ligament suspenseur du boulet. — 1, cul-de-sac supérieur de la synoviale tapissant le tendon de l'extenseur antérieur des phalanges ; 1', membrane fibreuse assujettissant les tendons extenseurs au-devant du carpe ; 2, cul-de-sac supéro-externe de la synoviale radio-carpienne ; 3, cul-de-sac supérieur de la gaine carpienne ; 4, 4, partie inférieure de la même gaine ; 5, cul-de-sac de la synoviale de l'articulation métacarpo-phalangienne ; 6, 7, 8, culs-de sac supérieur et latéraux de la gaine grande sésamoïdienne ; 9, cul-de-sac inférieur de la même, mis à nu sur la pièce par l'excision de l'aponévrose de renforcement du tendon perforant.

s'engage le tendon du fléchisseur profond (d'où les noms de *perforé* et de *perforant* donnés à ces deux muscles) ; il s'infléchit en avant sur la coulisse sésamoïdienne et se termine par deux branches aux extrémités du bourrelet glénoïdien qui complète en arrière la seconde phalange.

Le corps charnu, couvert par les cubitaux, est pour ainsi dire incrusté dans le perforant, auquel il adhère de la manière la plus intime. Le tendon recouvre celui de ce dernier muscle et est recouvert par les deux arcades fibreuses, carpienne et métacarpo-phalangienne, qui ferment en arrière deux gaines qu'il nous reste à faire connaître.

On appelle *gaine carpienne* un appareil annulaire fort remarquable, formé par la face superficielle du ligament commun postérieur du carpe et par une épaisse arcade de tissu fibreux blanc inextensible, jetée comme un pont de l'os sus-carpien au côté interne du carpe. Cette arcade se continue, en haut, avec l'aponévrose antibrachiale et se prolonge, en bas, sur la portion métacarpienne des tendons fléchisseurs. Une vaste synoviale vaginale tapisse la face interne de la gaine carpienne, enveloppe le perforé et le perforant à leur passage dans cette gaine, remonte au-dessus du carpe et descend jusqu'au point de jonction du tendon perforant avec sa bride de renforcement. Cette synoviale est fortement soutenue, dans sa partie moyenne, par les parois de la gaine, et, du côté interne de son cul-de-sac supérieur, par l'aponévrose antibrachiale ; quand elle devient le siège d'une hydropisie, cet état s'accuse par un vessigon au-dessus et en dehors du carpe, entre la face postérieure des os de l'avant-bras et les muscles fléchisseurs, et par un gonflement de la région des tendons vers le tiers supérieur du métacarpe (fig. 171).

La *gaine métacarpo-phalangienne* est formée, d'une part, par la coulisse grande sésamoïdienne, la face postérieure des ligaments sésamoïdiens inférieurs et du fibro-cartilage glénoïdien de la première articulation interphalangienne, enfin par la poulie de renvoi de la seconde phalange ; d'autre part, par une large expansion membraneuse, dite arcade sésamoïdienne, appliquée sur les tendons fléchisseurs, très adhérente au perforé sur la ligne médiane du doigt, et fixée, de chaque côté, aux grands sésamoïdes et à la première phalange, par trois brides fibreuses (fig. 172). Une synoviale vaginale très étendue tapisse les parois intérieures de cette gaine et se replie sur les tendons fléchisseurs, remontant le long de ces tendons jusqu'au niveau de l'extrémité inférieure des métacarpiens latéraux, formant inférieurement un cul-de-sac assez vaste qui enveloppe le tendon perforant (fig. 171, 9), et s'adosse, en arrière de la deuxième

phalange, contre le cul-de-sac postérieur de la synoviale articulaire du pied et le cul-de-sac supérieur de la synoviale petite sésamoïdienne (fig. 173, 14). — La gaine métacarpo-phalangienne est encore appelée *gaine grande sésamoïdienne*, mais ce nom est plutôt réservé à la synoviale de revêtement. Quand cette synoviale est distendue, elle fait saillie (molette) dans les points où elle n'est pas suffisamment soutenue, c'est-à-dire : 1° au-dessus de l'articulation du boulet, sur le côté des tendons fléchisseurs, et entre ces tendons et le ligament suspenseur du boulet ; 2° au-dessous de la même articulation, entre les brides d'attache de l'arcade sésamoïdienne ; 3° derrière la deuxième phalange, entre les deux branches terminales du perforé (fig. 171). Toutefois la molette correspondant au cul-de-sac inférieur (molette du pli du paturon) apparaît difficilement au dehors parce que ce cul-de-sac est soutenu par l'aponévrose de renforcement du tendon perforant et par la peau épaisse et tendue de la région.

Fig. 172. — Tendons des muscles fléchisseurs des phalanges, dans la région digitée.

1, tendon perforé ; 2, tendon perforant à sa sortie d'entre les deux branches du perforé ; 3, 3, son insertion à la crête semi-lunaire ; 4, 4, les deux brides latérales de son aponévrose de renforcement ; 5,5, arcade grande sésamoïpienne ; 6, 7, 8, ses brides latérales ; 9, 9, ligament suspenseur du boulet.

Le perforé fléchit la deuxième phalange sur la première, celle-ci sur le métacarpe, et la main tout entière sur l'avant-bras. Son tendon, grâce à la bride fibreuse qui l'attache à la face postérieure du radius, joue pendant la station le rôle d'un lien mécanique destiné à soutenir l'angle métacarpo-phalangien.

Fléchisseur profond des phalanges (fig. 165, 166, 171 et 172).

Ce muscle, situé immédiatement en arrière du radius, est composé de trois portions ou chefs, qui se réunissent au niveau du carpe pour se continuer jusqu'à la troisième phalange par un long et fort tendon. Ces trois portions sont distinguées, d'après leur point d'origine, en *humérale, cubitale* et *radiale*.

La *portion humérale*, dite aussi *épitrochléenne*, est la plus considérable ; elle représente trois à quatre fois le volume du perforé qui s'y accole en arrière et s'y incruste même profon-

dément; on la divise aisément en plusieurs faisceaux, fortement tendineux, qui partent du sommet de l'épitrochlée avec le fléchisseur superficiel.

La *portion cubitale*, située entre le cubital externe et le cubital interne, est très courte, conoïde, épaisse à l'extrémité supérieure, atténuée à l'extrémité inférieure, à laquelle succède un long tendon aplati, réuni en bas au tendon principal. Elle prend origine sur le sommet (côté interne) et sur le bord postérieur de l'olécrâne.

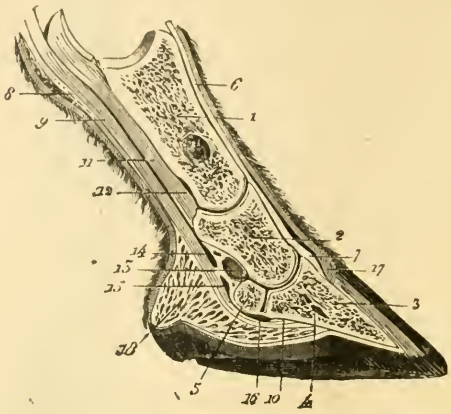

Fig. 173. — Coupe longitudinale et verticale de la région digitée du cheval, montrant la disposition des synoviales articulaires et tendineuses.

1, première phalange; 2, deuxième phalange; 3, troisième phalange; 4, sinus semi-lunaire de cette dernière; 5, petit sésamoïde; 6, tendon de l'extenseur antérieur des phalanges; 7, son insertion à la troisième phalange; 8, tendon du perforé; 9, *id.* du perforant; 10, son insertion à la troisième phalange; 11, ligaments sésamoïdiens inférieurs; 12, cul-de-sac postérieur de la première synoviale interphalangienne; 13, *id.* de la deuxième; 14, cul-de-sac inférieur de la gaine grande sésamoïdienne; 15, cul-de-sac supérieur de la synoviale petite sésamoïdienne; 16, cul-de-sac inférieur de la même; 17, coupe du bourrelet; 18, *id.* du coussinet plantaire.

La *portion radiale*, la plus faible, est cachée profondément sous le corps charnu épitrochléen. Les fibres musculaires qui la composent, fixées sur la face postérieure du radius, se rassemblent sur un petit tendon qui se confond avec le tendon commun, après avoir contracté d'intimes adhérences avec la bride radiale du perforé. Elle représente le *long fléchisseur propre du pouce*, qui n'existe à l'état indépendant que dans l'espèce humaine.

Le *tendon* qui succède aux trois chefs qui viennent d'être décrits s'engage dans la gaine carpienne avec celui du fléchisseur superficiel, reçoit, vers le tiers supérieur de la région métacarpienne, une forte bride fibreuse fournie par le ligament commun palmaire du carpe, traverse l'anneau sésamoïdien du tendon perforé, passe entre les deux branches terminales de ce tendon, sur la poulie de renvoi de la face postérieure de la deuxième phalange, et s'épanouit ensuite en une large expansion commu-

nément appelée *aponévrose plantaire*. Cette expansion, renforcée d'une lame fibreuse sur sa face postérieure, glisse, sur la face inférieure du petit sésamoïde, à l'aide d'une synoviale particulière, dite *petite sésamoïdienne*, et vient s'insérer à la crête semi-lunaire de l'os du pied et aux empreintes médianes situées derrière cette crête, en se confondant par côté avec les cartilages scutiformes (fig. 172 et 173).

La *synoviale petite-sésamoïdienne* est souvent appelée, mais à tort, petite gaine sésamoïdienne ; c'est une simple bourse vésiculaire sous-tendineuse et non une synoviale vaginale. Elle tapisse le petit sésamoïde et le ligament impair de l'articulation du pied, et se replie à ses deux extrémités sur la face antérieure du tendon perforant en formant deux culs-de-sac, l'un supérieur, l'autre inférieur, qu'on aperçoit très bien sur une coupe médiane de la région digitée (fig. 173, 15 et 16). Le premier s'adosse contre le cul-de-sac postérieur de la synoviale articulaire du pied et est séparé du cul-de-sac inférieur de la gaine grande sésamoïdienne par une lame transverse de tissu fibreux jaune qui attache le tendon perforant à la face postérieure de la deuxième phalange. Le second est situé sous le ligament interosseux qui unit l'os naviculaire à la troisième phalange.

L'*aponévrose de renforcement* est appliquée sur la face postérieure du tendon, auquel elle adhère intimement, en bas, où elle finit par se confondre avec lui. Elle se fixe, par côté, à l'extrémité inférieure de la première phalange, au moyen de deux brides latérales très sujettes à se distendre et à s'épaissir.

Le corps charnu épitrochlé en est tapissé à son origine par le cul-de-sac interne de l'articulation du coude ; il répond : en avant, au radius et à la portion radiale du muscle ; en arrière, au perforé ; en dehors, au cubital externe ; en dedans, au cubital interne et au grand palmaire. La portion cubitale, couverte par l'aponévrose antibrachiale, recouvre la portion épitrochléenne et est longée par le nerf et les vaisseaux cubitaux. La portion radiale est comprise entre la portion humérale et la face postérieure du radius.

Le tendon commun aux trois portions est en rapport : en arrière, avec celui du perforé ; en avant, avec le ligament commun postérieur du carpe, le suspenseur du boulet et la coulisse grande sésamoïdienne ; par côté, avec les vaisseaux et les nerfs du doigt. Son expansion terminale est recouverte par le coussinet plantaire, qui lui adhère, en avant, de la manière la plus intime ; elle recouvre le petit sésamoïde.

Le perforant fléchit les phalanges l'une sur l'autre et sur le métacarpe. Il concourt aussi à la flexion de la main tout entière

sur l'avant-bras. La bride qui lie son tendon à la face postérieure du carpe et l'aponévrose qui le renforce à sa terminaison le rendent propre à limiter mécaniquement, pendant la station, l'affaissement de l'angle métacarpo-phalangien et du rayon digité. Sa contraction, pendant que le membre est à l'appui, relève le paturon et le boulet et contribue ainsi à la propulsion.

Considérations générales sur l'appareil de soutènement du boulet.

Le ligament suspenseur du boulet et les tendons fléchisseurs des phalanges concourent au même résultat : le soutènement du boulet. Mais chacune des cordes de cet appareil suspenseur a son rôle particulier qu'il ne sera pas inutile de faire connaître ici, car l'analyse de la fonction d'un organe fait mieux saisir la valeur de toutes ses particularités anatomiques.

Le ligament suspenseur du boulet est une corde à traction directe dont la fourche terminale embrasse comme une chape la poulie sésamoïdienne et la suspend par son axe. Il se tend proportionnellement à l'affaissement du paturon et par conséquent est exposé à la distension (nerf-férure) au premier temps de l'appui, pendant la phase d'amortissement. Les deux brides latérales qu'il lance au tendon extenseur se tendent aussi proportionnellement à l'abaissement du boulet, de manière à maintenir les deux premières phalanges dans la plus grande extension possible et à donner au bras de levier qu'elles constituent une rigidité croissante avec l'intensité des efforts qu'elles subissent.

Le perforant agit dans le soutien du boulet comme la corde mobile de la poulie sésamoïdienne, glissant dans un sens ou dans l'autre, toujours bandée pendant l'appui. Au premier temps de l'appui, lorsque le paturon s'abaisse en oscillant sur le sabot, il se forme un angle entre la deuxième et la troisième phalange, qui implique relâchement du perforant ; et ce relâchement compense, dans une certaine mesure, la tension éprouvée derrière le boulet. Ainsi s'explique que la nerf-férure du perforant ne se produise pas d'ordinaire au premier temps de l'appui, sous l'influence de l'extrême flexion du rayon digité, mais bien au deuxième temps, c'est-à-dire pendant la phase d'impulsion, alors que l'effort général de détente du membre tient l'articulation du pied en extrême extension et que le canon très oblique ferme l'angle du boulet sans que le perforant puisse éprouver le moindre glissement sur ses poulies sésamoïdiennes. C'est une nerf-férure d'impulsion, tandis que celle du suspenseur du boulet est une nerf-férure d'amortissement.

Quant au perforé, son mode d'action dans le soutènement du boulet n'est pas encore bien élucidé, non plus que les conditions de sa distension, d'ailleurs assez rare.

On remarquera que, grâce à leurs brides de renforcement, les deux tendons fléchisseurs peuvent à un moment donné dériver sur elles une partie des tractions qu'ils subissent et ainsi préserver les corps charnus auxquels ils font suite de tiraillements et de ruptures. Toutefois ce n'est qu'après un certain allongement de ces corps charnus que les brides de renforcement se tendent et détournent l'effort sur le squelette : de cette manière, l'appareil suspenseur du boulet bénéficie de l'élasticité du tissu musculaire et de la ténacité du tissu fibreux (1).

(1) Pour plus amples détails sur cette importante question, consulter les communications de M. le professeur G. Barrier à la Société centrale vétérinaire, Bulletin des années 1891, 1892 et 1893.

Muscles surnuméraires.

Avant de passer aux différences des muscles de l'avant-bras, il est bon de décrire certains petits muscles que l'on trouve anormalement chez les Solipèdes. Bien qu'ils n'aient aucune importance physiologique, ils offrent, comme on va le voir, un réel intérêt au point de vue de l'anatomie comparée. Ce sont, par ordre de fréquence : le *rond pronateur*, l'*extenseur du pouce et de l'index*, et enfin le *long supinateur*.

Rond pronateur. — Mince bandelette musculeuse incrusté e dans le ligament interne de l'articulation du coude, s'insérant avec lui sur l'épitrochlée et sur le radius, en couvrant la terminaison du biceps et du brachial antérieur. Nous l'avons rencontré maintes fois, à des degrés divers de développement, chez le cheval, l'âne et le mulet. D'après Navez il serait à peu près constant chez le poulain et il disparaîtrait progressivement avec l'âge.

Long supinateur. — Nous ne l'avons trouvé qu'une seule fois, chez le cheval, à l'état d'un très grêle faisceau charnu, superposé au bord antéro-interne de l'extenseur antérieur du métacarpe, et étendu de la crête postérieure de la gouttière de torsion de l'humérus à la partie inférieure du bord interne du radius.

Extenseur du pouce et de l'index. — Les deux muscles de l'homme, long extenseur du pouce et extenseur propre de l'index, se confondent, dans la plupart des Quadrupèdes, en un extenseur du pouce et de l'index, que l'on trouve distinctement chez tous nos Mammifères domestiques, les Solipèdes exceptés. Il peut même apparaître chez ceux-ci, à titre anormal; on l'y a décrit sous les noms de *petit extenseur antérieur des phalange* ou *muscle de Thiernesse*. C'est alors un petit faisceau conoïde qui prend naissance dans l'arcade radio-cubitale, en s'insinuant sous l'extenseur latéral des phalanges, et qui se jette sur la face profonde de l'extenseur antérieur où bientôt il se perd. A la dissection, on le poursuit jusqu'à l'origine du tendon de ce muscle, où il se termine lui-même par un petit tendon.

L'apparition de muscles comme les trois que nous venons d'indiquer chez des nimaux dont

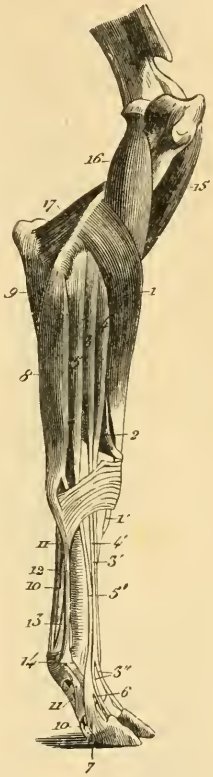

Fig. 174. — Muscles de l'avant-bras du bœuf (face externe).

1. extenseur antérieur du métacarpe; 1', terminaison de son tendon; 2, extenseur oblique du métacarpe; 3, extenseur commun des doigts; 3', son tendon; 3'', sa bifurcation terminale; 4, extenseur propre du doigt interne; 4', son tendon; 5, extenseur propre du doigt externe; 5', son tendon; 6, sa branche d'insertion à la deuxième phalange; 7, celle qui va à a troisième; 8, cubital externe; 9, chef cubital du perforant; 10, tendon du perforant; 11, tendon du perforé; 12, ligament suspenseur du boulet; 13, bride carpienne ou aponévrose palmaire profonde; 14, bride lancée par le suspenseur du boulet à l'extenseur propre du doigt externe; 15, coraco-radial ou biceps; 16, brachial antérieur; 17, petit anconé.

les os de l'avant-bras sont soudés et partant incapables du moindre mouvement de l'un sur l'autre, et dont la main ne comprend qu'un seul doigt développé, le troisième, ne peut s'expliquer rationnellement que par la phylogenèse, en admettant que les ancêtres reculés de ces animaux avaient une main polydactyle, douée de pronation et de supination.

Différences des muscles de l'avant-bras

Chez le **bœuf**, l'*extenseur antérieur* et l'*extenseur oblique du métacarpe* se comportent comme chez les Solipèdes, mais ce dernier se termine en dedans de l'extrémité proximale de l'os canon.

L'*extenseur antérieur des phalanges* est divisé dans toute sa longueur

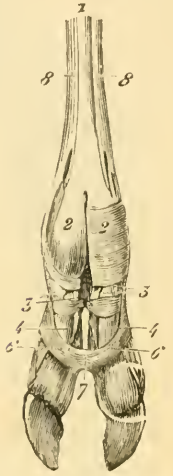

Fig. 175. — Appareil tendineux et ligamenteux de la face postérieure de la région digitée chez le bœuf (membre postérieur)*.

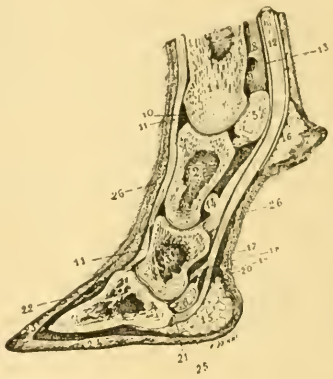

Fig. 176. — Coupe sagittale de l'extrémité digitée du bœuf passant par le milieu d'un doigt**.

* 1, tendon du perforé ; 2, 2, ses branches terminales ; 3, 3, leur bifurcation ; 4, 4, perforant ; 6, 6, brides supérieures du ligament interdigité inférieur, s'attachant sur les premières phalanges ; 7, ligament interdigité inférieur ; 8, 8, ligament suspenseur du boulet.

** 1, extrémité inférieure de l'os canon ; 2, première phalange ; 3, deuxième phalange 4, troisième phalange ; 5, grand sésamoïde ; 6, petit sésamoïde ; 7, osselet de l'ergot ; 8, suspenseur du boulet ; 9, cul-de-sac de la synoviale articulaire du boulet ; 10, partie antérieure de la même synoviale ; 11, tendon extenseur ; 12, tendon perforant ; 13, tendon perforé au niveau de son anneau ; 14, l'une de ses branches terminales ; 15, coussinet plantaire ; 16, coussinet de l'ergot ; 17, cul-de-sac inférieur de la synoviale grande sésamoïdienne ; 18, bride d'attache du perforant sur la deuxième phalange ; 19, cloison séparant le cul-de-sac postérieur de la deuxième synoviale interphalangienne du cul-de-sac supérieur de la synoviale petite sésamoïdienne ; 20, ce dernier cul-de sac ; 21, ligament interosseux unissant la troisième phalange au petit sésamoïde ; 22, membrane kératogène, faisant suite au derme cutané ; 23, paroi ; 24, sole ; 25, corne du talon, tenant lieu de fourchette ; 26, peau.

en deux portions parallèles : une externe ou *extenseur commun des doigts*, l'autre interne ou *extenseur propre du doigt interne* (fig. 174,3 et 4).

a) Le corps charnu de l'extenseur commun est un peu plus volumineux que celui de l'extenseur propre ; son tendon commence vers le tiers inférieur du radius, passe sur le carpe, le métacarpe et l'articulation métacarpo-

phalangienne. Arrivé à l'origine des doigts, il se bifurque et chacune de ses branches va s'insérer sur l'éminence pyramidale de la troisième phalange. — Ce muscle, en étendant les doigts, les rapproche l'un de l'autre. Il présente un chef profond procédant de l'arcade radio-cubitale supérieure, qui représente, d'une manière constante, l'extenseur du pouce et de l'index.

b) L'extenseur propre du doigt interne ressemble beaucoup au précé-

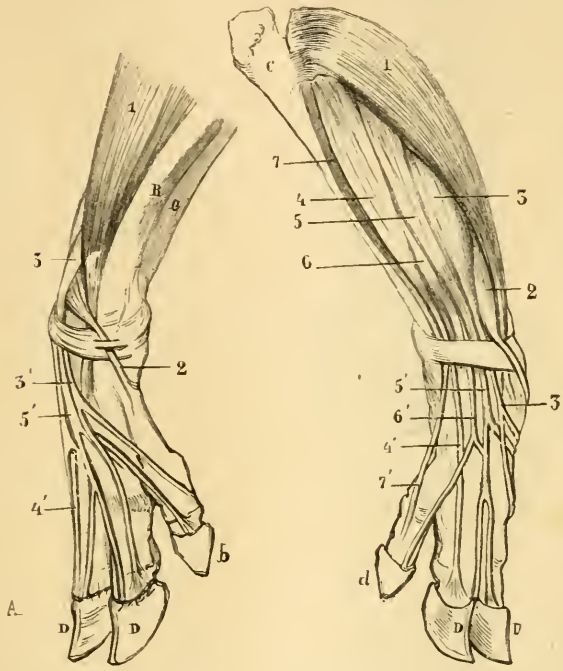

Fig. 177. — Région antibrachiale antérieure du porc, face interne et face externe.

1, extenseur antérieur du métacarpe ; 2, extenseur oblique du métacarpe ; 3, extenseur propre du grand doigt interne ; 3', son tendon qui émet une mince branche pour le petit doigt interne ; 4, extenseur propre du grand doigt externe ; 4', son tendon ; 5, extenseur commun des deux doigts internes ; 5', son tendon avant sa bifurcation ; 6, extenseur commun des deux doigts externes ; 6', son tendon avant sa bifurcation ; 7, extenseur propre du petit doigt externe (extenseur latéral des phalanges) : 7', son tendon.

dent. Son tendon passe, avec celui de ce dernier, dans l'une des coulisses inférieures du radius et sur le ligament capsulaire du carpe, où ils sont enveloppés par une synoviale commune. Arrivé au niveau de l'articulation métacarpo-phalangienne, il se place au côté excentrique du doigt interne, descend, en s'élargissant de plus en plus, jusqu'à l'extrémité de celui-ci et reçoit du ligament suspenseur du boulet, vers le milieu de la première phalange, deux brides d'assujettissement exactement semblables à celles qui, chez les Solipèdes, renforcent l'extenseur antérieur des phalanges. Ce tendon se termine par deux branches : l'une sur la face antérieure de la deuxième phalange, l'autre, beaucoup plus large, sur le côté excentrique de la troisième.

L'*extenseur latéral des phalanges* est plus épais que celui des Solipèdes, il constitue l'*extenseur propre du doigt externe* (fig. 174, 5). Son tendon se comporte absolument comme celui de l'extenseur propre du doigt interne. Il est à remarquer que ces deux muscles écartent les doigts l'un de l'autre en les étendant, et qu'ils sont jusqu'à un certain point antagonistes de l'extenseur commun.

Le *cubital externe* (fig. 174, 8) et le *cubital interne* ressemblent à ceux des Solipèdes ; mais la branche antérieure du tendon terminal du premier s'insère sur le côté externe de l'extrémité supérieure de l'os canon, et non sur le métacarpien rudimentaire correspondant. Le *grand palmaire* n'offre à signaler d'autre particularité que son insertion au côté interne de l'os canon.

Le *perforé* se compose de deux portions dont les tendons se réunissent vers le milieu de la région métacarpienne ; mais le tendon unique qui en résulte ne reste pas simple, il se bifurque au-dessus de l'articulation métacarpo-phalangienne pour donner une branche à chaque doigt, laquelle se comporte comme la partie terminale du tendon perforé des Solipèdes. La portion profonde du muscle franchit le carpe dans la même gaine que le perforant, tandis que la superficielle traverse un anneau spécial ; il y a donc deux gaines carpiennes, placées l'une au-devant de l'autre. On observe, en outre, que la bride descendant du ligament commun postérieur du carpe se continue jusqu'au boulet en adhérant intimement au ligament suspenseur dans la plus grande partie de sa longueur, et qu'elle se réunit au perforé de manière à former avec lui l'anneau dans lequel s'engage le *perforant* (fig. 174, 13).

Celui-ci ne présente rien à signaler dans la disposition de ses trois chefs. Son tendon, arrivé au-dessus du boulet, se divise en deux branches, comme le perforé, une pour chaque doigt, et ces deux branches, après avoir traversé le perforé, vont se terminer en arrière de la face inférieure des phalangettes (fig. 175 et 176). Là, elles se confondent avec le ligament interdigité inférieur et une lanière fibreuse déjà signalée dans la description de ce ligament. Cette lanière provenant de l'aponévrose qui recouvre les tendons fléchisseurs dans la région métacarpienne descend sur les talons, en arrière et en dehors des doigts, reste unie d'un doigt à l'autre par un fascia fibreux, et s'attache sur les brides d'assujettissement des tendons fléchisseurs, ainsi que sur le ligament interdigité supérieur ; elle s'unit inférieurement aux extenseurs propres des doigts, au coussinet plantaire, au ligament interdigité inférieur et au perforant. L'arcade grande sésamoïdienne est remplacée par trois brides épaisses et résistantes. Le faisceau supérieur du ligament interdigité inférieur tient lieu d'aponévrose de renforcement du perforant.

Remarquons enfin l'existence normale d'un muscle *rond pronateur* se confondant avec le ligament interne du coude, mais descendant plus bas sur le côté interne du radius

Chez le **mouton** et la **chèvre**, les muscles de l'avant-bras sont disposés comme chez le bœuf ; toutefois, on remarque que les tendons qui terminent les extenseurs propres restent simples et ne vont pas au delà de la partie antéro-supérieure de la deuxième phalange. L'extenseur oblique du métacarpe est atrophié. Le grand palmaire est relativement faible. Chez la **chèvre** le perforé adhère intimement au cubital interne ; le tendon de sa portion postérieure contracte aussi de solides adhérences avec l'arcade carpienne.

Chez le **porc** (fig. 177 et 178), le tendon de l'*extenseur antérieur du métacarpe* se rend à l'extrémité supérieure du grand métacarpien interne et celui de l'*extenseur oblique* au petit métacarpien interne. L'*extenseur*

du pouce et de l'index s'insère dans l'arcade radio-cubitale, ainsi que sur le cubitus au-dessous de cette arcade ; son tendon, gros comme un fil, se jette sur la face profonde de l'extenseur commun des deux doigts internes.

A la place de l'*extenseur antérieur des phalanges*, on trouve quatre muscles : deux

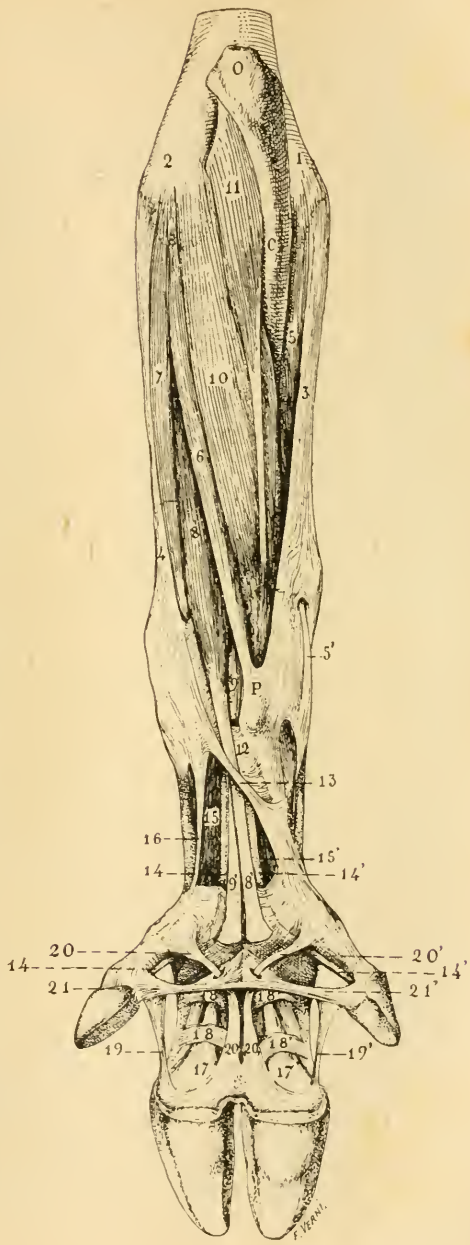

Fig. 178. — Muscles antibrachiaux postérieurs du porc.

1, épicondyle ; 2, épitrochlée ; 3, épaisse lanière fibreuse recouvrant le cubital externe ; 4, autre lanière fibreuse juxtaposée au grand palmaire ; 5, cubital externe ; 5', son tendon ; 6, cubital interne ; 7, grand palmaire ; 8, portion superficielle du perforé ; 8', son tendon ; 9, portion profonde du perforé ; 9', son tendon ; 10, chef huméral du perforant ; 11, chef cubital du même ; 12, arcade fibreuse séparant les deux gaines carpiennes ; 13, arcade de la gaine carpienne superficielle ; 14, 14', divisions latérales du tendon perforant ; 15, 15', muscles interosseux métacarpiens ; 16, débris de l'aponévrose palmaire profonde ; 17, 17', branches médianes du tendon perforant vers leur terminaison ; 18, 18', brides d'assujettissement des tendons fléchisseurs ; 19, 19', ligaments interdigités latéraux ou excentriques ; 20, 20', ligaments interdigités médians ou concentriques ; 21, 21', ligament interdigité transverse supérieur (l'inférieur résulte de l'anastomose des ligaments interdigités longitudinaux) ; P, saillie du pisiforme ; O, olécrâne ; C, cubitus.

latéraux, extenseurs propres de chacun des grands doigts, et deux intermédiaires, extenseurs communs des deux doigts de chaque côté (fig. 177).

a) Le plus volumineux est l'extenseur propre du grand doigt externe; son tendon s'épanouit sur le côté excentrique de ce doigt sans atteindre la troisième phalange ;

b) L'extenseur propre du grand doigt interne longe l'extenseur antérieur du métacarpe et se comporte comme le précédent, avec cette différence qu'il donne une petite languette tendineuse au petit doigt du même côté, languette dont le mode de terminaison est le même que celui de la branche principale.

c) L'extenseur commun des deux doigts internes est situé contre le précédent ; son tendon se bifurque en haut du métacarpe et donne une branche qui gagne l'éminence pyramidale de la phalangette du doigt interne, et une autre branche, plus importante, qui descend dans l'intervalle des grands métacarpiens et se bifurque à son tour pour se terminer à l'éminence pyramidale de chacun des grands doigts. En sorte que ce muscle est véritablement extenseur des trois doigts internes ; mais nous allons voir que la branche qu'il donne au grand doigt externe est une branche d'emprunt ;

d) L'extenseur commun des deux doigts externes est beaucoup plus petit que le précédent et en grande partie caché sous l'extenseur propre du grand doigt externe. Son grêle tendon se bifurque au devant du métacarpe pour donner une branche qui va jusqu'à l'éminence pyramidale du petit doigt externe et une autre branche qui se jette sur le tendon principal du muscle précédent, dont elle se détache plus bas pour gagner la phalangette du grand doigt externe.

L'*extenseur latéral des phalanges* ou extenseur propre du petit doigt externe (fig. 177, 7), épanouit son tendon sur la face excentrique de ce doigt.

En résumé, chaque doigt de la main du porc, comme de la main des Ruminants, reçoit deux tendons extenseurs : l'un, appartenant à un extenseur commun et inséré sur l'éminence pyramidale de la phalangette ; l'autre, extenseur propre, épanoui sur le côté excentrique du doigt.

En ce qui concerne les muscles de la région antibrachiale postérieure, on constate les particularités suivantes (fig. 178) :

Le *cubital externe* est petit, couvert d'une épaisse lanière fibreuse qui prend naissance avec lui sur l'épicondyle et se termine, en s'élargissant, sur le pisiforme et le côté externe du carpe. Le tendon du muscle traverse cette lanière au-dessus du carpe et descend en position superficielle, jusqu'à l'extrémité supérieure du métacarpien le plus externe.

Le *grand palmaire* est couvert, comme le précédent, par une portion épaissie de l'aponévrose antibrachiale, formant une lanière qui va de l'épitrochlée au côté interne du carpe et à l'extrémité supérieure du métacarpe. Le tendon du muscle se termine au métacarpien du petit doigt interne.

Le *cubital interne* est réduit à un grêle cordon, étendu de l'épitrochlée au pisiforme, n'ayant point d'insertion cubitale.

Le *perforé* est rejeté du côté interne de la portion humérale du perforant ; il est formé de deux corps charnus, terminés chacun par un tendon ; la portion profonde lance un faisceau sur l'origine du tendon perforant et passe dans la même gaine que lui, tandis que la portion superficielle traverse une gaine carpienne spéciale. Le tendon de celle-ci gagne la deuxième phalange du grand doigt externe, celui de la portion profonde se rend au grand droit interne. Les petits doigts ne reçoivent donc rien du perforé.

Fig. 179. — Muscles de l'avant-bras et de la main chez le chien.

A, *Région antérieure superficielle* : 1, brachial antérieur ; 2, biceps brachial ; 3, petit anconé ; 4, rond pronateur ; 5, extenseur antérieur du métacarpe (radiaux externes) ; 6, son tendon d'insertion destiné au deuxième métacarpien ; 7, celui qui va au troisième ; 8, extenseur oblique du métacarpe (long abducteur et court extenseur du pouce) ; 9, extenseur commun des doigts ; 9′, son tendon terminal au point où il se divise en quatre branches ; 10, extenseur des trois doigts externes, ou extenseur latéral des phalanges ; 10′, son tendon terminal à l'origine de sa trifurcation ; 11, extenseur du pouce et de l'index ; 11′, son tendon terminal ; 12, 12′, long supinateur ; 13, cubital externe.

B, *Région antérieure profonde* : 1, rond pronateur ; 2, court supinateur ; 3, extenseur propre du pouce et de l'index ; 4, extenseur oblique du métacarpe ; 5, insertion supérieure de l'extenseur antérieur du métacarpe ; 6, *id.* de l'extenseur commun des doigts ; 7, extenseur des trois doigts externes ; 8, grand palmaire ; 9, terminaison du mastoïdo-huméral 10, biceps ; 11, brachial antérieur.

C, *Région postérieure profonde :* 1, rond pronateur ; 2, carré pronateur ; 3, portion cubitale du perforant ; 4, portion radiale du même (long fléchisseur du pouce) ; 5, tendon terminal du même ; 6, tendon du palmaire grêle (division du perfroant) ; 7, extenseur antérieur du métacarpe ; 8, long supinateur ; 9, insertion épitrochléenne des muscles perforé, perforant, cubital interne et grand palmaire ; 10, insertion olécranienne du cubita interne ; 11, insertion sus-carpienne du même ; 12, tendon terminal du grand palmaire ; 13, extenseur des trois doigts externes ; 14, coraco-radial ou biceps ; 15, terminaison des extenseurs de l'avant-bras.

D, *Muscles de la main :* 1, perforé : 1′, son tendon coupé à son passage derrière la

Le *perforant* présente : un chef cubital, semblable à celui des Solipèdes, mais s'insérant tout à fait en dedans de l'olécrâne ; un chef radial, très faible, s'élevant le long du bord interne du radius et contractant une intime union avec le rond pronateur ; un chef huméral, très fort, divisé en deux faisceaux entre lesquels s'enclave le perforé. Le tendon qui fait suite à ces trois chefs ainsi qu'au faisceau émanant du perforé est très large; il se divise vers le milieu du métacarpe en quatre branches, deux grosses et deux petites, à destination de la phalangette des quatre doigts ; les branches des petits doigts passent sous une bride fibreuse oblique qui remplace l'anneau du perforé. Ni le perforant, ni le perforé ne présentent de nodules tendineux sur leur trajet ; on remarque cependant un épaississement du tendon perforant à l'endroit où se détache la bride élastique qui le fixe à la face postérieure de la deuxième phalange.

Le *rond pronateur* est notablement plus développé que dans les Ruminants, bien qu'encore rudimentaire ; il descend verticalement de l'épitrochlée au milieu ou même au tiers inférieur du bord interne du radius, en se superposant et se confondant avec le ligament interne de l'articulation du coude.

Il nous est arrivé de rencontrer un *court supinateur* dans le pli de cette même articulation, mais ce muscle n'existe pas normalement.

Chez le **chien** et le **chat** (fig. 179), l'*extenseur antérieur du métacarpe* se divise à son extrémité inférieure en deux branches qui rappellent exactement les tendons terminaux des deux muscles radiaux externes l'homme : l'une s'insère au métacarpien de l'index, l'autre au métacarpien du médius. Il arrive même fort souvent que, chez le chat, les deux muscles en question soient complètement distincts. Il nous est arrivé de trouver chez le chien un extenseur antérieur du métacarpe à trois branches tendineuses, insérées sur les métacarpiens II, III et IV.

L'*extenseur oblique du métacarpe* se rend au métacarpien du pouce ; il fournit de plus une courte branche à l'os phacoïde, représentant du prépollex. Nous l'avons vu plus d'une fois lancer une petite languette tendineuse jusqu'à la première phalange du pouce.

L'*extenseur antérieur des phalanges* se comporte exactement comme chez l'homme, c'est-à-dire que son tendon se divise en quatre branches qui gagnent les phalangettes de tous les doigts à l'exception du pouce. Il est plus connu sous le nom d'extenseur commun des doigts.

L'*extenseur du pouce et de l'index* retrouve son indépendance chez les Carnivores : c'est un très petit muscle dont le corps charnu, situé sous l'extenseur latéral des doigts, prend origine, avec l'extenseur oblique du métacarpe, au côté externe du radius et du cubitus, et dont le tendon franchit la face antérieure du carpe sous l'extenseur commun des doigts, dans la même gaine, pour se porter du côté interne, où il se divise en deux branches, l'une allant au pouce, l'autre à l'index.

L'*extenseur latéral des phalanges* est extenseur des trois doigts externes : son tendon se divise en effet en trois branches qui vont aux

gaine carpienne ; 2, ses branches terminales ; 3, perforant; 3′, son tendon coupé après sa sortie de la gaine carpienne ; 4, ses branches terminales ; 5, tendon du grand palmaire ; 6, cubital interne ; 7, extrémité inférieure du long supinateur ; 8, tendon terminal de l'extenseur oblique du métacarpe ; 9, court abducteur du pouce; 10, opposant du pouce ; 11, court fléchisseur du pouce; 12, adducteur du pouce transformé, chez le chien, en adducteur de l'index ; 13, court fléchisseur du petit doigt ; 14, adducteur du petit doigt ; 15, opposant du petit doigt ; 16, 16, muscles interosseux métacarpiens. — *a*, *a*, *a*, brides qui maintiennent les tendons fléchisseurs sur les articulations métacarpo-phalangiennes, en bornant l'écartement des doigts.

troisième, quatrième et cinquième doigts en se réunissant avec celles de l'extenseur commun destinées aux mêmes doigts. Chez le chat, il y a une quatrième branche pour l'index, en sorte que ledit muscle extenseur est aussi commun que l'extenseur commun lui-même.

Le *cubital externe* produit l'extension du carpe comme chez l'homme : il est en effet reporté en avant, sur le côté externe du cubitus et du carpe, et il se termine par un fort tendon à l'extrémité proximale du cinquième métacarpien après avoir envoyé une expansion aponévrotique au pisiforme.

Le *cubital interne* ou fléchisseur oblique du métacarpe est recouvert par le perforé ; son chef cubital, plus épais que dans les autres animaux, ne s'unit au corps charnu principal que tout à fait en bas.

Le *grand palmaire* ou fléchisseur interne du métacarpe est relativement faible : son tendon, long et grêle, se termine à l'extrémité proximale du métacarpien de l'index.

Le *fléchisseur perforé* présente son large corps charnu en position superficielle ; il recouvre en effet le cubital interne, qui le sépare du perforant. Son tendon passe en dehors de l'arcade carpienne et se divise en quatre branches qui vont s'attacher à la seconde phalange des quatre doigts principaux, c'est-à-dire du deuxième au cinquième.

Pour le *perforant*, on constate : 1° que le chef radial, équivalant au long fléchisseur du pouce de l'homme, commence vers l'extrémité supérieure du radius ; 2° que le chef cubital affecte la forme d'un muscle semi-penné procédant de presque toute la longueur du cubitus ; 3° que le chef huméral abandonne, au-dessus du carpe, un petit faisceau particulier, terminé par un grêle tendon dans l'arcade carpienne, faisceau représentant le petit palmaire ou palmaire grêle de l'homme ; 4° que le tendon commun se divise en cinq branches, une pour chaque doigt, insérées suivant le mode habituel.

Enfin, il nous reste à décrire deux muscles supinateurs, et deux muscles pronateurs.

Le *long supinateur* (fig. 179, A, 12) est, chez le chien et le chat, une bandelette très délicate, située en avant et en dedans de l'extenseur antérieur du métacarpe, prenant origine, avec ce muscle, sur la crête postérieure de la gouttière de torsion de l'humérus, et se terminant en dedans de l'extrémité inférieure du radius. Dans le chien, il est susceptible de manquer.

Le *court supinateur* (fig. 179, B, 2) est un muscle triangulaire, caché sous l'extenseur antérieur du métacarpe et l'extenseur commun des doigts, au-dessous du pli articulaire du coude, dans une position et une direction rappelant celles du muscle poplité au membre postérieur. Il prend origine dans la petite fossette située en dehors de la surface articulaire inférieure de l'humérus, par un tendon aplati, confondu avec le ligament latéral externe de l'articulation du coude, et se termine en haut de la face antérieure du radius et même sur le côté interne de cet os par l'extrémité inférieure de ses fibres charnues. C'est, chez les Carnivores, le principal agent du mouvement supinateur, c'est-à-dire qu'il fait pivoter le radius sur le cubitus de manière à tourner en dehors la face antérieure du premier os.

Le *rond pronateur* (fig. 179, B, 1) est situé en dedans et en haut de l'avant-bras, entre le grand palmaire et l'extenseur antérieur du métacarpe ; c'est un muscle épais et court, prenant origine sur la tubérosité de l'épitrochlée et se terminant au côté interne du radius par des fibres aponévrotiques. Il est évidemment antagoniste du précédent.

Le *carré pronateur* (fig. 179, C, 2) est situé immédiatement en arrière

des os de l'avant-bras, sous la masse des muscles antibrachiaux postérieurs ; on dirait un muscle interosseux ; ses fibres se portent en effet transversalement d'un os à l'autre en remplissant complètement leur intervalle. Chez l'homme, il n'occupe guère que le quart inférieur de cet espace et il affecte la forme carrée ; tandis que, dans les animaux dont nous parlons, il figure un long rectangle. Les deux pronateurs ramènent en avant la face antérieure du radius et du métacarpe, lorsque cette face a été tournée en dehors par les supinateurs.

Chez le **lapin**, la plupart des muscles de l'avant-bras ressemblent à ceux des Carnivores ; nous remarquerons seulement : 1° que l'extenseur latéral des phalanges se clive dans toute sa longueur en deux muscles très grêles dont l'un est extenseur propre du cinquième doigt et l'autre extenseur propre du quatrième ; 2° que le cubital externe est très grêle ; 3° que le long supinateur, le court supinateur et le carré pronateur font défaut, seul le rond pronateur existe, réduit à une très mince bandelette.

§ 4. — Muscles de la main.

Les muscles de la main, ou muscles courts des doigts, sont situés tout entiers dans ce segment du membre et à leur maximum de développement chez l'homme. Chez les animaux, ils sont d'autant plus atrophiés et d'autant moins nombreux que la main fonctionne plus exclusivement comme colonne de support. Nous les ferons connaître successivement chez les Carnivores, le porc, les Solipèdes et les Ruminants.

A. — Carnivores (fig. 179 et 180).

Tous les muscles de la main de l'homme se retrouvent dans celle du chien et du chat, les uns parfaitement développés, les autres plus ou moins rudimentaires. Ce sont : 1° les *lombricaux* ; 2° les *interosseux métacarpiens* ; 3° les muscles correspondant à ceux de l'*éminence thénar* de l'homme : court abducteur du pouce, opposant du pouce, court fléchisseur du pouce, adducteur de l'index (adducteur du pouce chez l'homme) : 4° les muscles correspondant à ceux de l'*éminence hypothénar* de l'homme : palmaire cutané, abducteur du cinquième doigt, court fléchisseur du cinquième doigt, opposant du cinquième doigt.

Lombricaux. — Ces petits muscles, qui doivent leur nom à leur ressemblance avec des lombrics ou vers de terre, sont au nombre de trois chez les Carnassiers. Ils occupent les intervalles des quatre branches principales du tendon perforant, sur lequel ils prennent leur origine, et se terminent par une petite languette fibreuse, sur les tendons extenseurs des trois doigts externes. Il est souvent impossible de les suivre jusque-là ; on les voit alors s'arrêter en dedans et en haut de la première phalange des doigts auxquels ils sont destinés. Leurs usages sont assez mal déterminés.

Interosseux métacarpiens (fig. 180, 8).— Les interosseux métacarpiens sont tous situés du côté palmaire. On en compte quatre, à l'état de faisceaux musculeux, épais et prismatiques, bifides à leur extrémité inférieure, placés parallèlement les uns à côté des autres, derrière les quatre grands métacarpiens, au-devant des tendons fléchisseurs, dont ils sont séparés par une légère couche aponévrotique représentant l'aponévrose palmaire pro-

fonde. Ils prennent origine sur la face postérieure et les faces latérales de ces os, ainsi que sur les ligaments carpiens postérieurs et intermétacarpiens. Chacun d'eux se termine, par les deux branches de son extrémité inférieure, sur les grands sésamoïdes du doigt auquel il correspond ; puis, ces deux branches se continuent l'une et l'autre par un petit tendon qui va se réunir au principal tendon extenseur du doigt.

Ces muscles s'opposent à l'extension exagérée des doigts pendant la station ; ils les fléchissent sur les métacarpiens et ils maintiennent les tendons extenseurs sur la face antérieure des phalanges.

Court abducteur du pouce (fig. 180, 1). — Muscle avorté, étendu du côté interne du carpe au côté excentrique de l'extrémité proximale de la première phalange du pouce ; formé de fibres charnues très pâles, terminées par quelques fibres tendineuses. Il écarte le pouce des autres doigts.

Opposant du pouce (fig 180, 2). — Vestige du muscle épais et court qui porte le même nom chez l'homme, l'opposant du pouce des Carnivores se trouve en dessous et en dedans du précédent, dans une direction légèrement oblique en bas et en dehors. Pâle et presque entièrement charnu, il s'attache, d'une part, sur le trapèze et le ligament postérieur du carpe, d'autre part sur le métacarpien du pouce. Il est impropre à produire l'opposition du pouce, puisque la conformation de ce doigt ne lui permet pas de se prêter à ce mouvement, mais il le ramène vers l'axe de la main et en arrière : c'est donc un adducteur et un fléchisseur.

Fig. 180. — Muscles de la paume de la main du chien (d'après Ellenberger et Baum).

1, court abducteur du pouce; 2, opposant du pouce ; 3, court fléchisseur du pouce ; 4, adducteur de l'index ; 5, opposant du cinquième doigt ; 6, court fléchisseur du cinquième doigt ; 7, abducteur du cinquième doigt ; 8, 8, 8, 8, muscles interosseux ; P, pisiforme; D, premier doigt; Mp^3, Mp^3, Mp^4, Mp^5, premières phalanges des deuxième, troisième, quatrième et cinquième doigts, surmontées chacune d'une paire de sésamoïdes.

Court fléchisseur du pouce (fig. 180, 3). — Petit muscle, plus foncé en couleur que les deux précédents, situé entre l'opposant du pouce, l'adducteur de l'index et le premier interosseux ; inséré en haut sur le ligament carpien postérieur, en bas au côté concentrique de l'extrémité supérieure de la première phalange. Il imprime au pouce un mouvement de flexion et d'adduction assez étendu.

Adducteur de l'index (fig. 180, 4). — Allongé et aplati d'un côté à l'autre, compris entre le premier et le deuxième interosseux, ce muscle s'attache supérieurement au ligament carpien postérieur et se termine, au moyen d'un petit tendon, au côté concentrique de l'extrémité supérieure de la première phalange de l'index. Nous le regardons comme l'adducteur du pouce de l'homme, transformé en adducteur de l'index, à cause de l'atrophie du premier doigt.

Palmaire cutané, ou court palmaire. — Noyau musculo-graisseux, épais et hémisphérique, formant la base du tubercule extérieur qu'on observe en arrière du carpe. Il adhère intimement à la peau par sa face superfi-

cielle et semble s'attacher profondément sur l'aponévrose qui recouvre les muscles de la main.

Abducteur du cinquième doigt (fig. 180, 7). — Situé superficiellement, du côté externe du carpe et du métacarpe, il se compose d'un corps charnu rose, épais, conoïde, concave sur sa face antérieure, convexe sur la postérieure, et d'un long tendon, mince et aplati, qui succède à l'extrémité inférieure du corps charnu. Il s'attache, d'une part, sur le pisiforme, d'autre part, en dehors de l'extrémité supérieure de la première phalange du doigt externe. Il écarte ce doigt de l'axe de la main; c'est donc un abducteur.

Court fléchisseur du cinquième doigt (fig. 180, 6). — Longe le précédent du côté de l'axe de la main et affecte une direction oblique de haut en bas et de dedans en dehors. Aplati d'avant en arrière, triangulaire et presque entièrement charnu, il prend origine sur un ligament qui unit l'os crochu à la région métacarpienne, et se termine sur le tendon de l'abducteur, dont il est congénère. Il peut cependant concourir à la flexion du petit doigt, mais dans des limites fort restreintes.

Opposant du cinquième doigt (fig. 180, 5). — Muscle allongé de haut en bas, aplati d'avant en arrière, situé sous les tendons perforants, en arrière du troisième interosseux, dans une direction oblique en bas et en dehors. Il prend origine sur le ligament postérieur du carpe et se termine en dedans de l'extrémité supérieure de la première phalange du doigt externe par un petit tendon. Il joue le rôle d'un adducteur, c'est-à-dire qu'il ramène le petit doigt vers l'axe de la main.

B. — Porcins.

Il n'y a pas de lombricaux. Les interosseux, au nombre de quatre, sont disposés comme dans le chien. Ceux des petits doigts sont non seulement divisés à leur extrémité inférieure, mais partagés dans toute leur étendue en deux faisceaux bien distincts : l'un superficiel et externe, l'autre profond et interne. L'aponévrose palmaire profonde, recouvrant les interosseux, s'est considérablement épaissie de manière à former trois fortes lanières, une médiane et deux latérales, fonctionnant à l'égard des grands doigts comme des ligaments suspenseurs. Quant aux muscles des éminences thénar et hypothénar, ils sont intimes et difficiles à déterminer; ils se terminent, les uns sur le petit doigt interne (deuxième), les autres sur le petit doigt externe (cinquième). Il serait excessif d'entrer ici dans des détails à leur sujet.

C. — Solipèdes.

Les Solipèdes n'offrent à décrire, dans cette région, que deux *lombricaux* et deux *interosseux*.

a. Les *lombricaux* prennent origine à droite et à gauche du tendon perforant, au-dessus de l'anneau sésamoïdien du perforé, et se terminent par un tendon grêle qui se perd dans la lame fibreuse enveloppant le coussinet élastique de l'ergot.

b. Les *interosseux* sont situés en dedans des métacarpiens rudimentaires, dans les angles que forment ces os avec le métacarpien médian ; ce sont deux petits muscles formés d'un corps charnu très délicat, noyé dans le tissu fibreux qui entoure la tête des métacarpiens, et d'un long tendon, gros comme un fil, qui descend sur l'articulation métacarpo-phalangienne, pour se confondre avec la bride fournie à l'extenseur antérieur des phalanges par le ligament suspenseur du boulet ; quelquefois il s'unit directement à l'un des extenseurs des phalanges. Ces deux muscles

représentent les interosseux des métacarpiens latéraux. Quant à l'interosseux du métacarpien médian, il est transformé, comme on l'a déjà vu, en une corde fibreuse décrite sous le nom de ligament suspenseur du boulet. Cela fait donc, en réalité, trois muscles interosseux, autant que de métacarpiens.

D. — Ruminants.

Chez le **bœuf**, le **mouton**, la **chèvre**, on ne trouve aucun muscle dans la région de la main. Mais nous avons déjà eu l'occasion de dire que le suspenseur du boulet représente les interosseux réunis des deux métacarpiens soudés en os canon. En cherchant bien, il nous est arrivé de rencontrer des vestiges filiformes de deux autres interosseux correspondant aux métacarpiens rudimentaires.

Quand il y a polydactylie, on constate chez ces animaux une sorte de retour du ligament suspenseur du boulet à l'état musculaire, avec développement des interosseux latéraux.

Article V. — MUSCLES DU MEMBRE POSTÉRIEUR

Ils forment quatre groupes principaux : les muscles du bassin, de la cuisse, de la jambe et du pied.

§ 1er. — Muscles du bassin.

Abstraction faite du muscle iliaque que nous avons décrit dans la région lombo-iliaque de l'abdomen pour ne pas le séparer du grand psoas, la région du bassin comprend chez les Solipèdes les muscles suivants : le *fessier superficiel*, le *fessier moyen*, le *fessier profond*, l'*accessoire du fessier profond*, le *capsulaire*, l'*obturateur externe*, l'*obturateur interne*, les *jumeaux* et le *carré crural*. Il faut ajouter, pour les petites espèces (chien, chat, lapin), le *pyramidal*.

La région extérieure, dite fessière, région de la croupe chez les animaux, est recouverte d'un épais fascia fibreux, prolongement de l'aponévrose du grand dorsal, lequel fascia se continue lui-même, en arrière, sur les muscles de la région crurale postérieure où il se confond avec le feuillet superficiel du *fascia lata*. Cette *aponévrose fessière*, élastique dans quelques points, très adhérente, s'insère sur l'angle externe de l'ilium et sur l'épine sacrée. Elle donne attache par sa face profonde à de nombreux faisceaux des fessiers superficiel et moyen.

Fessier superficiel (fig. 181, 2).

Le rôle de ce muscle étant essentiellement relatif à la station verticale, il n'est bien développé que chez l'homme, tandis qu'il est plus ou moins atrophié dans tous les Quadrupèdes, singes y compris ; aussi doit-on le dénommer non pas d'après son volume, mais d'après sa situation.

Il est formé, chez les Solipèdes, d'une portion charnue et d'une aponévrose. La première est triangulaire, fortement échancrée à son bord supérieur, qui se trouve ainsi divisé en deux pointes, l'une externe, l'autre interne. Ses faisceaux constituants, très gros, très lâchement unis les uns aux autres, convergent tous sur un tendon aplati qui occupe son angle

Fig. 181. — Muscles superficiels de la croupe et de la cuisse du cheval.

1, fessier moyen ; 2, fessier superficiel ; 3, muscle du *fascia lata* ; 4, portion antérieure du long vaste ; 5, portion postérieure du long vaste ; 5', demi-tendineux ; 6, demi-membraneux.

inférieur. L'aponévrose fait suite au bord postérieur ou interne de la partie charnue et se confond inférieurement avec le tendon précité ; elle s'insinue sous le long vaste et dégénère graduellement en tissu conjonctif.

Ce muscle prend origine : 1° sur la face interne de l'aponévrose fessière, par l'extrémité supérieure de ses faisceaux charnus ; 2° sur l'angle postérieur externe de l'ischium et le ligament ischiatique, par son aponévrose. Il se termine, au moyen de son tendon, sur le troisième trochanter. — Ainsi qu'on le voit, la partie supérieure de ce muscle se perd sous l'aponévrose fessière au lieu de s'attacher solidement, comme chez l'homme, au sacrum et à la partie adjacente de l'ilium.

Il est en rapport : en dehors, avec l'aponévrose fessière ; en dedans, avec le fessier moyen, qu'il laisse en grande partie à découvert, avec le trochanter ; en avant, avec le muscle du *fascia lata*, auquel il s'unit étroitement ; en arrière, avec la partie supérieure du long vaste qui couvre complètement son aponévrose. Son tendon terminal se confond avec le feuillet profond du *fascia lata*.

Le fessier superficiel est essentiellement abducteur de la cuisse. On l'a regardé à tort comme extenseur ; Lecoq a prouvé qu'il produit plutôt la flexion que l'extension. Dans tous les cas, il n'a aucune action sur la colonne vertébrale.

Fessier moyen (fig. 181, 1).

Ce muscle n'est moyen que par sa situation ; il l'emporte de beaucoup en volume sur les autres fessiers, chez les Solipèdes.

Allongé d'avant en arrière, large et très épais dans son milieu, prolongé en avant sur la masse commune par une pointe amincie, il se termine en arrière par deux branches : l'une tendineuse, courte et forte, l'autre musculeuse. Ses faisceaux charnus, plus ou moins longs, sont généralement volumineux, la plupart aboutissent au tendon postérieur.

Il s'attache : 1° par l'extrémité supérieure ou antérieure de ses faisceaux, sur la face interne de l'aponévrose fessière, sur l'aponévrose de la masse commune, sur la partie supéro-interne de la fosse iliaque et les deux angles antérieurs de l'ilium, enfin sur les ligaments sacro-iliaque supérieur et sacro-sciatique ; — 2° sur le sommet du trochanter par son gros et court tendon, sur la lèvre postérieure qui descend de ce sommet, par sa branche musculeuse, ainsi que sur le tendon du fessier profond par un certain nombre de ses faisceaux superficiels.

Recouvert par l'aponévrose fessière et par le fessier superficiel, ce muscle recouvre l'excavation de la masse commune qui reçoit sa pointe antérieure, le fessier profond et son accessoire, les nerfs sciatiques, les vaisseaux fessiers. Près de l'angle externe de l'ilium, il est accolé au muscle du *fascia lata* et à l'iliaque, qui s'unissent étroitement avec lui.

C'est un extenseur puissant de la cuisse et à ce titre un agent important de la propulsion. Si le membre est en l'air, l'extension de la cuisse ne demande que peu de force, le levier mis en œuvre est du premier genre et a pour bras de la puissance la saillie du trochanter au-dessus du centre de l'articulation coxo-fémorale. Si le membre est à l'appui, le muscle en question concourt à son redressement, c'est-à-dire à sa détente ; il agit alors sur le fémur à la manière du bras du canotier sur une rame, le levier étant à

la fois du premier et du deuxième genre : du premier pour redresser la cuisse, du deuxième pour pousser le corps en avant. Il agit aussi très utilement dans le cabrer, soit en concourant au

Fig. 182. — Couche profonde de la région fessière du cheval.

1, fosse iliaque ; 2, crête iliaque ; 3, angle de la hanche ; 4, angle de la croupe ; 5, portion funiculaire du ligament sacro-iliaque supérieur ; 6, portion membraneuse du même ; 7, sacrum ; 8, 8', 8'', etc., apophyses épineuses du sacrum ; 9, ligament sacro-sciatique ; 10, grande échancrure sciatique ; 11, petite échancrure sciatique ; 12, tubérosité ischiale ; 13, trou ovalaire ; 14, terminaison du fessier moyen ; 15, son tendon ; 16, sa portion charnue post-trochantérienne ; 17, troisième trochanter ; 18, fessier profond ; 18', son tendon, glissant sur la convexité du trochanter, au moyen d'une bourse synoviale ; 19, quatrième fessier ; 20, profil du muscle iliaque ; 21, droit antérieur de la cuisse ; 22, capsulaire de la hanche ; 23, vaste externe ; 24, grand trochanter ; T, sommet ; T', convexité.

mouvement de bascule du bassin sur la tête des fémurs (levier du troisième genre), soit en empêchant la cuisse de se fléchir sous le poids du corps lorsque l'animal est déjà cabré (levier du deuxième genre).

Fessier profond (fig. 182, 18).

Muscle tellement uni au fessier moyen, chez les Solipèdes, que beaucoup d'anatomistes vétérinaires ne l'en distinguent pas et appellent fessier profond un quatrième fessier manquant à

l'homme, que nous décrirons plus loin sous le nom d'accessoire du fessier profond.

Le fessier profond occupe la partie inféro-externe de la fosse iliaque, où il prend son insertion fixe. Il est revêtu d'une aponévrose à sa partie supérieure et terminé inférieurement par un tendon aplati qui glisse sur le revers externe de la convexité du trochanter au moyen d'une bourse synoviale et vient se fixer à une crête située au-dessous.

Recouvert par le fessier moyen, qui tend à l'envelopper, il recouvre en partie son accessoire avec le côté externe de la fosse iliaque.

Il imprime au fémur un mouvement combiné d'abduction, d'extension et de rotation en dedans.

Accessoire du fessier profond (fig. 182, 19).

Cet organe, généralement absent chez l'homme, a été pris souvent, chez les Solipèdes, pour le fessier profond, par suite de l'adhérence de ce dernier avec le fessier moyen. C'est un muscle épais, court, aplati de dessus en dessous, situé au-dessus de l'articulation coxo-fémorale ; composé de faisceaux volumineux, charnus et tendineux, qui partent du col de l'ilium et de la crête sus-cotyloïdienne, se dirigent en dehors et en arrière pour se terminer en dedans de la convexité du trochanter.

Il est recouvert par le fessier moyen et le fessier profond, et il recouvre l'articulation coxo-fémorale en adhérant assez fortement à sa capsule. En avant, il est séparé du capsulaire et de l'origine du droit antérieur de la cuisse par un feuillet fibreux résistant qui s'étend du bord externe de l'ilium à la base du trochanter. En arrière, il est en rapport avec le jumeau antérieur du bassin.

C'est par excellence l'abducteur de la cuisse ; il est aussi, accessoirement, rotateur du fémur en dedans.

Capsulaire de la hanche ou petit iliaque (fig. 183, 6).

Petit muscle cylindroïde, situé en avant de la capsule articulaire coxo-fémorale et accolé à des faisceaux fibreux renforçant ce ligament ; inséré : d'une part, sur l'ilium, très près et en dehors de la branche externe du droit antérieur de la cuisse ; d'autre part, sur la face antérieure du fémur, par des fibres aponévrotiques. Il est compris, à sa terminaison, entre les deux vastes.

Il semble avoir pour usage, ainsi que son homonyme de l'épaule, auquel il ressemble beaucoup, de soulever la capsule coxo-fémorale lors des mouvements de flexion du fémur.

Obturateur externe (fig. 131, 13).

Muscle épais, aplati, facilement dissociable en gros faisceaux placé presque horizontalement sous le bassin, de manière à boucher le trou ovalaire ; attaché, d'une part, au pourtour de ce

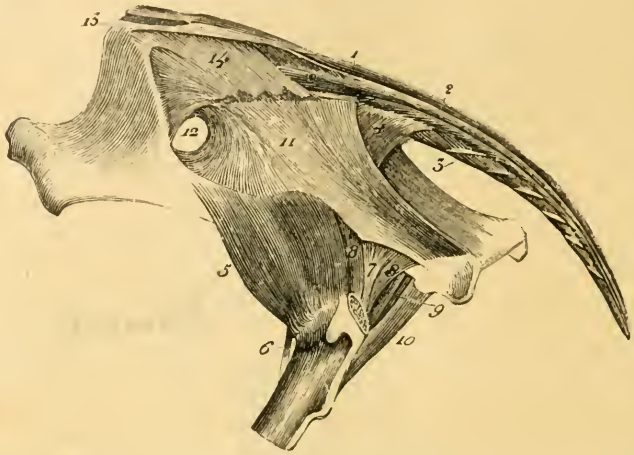

Fig. 183. — Muscles coccygiens et muscles profonds entourant l'articulation coxo-fémorale.

1, sacro-coccygien supérieur ; 2, sacro-coccygien latéral ; 3, sacro-coccygien inférieur ; 4, coccygien ; 5, accessoire du fessier profond ; 6, capsulaire ; 7, tendon de l'obturateur interne ; 8, 8, jumeaux du bassin ; 9, jumeau surnuméraire ; 10, carré crural ; 11, ligament sacro-sciatique ; 12, grande échancure sciatique ; 13, ligament sacro-iliaque supérieur, portion funiculaire 14, ligament sacro-iliaque supérieur portion membraneuse.

trou, c'est-à-dire sur la face inférieure du pubis et de l'ischium d'autre part, dans la fosse trochantérienne.

Sa face inférieure est en rapport avec le pectiné, les adducteurs de la cuisse et le carré crural. La supérieure recouvre la capsule de l'articulation coxo-fémorale et répond, au niveau du trou ovalaire, à l'obturateur interne.

C'est un adducteur de la cuisse et un rotateur en dehors de ce même rayon.

Obturateur interne (fig. 183, 7).

Situé dans la cavité pelvienne, au-dessus du trou ovalaire, à l'opposé, par conséquent, de l'obturateur externe, c'est un muscle mince qui s'insère sur le plancher de cette cavité, au pourtour du trou précité, c'est-à-dire sur la face supérieure du pubis et de l'ischium, et aussi à la face interne de l'ilium, par

une branche bien distincte qui s'élève jusqu'à l'angle du sacrum. De ces divers points, ses fibres convergent vers la petite échancrure sciatique sur un tendon aplati qui s'infléchit derrière la crête sus-cotyloïdienne comme sur une poulie de renvoi et vient se terminer dans le fond de la fosse trochantérienne.

Dans sa partie intrapelvienne, l'obturateur interne répond au péritoine, à des vaisseaux et nerfs importants, ainsi qu'à un feuillet fibreux qui le sépare de la vessie. Dans sa partie extrapelvienne, il est compris entre les jumeaux et couvert par le fessier moyen et les nerfs sciatiques ; une synoviale facilite le glissement du tendon dans sa coulisse d'inflexion.

Il est rotateur de la cuisse en dehors, et nous le croyons, contrairement à l'opinion de la plupart des auteurs, propre à produire l'abduction plutôt que l'adduction, si tant est que sa position lui permette d'exécuter l'un ou l'autre de ces deux mouvements.

Jumeaux du bassin (fig. 183, 8, 8, 9).

Ce sont deux petits faisceaux charnus qui accompagnent, l'un au-dessus, l'autre au-dessous, l'obturateur interne à sa sortie de la petite échancrure sciatique et se terminent avec lui dans la fosse sous-trochantérienne. Ils partent du bord externe de l'ischium. Il n'est pas rare de trouver un troisième jumeau, large, aplati et parfois volumineux, situé derrière les précédents, contre l'obturateur externe, et s'insérant directement dans la fosse précitée.

Les jumeaux répondent : en arrière, aux nerfs sciatiques ; en avant, à la capsule de l'articulation coxo-fémorale et à l'obturateur externe, par l'intermédiaire d'un coussinet adipeux. Ils sont, comme le muscle précédent, rotateurs de la cuisse en dehors et propres peut-être à produire l'abduction de ce rayon.

Carré crural (fig. 183, 10, et 131, 14).

Situé derrière le fémur, entre le grand adducteur de la cuisse et l'obturateur externe, le carré crural, au lieu d'être, comme chez l'homme, sensiblement carré et d'avoir ses fibres dirigées transversalement, est allongé et oblique de haut en bas et de dedans en dehors, de manière à croiser en X la direction des fibres des obturateurs. Il figure une bande aplatie d'avant en arrière, formée de fibres charnues parallèles, légèrement tendineuses à leur extrémité inférieure.

Son insertion se fait : en haut, sur la face inférieure de l'ischium,

en avant de la tubérosité ischiatique ; en bas, sur l'empreinte linéaire que présente la face postérieure du fémur, un peu au-dessous du trochantin.

Le carré crural est en rapport : en avant, avec la face postérieure du fémur et l'obturateur externe ; en arrière et en dedans, avec le grand adducteur de la cuisse ; en dehors, avec les nerfs sciatiques et le jumeau postérieur du bassin.

Il est extenseur et adducteur du fémur.

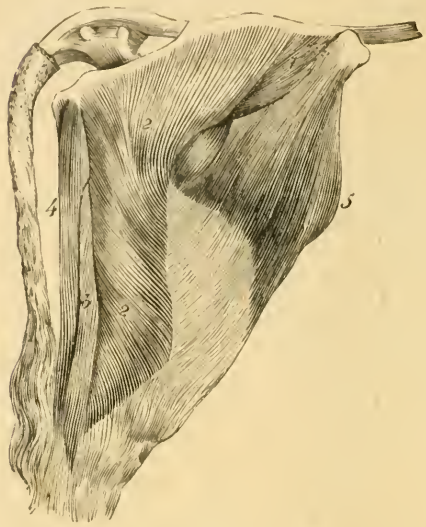

Fig. 184. — Muscles superficiels de la cuisse et de la croupe de la vache.

1, fessier moyen ; 2, 2, long vaste, portion antérieure ; 3, long vaste, portion postérieure ; 4, demi-tendineux ; 5, muscle du *fascia lata*.

Différences. — Chez le **bœuf**, le **mouton**, la **chèvre**, le *fessier superficiel* n'est plus distinct, par suite de son extrême atrophie et de la fusion de ce qui en reste, soit avec le long vaste, soit avec le tenseur du fascia lata (fig. 184). Le *fessier moyen* est disposé en principe comme dans les Solipèdes, mais il est moins épais, moins prolongé sur la masse commune et facilement isolable du *fessier profond*. Celui-ci (fig. 187, 1) se termine à la base du trochanter par un fort tendon qui en contourne la partie antérieure et s'insinue sous l'extrémité supérieure du vaste externe. L'*accessoire du fessier profond* (fig. 187, 2, 2') est relativement mince, mais très étendu ; il s'élève, en dessous de ce dernier, jusqu'à l'angle de la hanche, et, d'autre part, déborde en dedans la crête sus-cotyloïdienne pour s'épanouir sur la partie inférieure du ligament sacro-sciatique. Ses fibres, disposées en éventail, convergent de toutes parts sur un tendon qui aboutit, sous l'origine du vaste externe, à un tubercule situé à une petite distance de la base du trochanter (fig. 98, B, 9).

Le *capsulaire* manque. L'*obturateur externe* ne présente rien de particulier, mais l'*interne* offre une différence très remarquable au lieu de sortir du bassin par la petite échancrure sciatique, il trouve issue par le trou ovalaire lui-même, de telle sorte qu'il se place immédiatement au-dessus de l'obturateur externe, avec lequel il se réunit pour faire insertion commune dans la fosse trochantérienne ; en outre, il n'a pas de portion iliale.

Les *jumeaux* (fig. 187, 6') sont confondus en un seul muscle volumineux, allant du bord externe de l'ischium à la fosse trochantérienne ; un certain nombre de ses fibres s'engagent dans le bassin par la petite échancrure sciatique et s'unissent à l'obturateur interne.

Chez le **porc**, le *fessier superficiel* n'est qu'une mince expansion sans importance confondue avec le tenseur du fascia lata. Le *fessier moyen* est pâle, peu épais ; il déborde, du côté interne, la crête iliaque et le sacrum de manière à se joindre à son congénère du côté opposé. Le *fessier profond* est très développé, de couleur foncée ; il se divise inférieurement en deux branches tendineuses dont l'une s'insère au fond de l'échancrure comprise entre le sommet et la convexité du trochanter, et l'autre à la base de la convexité après s'être insinué sous l'origine du vaste externe. L'*accessoire du fessier profond* couvre presque complètement la face externe de l'ilium et s'étend sur l'ischium jusqu'à la petite échancrure sciatique, en formant un vaste éventail. Il se termine par un tendon à la base du trochanter, sous l'attache de la branche inférieure du fessier profond. L'*obturateur interne* sort du bassin par le trou ovalaire comme dans le bœuf, mais il est beaucoup plus étendu, formé de trois portions convergeant vers le trou de sortie : une antérieure appliquée contre l'ilium, une postérieure provenant de l'ischium et une intermédiaire qui masque complètement le ligament sacro-sciatique ; ainsi la paroi pelvienne en est revêtue sur presque toute sa surface. Il n'y a qu'un *jumeau*. Le *carré crural* est très fort et très oblique.

Chez le **chien** et le **chat**, le *fessier superficiel* est encore très faible et laisse le fessier moyen en grande partie à découvert ; il se divise en deux portions unies inférieurement sur une aponévrose confondue avec le feuillet profond du fascia lata et fixée sur la branche externe de la bifurcation supérieure de la ligne âpre du fémur ; la portion antérieure est unie au muscle tenseur de ce fascia ; la portion postérieure, plus forte, procède du sacrum et de l'origine de la queue. Le *fessier moyen* et le *fessier profond* sont tellement unis que tous les auteurs jusqu'à ce jour les ont confondus sous le même vocable de fessier moyen, tandis qu'ils décrivent l'accessoire du fessier profond comme le fessier profond lui-même. Cependant les deux muscles en question s'attachent au trochanter par deux tendons distincts et on peut les séparer, au moins en partie, en suivant avec le scalpel l'intervalle de ces tendons ; on constate alors qu'une mince aponévrose revêt le fessier profond sur une certaine étendue, à partir de sa terminaison, et que ce muscle est beaucoup plus développé que le fessier moyen, de couleur plus foncée, notamment chez le chat. Au surplus, l'adhérence de ces deux fessiers ne s'observe pas chez tous les Carnivores ; ils se séparent très aisément dans l'hyène.

L'*accessoire du fessier profond* est parfaitement reconnaissable à la disposition rayonnée de ses fibres ; il monte jusqu'à l'angle de la hanche et occupe la partie externe de la fosse iliaque ainsi que le plan supérieur de l'articulation coxo-fémorale ; il se termine à la base du trochanter, au-dessous de l'attache du fessier profond, en couvrant l'origine du vaste externe (au lieu d'être couvert par elle comme on l'observe dans les Ruminants et le porc). L'*obturateur interne* et les *jumeaux* sont disposés comme dans les Solipèdes, ainsi que l'*obturateur externe* et le *carré crural*. On remarque un muscle *capsulaire* à l'état de pâle et étroite bandelette. Enfin, il existe un dernier muscle, le *pyramidal du bassin* ou *piriforme*, que nous n'avons rencontré chez aucun des animaux précédents (fig. 185, 4). C'est un organe court, mais assez volumineux, situé en arrière du fessier profond et en dessous du fessier moyen, qui prend origine, en dedans du bassin, sur la face inférieure du sacrum, sort par la grande échancrure sciatique, en couvrant le nerf grand sciatique, et vient se terminer par un tendon à la partie supéro-postérieure du trochanter, en dedans de l'attache du fessier moyen. L'absence du pyramidal du bassin chez les Solipèdes, les Ruminants, le porc, explique le vaste développement de leur liga-

ment sacro-sciatique, la grande échancrure sciatique ne livrant passage qu'aux vaisseaux fessiers et aux nerfs sciatiques.

Chez le lapin, les muscles du bassin ressemblent à ceux du chien et du chat, toutefois le fessier moyen s'isole très facilement du fessier profond et s'en distingue en outre par sa minceur et sa pâleur (fig. 185) (1).

§ 2. — Muscles de la cuisse.

Les muscles de la cuisse forment trois régions secondaires : a crurale antérieure, la crurale postérieure et la crurale interne.

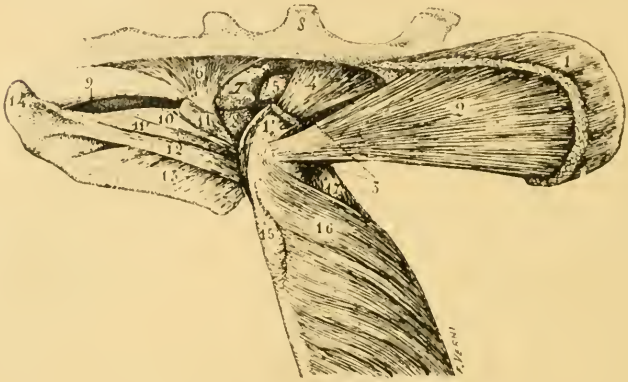

Fig. 185. — Muscles profonds du bassin du lapin.

1, fessier moyen sectionné près de son origine : 1', sa terminaison trochantérienne 2, fessier profond ; 3, son accessoire ; 4, pyramidal ; 5, grand nerf sciatique ; 6, coccygien : 7, ligament sacro-sciatique ; 8, crête sus-cotyloïdienne ; 9, petite échancrure sciatique : 10, obturateur interne ; 11 et 11', jumeaux ; 12, carré crural ; 13, obturateur externe : 14, tubérosité ischiale : 15, troisième trochanter ; 16, vaste externe ; 17, droit antérieur de la cuisse.

La région crurale antérieure ou rotulienne comprend, chez les Solipèdes, quatre muscles : le *tenseur du fascia lata*, le *droit antérieur*, le *vaste externe* et le *vaste interne*, les trois derniers décrits généralement en commun sous le nom de *triceps crural*; manière de voir qui ne se justifie pas en anatomie comparée, car le nombre des muscles rotuliens est encore plus variable que celui des muscles olécraniens, leurs homologues du membre antérieur ; les termes de triceps ou de quadriceps ne sont pas plus soutenables pour les uns que pour les autres.

La région crurale postérieure est constituée par le *paraméral*,

(1) Pour plus de détails sur l'anatomie comparée des muscles fessiers, voir, mon mémoire : *Contribution a l'étude des muscles de la région cruro-fessière chez les Mammifères au double point de vue de leurs homologies et de leur nomenclature* (*Journal de l'anatomie*, Paris, 1897, n° 6).

le *fléchisseur externe de la jambe* ou biceps fémoral, le *fléchisseur interne de la jambe* ou demi-tendineux et le *fémoral postérieur* ou demi-membraneux, — les deux premiers confondus, chez les Solipèdes, les Bovidés et les Ovidés, en un puissant muscle que Bourgelat a appelé *long vaste*.

Quant à la région crurale interne, elle se compose : en couche superficielle, du *couturier* et du *droit interne* ; en couche profonde, du *pectiné* et des *adducteurs de la cuisse*, — ceux-ci au nombre de trois chez l'homme (premier adducteur ou moyen adducteur, deuxième adducteur ou court adducteur, et troisième adducteur ou grand adducteur) se réduisent à deux chez les Solipèdes, le court et le grand, à un seul dans les autres Mammifères domestiques.

Tenseur du fascia lata (fig. 181, 3).

Les anatomistes ne s'entendent pas relativement au *fascia lata* : les uns désignent sous ce nom une aponévrose qui entourerait toute la cuisse à la manière d'un manchon ; les autres restreignent cette appellation à l'aponévrose de la face externe qui fait suite au muscle qui nous occupe. Nous adopterons cette dernière manière de voir.

Le tenseur du fascia lata est un muscle plat, triangulaire, situé en avant du fessier superficiel et en dehors du vaste externe. Il comprend : 1° une portion charnue, flabelliforme, revêtue sur ses faces de fibres tendineuses et attachée en haut sur l'angle externe de l'ilium ; 2° le *fascia lata*, aponévrose continue avec le bord inférieur de la portion charnue, et divisée bientôt en deux feuillets superposés, l'un superficiel, l'autre profond. Celui-ci s'insinue sous le long vaste pour aller s'insérer au bord externe du fémur ; il se réunit en haut au tendon du fessier superficiel, en bas au tendon du long vaste. Quant au feuillet superficiel, il se répand en dehors, sur le long vaste, où il se confond avec l'aponévrose fessière ; en dedans, sur la face interne de la cuisse, où il s'unit à l'aponévrose fémorale ; en bas, il se prolonge sur la rotule, où il prend attache, sur les ligaments rotuliens, et se continue avec l'aponévrose jambière.

Les rapports se font : en dehors, avec la peau ; en dedans, avec le vaste externe, le droit antérieur et l'iliaque ; en arrière, avec le fessier superficiel et le moyen ; en avant, avec un paquet de ganglions lymphatiques dits précruraux et avec l'insertion postérieure du pannicule charnu. Chez les animaux en état d'embonpoint, on trouve une grande quantité de tissu adipeux entre la face profonde de ce muscle, le triceps crural et l'iliaque.

Il fléchit le fémur en élevant le membre postérieur tout entier et il tend l'aponévrose qui le termine.

Droit antérieur de la cuisse (fig. 186, 6).

Enclavé entre les deux vastes et leur adhérant de la manière la plus intime, ce muscle forme avec eux une masse énorme appliquée contre la face antérieure et les faces latérales du fémur (triceps crural). Il affecte la forme d'un épais cylindre, renflé à sa partie moyenne, terminé supérieurement par un tendon bifide. Ses faisceaux charnus, d'un rouge pâle, sont très serrés les uns contre les autres et entrecoupés de quelques lames fibreuses ; ils se réunissent inférieurement dans un vaste cône aponévrotique. Il prend origine, par les deux branches de son extrémité supérieure, sur les empreintes qui surmontent en avant et en dehors le sourcil de la cavité cotyloïde, et il se termine, par son extrémité inférieure, sur la face antérieure de la rotule.

Les deux vastes, en se joignant en dessous du droit antérieur, l'enveloppent par côté et en arrière. Le *fascia lata* et son muscle tenseur le couvrent en avant. Son extrémité supérieure, comprise entre l'iliaque et l'accessoire du fessier profond, est séparée de la capsule coxo-fémorale par un petit coussinet adipeux qui s'insinue entre ses deux branches ; elle est longée en dehors par le petit iliaque.

Extenseur de la jambe et fléchisseur de la cuisse, le droit antérieur atteint son maximum d'épaisseur chez les Quadrupèdes à cuisse courte et oblique, peu détachée du tronc, tels que les Solipèdes et les Ruminants, c'est-à-dire chez les animaux capables de puissants efforts propulsifs des membres postérieurs. Il intervient, en effet, pendant l'appui du membre, pour opposer une résistance au redressement de la cuisse et de la jambe opéré par les muscles cruraux postérieurs, résistance nécessaire pour bander en quelque sorte l'arc formé par ces deux rayons et permettre la transmission de l'effort à la cavité cotyloïde du coxal. C'est à ce moment qu'il fonctionne avec le plus de force, ainsi que les deux autres portions du triceps, et cela explique pourquoi il y a développement proportionnel des muscles cruraux antérieurs et cruraux postérieurs, et pourquoi, dans les Quadrupèdes, ces muscles acquièrent un volume si considérable, donnant à la cuisse une forme plus ou moins arrondie en avant et en arrière, aplatie sur les côtés.

Vaste externe.

Masse musculaire épaisse et large, aplatie d'un côté à l'autre, étendue de l'extrémité supérieure du fémur à la rotule, en dehors du droit antérieur. Les faisceaux qui la composent, entremêlés de fortes lames tendineuses, prennent origine sur toute la face externe du fémur et sur la moitié externe de la face antérieure, se dirigent en avant et en bas et se terminent soit sur le droit antérieur, soit sur la face supérieure et le côté externe de la rotule.

Le vaste externe est en rapport: en arrière, avec le fémur et le long vaste ; en dehors, avec le *fascia lata* et le fessier superficiel ; en dedans, avec le droit antérieur et avec le vaste interne, qui s'unit à lui de la manière la plus intime, excepté vers l'extrémité supérieure du fémur, où les deux muscles sont assez bien séparés.

Il est extenseur de la jambe et auxiliaire du précédent.

Vaste interne (fig. 186, 7).

Peu distinct du précédent dans la plus grande partie de son étendue, il forme avec lui une large et profonde gouttière dans laquelle est logé le droit antérieur. Il répète du reste le vaste externe par sa forme, sa structure, son étendue, ses attaches et ses usages ; c'est au point que nous pouvons nous borner à en indiquer les principales particularités. Les fibres qui le constituent partent de la face interne et de la moitié interne de la face antérieure du fémur, et vont s'insérer, les unes sur l'enveloppe aponévrotique du droit antérieur, les autres sur le ligament tibio-rotulien interne, le côté correspondant de la rotule et sur la face supérieure du même os en commun avec le vaste externe. Le vaste interne répond : par sa face externe, c'est-à-dire profonde, au vaste externe et au droit antérieur ; par sa face interne, à l'aponévrose fémorale, au couturier, à l'iliaque, au pectiné et à la longue branche du grand adducteur de la cuisse. Il a les mêmes usages que le muscle précédent.

Long vaste (fig. 181, 4 et 5).

Ce muscle, l'un des plus volumineux de l'économie, résulte de la réunion du paraméral et du fléchisseur externe de la jambe, organes indépendants dans d'autres espèces. Il se compose de deux portions placées l'une au-devant de l'autre et intimement adhérentes.

A. La *portion antérieure* s'étend depuis l'épine sacrée jusqu'au côté externe de la rotule en décrivant une courbe à convexité postérieure ; elle est prismatique, très large à son extrémité supérieure, singulièrement rétrécie à l'extrémité opposée. Une large et forte lanière tendineuse, dégénérant en aponévrose à la partie supérieure du muscle, tapisse sa face profonde dans la moitié inférieure. Les fibres composantes de cette portion prennent origine sur l'épine sacrée, l'aponévrose d'enveloppe des muscles coccygiens, le ligament sacro-sciatique et la tubérosité ischiale, ainsi qu'à la face interne de l'aponévrose fessière ; elles se dirigent obliquement en avant et en bas, et se terminent sur la lame tendineuse de la face interne, laquelle lame vient se fixer, par son extrémité inférieure, à la face antérieure de la rotule, en se confondant avec le ligament tibio-rotulien externe. Il existe en outre une attache de trajet sur l'empreinte circulaire que présente la face postérieure du fémur au niveau du troisième trochanter, attache qui se fait par une bride fibreuse détachée du tendon profond.

B. La *portion postérieure* s'étend de la crête inféro-externe de la tubérosité ischiale au côté externe de l'extrémité supérieure de la jambe. Elle est prismatique triangulaire, étroite à son extrémité supérieure, fort large et amincie inférieurement, traversée de haut en bas par une intersertion fibro-élastique qui lui donne l'apparence pennée. Elle se termine par une forte aponévrose qui se répand sur les muscles de la jambe et se continue avec l'aponévrose jambière.

Le long vaste est en rapport : en dehors, avec l'aponévrose fessière et le feuillet superficiel du *fascia lata*, qui se confondent et adhèrent beaucoup à la portion postérieure du muscle, tout en devenant semi-élastiques ; en dedans, avec l'aponévrose du fessier superficiel, le fessier moyen, le trochanter, le feuillet profond du *fascia lata*, qui l'isole du vaste externe, les nerfs sciatiques, le grand adducteur de la cuisse, les muscles externes de la jambe. Son bord antérieur adhère étroitement au *fascia lata*, qui l'empêche ainsi de glisser derrière la saillie du trochanter. Son bord postérieur est longé par le demi-tendineux, dont il se sépare inférieurement pour admettre dans l'intervalle la partie supérieure du gastrocnémien ; mais il n'y a pas là de *creux poplité* comme chez l'homme. Son tendon rotulien glisse sur le condyle externe du fémur à l'aide d'une bourse synoviale.

Le long vaste est un des plus puissants agents de la locomotion. S'il prend point fixe sur le bassin, le membre étant au lever, il fléchit la jambe et soulève le membre tout entier en le portant en abduction. Si, prenant encore son point fixe supérieurement,

il se contracte pendant que le membre est à l'appui, il tire en arrière le fémur et le tibia, les redresse l'un sur l'autre et contribue ainsi à la propulsion. Si, enfin, le membre étant à l'appui, le long vaste prend point fixe à son extrémité inférieure, il fait basculer le coxal sur le fémur et concourt à dresser l'avant-main sur l'arrière-main (cabrer). Dans ce dernier cas, il agit par un levier du premier genre dont le bras de la puissance est représenté par l'ischium.

Fléchisseur interne de la jambe ou demi-tendineux (fig. 181, 5').

Le demi-tendineux, ainsi nommé chez l'homme à cause de la longueur considérable de son tendon, ne justifie pas son nom chez nos animaux domestiques, tandis que l'appellation de fléchisseur interne de la jambe convient à tous. C'est un long muscle épais et prismatique, légèrement aplati d'un côté à l'autre, bifide à son extrémité supérieure; situé en arrière du long vaste et étendu de l'épine sacrée au côté interne de l'extrémité supérieure de la jambe, en suivant le bord postérieur de la cuisse. Ses fibres charnues, d'un rouge pâle, parallèles entre elles, vont d'une extrémité à l'autre et se terminent inférieurement par une aponévrose renforcée d'un tendon aplati.

Il prend attaches : en haut sur l'épine sacrée et le ligament sacro-sciatique, par une de ses branches, en commun avec le long vaste, avec lequel il échange quelques faisceaux ; sur la tubérosité ischiatique, par l'autre branche, qui est la plus courte et la plus forte. — Son aponévrose inférieure se confond avec l'aponévrose jambière, tandis que le tendon glisse sur la face interne du tibia et gagne la crête de cet os.

La branche sacrée, recouverte par l'aponévrose fessière, chevauche sur le long vaste. Dans le reste de son étendue, le muscle répond : en arrière, à cette même aponévrose ; en avant, aux nerfs sciatiques ; en dehors, au long vaste et aux jumeaux de la jambe ; en dedans, au demi-membraneux et au grand adducteur de la cuisse.

Il est fléchisseur de la jambe et tenseur de l'aponévrose jambière quand son point fixe est supérieur et que le membre est au soutien. Il devient une puissance active du cabrer quand il prend point fixe à la jambe, le membre étant à l'appui. Enfin il concourt aussi à la propulsion dans les mêmes conditions que le long vaste.

Fémoral postérieur ou demi-membraneux (fig. 186, 13).

Comme le demi-tendineux, le demi-membraneux ne justifie son nom chez aucun de nos animaux domestiques ; c'est pourquoi nous proposons de l'appeler fémoral postérieur. Il est situé en dedans du demi-tendineux et étendu de l'ischium à l'extrémité inférieure du fémur, dans une direction oblique de haut en bas et d'arrière en avant ; aplati d'un côté à l'autre, prismatique, épais à son bord antérieur, très mince au bord postérieur ; pourvu supérieurement d'un petit prolongement qui s'élève vers la base de la queue ; rétréci et terminé inférieurement par un court tendon sur lequel se rassemblent tous ses faisceaux.

Il s'attache : en haut, sur l'aponévrose coccygienne, par le prolongement aminci de son extrémité supérieure, sur la tubérosité ischiatique et sur la face inférieure de l'ischium ; en bas, sur l'éminence excentrique du condyle interne du fémur.

Il est en rapport : en dedans, avec un prolongement fort mince de l'aponévrose fessière, avec l'ischio-caverneux et le droit interne ; en dehors, avec le demi-tendineux, le long vaste et les nerfs sciatiques; en avant, avec le grand adducteur de la cuisse, qui lui adhère assez fortement pour qu'on éprouve de la difficulté à les séparer.

Adducteur du membre et extenseur de la cuisse pendant le soutien, il devient agent de propulsion pendant l'appui et, s'il prend point fixe sur le fémur, il concourt au cabrer.

Couturier ou long adducteur de la jambe (fig. 186, 8).

Long, mince et aplati, rétréci à son extrémité inférieure, situé d'abord dans la cavité abdominale, à l'entrée du bassin, puis en dedans de la cuisse, ce muscle est dirigé obliquement de haut en bas, d'arrière en avant et de dedans en dehors, formé de fibres charnues parallèles qui se terminent inférieurement par une aponévrose réunie à celle du droit interne et confondue avec l'aponévrose jambière.

Il prend attache : par son extrémité supérieure, à la face inférieure du *fascia iliaca*, près du tendon du petit psoas ; par son aponévrose terminale, sur le ligament tibio-rotulien interne, en commun avec le droit interne.

Il est recouvert par l'arcade crurale et l'aponévrose fémorale. Il recouvre l'iliaque, le grand psoas, le nerf fémoral et le muscle vaste interne. Son bord postérieur limite, avec le pectiné et le bord antérieur du droit interne, le *triangle de Scarpa*, espace

occupé par les vaisseaux fémoraux et les ganglions inguinaux profonds, au-dessous duquel les deux adducteurs de la jambe sont très adhérents l'un à l'autre.

Il tire le membre dans l'adduction et fléchit le fémur.

Droit interne ou court adducteur de la jambe (fig. 186, 9).

Large muscle quadrilatère, aminci sur les bords, situé en dedans de la cuisse, dans une direction oblique de haut en bas et de dedans en dehors, et formant la base de ce qu'on appelle, en Extérieur, le *plat de la cuisse*. Ses fibres s'étendent parallèlement de son bord supérieur à son bord inférieur et se terminent inférieurement à une large aponévrose. Une couche albuginée très adhérente le recouvre en grande partie.

Il s'insère par toute l'étendue de son bord supérieur à la symphyse ischio-pubienne, en commun avec le muscle du côté opposé, au moyen d'une lame tendineuse qui fait suite au tendon prépubien. — Son aponévrose, unie à celle du couturier, se fixe sur le ligament rotulien interne et sur la face interne du tibia ; elle se confond, en arrière, avec l'aponévrose du demi-tendineux, qu'elle recouvre, et elle se développe avec elle autour des muscles tibiaux pour constituer l'aponévrose jambière.

La face superficielle du droit interne est recouverte par les vaisseaux et le nerf saphènes internes, ainsi que par la peau. La face profonde recouvre le pectiné, les adducteurs de la cuisse, le demi-membraneux, le demi-tendineux et le ligament fémoro-tibial interne. Ce muscle est traversé à son origine et tout à fait en avant par une très grosse branche veineuse.

Il est adducteur du membre et tenseur de l'aponévrose jambière.

Pectiné (fig. 186, 11).

Ce muscle résume le pectiné et le premier adducteur de la cuisse de l'homme. Il est situé au fond du triangle de Scarpa, dans une direction oblique de haut en bas, d'avant en arrière et de dedans en dehors ; renflé et bifide à son extrémité supérieure, rétréci à l'inférieure. Ses faisceaux partent soit du bord antérieur et de la face inférieure du pubis, soit de la surface du faisceau pubien du ligament rond, qui passe entre ses deux branches. Ils sont enveloppés, à leur extrémité inférieure, par un cône tendineux fixé au côté interne du fémur sur des empreintes avoisinant le trou nourricier.

Il est en rapport : en dedans, avec le droit interne ; en dehors

et en avant, avec l'insertion fémorale du grand psoas et de l'iliaque, avec le vaste interne, les vaisseaux fémoraux et le

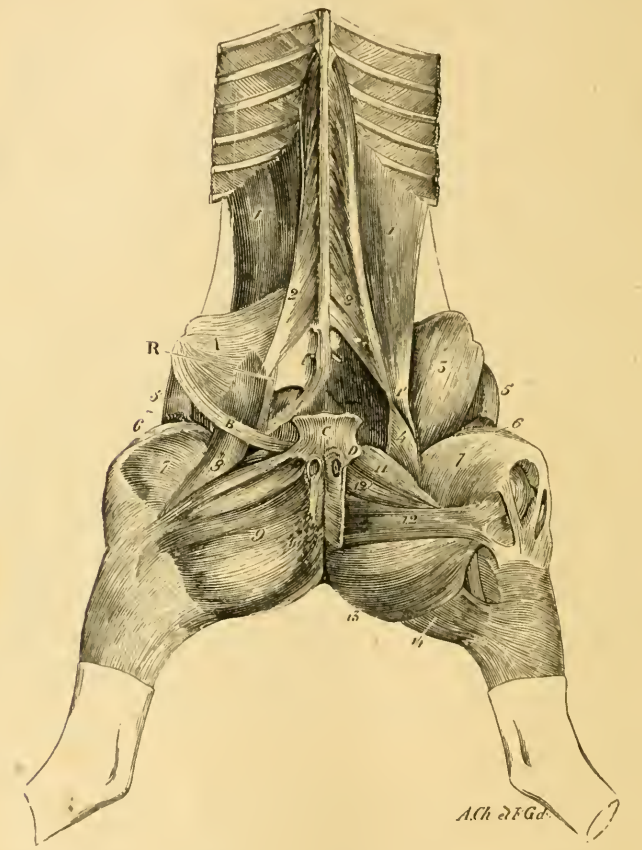

Fig. 186. — Muscles des régions sous-lombaire, rotulienne et crurale interne.

1, grand psoas ; 1', son tendon terminal ; 2, petit psoas ; 3, portion externe de l'iliaque ; 4, sa portion interne ; 5, muscle du *fascia lata* ; 6, droit antérieur de la cuisse ; 7, vaste interne ; 8, couturier ; 9, droit interne ; 11, pectiné ; 12, grand adducteur de la cuisse ; 12', petit adducteur de la cuisse ; 13, demi-membraneux ; 14, demi-tendineux ; A, fascia iliaca ; B, arcade crurale ; C, tendon prépubien ; D, origine du faisceau pubien du ligament rond.

couturier ; en arrière, avec le petit adducteur de la cuisse, et, près de son extrémité supérieure, avec l'obturateur externe du bassin.

Il est adducteur et fléchisseur de la cuisse et, de plus, rotateur en dehors du même rayon.

Petit adducteur ou court adducteur de la cuisse (fig. 186, 12').

Situé sous le droit interne, entre le pectiné et le grand adducteur dans une direction oblique de haut en bas et de dedans en dehors, ce muscle est aplati d'avant en arrière, épais et rétréci à son extrémité supérieure, mince et large à l'inférieure. Ses fibres, d'un rouge pâle, sont à peu près parallèles entre elles, et quelquefois peu distinctes, en plan superficiel du moins, de celles qui appartiennent au grand adducteur ; elles deviennent aponévrotiques inférieurement.

Les insertions se font : en haut, sur la face inférieure du pubis ; en bas, sur la surface âpre du fémur, en commun avec la branche courte du grand adducteur.

L'organe est en rapport : superficiellement, avec le droit interne ; profondément, avec l'obturateur externe ; en avant, avec le pectiné ; en arrière, avec le grand adducteur.

Il est adducteur, extenseur et rotateur en dehors du rayon fémoral.

Grand adducteur de la cuisse (fig. 186, 12).

Situé sous le droit interne, entre le petit adducteur et le demi-membraneux, le grand adducteur est un muscle long, épais, prismatique, déprimé d'avant en arrière, terminé inférieurement par deux branches d'inégale grandeur, et presque entièrement formé de fibres charnues parallèles qui se distinguent généralement de celles du petit adducteur par une couleur plus foncée.

Il s'attache : en haut, sur la face inférieure de l'ischium et sur la lame tendineuse impaire qui insère à la symphyse pelvienne les deux muscles du plat des cuisses ; en bas : 1° par sa branche externe, la plus grosse et la plus courte, sur la surface âpre du fémur, en dehors du petit adducteur ; 2° par sa branche interne sur le tubercule du condyle interne du fémur, en commun avec le demi-membraneux et le ligament fémoro-tibial interne.

Il est en rapport : en dedans, avec le droit interne; en arrière, avec le demi-membraneux ; en avant; avec le petit adducteur, l'obturateur externe et l'extrémité inférieure du carré crural. Son bord externe, plus mince que l'interne, recouvre en partie l'extrémité supérieure de ce dernier muscle et se trouve séparé par un feuillet aponévrotique des nerfs sciatiques et du long vaste. Les vaisseaux fémoraux.

Fig. 187. — Muscles profonds de la croupe et de la cuisse, face externe, chez le bœuf.

a, fosse iliaque ; *b*, angle de la hanche ; *c*, tubérosité ischiale ; *d*, grand trochanter ; *e*, rotule ; *f*, condyle externe du fémur ; *g*, même os ; *mc*, masse commune. — 1, fessier profond ; 2, 2', son accessoire ; 3, iliaque ; 4, insertion du muscle du *fascia lata* ; 5, insertion du petit oblique de l'abdomen ; 6, m. tenant lieu des jumeaux du bassin ; 7, droit antérieur de la cuisse coupé près de son origine ; 8, vaste interne érigné en dedans ; 9, 9', les deux portions du crural antérieur ; 10, 10', insertions du long vaste sur la tubérosité ischiale et sur la face inférieure de l'ischium ; 11, demi-tendineux ; 12, adducteur de la cuisse ; 13, demi-membraneux ; 14, anneau des vaisseaux fémoraux ; 15, vaste externe sectionné à

passent entre ses deux branches, dont l'interne répond en avant, et près de son insertion, au vaste interne.

Ce muscle a les mêmes usages que le précédent.

Différences. — Chez le **bœuf**, la **chèvre**, le **mouton**, le *muscle du fascia lata* est beaucoup plus large que dans les Solipèdes. Le *droit antérieur*, non moins volumineux que chez ces derniers, prend naissance par deux branches tendineuses, l'une antérieure s'attachant dans une forte impression qui surmonte la cavité cotyloïde, l'autre postérieure contournant le bord externe de l'ilium et se continuant avec le bourrelet complémentaire de ce sourcil : disposition qui rappelle exactement les deux tendons, direct et réfléchi, du même muscle chez l'homme (fig. 161 et 162). Les deux *vastes* sont moins épais que dans les Solipèdes, surtout l'interne : au lieu de se rejoindre sous le droit antérieur, ils restreignent leur insertion aux deux bords qui limitent la face postérieure du fémur, et l'on découvre dans leur intervalle, appliqué sur le devant de l'os, un organe facile à disséquer qui n'est autre que le *crural antérieur*, *crural* ou *vaste intermédiaire* (fig. 187, 9 et 9'), muscle revêtu d'une belle aponévrose nacrée, formé de deux portions latérales accolées dans la plus grande partie de leur étendue, l'interne plus volumineuse que l'externe, lesquelles se terminent chacune sur la face antérieure de la rotule par un tendon qui se réfléchit préalablement sur le côté de cet os en glissant sur une bourse synoviale. C'est en considération de cet organe que divers auteurs ont substitué à l'appellation ancienne de triceps crural celle de quadriceps crural. Mais nous allons voir que ce n'est pas le dernier terme de la complication de la région : il existe, chez les Bovidés, les Ovidés et nombre d'autres animaux, un cinquième muscle rotulien, facile à mettre en évidence, le *sous-crural* (fig. 187, 28 et 28'). On le découvre sous la terminaison du précédent, formé comme lui de deux faisceaux latéraux, qui sont appliqués sur le cul-de-sac synovial sus-rotulien et s'élèvent, en convergeant, sur la partie inférieure de la face antérieure du fémur. Il ne faudrait pas croire que le crural et le sous-crural fissent réellement défaut dans les Solipèdes ; ils existent, mais sont confondus avec les deux vastes.

Le *long vaste* (fig. 184, 2 et 3) présente dans sa longueur une intersection fibro-élastique, mais ne se laisse pas diviser, comme dans les Solipèdes, en deux portions, l'une correspondant au tendon rotulien, l'autre à l'aponévrose jambière. En outre, il ne prend aucune attache sur le fémur. Il s'insère : en haut, sur l'épine sacrée, les ligaments sacro-sciatique et sacro-iliaque supérieur, la tubérosité et la face inférieure de l'ischium ; en bas, sur la rotule, le ligament tibio-rotulien externe, ainsi qu'à l'aponévrose jambière. Chemin faisant, il glisse sur le trochanter et sur le condyle externe du fémur au moyen de deux vastes bourses séreuses qui peuvent devenir le siége d'altérations pathologiques spéciales. Avant de se réunir au ligament tibio-rotulien externe, le tendon (fig. 187, 22)

la partie supérieure ; 16, gastrocnémien ; 17, solaire ; 18, court péronier ou extenseur propre du doigt externe ; 19, long péronier ; 20, extenseur antérieur des phalanges, se décomposant plus bas en trois muscles ; 21, fléchisseur externe des phalanges ; 22, tendon terminal du long vaste, renversé en bas ; 23, vaste bourse séreuse sous-jacente à ce tendon ; 25, ligament fémoro-tibial externe ; 26, aileron de la rotule ; 27, saillie de la rotule sur laquelle glisse le crural antérieur au moyen d'une synoviale ; 28, 28', les deux faisceaux du sous-crural ; 29, ligament sacro-sciatique ; 30, grande échancrure sciatique ; 32, 33, les deux portions du ligament sacro-iliaque supérieur ; 34, débris de l'aponévrose coccygienne ; 35, sacro-coccygien supérieur ; 36, sacro-coccygien latéral ; 37, sacro-coccygien inférieur ; 38, coccygien.

présente un renflement fibro-cartilagineux très épais et reçoit quelques-unes des fibres du vaste externe. Une dernière disposition, importante à connaître au point de vue chirurgical, consiste dans l'union du bord antérieur du long vaste avec le fascia lata, dont les deux feuillets comprennent ce muscle entre eux en adhérant fortement à chacune de ses faces. Il arrive, chez les bêtes maigres, que ce fascia se rompe au niveau du trochanter, et que celui-ci passe dans l'ouverture, de telle manière que le long vaste, au lieu de couvrir cette éminence, glisse par derrière ; alors le trochanter se trouve bridé d'une manière si énergique qu'on est parfois obligé d'inciser en travers le bord antérieur du muscle pour rétablir les choses en place et rendre au membre postérieur la liberté de ses mouvements.

Le *demi-tendineux* (fig. 184, 4, et 187, 11) n'a pas de prolongement sacré ; il s'arrête en haut, à la tubérosité ischiale. Il en est de même pour le *demi-membraneux*. Celui-ci est énorme (fig. 187, 13), divisé inférieurement en deux branches : l'une très épaisse se termine au fémur, soit sur le tubercule excentrique du condyle interne et la crête sus-condylienne, soit à la base dudit tubercule par un tendon qui s'insinue sous le ligament fémoro-tibial interne ; l'autre, beaucoup plus petite, se continue par un deuxième tendon sous le ligament fémoro-tibial interne pour gagner la tubérosité interne et supérieure du tibia.

Le *couturier* s'engage sous l'arcade crurale, comme dans les Solipèdes, pour venir prendre naissance au fascia iliaca et à la crête iléo-pectinée : mais il présente ceci de particulier qu'il se divise près de son origine en deux branches entre lesquelles passent les vaisseaux fémoraux. Ceux-ci n'occupent donc pas le triangle de Scarpa.

Le *pectiné* est très développé, simple à son extrémité supérieure, qui s'insère sur le pubis et sur les racines du tendon prépubien, divisé en deux branches à son extrémité inférieure. L'une de ces branches, mince et pâle, se prolonge jusqu'auprès du condyle interne du fémur, tandis que la principale s'arrête, comme chez le cheval, sur la face postérieure de cet os.

Le *petit adducteur de la cuisse* n'est pas distinct du *grand adducteur* ; il n'y a par conséquent qu'un seul adducteur de la cuisse (fig. 187, 12), lequel est indivis à son extrémité inférieure et s'arrête à la face postérieure du fémur sans atteindre le condyle interne de cet os.

Chez le **porc**, le *droit antérieur* présente deux tendons d'origine, écartés à angle aigu comme dans les Solipèdes et se mettant à cheval sur le bord de l'ilium au-dessus de la cavité cotyloïde. Le *vaste externe* est très prépondérant sur l'interne et s'élève jusqu'au sommet de la convexité du trochanter. Le *crural* est très épais ; il se confond par côté avec les vastes : premier terme d'une coalescence qui atteint son apogée chez les Solipèdes. Le *sous-crural* se fait remarquer par sa couleur pâle.

Le *paraméral* et le fléchisseur externe de la jambe sont distincts et rappellent assez exactement la disposition que l'on constate chez le lapin (fig. 188). Le paraméral prend origine sur le sacrum, les ligaments sacro-sciatique et sacro-iliaque supérieur, l'aponévrose des muscles sacro-coccygiens ; il descend derrière le fémur en se recourbant en avant, et s'insinue sous le bord antérieur du fléchisseur externe de la jambe, où il se continue jusqu'à la rotule par un tendon qui reçoit l'insertion d'une partie des fibres de ce dernier muscle. Le *fléchisseur externe de la jambe*, très volumineux, traversé longitudinalement par une intersection fibro-élastique, s'étale sur les trois quarts supérieurs de la face externe de la jambe. Il s'insère en haut à la tubérosité ischiale, en bas sur le tendon du paraméral, et, par une aponévrose, il se confond avec l'aponévrose jambière.

Le *demi-tendineux* offre une pointe supérieure qui remonte vers la base de la queue, trace de la branche supra-ischiatique dont nous avons constaté l'existence chez les Solipèdes. Le *demi-membraneux* chevauche également sur la tubérosité ischiale ; il se termine sur la crête sus-condylienne en se juxtaposant au jumeau interne de la jambe, ainsi que sur la tubérosité interne du tibia. Le tendon qui effectue cette dernière insertion fait suite à un gros faisceau inclus dans le restant du muscle et très reconnaissable à sa couleur rouge vif. Le *couturier* est grêle, le *droit interne* mince ; mais ils présentent l'un et l'autre la même disposition et les mêmes insertions que dans les Ruminants. Il en est de même du *pectiné* et de l'unique *adducteur* de la cuisse.

Chez le **chien**, le *tenseur du fascia lata* est longé antérieurement par une longue et épaisse bandelette charnue, étendue de l'angle externe de l'ilium à la rotule, sur laquelle elle s'insère par une courte aponévrose. Cette bandelette est rattachée par les auteurs tantôt au muscle du fascia lata, tantôt au couturier. Nous adopterons la dernière interprétation. Le *droit antérieur* ne possède qu'une seule branche d'origine. Les deux *vastes* sont très inégaux. Le *crural* est plus ou moins confondu avec les vastes. Le *sous-crural* est très mince, réduit à l'état de tenseur de la capsule fémoro-rotulienne.

Le *paraméral* fait défaut. Par contre le *fléchisseur externe* de la jambe est considérable ; son aponévrose terminale couvre complètement le jumeau externe de la jambe. Le *demi-tendineux* se comporte comme chez les Ruminants. Le *demi-membraneux* est divisé inférieurement en deux portions : l'antérieure, la plus forte, se termine à la partie inférieure du fémur, la postérieure s'insinue à l'état tendineux sous le ligament fémoro-tibial interne pour gagner l'extrémité supérieure du tibia. Le *couturier* prend naissance à l'angle externe de l'ilium et se divise bientôt en deux portions : une postérieure qui se termine en haut de la face interne du tibia en couvrant l'aponévrose du droit interne, une antérieure, déjà mentionnée, qui longe le muscle du fascia lata et aboutit à la rotule. Cette dernière portion n'existe pas dans les animaux que nous avons étudiés précédemment. Le *droit interne* est plus mince et moins large que dans ces mêmes animaux, en sorte qu'il est séparé du couturier par un intervalle considérable. Le *pectiné* n'offre rien de particulier. Le petit et le grand *adducteur* de la cuisse sont confondus comme dans le plus grand nombre de nos Mammifères.

Chez le **chat**, on constate, comparativement au chien, les différences suivantes : 1° l'existence d'un petit *paraméral*, prenant naissance à l'origine du coccyx et se continuant par un grêle tendon, sous le biceps fémoral, jusqu'à la rotule ; 2° l'existence d'un muscle lombricoïde partant de l'apophyse transverse de la deuxième vertèbre caudale, croisant le paraméral par-dessous et venant se perdre à la partie inféro-postérieure de la face interne du fléchisseur externe de la jambe. Ellenberger et Baum signalent, chez le chien, sous le nom d'adducteur de la jambe, un petit organe qui paraît équivaloir à ce muscle.

Chez le **lapin** (fig. 188), on remarque un paraméral extrêmement développé. Le tendon d'origine du *droit antérieur* est simple comme dans les Carnivores. La différence de volume entre les deux *vastes* est énorme. Le *crural* s'isole facilement. Le *fléchisseur externe de la jambe*, très élargi inférieurement, prend insertion sur le tendon du paraméral par ses faisceaux antérieurs. Le *demi-tendineux* n'offre rien de particulier. Par contre, le *demi-membraneux* renferme dans son épaisseur un gros faisceau rouge foncé, conoïde, facile à isoler, auquel appartient un long tendon qui va s'insérer à l'angle postérieur de la tubérosité interne du tibia.

Le *couturier* ordinaire manque, d'où il résulte que le vaste interne est complètement à découvert. En compensation, le couturier rotulien est très développé, tandis que le *droit interne* est transparent, tant il est mince. Le *pectiné* présente distinctement une couche superficielle, figurant un premier adducteur de la cuisse. Le petit et le grand *adducteur* de la cuisse sont confondus.

Coup d'œil général. — Les muscles de la cuisse, considérés dans la série, nous offrent les grands traits différentiels suivants :

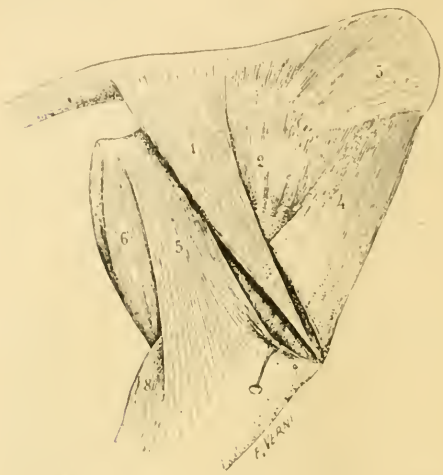

Fig. 188. — Muscles externes de la région cruro-fessière du lapin.

1, paraméral ; 2, fessier superficiel ; 3, fessier moyen ; 4, tenseur du *fascia lata* ; 5, fléchisseur externe de la jambe, son bord fémoral antérieur est érigné pour découvrir la terminaison du paraméral ; 6, demi-tendineux ; 7, demi-membraneux ; 8, jumeaux de la jambe.

1° Le crural et le sous-crural sont confondus avec les vastes et paraît plus ou moins indistincts chez les Solipèdes et les Carnivores ; tandis qu'ils sont faciles à isoler chez les Ruminants, le porc et les Rongeurs.

2° Le droit antérieur de la cuisse prend origine par un unique tendon chez les Carnivores, les Rongeurs, les Camélidés ; par deux tendons écartés à angle aigu et insérés au même niveau chez les Solipèdes et le porc ; par deux tendons, l'un direct, inséré au-dessus de la cavité cotyloïde, l'autre réfléchi attaché sur le sourcil de cette cavité et sur son bourrelet complémentaire, chez les Ruminants, à l'exception des Camélidés.

3° La plupart des Quadrupèdes ont, en compensation de l'atrophie de leur fessier superficiel, un muscle qui fait défaut chez l'homme, le paraméral. D'abord simple agitateur de la queue, il avance ses insertions sur le sacrum et devient un des plus puissants agents du membre postérieur. Le paraméral manque chez le chien : il existe distinctement chez le chat, le lapin, le porc, les Camélidés ; il se soude avec le fléchisseur externe de la jambe chez le bœuf, le mouton, la chèvre, les Solipèdes, et cette soudure donne lieu au muscle *long vaste* de Bourgelat.

4° Que le fléchisseur externe de la jambe soit indépendant ou soudé au paraméral, il ne présente jamais de chef fémoral, comme chez l'homme : il ne justifie donc pas mieux le nom de biceps que le long fléchisseur de l'avant-bras. Le fléchisseur interne de la jambe et le fémoral postérieur ne justifient pas non plus les noms de demi-tendineux et demi-membraneux qu'on leur donne en anthropotomie.

5° Le couturier procède de l'épine iliaque antérieure et supérieure chez le chien, le chat, le lapin ; tandis qu'il provient de l'aponévrose sous-lombaire et même de la crête ilio-pectinée chez le porc, les Ruminants et les Solipèdes. Il se divise en deux portions, l'une rotulienne

l'autre tibiale, chez le chien et le chat. Il est simple dans les autres espèces et analogue à la portion tibiale des espèces précitées, excepté chez le lapin où il est exclusivement rotulien

6° Le droit interne s'élargit dans les Quadrupèdes, comme la cuisse elle-même, au point que, chez les Solipèdes et les Ruminants, sa largeur atteint presque sa hauteur.

7° Aucun de nos Mammifères n'offre bien distinctement un moyen adducteur de la cuisse ; ce muscle est confondu plus ou moins complètement avec le pectiné ; l'appellation d'adducteur pectinéal lui conviendrait parfaitement.

8° De même, le petit et le grand adducteur ne sont distincts l'un de l'autre que chez les Solipèdes : ils sont soudés en un unique adducteur chez les Ruminants, le porc, les Carnivores et les Rongeurs.

§ 3. — Muscles de la jambe.

Ces muscles, au nombre de neuf, chez les Solipèdes, sont groupés autour des deux os de la jambe, de manière à ne laisser à nu que la face interne du tibia. Ils forment, comme ceux de l'avant-bras, deux régions particulières, une *antérieure* et une *postérieure* ; et ils sont enveloppés en commun par l'*aponévrose jambière*, manchon fibreux très solide, tout à fait comparable à l'aponévrose antibrachiale. La région jambière antérieure se compose de trois muscles : le *tibial antérieur*, l'*extenseur antérieur des phalanges* et l'*extenseur latéral des phalanges*, ainsi que d'une corde fibreuse, dite fémoro-métatarsienne, qui mérite d'être décrite à part. La région jambière postérieure comprend six muscles : le *gastrocnémien*, le *soléaire* et le *fléchisseur superficiel des phalanges* en couche superficielle, le *poplité*, le *fléchisseur externe* et le *fléchisseur interne des phalanges* en couche profonde.

Aponévrose jambière.

Formée de plusieurs feuillets superposés et intimement unis, elle fait suite au *fascia lata* ; reçoit en haut l'insertion du long vaste, du demi-tendineux et du droit interne, qui peuvent en être considérés comme les muscles tenseurs ; et se continue en bas sur le tarse et la région métatarsienne, en s'amincissant singulièrement et en recouvrant les brides d'assujettissement qui maintiennent dans le pli du jarret les muscles de la région jambière antérieure. Sa face externe est séparée de la peau par un très mince fascia superficiel ; l'interne fournit autour de la plupart des muscles enveloppés des gaines spéciales fort solides. L'aponévrose jambière se fixe sur la face interne et la crête du tibia, ainsi que sur le sommet du calcanéum. Cette dernière attache a lieu par l'intermédiaire d'une épaisse lanière

fibreuse, dite lanière de renforcement de la corde du jarret, située entre cette corde et la couche profonde des muscles de la région jambière postérieure. Les bords de cette lanière se continuent avec l'aponévrose jambière ; supérieurement, elles adhère de la manière la plus intime à l'origine du tendon perforé et elle abandonne un gros faisceau descendant au tendon des jumeaux de la jambe ; en bas, elle se divise en deux branches, l'une externe, l'autre interne, qui s'unissent à la calotte calcanéenne du perforé, et s'attachent sur les côtés du calcanéum ; le tendon des jumeaux se trouve ainsi enveloppé d'une gaine complète, formée, d'une part, par le tendon du perforé, d'autre part, par la lanière que nous venons de décrire, dont Girard faisait une branche d'insertion du demi-tendineux, non sans raison peut-être, puisqu'elle dépend de l'aponévrose jambière, et que celle-ci provient elle-même, en partie du moins, du muscle demi-tendineux.

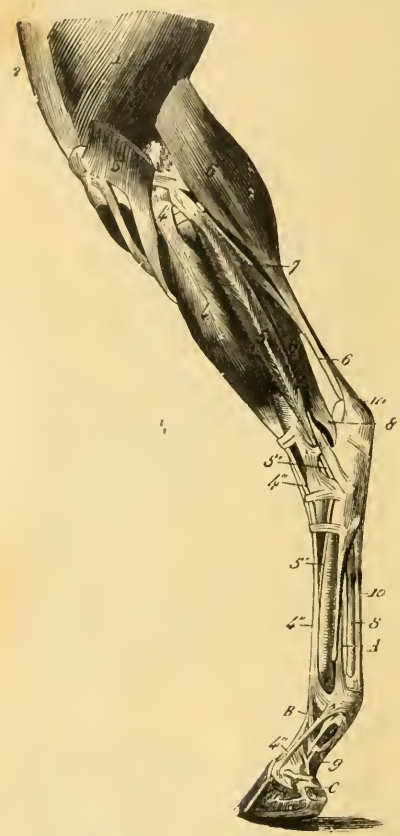

Fig. 189. — Muscles externes de la jambe.

1, vaste externe ; 2, droit antérieur de la cuisse ; 3, insertion du long vaste sur la rotule et le ligament tibio-rotulien externe ; 4, extenseur antérieur des phalanges ; 4′, son tendon d'origine, qui lui est commun avec la corde fémoro-métatarsienne ; 4″, son tendon terminal ; 5, extenseur latéral des phalanges ; 5′, son tendon ; 6, jumeaux de la jambe ; 6′, leur tendon ; 7, soléaire ; 8, fléchisseur externe des phalanges ; 8′, tendon perforant ; 9, son aponévrose de renforcement phalangienne ; 10, perforé. — A, ligament suspenseur du boulet. — B, bride que ce ligament envoie au tendon de l'extenseur antérieur des phalanges. — C, cartilage complémentaire de l'os du pied.

Extenseur antérieur ou long extenseur des phalanges (fig. 189, 4).

Situé en avant de la jambe et du pied, ce muscle suit la direction de ces deux rayons, dont il mesure toute l'étendue. Il est

formé d'un corps charnu et d'un tendon. — Le premier est fusiforme, déprimé d'avant en arrière, aponévrotique à sa superficie dans sa moitié supérieure, tendineux intérieurement dans sa moitié inférieure. — Le tendon, arrondi d'abord, puis aplati, commence un peu au-dessus du quart inférieur du tibia et arrive sur la face antérieure du métatarsien principal, où il reçoit le muscle pédieux et le tendon de l'extenseur latéral ainsi qu'un prolongement funiculaire de l'aponévrose jambière. Il descend ensuite sur le boulet et la région phalangienne, où il se comporte absolument comme le muscle homonyme du membre antérieur. Ses attaches se font : en haut, dans la fosse digitale placée entre la trochlée et le condyle externe du fémur, par l'intermédiaire de la corde fémoro-métatarsienne ; en bas, sur le ligament capsulaire de l'articulation métatarso-phalangienne, la face antérieure des deux premières phalanges et l'éminence pyramidale de la phalangette.

Le corps charnu répond : en dehors, à l'aponévrose jambière ; en dedans, à la corde fémoro-métatarsienne et au tibial antérieur ; en arrière, à l'extenseur latéral. — Le tendon est maintenu dans le pli du jarret par trois brides fibreuses : une supérieure qui lui est commune avec le tibial antérieur et la corde fémoro-métatarsienne et qui est fixée par ses extrémités sur le tibia au-dessus de l'articulation tibio-tarsienne ; une moyenne, qui lui est propre et se fixe sur la branche cuboïdienne de la corde précitée et sur l'extrémité inférieure du calcanéum ; une inférieure qui maintient les deux tendons extenseurs contre l'extrémité supérieure du métatarsien principal.

Ce muscle étend le doigt et fléchit le pied.

Extenseur latéral ou péronéal des phalanges (fig. 189, 5).

Ce muscle, l'unique péronier des Solipèdes, est situé au côté externe de la jambe, entre le précédent et le fléchisseur externe des phalanges. Il se compose : 1° d'un corps charnu penniforme qui prend attache sur le ligament fémoro-tibial externe, sur toute la longueur du péroné et sur une cloison fibreuse le séparant du fléchisseur externe ; 2° d'un tendon qui s'engage dans la coulisse de la malléole externe, passe au côté externe du tarse, enfermé dans une gaine très solide, et s'infléchit en avant pour aller s'unir au tendon de l'extenseur antérieur, vers le milieu de la région métatarsienne (1).

(1) Il nous est arrivé de voir ce tendon se continuer indépendant jusqu'au boulet et se terminer comme le tendon du muscle homonyme du membre antérieur.

Le corps charnu est enveloppé d'une aponévrose contentive spéciale qui le sépare, en avant, de l'extenseur antérieur, en arrière, du perforant. Le tendon longe le ligament externe superficiel des articulations tarsiennes, qui lui fournit un anneau au point où il se fléchit. Une synoviale vaginale facilite son glissement à l'intérieur de cette gaine.

L'extenseur latéral ne peut être qu'auxiliaire de l'extenseur antérieur. C'est un péronier du quatrième doigt qui, à défaut de ce doigt, a dû se jeter sur ce dernier muscle.

Tibial antérieur ou jambier antérieur (fig. 190, 5, 6, 7, 8).

Ce muscle, couvert par la corde fémoro-métatarsienne et par l'extenseur antérieur des phalanges, est appliqué contre la face externe du tibia; très large à son extrémité supérieure, rétréci à l'inférieure qui se termine par un tendon bifide. Il prend origine sur le tibia, en dessous et sur les côtés de la coulisse livrant passage à la corde fémoro-métatarsienne ; ses fibres les plus externes s'attachent sur la gaine aponévrotique qui enveloppe l'extenseur latéral. — Son tendon traverse l'anneau de la corde fémoro-métatarsienne, puis se bifurque et s'insère : par l'une de ses branches, en avant de l'extrémité supérieure du métatarsien principal; par l'autre branche, sur le petit cunéiforme. Cette dernière contourne obliquement la face interne du tarse et glisse sur une petite synoviale vésiculaire.

Le tibial antérieur est en rapport : en avant, avec la corde fémoro-métatarsienne à laquelle il adhère extrêmement, et avec l'extenseur antérieur des phalanges ; en arrière, avec la face antéro-externe du tibia. — Le tendon, après avoir traversé l'anneau de la corde précitée, recouvre sa branche métatarsienne et est recouvert lui-même par l'extenseur antérieur des phalanges.

Fléchisseur du métatarse, c'est-à-dire du pied sur la jambe, le tibial antérieur est très faible chez les Solipèdes, attendu que la flexion du canon de derrière se fait chez eux d'une manière passive, ainsi que nous allons le voir.

Corde fémoro-métatarsienne (fig. 190, 1, 2, 3, 4).

C'est une forte lanière fibreuse, d'un blanc nacré, comprise entre le tibial antérieur et l'extenseur antérieur des phalanges. Elle commence à l'extrémité inférieure du fémur, dans la fossette creusée entre la trochlée et le condyle externe ; passe dans la coulisse supérieure du tibia, où elle est enveloppée par un pro-

longement d'une des synoviales de l'articulation fémoro-tibiale ; donne naissance, au-dessous de cette coulisse, aux fibres charnues de l'extenseur antérieur des phalanges, et s'unit plus bas au tibial antérieur de la façon la plus intime. Elle s'engage avec lui et avec l'extenseur antérieur sous la bride supérieure du pli du jarret, et arrive au niveau de la poulie astragalienne, où elle se perfore pour former un anneau dans lequel passe le tendon du jambier antérieur. Elle se termine enfin par deux branches : l'une, fort large, qui s'insère en avant de l'extrémité supérieure du métatarsien principal, l'autre, plus étroite, qui se dévie en dehors pour gagner la face antérieure du cuboïde.

Fig. 190. — Muscle tibial antérieur et corde fémoro-métatarsienne.

1, corde fémoro métatarsienne ; 2, son insertion au fémur ; 3, sa branche cuboïdienne ; 4, sa branche métatarsienne ; 5, tibial antérieur ; 6, le tendon qui lui succède, à son passage dans l'anneau de la corde ; 7, branche cunéenne de ce tendon : 8, branche métatarsienne du même ; 9, extenseur antérieur des phalanges érigné en dehors. — A, extenseur latéral. — B, insertion tibiale du ligament tibio rotulien médian. — C, trochlée fémorale.

Elle est en rapport : en avant, avec l'extenseur antérieur des phalanges ; en arrière, avec le tibial antérieur et le ligament capsulaire du tarse.

Cette corde jouit de la curieuse propriété de plier le jarret par une action toute mécanique lors de la flexion des rayons supérieurs du membre. Elle relie le métatarse au fémur et les solidarise dans la flexion ; en effet, chaque fois que l'articulation fémoro-tibiale se fléchit, il se fait une rotation des condyles du fémur sur le tibia, qui élève son insertion supérieure ; comme elle est inextensible, l'insertion inférieure est obligée de suivre, et cela implique flexion du canon.

Il est possible, en outre, qu'elle s'oppose passivement à la flexion du fémur et du tibia pendant la station et vienne en aide aux forces musculaires qui font équilibre au poids du corps ; mais ce n'est pas, à coup sûr, le seul facteur de cette immobilisation passive, car la section expérimentale de la corde fémoro-métatarsienne ne paraît pas incompatible avec l'appui normal du membre. L'effet de cette section ne se manifeste que pendant l'allure : on voit alors, à chaque lever du membre, l'angle du jarret s'ouvrir démesurément, le tendon d'Achille se relâcher, le canon ballotter en quelque sorte à la suite de la jambe, et le pied traîner sur le sol par la pince.

La même claudication se produit quand il y a eu rupture accidentelle, ce qui n'est pas extrêmement rare (1).

Gastrocnémien ou jumeaux de la jambe (fig. 189, 6, et 191, 11).

Les jumeaux de la jambe constituent deux ventres charnus, volumineux, aplatis, correspondant chez l'homme au mollet ou gras de la jambe, mollet dissimulé sous l'attache inférieure des muscles cruraux postérieurs dans la plupart des Quadrupèdes. Ces ventres, distingués en jumeau interne et jumeau externe, sont renflés dans leur partie moyenne, rétrécis à leurs extrémités, traversés de fortes intersections fibreuses, et réunis inférieurement sur un tendon commun qui s'étend jusqu'à la pointe du calcanéum. Ils forment, en se joignant côte à côte, une large gouttière ouverte en avant qui embrasse l'articulation fémoro-tibiale et les muscles de la couche profonde. Le tendon, d'abord fasciculé, puis simple et funiculaire, reçoit celui du soléaire et est renforcé par un faisceau de la lanière fibreuse annexée en avant à la corde du jarret. Une lame aponévrotique qui recouvre le jumeau externe se continue en bas, partie avec cette lanière, partie avec le tendon du muscle lui-même.

Le jumeau externe prend origine sur le fémur à la lèvre rugueuse qui borde en avant la fosse sus-condylienne ; l'interne, à la crête du même nom. Le tendon terminal se fixe sur le sommet du calcanéum, non pas à la partie antérieure, mais à la partie moyenne, la première étant encroûtée de cartilage et lubrifiée par une synoviale vésiculaire pour servir de surface d'appui audit tendon pendant la flexion du pied. Ces insertions ont valu au muscle le nom de *bifémoro-calcanéen* qu'on lui donne quelquefois.

(1) J.-F. Meckel considère avec raison la corde fémoro-métatarsienne des Solipèdes, non pas comme une portion du tibial antérieur, mais comme une dépendance de l'extenseur antérieur des phalanges, une sorte de prolongement du tendon d'origine de ce muscle. D'ailleurs, chez les Ruminants et le porc, elle est remplacée par un muscle véritable, le fléchisseur du pied, qui n'est qu'une division de l'extenseur antérieur des phalanges, et, dans les chameaux, ce fléchisseur du pied est doublé sur sa face profonde d'une forte lame fibreuse qui est un principe de la corde en question. Il se pourrait que le péronier antérieur de l'homme, que l'on s'accorde aujourd'hui à considérer comme une portion du long extenseur des orteils, fût l'équivalent du fléchisseur du pied des Ruminants et des Porcins et de la corde fémoro-métatarsienne des Solipèdes.

Au sujet du rôle de cette dernière, voir un travail de M. G. Barrier dans le *Recueil de méd. vétér.*, 1899.

Les jumeaux répondent : par leur face superficielle, aux trois muscles cruraux postérieurs et à l'aponévrose jambière ; par leur face profonde, au perforé, qui contracte des adhérences intimes avec l'externe, au ligament fémoro-tibial postérieur, au muscle et aux vaisseaux poplités, aux nerfs fémoro-poplités, aux deux fléchisseurs profonds des phalanges. Le tendon est accolé à celui du perforé, qui s'enroule autour de lui et l'enveloppe complètement à son extrémité inférieure, en s'unissant à la lanière fibreuse de l'aponévrose jambière. L'ensemble de ces deux tendons forme la *corde du jarret* ou *tendon d'Achille*.

Le gastrocnémien est extenseur du pied. Il agit sur un levier du premier genre quand le membre est soulevé de terre, et sur un levier du second genre ou interrésistant lorsque le sa-

Fig. 191. — Muscles du membre postérieur (face interne).

1, droit antérieur de la cuisse ; 2, vaste interne ; 3, pectiné ; 4, grand adducteur de la cuisse ; 5, petit adducteur ; 6, demi-membraneux ; 7, tibial antérieur ; 7', son tendon d'insertion au petit cunéiforme ; 8, corde fémoro-métatarsienne ; 9, extenseur antérieur des phalanges ; 9', son tendon ; 10, bride qu'il reçoit du ligament suspenseur du boulet ; 11, jumeau interne ; 11', tendon terminal des jumeaux ; 12, poplité ; 13, fléchisseur interne des phalanges ; 13', son tendon ; 14, fléchisseur externe des phalanges ; 14', tendon perforant ; 15, point de réunion des tendons des deux fléchisseurs, externe et interne, des phalanges ; 16, tendon perforé ; 16', aponévrose de renforcement du tendon perforant ; A, ligament fémoro-tibial interne ; B, ligament suspenseur du boulet ; R, arcade grande sésamoïdienne.

bot pose sur le sol. En outre, il soutient l'angle tibio-métatarsien, dans la station, et imprime au jarret, pendant la marche, la détente qui pousse le corps en avant. Il convient de remarquer que le tendon d'Achille est en équilibre de tension avec la corde fémoro-métatarsienne et que, ainsi, le jarret est dans un état de fermeté très favorable à la station ainsi qu'à la précision de sa détente.

Soléaire (fig. 189, 7).

Muscle grêle, rudimentaire, long et rubané, situé au côté externe de la jambe, entre l'aponévrose jambière et le fléchisseur externe des phalanges ; fixé en arrière de la tubérosité externe et supérieure du tibia, terminé par un petit tendon qui s'unit à celui des jumeaux de la jambe. C'est un auxiliaire bien peu actif de ces derniers muscles. Le soléaire atteint son maximum de développement chez l'homme, où on le décrit souvent en commun avec les jumeaux, sous le nom de *triceps sural*.

Fléchisseur superficiel des phalanges ou planto-perforé (fig. 189, 10, et 191, 16).

Dans tous les Mammifères qui nous intéressent ici, le fléchisseur superficiel des phalanges résulte de la soudure, bout à bout, du plantaire grêle avec le court fléchisseur des doigts : deux muscles indépendants chez l'homme. Il n'est, chez les Solipèdes, qu'une longue corde tendineuse, présentant à son cinquième supérieur un léger renflement musculeux, fusiforme, qui constitue le corps du muscle.

Il prend origine, par son extrémité supérieure, dans le fond de la fosse sus-condylienne ; descend entre les jumeaux, intimement accolé à l'externe, derrière l'articulation fémoro-tibiale et les trois muscles de la couche profonde. Arrivé vers l'extrémité inférieure des ventres du bifémoro-calcanéen, il devient exclusivement tendineux et s'unit étroitement à la lanière de renforcement de la corde du jarret ; il se dégage ensuite de dessous les jumeaux, se place au côté interne de leur tendon, puis à sa face postérieure, et gagne ainsi le sommet du calcanéum. Là, il s'élargit en une calotte fibreuse tapissée par une vaste synoviale vésiculaire, et moulée sur la partie postérieure de cette éminence osseuse, qu'elle enveloppe complètement, pour se fixer sur ses parties latérales en se réunissant aux brides calcanéennes de l'aponévrose jambière. De ce point, le tendon du perforé rejoint bientôt celui du perforant et le suit en arrière jusqu'à la deuxième

phalange, où il se termine en se comportant exactement comme le muscle homonyme du membre antérieur.

Ce muscle fléchit la deuxième phalange sur la première, et celle-ci sur le métatarse. Il concourt aussi à l'extension du pied. Mais son rôle principal est celui d'un lien mécanique qui, pendant la station, fait équilibre au poids du corps en s'opposant à la fermeture des angles du jarret et du boulet, et, pendant la phase d'impulsion de l'appui, solidarise l'extension du métatarse avec celle de la cuisse et de la jambe. De la sorte tous les rayons du membre se redressent et se bandent à la fois ; et cette synergie, dans l'extension comme dans la flexion, est une des particularités les plus remarquables de la fonction locomotrice des membres des Solipèdes.

Poplité (fig. 191, 12).

Situé derrière le tibia, en dessous de l'articulation fémoro-tibiale, ce muscle est oblique de haut en bas et de dehors en dedans, court, épais et triangulaire, tendineux à son angle supéro-externe, formé dans le reste de son étendue de faisceaux charnus rayonnés, d'autant plus longs qu'ils sont plus inférieurs. — Il prend attache : 1° dans la plus inférieure des deux fossettes creusées en dehors du condyle externe du fémur, par son tendon ; 2° sur la surface triangulaire supérieure de la face postérieure du tibia, par ses faisceaux charnus.

Il est en rapport : en arrière, avec les jumeaux et le perforé ; en avant, avec le ligament postérieur de l'articulation fémoro-tibiale et les vaisseaux poplités ; en dehors, avec les deux fléchisseurs profonds des phalanges ; en dedans, avec le demi-tendineux et l'aponévrose jambière. Le tendon, caché à son origine sous le ligament fémoro-tibial externe, glisse sur le contour du ménisque externe et sur la partie postérieure de la facette articulaire externe du tibia, accompagné par un cul-de-sac de la synoviale correspondante.

Le poplité fléchit la jambe en lui imprimant un léger mouvement de rotation en dedans.

Fléchisseur externe ou péronéal des phalanges (fig. 189, 8, et 191, 14).

Ce muscle représente le long fléchisseur du gros orteil et le tibial postérieur de l'homme.

Étendu de l'extrémité supérieure du tibia à la troisième phalange, il se compose d'un corps charnu et d'un tendon. Le

corps charnu, épais et prismatique, est incomplètement divisé en deux portions : l'une interne et superficielle, représentant le tibial postérieur, l'autre externe et profonde, beaucoup plus volumineuse, correspondant au long fléchisseur du gros orteil. Il est fixé : 1° à la face postérieure du tibia sur les empreintes linéaires qui occupent sa surface triangulaire inférieure ; 2° à la tubérosité externe et supérieure du même os ; 3° au péroné ; 4° au ligament interosseux qui unit les deux os.

Le tendon commence au-dessus de l'extrémité inférieure du tibia et est double lui-même à son origine, chaque portion charnue étant suivie d'une portion tendineuse, dont le volume est proportionné au sien propre. La corde unique résultant de la réunion de ces deux tendons primitifs s'engage dans la coulisse du calcanéum où elle est maintenue par une arcade fibreuse qui transforme cette coulisse en une gaine complète, dite *gaine tarsienne* (fig. 192). Elle descend ensuite verticalement, derrière le ligament suspenseur du boulet ; reçoit du ligament tarso-métatarsien postérieur une bride de renforcement analogue à la bride carpienne du membre de devant, mais rudimentaire ; traverse l'anneau du perforé ; s'infléchit avec ce muscle, derrière la coulisse grande sésamoïdienne ; glisse sur la poulie de renvoi de la deuxième phalange et sur le petit sésamoïde; s'épanouit en une *aponévrose plantaire* soutenue par une arcade fibreuse ; et se termine enfin à la crête semi-lunaire de l'os du pied. A partir du métatarse, ce tendon se comporte donc exactement comme le tendon perforant du membre antérieur.

Le fléchisseur externe est en rapport : en dehors, avec l'extenseur latéral des phalanges, le soléaire et l'aponévrose jambière ; en dedans, avec cette même aponévrose et le fléchisseur interne des phalanges ; en arrière, avec les jumeaux, le perforé et la bride de renforcement de la corde du jarret. Son tendon glisse à l'intérieur de la gaine tarsienne, au moyen d'une synoviale vaginale très étendue, qui remonte sur le ligament postérieur de l'articulation tibio-tarsienne, en arrière de laquelle elle apparaît sous la forme d'une tumeur molle quand elle est distendue par la synovie (*vessigon tendineux*) (fig. 192, 3), et qui se prolonge inférieurement jusqu'au-dessus du tiers moyen de la région métatarsienne (fig. 192, 4).

Ce muscle fléchit les phalanges les unes sur les autres et sur le métatarse lorsque le membre est en l'air. Il redresse au contraire le rayon digité quand le membre est à l'appui ; il peut aussi étendre le pied en pressant, lors de sa contraction, derrière l'articulation tibio-tarsienne. En outre, son tendon agit dans

la station comme corde de soutènement à l'égard des phalanges et de l'angle articulaire du boulet.

Chez l'*âne* et le *mulet*, la bride tarsienne de renforcement est absente.

Fléchisseur interne ou tibial des phalanges (fig. 191, 13).

Encore appelé fléchisseur oblique des phalanges, ce muscle équivaut au long fléchisseur des orteils de l'homme. Il est situé entre le muscle précédent et le poplité, et légèrement oblique de haut en bas et de dehors en dedans ; composé d'un corps charnu fusiforme, à texture pennée, et d'un tendon funiculaire, succédant à l'extrémité inférieure du corps charnu. — Son extrémité supérieure se fixe en arrière de la tubérosité externe du tibia. Son tendon se réunit à celui du fléchisseur ex-

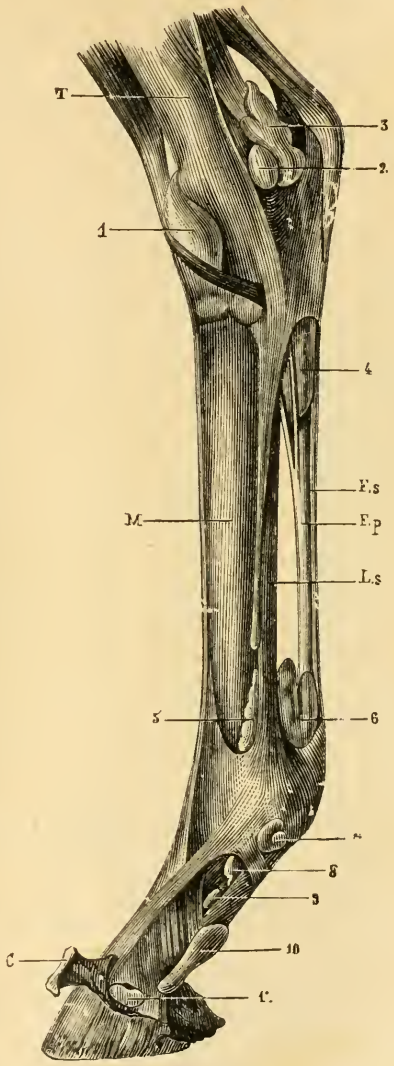

Fig. 192. — Synoviales articulaires et tendineuses du membre postérieur du cheval après injection.

1, synoviale de l'articulation tibiotarsienne, cul-de-sac antérieur ; 2, même synoviale, cul-de-sac postérieur ; 3, cul-de-sac supérieur de la gaine tarsienne ; 4, cul-de-sac inférieur de la même gaine ; 5, cul-de-sac de la synoviale articulaire métatarso-phalangienne ; 6, 7, 8, culs-de-sac supérieur et latéraux de la synoviale grande sésamoïdienne; 9, cul-de-sac postérieur de la synoviale de la première articulation interphalangienne ; 10, cul-de-sac inférieur de la gaine grande sésamoïdienne, mis complètement à nu par l'excision de la membrane de rentorcement du tendon perforant ; 11, cul-de-sac latéral de la deuxième articulation interphalangienne ou articulation du pied. — T, tibia. — M, métatarse. — C, cartilage complémentaire de la troisième phalange renversé en dehors et en avant. — *Fs*, tendon perforé. — *Fp*, tendon perforant. — *Ls*, ligament suspenseur du boulet.

terne, vers le tiers supérieur de la région métatarsienne.

Le corps charnu répond : en avant, au fléchisseur externe, au poplité et à l'artère tibiale postérieure ; en arrière, aux jumeaux et au perforé. Le tendon, logé d'abord dans une gouttière musculeuse qui lui est fournie par son congénère et recouvert par l'aponévrose jambière, s'engage ensuite dans une gaine fibreuse, flexueuse, située au côté interne du tarse et faisant suite à la coulisse qui contourne en arrière la malléole interne.

C'est un congénère du muscle précédent (1).

Différences. — Chez le **bœuf**, le **mouton**, la **chèvre**, les muscles de la jambe présentent d'importantes différences comparativement aux Solipèdes. Dans la région jambière antérieure, on voit :

1° Un muscle complexe, équivalant à l'extenseur antérieur des phalanges et à la corde fémoro-métatarsienne de ces derniers. Simple à son extrémité supérieure qui commence par un tendon dans la fossette digitale située entre la trochlée et le condyle externe du fémur (fig. 193, 1), ce muscle se divise en trois corps charnus, prolongés inférieurement par des tendons. L'un de ces corps charnus, situé en avant et en dedans des deux autres, gagne, par son tendon, l'extrémité supérieure du métatarsien principal et les cunéiformes : c'est le *fléchisseur du pied*, remplaçant la corde fémoro-métatarsienne des animaux solipèdes (fig. 193, 2). Le deuxième, placé en dehors du précédent, constitue un *extenseur commun des doigts*, dont le tendon se comporte absolument comme au membre antérieur (fig. 193, 5, 5', 6). Le troisième, caché par les deux autres, forme l'*extenseur propre du doigt interne*, qui rappelle exactement, par sa disposition, son homonyme du membre de devant.

2° Un muscle *tibial antérieur* constitué par un corps charnu, très mince, triangulaire, logé dans la fosse antéro-externe du tibia, à la partie supérieure de laquelle il s'insère, et par un tendon qui commence vers le milieu du tibia, passe dans un anneau dont est percé le tendon du fléchisseur du pied, puis se dévie en dedans pour venir se fixer sur les cunéiformes et l'extrémité supérieure du métatarsien principal (fig. 193, 4).

3° Un *extenseur propre du doigt externe*, équivalant à l'extenseur latéral des phalanges des Solipèdes. Son corps charnu, tout à fait semblable à celui du muscle analogue du cheval, se termine par un long tendon qui répète en dehors du pied celui de l'extenseur propre du doigt interne (fig. 193, 7, 8, 9, 10).

4° Un muscle représentant le *long péronier* de l'homme, qui, chez les Solipèdes, n'existe même pas à l'état de vestige. Il commence par un

(1) On remarquera que l'appellation « perforant » est appliquée à deux organes différents, en anatomie humaine et en anatomie vétérinaire. C'est pourquoi nous avons adopté les termes « fléchisseur externe et fléchisseur interne des phalanges » qui conviennent à toutes les espèces. Si l'on tenait absolument à conserver dans la nomenclature un muscle perforant au membre postérieur, par raison d'homonymie avec le membre antérieur, il faudrait comprendre sous ce nom les deux muscles que nous venons de décrire et les considérer simplement comme deux chefs de ce perforant. Dans la plupart des Mammifères, c'est le fléchisseur externe qui est le chef principal, mais chez les chameaux la prépondérance appartient au fléchisseur interne.

corps charnu court et conoïde en avant de la tubérosité supérieure et externe du tibia (fig. 193, 3), et il se termine par un long tendon affectant la disposition ci-après : ce tendon, compris d'abord, comme le corps charnu lui-même, entre l'extenseur propre du doigt externe et le triple muscle décrit en premier lieu, arrive en dehors du tarse, s'engage dans la coulisse fibreuse de l'extenseur propre, où il est enveloppé par une synoviale particulière, passe par-dessus ce dernier, en croisant légèrement sa direction, et s'infléchit en arrière d'abord, puis en dedans, en s'insinuant sous les ligaments tibio-tarsien externe, calcanéo-métatarsien et tarso-métatarsien postérieur, qui le maintiennent dans une gouttière pratiquée à la face inférieure de la pièce cuboïdo-scaphoïdienne. Il se termine enfin sur le petit cunéiforme après avoir lancé une petite branche au côté externe de l'extrémité supérieure du canon. Cette traversée de la face plantaire du tarse, du dehors vers le dedans, est éminemment caractéristique de ce muscle chez tous les animaux qui en sont pourvus.

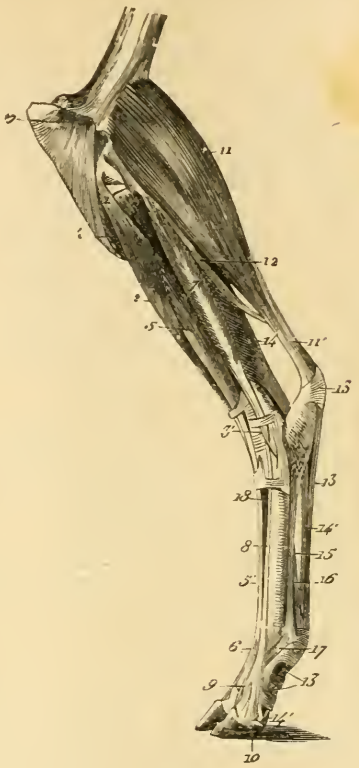

Fig. 193. — Muscles externes de la jambe du bœuf.

1, tendon d'origine du muscle représentant l'extenseur antérieur des phalanges du cheval et la corde fémoro-métatarsienne ; 2, fléchisseur du pied ; 3, long péronier latéral ; 3', son tendon ; 4, origine du jambier antérieur ; 5, extenseur commun des doigts ; 5', son tendon ; 6, bifurcation terminale de ce tendon ; 7, extenseur propre du doigt externe ; 8, son tendon ; 9, son insertion à la deuxième phalange ; 10, son insertion à la troisième phalange ; 11, ventre externe des jumeaux ; 11', leur tendon ; 12, soléaire ; 13, tendon du perforé ; 14, fléchisseur externe des phalanges ; 14', tendon perforant ; 15, ligament suspenseur du boulet ; 16, bride carpienne allant au tendon perforé ; 17, bride lancée par le suspenseur du boulet à l'extenseur propre du doigt externe ; 18, pédieux ; 19, insertion du long vaste sur la rotule et le ligament tibio-rotulien externe.

Dans la région jambière postérieure, on constate que : Le corps charnu du *perforé* est plus épais que dans les Solipèdes ; son tendon se comporte comme au membre de devant. La portion du fléchisseur externe des phalanges représentant le *jambier postérieur* est mieux isolée que dans les Solipèdes et logée dans une dépression de la portion principale ; on la suit très bien jusqu'à la tubérosité externe et supérieure du tibia. Le tendon perforant se comporte comme au membre antérieur ; mais les brides qui, de la région métatarsienne, descendent derrière les talons, pour se confondre avec ses deux branches terminales, sont beaucoup moins fortes que celles procédant de la région métacarpienne.

Le tendon du *fléchisseur interne* rampe sur le tibia dans la plus grande

partie de son trajet au lieu de l'atteindre seulement à une petite distance de la malléole. Le *poplité* envahit un peu la face interne du même os.

Chez le **porc** (fig. 194), les muscles de la jambe ressemblent beaucoup à ceux des Ruminants tout en présentant les particularités suivantes :

Le muscle prenant origine entre la trochlée et le condyle externe du fémur se divise en deux corps charnus au lieu de trois ; l'un, *fléchisseur du pied*, se termine par un gros tendon bifide sur le scaphoïde et le cunéiforme interne ; l'autre, *extenseur des doigts*, se continue par un tendon qui ne tarde pas à se diviser en trois branches : une *interne* terminée sur le côté excentrique du grand doigt interne à la manière d'un extenseur propre, une *moyenne* bifurquée en haut de l'intervalle des deux grands doigts et se comportant comme leur extenseur commun, une *externe* dont la terminaison est assez variable : en général elle fait office d'extenseur commun des deux petits doigts, c'est-à-dire qu'elle donne à chacun d'eux une languette gagnant l'éminence pyramidale de leur phalangette ; parfois elle se termine par deux digitations sur l'extrémité proximale des premières phalanges des deux grands doigts sans rien donner aux petits ; parfois enfin, et c'est peut-être le cas le plus ordinaire, elle donne simultanément aux petits doigts et à l'extrémité proximale des grands.

Le *tibial antérieur* est plus épais mais moins large que celui du bœuf ; son tendon ne traverse pas d'anneau fourni par le fléchisseur du pied ; i se termine sur le cunéiforme interne après avoir croisé par-dessus le ligament interne du tarse, tandis que le tendon cunéen du fléchisseur du pied le croise par-dessous.

Le *long péronier* s'insère par son tendon à l'extrémité proximale du petit métatarsien interne. L'*extenseur latéral* est extenseur propre du grand doigt externe; il occupe la gouttière externe du péroné et se poursuit au moyen d'un fort tendon jusqu'à la deuxième phalange du grand doigt externe. On observe en outre un troisième péronier (fig. 194, 15), situé derrière le précédent, et qui est *extenseur propre du petit doigt externe*; son tendon se prolonge en effet jusqu'à la deuxième phalange de ce doigt, parfois même il envoie une petite languette au doigt voisin.

Signalons enfin, dans cette même région jambière antérieure, un petit muscle équivalant au *long extenseur du gros orteil* de l'homme : organe rudimentaire, procédant de l'arcade péronéo-tibiale, se continuant par un grêle tendon qui traverse un anneau situé du côté interne du tendon fléchisseur du pied et aboutit à la deuxième phalange du petit doigt interne (fig. 194, 16) ; quelquefois il se perd dans le tendon du fléchisseur du pied.

Les *jumeaux de la jambe* sont adhérents au planto-perforé ; l'externe est relativement mince, il s'insère par un tendon en éventail depuis la lèvre antérieure de la fossette sus-condylienne jusqu'au côté externe du condyle, de telle manière que les fibres inférieures de ce tendon se tendent pendant la flexion, tandis que les fibres supérieures se tendent pendant l'extension. — Le *soléaire* fait défaut ; toutefois il se pourrait qu'il fût simplement soudé et confondu avec le jumeau externe. Le *planto-perforé* présente un corps charnu bien développé ; son tendon adhère, en bas du tarse, à l'arcade fibreuse sous laquelle passe le perforant. Il se bifurque à la partie inférieure du métatarse et donne exclusivement aux grands doigts. Le *fléchisseur péronéal* des phalanges est environ quatre fois plus volumineux que le *fléchisseur tibial*. Le tendon perforant qui fait suite à ces deux organes est très épais mais moins large qu'au membre antérieur ; il se termine par quatre branches, deux grosses et deux petites, qui vont aux quatre doigts.

Chez le **chien** et le **chat**, on décrit dans la région jambière antérieure : un tibial antérieur, un extenseur commun des doigts, un extenseur propre du

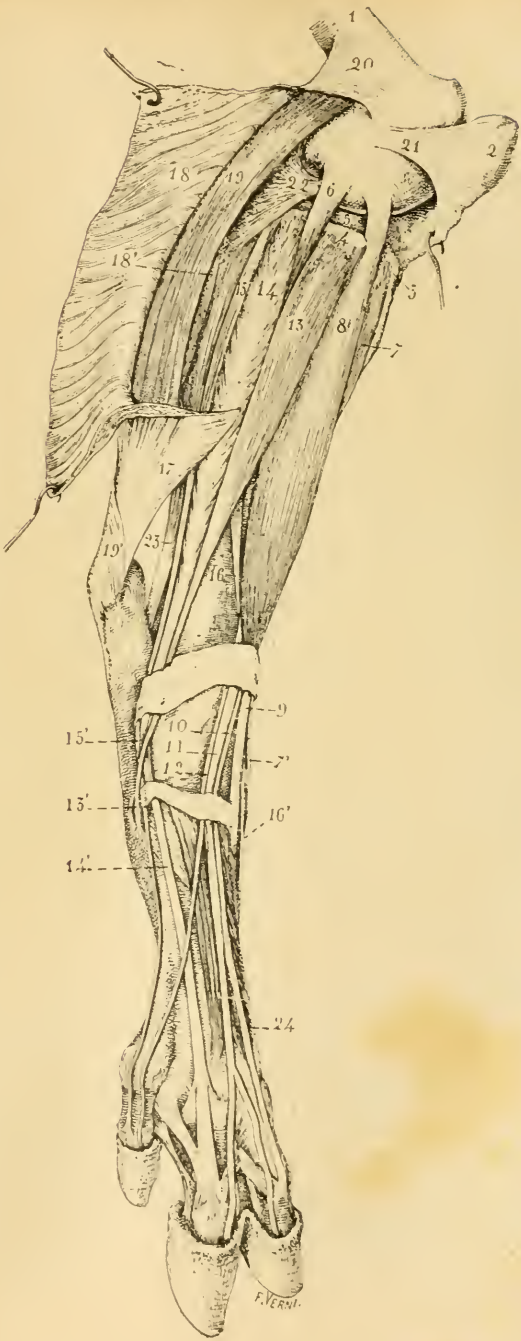

Fig. 194. — Muscles de la jambe et du pied du porc (vue antéro-externe).

1, fémur ; 2, rotule ; 3, tubérosité antérieure de l'extrémité supérieure du tibia ; 4, tubérosité externe du même ; 5, ménisque externe de l'articulation fémoro-tibiale ; 6, ligament fémoro-tibial externe ; 7, tibial antérieur ; 7', son tendon ; 8, extenseur antérieur des phalanges divisé inferieurement en : 9, fléchisseur du pied, son tendon ; 10, 11, 12, extenseur des doigts ses trois branches tendineuses ; 13, long péronier ; 14, court péronier ; 14', son tendon ; 15, péronier du cinquième orteil, ou extenseur propre du petit doigt externe ; 16, extenseur propre du gros orteil ; 16', son tendon ; 17, partie du jumeau externe représentant peut-être le soléair ; 18, jumeau externe incisé et renversé en arrière ; 18', fléchisseur externe des phalanges ; 19, perforé ; 20 insertion en éventail du jumeau externe sur le fémur ; 21, aileron de la rotule ; 22, poplité ; 23, tendon du fléchisseur externe des phalanges avant son entrée dans la gaine tarsienne ; 24, muscle pédieux.

pouce, et trois muscles péroniers. Le *tibial antérieur* est plus volumineux que l'extenseur commun des doigts, dont il recouvre l'extrémité supérieure. Son tendon se termine sur le métatarsien du pouce ; il est fixé dans le pli du jarret par une bride fibreuse d'une disposition assez singulière pour être rapportée ici : attachée en avant de l'extrémité inférieure du tibia, cette bride donne naissance, par son extrémité interne, à un fort cordon ligamenteux qui passe sous le tendon du tibial antérieur pour gagner la face antérieure du tarse, où il contracte d'intimes adhérences avec le ligament capsulaire de cette région, et qui se termine à l'extrémité proximale du métatarsien médian. Ce cordon relie donc l'extrémité inférieure du tibia au métatarse et prévient l'extension outrée de l'articulation tibio-tarsienne.

L'*extenseur commun* ou *long extenseur des doigts* se compose d'un corps charnu fusiforme et d'un tendon quadrifurqué. Le corps charnu, situé sous l'aponévrose jambière, entre le tibial antérieur et les muscles péroniers, recouvre la face externe du tibia et le petit faisceau extenseur propre du pouce; il prend origine, par un court et fort tendon, sur l'extrémité inférieure du fémur, entre le condyle externe et la trochlée. Le tendon terminal passe sous la bride tibiale du jambier antérieur, s'engage dans un autre anneau fibreux situé au niveau du cuboïde et va s'insérer par quatre branches sur les phalanges des grands doigts en se comportant comme le tendon analogue du membre antérieur.

L'*extenseur propre du pouce*, long extenseur du gros orteil de l'homme, existe malgré l'absence ordinaire de ce doigt ; c'est un très grêle faisceau qui se détache du péroné au niveau de l'arcade péronéo-tibiale, longe le tibial antérieur et se perd « soit en s'élargissant et formant une expansion aponévrotique sur la limite distale de l'articulation tarsienne, soit en allant jusqu'à l'extrémité distale du deuxième métatarsien, où il se prolonge encore parfois pour aller s'insérer à la première phalange » (Ellenberger et Baum, *Anatomie du chien*). Si le gros orteil est développé, ce muscle se continue jusqu'à lui par un tendon filiforme.

Les péroniers sont au nombre de trois, comme dans le porc. Le *long péronier* est constitué par un corps charnu conique et très court auquel succède un long tendon. Le corps charnu prend origine en avant de la tubérosité externe et supérieure du tibia, ainsi que sur l'extrémité proximale du péroné. Le tendon descend parallèlement au péroné jusqu'à l'extrémité inférieure de cet os, sur laquelle il glisse et s'infléchit, puis il s'engage dans la coulisse du cuboïde, abandonne une branche courte mais bien isolée à l'extrémité supérieure du cinquième métatarsien, croise ensuite transversalement la direction du tarse, en passant derrière les os de la rangée inférieure, et va se terminer au métatarsien du pouce. Le *court péronier* est un petit muscle penniforme, situé en arrière du précédent et immédiatement appliqué contre le péroné, dont il n'atteint pas l'extrémité supérieure. Il se termine par un tendon qui traverse la coulisse postérieure de la malléole externe et vient s'attacher à l'extrémité proximale du métatarsien externe, en dehors de la branche que le long péronier fournit à ce même métatarsien. Le troisième et dernier péronier est un *extenseur propre du Ve doigt* ; c'est un faisceau charnu très faible, situé en arrière du court péronier, qu'il recouvre en partie ; il s'attache à la partie supérieure du péroné et se continue par un long et grêle tendon qui passe dans la même coulisse malléolaire que ce dernier, puis croise par-dessous le tendon du long péronier et se poursuit jusqu'aux phalanges du doigt externe, où il se joint à l'une des branches de l'extenseur commun.

Dans la région jambière postérieure, on remarque les particularités

suivantes : Le *soléaire* manque chez le chien, mais il existe chez le chat. L'insertion supérieure des *jumeaux* se localise en bas du fémur et présente deux os sésamoïdes juxtaposés aux condyles de cet os et incrustés dans l'épaisseur du ligament fémoro-tibial postérieur. Le *planto perforé* offre un corps charnu prismatique, volumineux, confondu en partie avec le jumeau externe, dont il partage l'origine, et un tendon quadrifurqué comme au membre antérieur. Ce tendon présente à sa surface, un peu avant sa division, plusieurs minces bandelettes musculeuses, trace de la portion charnue du court fléchisseur commun des orteils. Quand, par exception, le pouce existe, il ne reçoit rien du perforé; tandis que le *perforant* lui donne une branche. Ce dernier possède donc, suivant le cas, quatre ou cinq branches, une pour chaque doigt. Les deux chefs qui le constituent (fléchisseur externe, et fléchisseur interne des phalanges) n'offrent rien de particulier. Le *tibial postérieur*, au lieu de se réunir au fléchisseur externe garde son indépendance; c'est un petit muscle situé entre les deux chefs du perforant, composé d'un corps charnu très faible et d'un tendon long et grêle. Il prend origine, par l'extrémité supérieure du premier, en haut du péroné et de la face postérieure du tibia. Son tendon s'accole à celui du fléchisseur interne et s'engage avec lui dans une coulisse de glissement que présente en arrière et en dedans l'extrémité inférieure du tibia. Enveloppé d'une synoviale vaginale propre, à son passage dans cette coulisse, il se dégage bientôt pour se perdre à la surface du ligament tarso-métatarsien postérieur, vers le milieu de la hauteur du tarse. Cette description s'applique spécialement au chien; le tibial postérieur du chat est beaucoup moins rudimentaire.

Chez le **lapin**, les muscles de la jambe ressemblent beaucoup à ceux du chien et du chat. On remarque cependant que le tibial antérieur se termine au métatarsien de l'index, le métatarsien du pouce faisant défaut. En outre il existe, indépendamment du péronier du Ve orteil, disposé comme dans les Carnivores, un *péronier du IVe orteil*, petit muscle situé derrière le précédent, prenant naissance sur la moitié inférieure du bord postérieur du péroné et se continuant par un tendon qui, après avoir glissé dans la même coulisse malléolaire que le péronier du Ve orteil et le court péronier, croise en dessous les tendons de ces muscles pour gagner la première phalange du doigt IV. Cela fait donc en tout quatre muscles péroniers, dont deux servent d'extenseurs propres aux doigts V et IV (1). Le *soléaire* attire aussi l'attention par son développement relativement considérable et par sa couleur foncée ; il est en grande partie couvert par le jumeau externe, et il prend origine, au moyen d'un tendon, sur un tubercule spécial de l'extrémité supérieure

(1) Pour certains auteurs, l'appellation de péronier implique, non seulement des rapports spéciaux avec le péroné, mais encore une terminaison à la partie proximale du pied. Un muscle juxtaposé au péroné, se prolongeant jusqu'aux phalanges, n'est pas, suivant eux, un péronier ; par exemple, ils refusent ce qualificatif à l'extenseur latéral des phalanges des Solipèdes, à l'extenseur propre du doigt externe des Ruminants ou du grand doigt externe du porc, à l'extenseur propre du Ve doigt des Carnivores et des Rongeurs, à l'extenseur propre du IVe doigt de ces derniers. Cette interprétation ne nous paraît pas judicieuse. Un muscle est péronier par le fait de ses connexions, quel que soit son mode de terminaison qui d'ailleurs est susceptible de varier. Nous adoptons donc comme parfaitement légitime l'appellation de péronier extenseur de tel ou tel doigt.

du péroné. Le *plantu-perforé* possède un corps charnu plus développé encore que celui du chien ou du chat; il glisse en arriere du sommet du calcanéum dans une véritable trochlée ; mais il ne montre pas trace d'incrustation musculaire sur son tendon. Le fléchisseur interne des phalanges est manifestement atrophié et reporté sur le bord interne du tibia; il prend origine sur le tiers supérieur de ce bord, ainsi qu'à la tubérosité interne et supérieure du même os, et se continue par un long tendon qui glisse dans une petite coulisse de la malléole interne et se poursuit sur le côté du métatarsien interne (IIe) jusqu'à la première phalange suivante. Cuvier considère cet organe comme un tibial postérieur et dénie au lapin l'existence du fléchisseur interne des phalanges. Nous pensons, au contraire, que cet animal manque de tibial postérieur, mais qu'il possède un fléchisseur interne.

§ 4. — Muscles du pied.

On trouve, chez les animaux solipèdes : 1° deux *lombricaux* et deux *interosseux*, qui répètent ceux des membres de devant ; 2° un *pédieux*.

Pédieux ou court extenseur commun des orteils.

Petit faisceau rubané, situé en avant du métatarsien principal, sous les tendons extenseurs des phalanges et dans leur angle de réunion ; attaché, par son extrémité inférieure, à la face profonde du tendon commun à ces deux muscles, d'autre part, à l'extrémité inférieure du calcanéum. Il concourt à l'extension du doigt.

Différences. — Bœuf, mouton, chèvre. — Le *pédieux* est le seul muscle de la région du pied que l'on rencontre chez ces animaux. Il s'attache en bas sur le tendon de l'extenseur commun des doigts et sur celui de l'extenseur propre du doigt interne (fig. 193, 18).

Porc. — Cet animal possède : 1° un muscle *pédieux* qui s'étend jusqu'en bas du métatarse, où il se termine par deux tendons sur les deux branches de l'extenseur commun destinées aux grands doigts, et souvent aussi sur les phalanges du petit doigt interne par un troisième tendon ; 2° quatre *interosseux métatarsiens*, qui ne semblent point différer, dans leur disposition générale, des interosseux métacarpiens ; 3° enfin quelques vestiges intimes des muscles courts du gros orteil et du petit orteil de l'homme.

Carnivores. — Chez le *chien* et le *chat*, il existe dans la région du pied : 1° un muscle *pédieux*, formé de trois faisceaux qui prennent leur origine, soit à l'extrémité inférieure du calcanéum, soit sur les gaines tendineuses du pli du jarret, et qui se terminent sur les deuxième, troisième et quatrième doigts, par de petits tendons réunis aux branches de l'extenseur commun ; 2° des languettes musculeuses annexées au tendon perforé, trace de la portion charnue du *court fléchisseur commun des orteils* de l'homme : 3° un *accessoire du perforant* ou *chair carrée de Sylvius*, muscle petit et avorté qui commence en dehors du tarse et se termine par une aponévrose fort délicate sur la face postérieure du tendon perforant ; 4° deux ou trois bandelettes pâles et rudimentaires, situées en

dedans du tarse, vestiges des *muscles courts du gros orteil* de l'homme; 5° un *abducteur de l'orteil externe*, muscle mince et allongé, se portant obliquement du ligament tarso-métatarsien postérieur au côté interne de la première phalange de ce doigt ; 6° quatre *interosseux métatarsiens*, ressemblant aux muscles analogues de la région métacarpienne ; 7° des *lombricaux* semblables à ceux du membre antérieur.

CHAPITRE III

MUSCLES CHEZ LES OISEAUX

On retrouve, chez les Oiseaux, la plupart des muscles que nous venons de décrire. Seulement ils sont appropriés par leur forme, leur volume, leur complication, etc., à la conformation particulière du squelette de ces animaux.

Entreprendre dans cet ouvrage, essentiellement pratique, la description spéciale de tous ces organes serait manquer le but que nous nous sommes proposé. Aussi, nous bornerons-nous à traiter les points suivants, les seuls qui présentent de l'intérêt au point de vue de la mécanique animale :

1° *Des tendons.* — Les tendons des Oiseaux présentent, dans le membre inférieur et à l'extrémité de l'aile, des ossifications plus ou moins étendues sur leur trajet. Et cette transformation du tissu fibreux des muscles n'est point un effet sénile, car on la remarque déjà chez les animaux fort jeunes. En enlevant aux cordes tendineuses la plus grande partie de leur souplesse, elle leur donne sans doute une plus grande ténacité et leur permet de transmettre d'une manière plus intégrale aux leviers osseux l'action des puissances musculaires. On observera du reste que l'ossification partielle des tendons ne survient pas exclusivement dans les membres, il n'est pas rare de la rencontrer dans d'autres régions encore ; et nous citerons en première ligne le cou des Échassiers. On conserve, au cabinet des collections de l'École de Lyon, le squelette d'un héron qui présente au plus haut degré cette particularité : les vertèbres cervicales de cet animal sont hérissées d'une multitude de stylets osseux filiformes, tous dirigés en bas, lesquels stylets proviennent de l'ossification des fibres tendineuses annexées aux muscles de la région cervicale.

2° *Des muscles pectoraux.* — Les deux mouvements alternatifs qui produisent le vol, c'est-à-dire l'abaissement et l'élévation des ailes, étant dus à l'action des pectoraux, ces muscles méritent une mention spéciale.

Le *pectoral superficiel* ou *grand pectoral*, qui à lui seul pèse plus que tous les autres muscles de l'Oiseau pris ensemble, s'attache à la fourchette, à la grande crête du sternum et aux dernières côtes ; il se termine à la ligne âpre, très saillante, de l'humérus. C'est par son moyen que les Oiseaux donnent les violents coups d'ailes nécessaires pour le vol.

Le *pectoral profond* ou *petit pectoral* est « placé dans l'angle que fait le corps du sternum avec sa crête et dans l'intervalle de la fourchette et de l'os coracoïde. Son tendon passe dans le trou formé par l'union de la fourchette, de l'os coracoïde et de l'omoplate, comme sur une poulie, et s'attache au-dessus de la tête de l'humérus, qu'il relève. C'est au moyen de cette disposition de poulie que la nature a pu placer ainsi un releveur à la face inférieure du tronc et abaisser d'autant le centre de gravité, sans quoi l'Oiseau aurait été exposé à culbuter en l'air. » (Cuvier, *Leçons d'anatomie comparée.*)

Cuvier, suivant la nomenclature de Vicq-d'Azyr, appelle ce dernier muscle *pectoral moyen*, et il donne le nom de *petit pectoral* à un faisceau triangulaire qui part de l'angle latéral du sternum et de la base de l'os coracoïde pour se porter sous la tête de l'humérus. Nous pensons avec Meckel que ce muscle n'appartient pas à la région pectorale, mais à celle de l'épaule, et que c'est le coraco-brachial qui a suivi l'apophyse coracoïde dans son développement.

3° *Du diaphragme.* — « Dans les Oiseaux, le diaphragme affecte une disposition si différente de celle qu'on observe dans les Vertébrés supérieurs que son existence, tour à tour contestée et méconnue, admise et réfutée, est encore problématique aujourd'hui pour un grand nombre d'anatomistes ; cependant ce muscle existe et son développement est en parfaite harmonie avec l'importance de ses fonctions. Deux plans le composent ; confondus à leur point de départ, ces plans s'isolent bientôt pour suivre, l'un une direction transversale, l'autre une direction oblique : le plan transversal, de forme triangulaire, se porte horizontalement des côtes droites aux côtes gauches en s'appliquant sur la face inférieure des poumons ; le plan oblique, saillant en avant, concave en arrière, s'étend de la partie dorsale du rachis au sternum et divise la cavité du tronc en deux cavités secondaires, le thorax et l'abdomen.

« Dans les Oiseaux, comme dans les Mammifères, le diaphragme est donc appelé à remplir deux usages principaux ; seulement, pour réaliser cette double destination, dans les premiers il a été en quelque sorte dédoublé. Loin d'être privés de ce muscle inspirateur ou de le posséder à un degré rudimentaire, les Oiseaux sont donc réellement pourvus de deux diaphragmes : l'un *pulmonaire* qui préside à la dilatation des poumons, l'autre *thoraco-abdominal* qui cloisonne la grande cavité du tronc et concourt à l'aspiration de l'air atmosphérique en dilatant de vastes réservoirs aériens adossés à sa face antérieure. De ces deux plans musculaires, le premier a pour analogue, dans l'homme et les Mammifères, toute la partie du diaphragme qui s'insère au sternum et aux côtes, le second représente manifestement les piliers du diaphragme. »

Cette description, empruntée à un travail de Sappey, donne une idée parfaitement exacte de la disposition du muscle auquel elle s'applique.

APPAREIL DE LA DIGESTION

Considérations générales. — Nous venons de considérer l'animal comme une machine locomotrice. Or, cette machine s'use, comme toute autre, en fonctionnant. Elle ne se maintient dans les conditions normales que par l'apport incessant de nouveaux matériaux empruntés au monde extérieur, qu'on appelle *aliments*. Mais ces matériaux ne peuvent être utilisés tels quels et distribués directement aux divers organes par l'appareil circulatoire ; ils ont besoin, pour être absorbés et assimilés, de subir une préparation préalable qu'on appelle *digestion*. Et l'appareil dans lequel s'opère ce travail de préparation et d'absorption est l'*appareil digestif*, l'un des plus importants de l'économie. Il ne constitue pas, à proprement parler, une caractéristique essentielle de l'animalité, puisqu'il y a des animaux sans cavité digestive, mais il en est à coup sûr l'un des attributs les plus saillants, ainsi que l'a fait remarquer l'illustre G. Cuvier.

Considéré chez les Vertébrés, il représente un long tube, le plus souvent replié maintes fois sur lui-même, renflé de distance en distance et pourvu sur son trajet de plusieurs organes appendiculaires qui sont, pour la plupart, de nature glanduleuse. Ce tube, parcourant le corps de l'animal dans toute sa longueur, s'ouvre à l'extérieur par deux orifices, l'un initial pour l'introduction des aliments, l'autre terminal pour l'expulsion des excréments ou résidus de la digestion. Suivant les Vertébrés que l'on envisage, il présente des variétés fort nombreuses, en rapport avec les habitudes et le genre de vie ; aussi son étude est-elle doublement intéressante : au point de vue de la zoologie pure et au point de vue de l'hygiène, qui en tire de précieuses indications quant au régime des animaux. Cette diversité n'est d'ailleurs pas exclusive d'un type commun à tout l'embranchement. Ainsi, quel que soit le Vertébré que l'on considère, son tube alimentaire sera composé de : la *bouche*, l'*arrière-bouche*, l'*œsophage*, l'*estomac* et l'*intestin*. Et ce système de cavités se divise physiologiquement en deux sections prin-

cipales : une première, *ingestive*, servant à conduire les aliments du milieu extérieur dans l'estomac, tout en leur faisant subir diverses modifications qui préparent la digestion ; une deuxième, *digestive*, où se passent les phénomènes essentiels de la fonction et où se fait le départ entre la partie utilisable et la partie résiduelle des aliments, celle-ci évacuée au dehors à l'état de fèces ou matières fécales, celle-là absorbée pour réparer les pertes incessantes des liquides nutritifs. On pourrait même distinguer à part, comme une section *éjective*, la partie terminale de l'intestin (gros intestin), qui est spécialement préposée à recevoir les déchets et à les conduire au dehors, tout en les épuisant de ce qu'ils pouvaient encore contenir d'absorbable.

La première section ou section sus-diaphragmatique (pré-diaphragmatique chez les Quadrupèdes) est formée de la bouche, de l'arrière-bouche et de l'œsophage, que l'on désigne en commun sous le nom d'*organes préparateurs de l'appareil digestif* ; tandis qu'on appelle *organes essentiels* de ce même appareil ceux de la section sous ou post-diaphragmatique, c'est-à-dire l'estomac et l'intestin. Chacune de ces deux grandes parties présente des *organes annexes*, qui sont : les *glandes salivaires* pour la première, le *foie*, le *pancréas* et la *rate* pour la seconde.

D'une manière générale, la paroi du tube digestif se compose de deux tuniques concentriques, une muqueuse et une musculeuse, auxquelles s'ajoute une tunique séreuse sur les parties du tube contenues dans la poitrine ou l'abdomen. Quant aux organes annexes, ils sont, à l'exception de la rate, de nature franchement glandulaire et pourvus de canaux excréteurs qui les font communiquer avec le canal alimentaire.

CHAPITRE PREMIER

APPAREIL DIGESTIF DES MAMMIFÈRES

ARTICLE Ier. — ORGANES PRÉPARATEURS

§ 1er. — Bouche.

La bouche, vestibule des voies digestives, est une cavité située entre les deux mâchoires, allongée suivant le grand axe de la tête et percée de deux ouvertures : l'une antérieure, pour l'introduction des aliments, l'autre postérieure, par laquelle ils passent pour s'engager dans le pharynx.

La bouche offre à étudier : 1° les *lèvres*, qui circonscrivent son ouverture antérieure ; 2° les *joues*, qui forment ses parois latérales ; 3° le *palais*, qui en constitue la paroi supérieure, voûte ou plafond ; 4° la *langue*, appendice musculeux qui occupe la paroi inférieure ; 5° le *voile du palais*, cloison membraneuse faisant suite au palais, au fond de la cavité buccale, qu'elle sépare du pharynx, et concourant à former, avec la base de la langue, l'*isthme du gosier* qui fait communiquer ces deux cavités; 6° les *dents*, disposées en arcades sur les bords opposés des deux mâchoires. Nous considérerons ensuite : 7° la *bouche en général*.

Lèvres (fig. 141).

Ce sont deux replis musculo-tégumentaires situés l'un au-dessus, l'autre au-dessous de l'ouverture extérieure de la bouche, qu'ils circonscrivent. Il y a, par conséquent, une *lèvre supérieure* et une *lèvre inférieure*, réunies de chaque côté par une *commissure*. Chacune présente : une face externe, une face interne, un bord libre et un bord adhérent.

La *face externe* est convexe ; elle offre : à la lèvre supérieure, une légère dépression médiane, comprise entre deux lobes latéraux, trace du sillon sous-nasal de l'homme ; à la lèvre inférieure et tout à fait en arrière, la protubérance charnue qu'on appelle *houppe du menton*. Cette face, formée par la peau, est garnie de poils fins et courts, parmi lesquels on remarque de longs crins, épais et rudes, dont les follicules, implantés perpendiculairement, dépassent le tégument et plongent dans le tissu musculeux sous-jacent ; ces crins sont autant de poils tactiles à sinus sanguins.

La *face interne*, formée par la muqueuse buccale, est moulée sur le bout des mâchoires et les dents incisives ; elle est concave, lisse, constamment humectée par la salive, de couleur rose, parfois marbrée de noir. On y remarque, à la lèvre supérieure surtout, de nombreux orifices sur de tout petits mamelons : ce sont les ouvertures des canaux excréteurs des glandules labiales.

Le *bord libre*, mince et tranchant, montre la ligne très nette de démarcation qui sépare les deux téguments : peau et muqueuse.

Le *bord adhérent* est indiqué à l'intérieur de la bouche par un sillon au niveau duquel la muqueuse se réfléchit sur les gencives (sillon gingivo-labial, supérieur ou inférieur). Hors de la bouche, rien n'indique la limite périphérique des lèvres, la peau se continuant insensiblement sur les régions voisines.

Les *commissures* sont arrondies et disposées symétriquement

par rapport à la ligne médiane ; elles correspondent sensiblement au milieu de la longueur des barres.

En se réunissant l'une à l'autre, les deux lèvres circonscrivent entre elles l'*orifice buccal*, qui peut être hermétiquement fermé ou plus ou moins ouvert, suivant le jeu des mâchoires et l'état de contraction des muscles des lèvres.

Chaque lèvre se compose de deux couches tégumentaires, entre lesquelles on trouve du tissu musculaire et des glandules, parties auxquelles s'ajoutent des vaisseaux et des nerfs.

1° *Téguments.* — La *peau* est très résistante et d'autant plus adhérente qu'on approche davantage du bord libre ; elle reçoit sur sa face profonde l'insertion des faisceaux charnus sous-jacents. La *muqueuse* participe des caractères généraux de la muqueuse buccale, c'est-à-dire qu'elle est revêtue d'un épithélium stratifié pavimenteux ; son chorion est épais et dense, hérissé de papilles coniques simples qui sont noyées dans l'épithélium et par conséquent non apparentes à la superficie de la muqueuse (papilles adélomorphes).

2° *Muscles.* — Nous ne ferons que rappeler ici : le *labial*, disposé en sphincter autour de l'orifice buccal et partant commun aux deux lèvres ; — dans la lèvre supérieure, l'expansion aponévrotique terminale des *deux releveurs propres* de cette lèvre, le tissu musculo-fibreux qui sépare cette expansion de la peau, enfin la terminaison du *canin* et d'une branche du *releveur commun de l'aile du nez et de la lèvre supérieure* ; — dans la lèvre inférieure, le *muscle de la houppe du menton* et ses suspenseurs, la terminaison de l'*abaisseur* de cette lèvre, celle du *risorius de Santorini* ; — enfin les *muscles incisifs*. Tous ces muscles ayant été étudiés avec détails en myologie, nous ne reviendrons pas sur leur description (voir p. 342 et suivantes).

3° *Glandules labiales.* — Elles forment une couche presque continue sous la muqueuse. Ce sont de petites glandes salivaires dont nous reparlerons plus loin.

4° *Vaisseaux et nerfs.* — Le sang est apporté dans les lèvres par les *artères palato-labiales, labiales supérieures* et *labiales inférieures*. Il fait retour par les *veines* satellites de ces deux derniers vaisseaux, lesquelles sont étroitement logées entre les faisceaux musculaires et fibreux. — Les *lymphatiques*, très nombreux, gagnent les ganglions de l'auge. — Les *nerfs* sont de deux sortes : les uns, moteurs, provenant du facial et s'épuisant dans le tissu musculaire, dont ils animent la contractilité ; les autres, sensitifs, fournis par les branches maxillaires du trijumeau ; ces derniers se distinguent par leur nombre et leur volume considérables ; ils se terminent pour la plupart dans la

peau, à laquelle ils communiquent une exquise sensibilité.

Fonctions. — Les lèvres servent à la préhension des aliments solides et liquides ; elles retiennent ces aliments dans la bouche après leur introduction et empêchent l'écoulement de la salive au dehors. On doit encore les regarder, la supérieure surtout, comme des organes de tact fort délicats.

Joues (fig. 141 et 196).

En Extérieur, les joues correspondent aux faces latérales de la tête et comprennent une région massétérine ou *plat de la joue* et une région buccinatrice ou *poche de la joue*. En Anatomie, on donne ce nom aux deux parois membraneuses qui ferment la bouche par côté, s'étendant, d'une part, de la commissure des lèvres aux piliers antérieurs du voile du palais, d'autre part, d'une mâchoire à l'autre. Les joues sont nettement limitées, en haut et en bas, par les sillons que forme la muqueuse en se réfléchissant de leur face interne sur les bords alvéolaires du maxillaire supérieur et du maxillaire inférieur (fig. 196) : sillons jugo-gingivaux faisant suite aux sillons labio-gingivaux dont il a été parlé plus haut. Le plus grand diamètre des joues est antéro-postérieur comme celui de la cavité qu'elles closent. Leur diamètre vertical est très étroit en arrière ; mais en avant, grâce à une certaine flaccidité, il est susceptible de prendre quelque amplitude lors de l'écartement des mâchoires.

Les joues sont formées par la *muqueuse buccale* et la *peau*, entre lesquelles s'interposent du *tissu musculaire*, des *glandes*, des *vaisseaux* et des *nerfs*.

1° *Muqueuse.* — Sa face externe est unie d'une manière intime au muscle buccinateur et aux glandes molaires inférieures. Sa face libre présente, au niveau de la troisième dent molaire supérieure, l'embouchure du canal parotidien, percée au sommet d'un tubercule plus ou moins gros ; on y remarque encore, en face de chaque arcade dentaire, une série linéaire de petits points saillants, analogues dans leur constitution au gros tubercule parotidien : ce sont les orifices d'excrétion des glandes molaires. — La structure de la muqueuse des joues est la même que celle de la muqueuse des lèvres.

2° *Peau.* — La peau n'offre rien de particulier à signaler.

3° *Tissu musculaire.* — Ce tissu constitue principalement le buccinateur et l'abaisseur de la lèvre inférieure, muscles dont la face externe est recouverte par le masséter, les glandes molaires supérieures et la peau ; tandis que l'interne répond à la muqueuse et aux glandes molaires inférieures.

4° *Glandes.* — Elles constituent deux traînées de lobules désignés sous le nom de *glandes molaires.* On les décrira avec les glandes salivaires.

5° *Vaisseaux et nerfs.* — L'*artère faciale,* les deux *coronaires* et la *buccale* apportent le sang aux joues. Les *veines* homonymes accompagnent les artères dans la paroi de la joue. Les *lymphatiques* se rendent aux ganglions de l'auge. Les *nerfs* sont de même nature et proviennent des mêmes sources que ceux des lèvres, c'est-à-dire du facial pour la couche musculeuse, du trijumeau pour les téguments.

Fonctions. — Les joues servent dans la mastication d'une manière très active, en repoussant constamment, par l'action du buccinateur, les aliments sous les meules dentaires.

Palais (fig. 195).

Le *palais* ou *voûte palatine* est circonscrit en avant et par côté par l'arcade dentaire supérieure, et continué en arrière par le voile du palais au niveau de l'arcade palatine. C'est donc une surface qui représente exactement dans sa configuration la voûte palatine osseuse.

On y remarque un léger sillon médian ou raphé qui la partage en deux moitiés égales et commence en avant à la base d'un petit tubercule. Des sillons courbes transversaux, au nombre d'une vingtaine, divisent chaque moitié en un nombre égal d'arcs saillants ou crêtes à concavité tournée en arrière, d'autant moins marqués qu'ils sont plus postérieurs. Ces crêtes résultent chacune de la rencontre de deux plans inclinés dont le postérieur est beaucoup plus abrupt que l'antérieur, ce qui peut favoriser l'acheminement des matières alimentaires vers l'isthme du gosier, ou du moins apporter quelque obstacle à leur retour.

Le palais, appuyé sur la voûte osseuse formée par les os palatins, maxillaires supérieurs et intermaxillaires, comprend dans son organisation :

1° Une *membrane fibreuse,* appliquée sur les os précités, qui soutient un lacis veineux remarquablement développé, sorte de tissu érectile qui donne au palais plus ou moins d'épaisseur suivant son état de turgescence (fig. 195, 2) ;

2° Une *muqueuse,* extrêmement adhérente, par sa face profonde, à la couche précédente, d'une couleur blanchâtre, très épaisse au niveau des crêtes, mince au fond des sillons. Son chorion présente des papilles coniques nombreuses, surtout au niveau des arcs saillants, mais toutes noyées dans l'épithélium et par conséquent non visibles à l'extérieur. Celui-ci est remarquable

par sa grande épaisseur. A la partie postérieure du palais, la muqueuse devient plus mince, plus délicate, et présente quelques glandules salivaires qui déversent leur produit à sa surface, mais il n'y a pas là une véritable couche glanduleuse, comme on en observe chez l'homme ;

3° Deux *artères* volumineuses, les *palatines* ou *palato-labiales*, logées dans les sillons de la voûte osseuse, marchant parallèlement l'une à l'autre et se réunissant en arcade pour former un tronc unique qui s'engage dans le trou incisif.

Leur arcade d'inoculation, assujettie par deux petites languettes cartilagineuses (fig. 195, 4), correspond au deuxième sillon du palais : rapport important à connaître au point de vue chirurgical, car on doit bien se garder de blesser ces vaisseaux quand on pratique la saignée au palais.

Le sang charrié par les artères palatines arrive dans la couche érectile et se dégorge en définitive dans deux troncs veineux fort courts qui ne passent pas avec les artères palato-labiales dans le conduit palatin, mais bien dans la scissure sta-

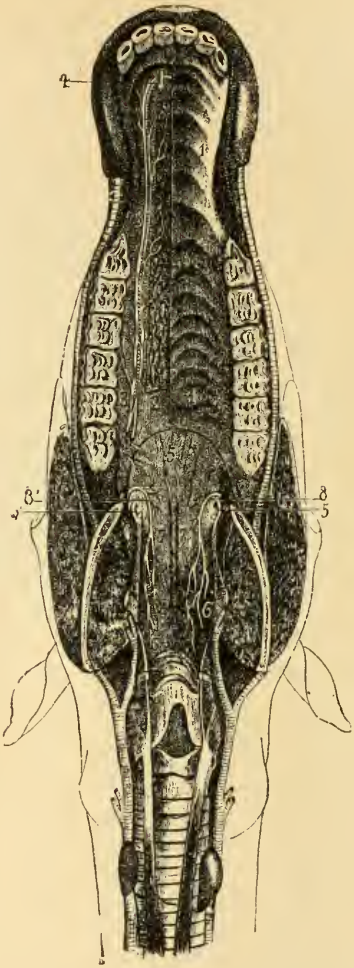

Fig. 195. — Palais et voile du palais du cheval (on a enlevé la muqueuse du palais du côté droit, ainsi que la muqueuse et la couche glanduleuse du voile du palais).

1, sillons et crêtes de la muqueuse palatine : 2, réseau veineux de la couche profonde, entamé du côté externe pour montrer l'artère palatine ; 3, artère palatine, accompagnée par les filets du nerf palatin ; 4, languette cartilagineuse sur laquelle passe et s'infléchit l'artère palatine ; 5, aponévrose staphyline ; 5', extrémité terminale du tendon du péristaphylin externe, formant par son expansion l'aponévrose staphyline ; 6, m. pharyngo-staphylin ; 7, m. palato-staphylin : 8, nerfs staphylins.

phyline, pour aller se jeter dans les veines alvéolaires.

Les *lymphatiques* se dirigent en arrière pour se rendre aux ganglions de l'auge ;

4° Des *nerfs* sensitifs, satellites des artères et fournis par la branche maxillaire supérieure de la cinquième paire encéphalique et par le ganglion sphéno-palatin.

Fonctions. — Le palais joue dans la mastication et la déglutition un rôle passif important en donnant à la langue un point d'appui solide dans les mouvements qu'elle exécute pour repousser les aliments sous les dents molaires et pour chasser le bol alimentaire au fond de la bouche.

Canal lingual et langue (fig. 196 et 197).

A. **Canal lingual.** — La paroi inférieure ou plancher de la bouche, circonscrite par l'arcade dentaire inférieure, forme une cavité allongée qui contient la langue et que l'on appelle *canal lingual* ou mieux *région sublinguale*. Cette région occupe à son tiers antérieur la face supérieure du corps du maxillaire ; elle est constituée, dans le reste de son étendue, par un double sillon qui se dirige au fond de la bouche, sur les côtés de la langue. On y remarque les *crêtes sublinguales* et les *barbillons*, dont nous parlerons quand nous ferons la description des glandes sublinguales et maxillaires.

B. **Langue.** — La langue occupe toute l'étendue du canal lingual et remplit complètement la bouche dans l'état de fermeture des mâchoires. Elle s'étend depuis l'épiglotte jusqu'aux incisives et repose sur l'espèce de sangle que forment les deux muscles mylo-hyoïdiens réunis. C'est un organe charnu, très mobile, enveloppé presque entièrement par la muqueuse buccale, fixé à l'hyoïde et au maxillaire inférieur, ainsi qu'au larynx et au voile du palais, soit par les muscles qui forment la base de son tissu, soit par la membrane tégumentaire qui le revêt et se réfléchit sur les parties voisines. Nous lui distinguerons pour l'étude un *corps*, une *base* et une *partie libre* (fig. 197).

a) Le *corps* de la langue figure une pyramide triangulaire, aplatie d'un côté à l'autre, à laquelle on distingue trois faces et trois bords. — La *face supérieure* ou dorsale, plus étroite en avant qu'en arrière, est bombée et hérissée d'une infinité de papilles qui lui donnent un aspect tomenteux. Deux de ces papilles, situées près de la base de l'organe, sont remarquables par leur énorme volume, leur apparence lobulée et la rainure qui les entoure ; on les connaît sous le nom de *lacunes* ou *trous borgnes de Morgagni*. Cette face répond à la voûte palatine quand les mâchoires sont rapprochées. Elle présente une muqueuse épaisse

et dure. — Les *faces latérales* sont appliquées contre la face interne des arcades molaires et des branches du maxillaire inférieur ; leur muqueuse est mince et lisse dans la partie opposée à la branche maxillaire ; on n'y voit que quelques papilles fongiformes et les orifices d'un certain nombre de glandules lin-

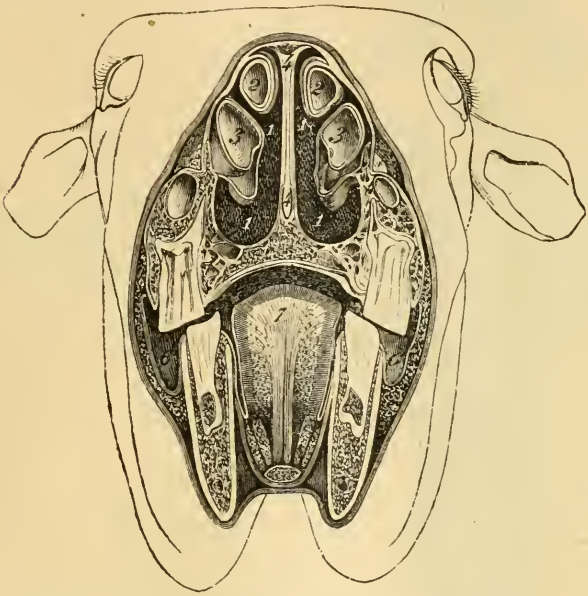

Fig. 196. — Coupe segmentale de la tête du cheval, montrant la position de la langue à l'intérieur de la bouche.

1, fosse nasale ; 2, cornet supérieur ; 3, cornet inférieur ; 4, cloison médiane du nez ; 5, espace central de la bouche (plus spacieux qu'il n'est en réalité dans l'état de rapprochement des mâchoires) ; 6, vestibule de la bouche ; 7, coupe de la langue (celle-ci remplit le canal lingual et repose sur les mylo-hyoïdiens).

guales ; elle s'épaissit et prend un aspect finement tomenteux en regard des arcades dentaires, le champ papillaire de la face supérieure se réfléchissant un peu sur les côtés. — Les *bords latéraux* établissent l'union entre la face dorsale et les faces latérales ; ils ne présentent rien de particulier. — Le *bord inférieur* n'existe pour ainsi dire que fictivement, car c'est par lui que pénètrent dans la langue les muscles qui constituent la masse de celle-ci, et c'est par lui qu'elle est fixée au fond du canal.

b) La *base* de la langue s'oppose au voile du palais, avec lequel elle circonscrit l'isthme du gosier ; c'est un plan incliné de haut en bas et d'avant en arrière qui fait suite à la face supérieure du corps et aboutit à un sillon contournant la base de l'épiglotte ; sa muqueuse, ridée, très folliculeuse et dépourvue de papilles, présente trois replis : un médian qui se jette sur la

face antérieure de l'épiglotte, et deux latéraux, plus antérieurs qui réunissent la base de la langue avec le voile du palais en limitant l'isthme du gosier par côté ; le premier est appelé *repli glosso-épiglottique* ; les seconds sont connus sous les noms de *piliers postérieurs de la langue* ou *piliers antérieurs du voile du palais*. Au-devant de ces derniers, à la partie tout à fait postérieure de chacun des bords latéraux de la langue, on remarque, avec un peu d'attention, une petite saillie ovoïde de 1cm,5 à 2 centimètres de long, découpé en lamelles par cinq ou six incisures transverses, c'est l'*organe folié, organe de Mayer*, ou *organe latéral du goût* (fig. 197, 4). Les lames ou feuillets en lesquels cette saillie est divisée sont des *papilles foliées* ou *foliacées*. En arrière des piliers postérieurs de la langue, de chaque côté de l'isthme du gosier, existe une excavation triangulaire, comprise

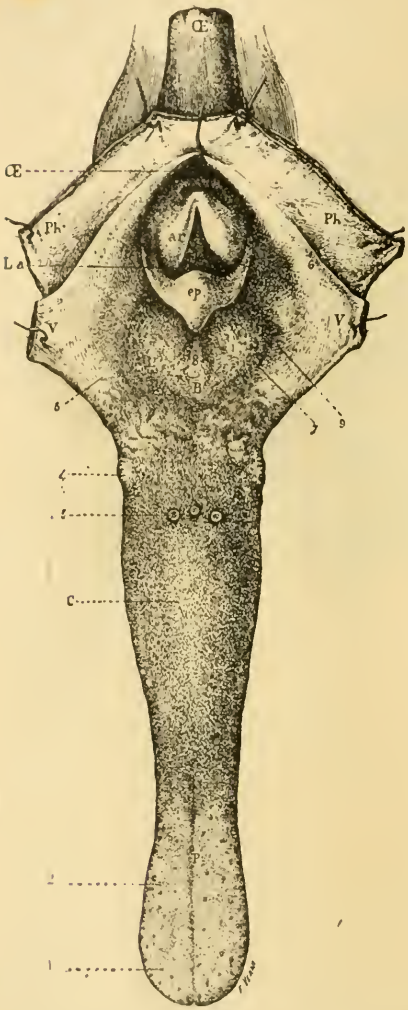

Fig. 197. — Langue d'un âne, vue par sa face dorsale, avec l'entrée du larynx et l'entrée de l'œsophage, le voile du palais et la paroi pharyngienne ayant été coupés par le milieu et leurs deux moitiés déjetées latéralement.

B, base de la langue ; C, corps ; P, partie libre ou pointe ; V, voile du palais ; *Ph*, paroi pharyngienne ; Œ, œsophage ; *ep*, épiglotte ; *ar*, aryténoïdes ; *La*, entrée du larynx ; 1, papilles fongiformes ; 2, papilles filiformes ; 3, trous borgnes de Morgagni qui, par une exception fréquente chez l'âne sont au nombre de trois au lieu de deux ; 4, organe folié ; 5, pilier antérieur du voile ; 6, pilier postérieur ; 7, cryptes amygdaloïdes de la base de la langue ; 8, repli glosso-épiglottique ; 9, fosse amygdalienne

entre la base de la langue et le voile : c'est la fosse *amygdalienne* où l'on voit une traînée allongée de nombreux orifices donnant accès dans des cryptes qui représentent l'amygdale, mais une amygdale dispersée, dépourvue de relief. Des cryptes semblables, plus petits, s'observent aussi sur la base de la langue, percés sur de petits mamelons.

c) La *partie libre* de la langue est aplatie de dessus en dessous et en quelque sorte moulée sur le corps du maxillaire inférieur.

Fig. 198. — Papille filiforme composée de la langue d'un chien.

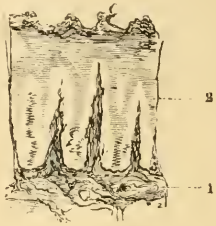

Fig. 199. — Papilles filiformes adélomorphes de la pointe de la langue du cheval.

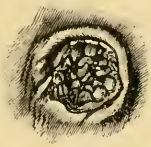

Fig. 200. — Un trou borgne de Morgagni de la langue du cheval, vu par sa face supérieure.

1, chorion de la muqueuse ; 2, épithelium.

Sa face supérieure est à peu près plane, parcourue par un léger sillon médian, et un peu déprimée par rapport à celle du corps ; elle offre une muqueuse souple et très finement tomenteuse. La face inférieure se continue avec les faces latérales du corps ; elle est parfaitement lisse, légèrement convexe, et présente en arrière l'insertion du *frein* ou *pilier antérieur* de la langue, repli muqueux médian, assez ample, qui se détache, d'autre part, du canal lingual. Les bords de cette partie libre se réunissent en avant en décrivant une courbe parabolique qui se met en rapport avec les arcades incisives, courbe légèrement échancrée sur la ligne médiane.

La langue présente à étudier dans sa structure : 1° la *membrane muqueuse* qui la revêt, avec ses papilles et ses glandules ; 2° le *tissu musculeux* qui en forme la masse ; 3° des *vaisseaux* et des *nerfs*.

1° Membrane muqueuse. — Cette membrane enveloppe la langue comme un étui en se réfléchissant du fond du canal sur les faces latérales, pour recouvrir ensuite la face supérieure et revêtir la partie libre tout entière ; elle se réunit avec la muqueuse de la face antérieure du voile par les piliers postérieurs et se continue en arrière avec les muqueuses du larynx et du pharynx. La muqueuse linguale n'a pas partout la même

épaisseur ni la même résistance ; elle est incomparablement plus mince et plus délicate sur les faces latérales de la partie fixe et sur le plan inférieur de la partie libre que sur la face dorsale. A la partie moyenne de celle-ci, l'instrument tranchant l'entame difficilement, tant elle est épaisse et consistante. Sa couleur est presque toujours rosée ou blanchâtre, rarement pigmentée. Sa face profonde est extrêmement adhérente, au niveau du dos, là où elle reçoit l'insertion des fibres du corps charnu ; l'adhérence est moindre sur les faces latérales et inférieure, ainsi que dans les points où il y a abondance de glandules, comme dans la région de l'isthme du gosier. Sa face superficielle, considérée sur le dos et les bords latéraux de l'organe, est loin d'être lisse : elle est mamelonnée, ridée, criblée de petits cryptes, dans la région de l'isthme du gosier ; hérissée d'un nombre prodigieux de papilles dans le restant de son étendue. Ces papilles sont de petites élevures procédant du derme de la muqueuse, que l'on distingue en : *filiformes*, *fongiformes*, *caliciformes* et *foliées*.

Les *papilles filiformes* sont les plus nombreuses ; elles sont très fines et donnent à la muqueuse un aspect tomenteux. Elles présentent leur plus grand développement sur le corps de l'organe où elles figurent un gazon touffu ; elles soulèvent à peine l'épithélium sur la partie libre, et beaucoup même sont complètement enfouies dans son épaisseur, c'est-à-dire adélomorphes (fig. 199). Les papilles filiformes sont formées d'un prolongement délié du derme et d'un étui épithélial qui en augmente parfois beaucoup la saillie (fig. 198).

Les *papilles fongiformes* ressemblent à de petits champignons (fungus) qui seraient fixés à la surface de la muqueuse par un court pédicule. Elles sont répandues çà et là au milieu des papilles filiformes de la partie libre (fig. 197, 1), surtout sur les bords de l'organe ; on en voit aussi un certain nombre sur les faces latérales du corps. Elles sont en général beaucoup moins manifestes que chez les autres animaux.

Les *papilles caliciformes* sont assimilables à des papilles fongiformes, simples ou composées, qui, au lieu d'être au-dessus de la surface libre de la muqueuse, seraient invaginées, c'est-à-dire logées dans une dépression en calice de celle-ci. Elles sont bordées d'un anneau légèrement saillant en dedans duquel existe une étroite rainure qui circonscrit leur pédicule. Ces papilles sont ordinairement volumineuses et subdivisées en papilles secondaires (fig. 200) ; tels sont les deux *trous borgnes de Morgagni* que nous avons déjà signalés vers la base de la langue. Il n'est pas rare de trouver un troisième et même un quatrième trou borgne dans l'intervalle des précédents, mais

plus petits ; chez l'âne même, l'existence de trois trous borgnes est peut-être le cas le plus ordinaire (fig. 197).

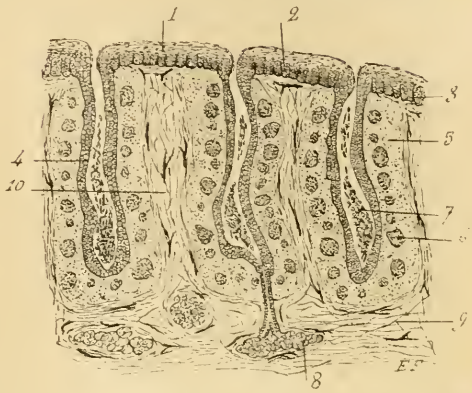

Fig. 201. — Coupe passant à travers trois cryptes amygdaloïdes de la base de la langue du cheval.

1, épithélium (couche superficielle) ; 2, épithélium (couche profonde) ; 3, papilles filiformes adélomorphes ; 4, épithélium invaginé dans les cryptes ; 5, chorion adénoïde faisant paroi à ses cryptes ; 6, follicules clos alignés dans ce chorion ; 7, détritus épithéliaux contenus dans les cryptes ; 8, glandes salivaires dont le canal excréteur s'ouvre au fond des cryptes ; 9, tissu conjonctif sous-muqueux ; 10, tissu conjonctif interfolliculaire.

Quant aux *papilles foliées*, nous avons dit déjà qu'elles sont localisées à la partie postérieure des bords latéraux de la langue, immédiatement en avant des piliers postérieurs, et qu'elles forment dans leur ensemble une petite saillie ovoïde, coupée de cinq ou six incisures transversales, et connue sous les noms d'*organe folié, organe latéral du goût, organe de Mayer.*

Les papilles caliciformes et les papilles foliées sont préposées à la gustation ; on y trouve au microscope un grand nombre de *bourgeons gustatifs.* Les papilles filiformes servent à retenir les substances alimentaires et sapides à la surface de la langue. Les papilles fongiformes paraissent servir à la fois au tact et à la gustation.

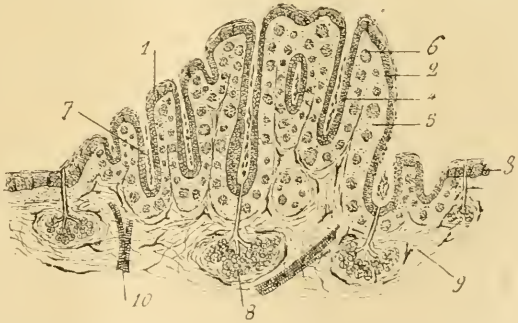

Fig. 202. — Coupe à travers une amygdale de l'homme.
Même légende que pour la figure précédente, plus des fibres musculaires, 10.

A la muqueuse linguale se trouvent annexées de nombreuses glandules salivaires, ainsi que des *cryptes amygdaloïdes.* Ceux-

ci (fig. 201) sont situés à la base de la langue et figurent de petites cavités tubuleuses, en tout comparables à celles qui criblent la surface des amygdales, mais plus petites, qui viennent s'ouvrir sur des mamelons de la muqueuse. L'épithélium s'invagine dans ces cryptes, le chorion y prend une structure réticulée et de nombreux follicules clos s'alignent dans son épaisseur, comme le montre la figure 201. Lorsque les amygdales existent en tant qu'organes distincts, saillants sur les côtés de l'isthme du gosier, comme chez l'homme, le chien, le chat, le lapin, ce n'est qu'un conglomérat exubérant de cryptes folliculaires semblables à ceux que nous venons de décrire (fig. 202).

Les *glandes salivaires* sont accumulées à la base de la langue et dans les piliers postérieurs ; elles forment avec celles du voile du palais une véritable ceinture glandulaire autour de l'isthme du gosier. Elles sont généralement situées au-dessous de la couche des cryptes amygdaloïdes, et la plupart débouchent à leur intérieur (fig. 201 et 202). On en trouve aussi sous la muqueuse des faces latérales; mais la glande de Nühn qui existe chez l'homme à la face inférieure de la partie libre est absente.

2° Muscles. — Sous la muqueuse de la face supérieure du corps de la langue, on remarque un *cordon fibro-squelettique* (*septum linguæ*) qui atteint parfois le volume d'une très grosse plume à écrire. Ce cordon, placé dans le plan médian, mesure 5 à 8 centimètres de longueur ; on le considère comme une sorte de charpente fibreuse destinée à soutenir le tissu musculaire. Tantôt il adhère directement à la face profonde du tégument ; tantôt il ne tient à cette membrane que par un très court prolongement lamelleux et s'enfonce alors un peu plus dans le corps charnu. Un cordon semblable, mais plus faible et moins distinct de la muqueuse, se rencontre parfois à la face inférieure de la partie libre.

Muscles intrinsèques. — En étudiant sur deux coupes, l'une sagittale, l'autre segmentale, le tissu charnu de la langue, on voit, sous la muqueuse de la face dorsale, une couche de fibres intriquées, très adhérentes à cette muqueuse, très serrées les unes contre les autres, dont les unes affectent la direction longitudinale, la plupart une direction verticale ou transversale : c'est la couche des muscles intrinsèques (fig. 196 et 204). On y décrit, chez l'homme : un *lingual longitudinal supérieur*, un *lingual transverse*, un *lingual vertical*, et même un *lingual longitudinal inférieur* (celui-ci régnant sur la face inférieure de la partie libre de l'organe) ; mais une pareille division serait bien artificielle chez nos animaux ; il nous semble que la plupart des fibres de la couche intrinsèque se continuent avec les autres,

c'est-à-dire avec celles qui, venues d'un point situé hors de la langue, forment les muscles qualifiés d'*extrinsèques*, et qu'elles n'en sont que le prolongement, la terminaison intriquée. La distinction en deux ordres des faisceaux musculeux de la langue n'a donc pas pour nous l'importance qu'on lui accorde généralement.

Muscles extrinsèques. — Si les fibres charnues de la langue semblent réunies en une seule masse dans la couche supérieure dont nous venons de parler, il n'en est plus de même quand on les suit au delà de cette couche; on les voit alors s'écarter les unes des autres, admettre même entre elles, du moins dans la partie fixe, une certaine quantité de tissu adipeux, que l'on trouve surtout abondamment vers la base, où ce tissu forme un amas appelé *noyau graisseux de Baur*, puis se rassembler en muscles parfaitement distincts qui sont, chez les Solipèdes, au nombre de quatre paires : 1° le *stylo-glosse* ou *kérato-glosse* ; 2° le *basio-glosse* ou *grand hyo-glosse* ; 3° le *génio-glosse* ; 4° le *petit hyo-glosse*.

Stylo-glosse (fig. 203, 1). — C'est une très longue bandelette rubanée, formée de fibres parallèles, d'une couleur rouge vif, s'étendant de la grande branche de l'hyoïde à l'extrémité libre de la langue, sur le côté de celle-ci. Il prend origine en bas de la face externe du stylo-hyal, au moyen d'une lame aponévrotique fort mince, et se termine vers la pointe de la langue, en s'épanouissant sur la face inférieure et en confondant ses fibres avec celles du muscle opposé. Considéré dans la partie fixe de la langue, il répond : en dehors, au mylo-hyoïdien, à la glande sublinguale, au nerf lingual et au canal de Wharton ; en dedans, au basio-glosse et au génio-glosse. Dans la partie libre il est recouvert par la muqueuse. En se contractant, les stylo-glosses tirent la langue au fond de la bouche ; ils l'inclinent d'un côté ou de l'autre quand ils agissent isolément.

Basio-glosse ou **grand hyo-glosse** (fig. 203, 2). — Muscle large, aplati d'un côté à l'autre, plus épais que le précédent, formé de fibres obliques en avant et en haut, d'autant plus longues qu'elles sont plus antérieures. Son insertion fixe occupe le côté du corps de l'hyoïde, depuis l'extrémité de la corne laryngée jusqu'au bout de l'entoglosse. Ses fibres passent sous le muscle précédent, rampent sous la muqueuse de la face latérale de la langue, et se réfléchissent en dedans pour la plupart, pour former les faisceaux transverses de la couche intrinsèque. Il est en rapport : en dehors, avec le mylo-hyoïdien, le stylo-glosse, le nerf grand hypoglosse, le canal de Wharton et la muqueuse linguale ; en dedans, avec le muscle kérato-hyoïdien,

la petite branche de l'hyoïde ou hypo-hyal, le génio-glosse, l'artère linguale et les divisions terminales des nerfs glosso-pharyngien, grand et petit hypo-glosses.

Les basio-glosses tirent la langue au fond de la bouche et en abaissent la base, soit directement, soit de côté, suivant qu'ils agissent simultanément ou isolément.

Génio-glosse (fig. 203, 4). — C'est un fort beau muscle flabelliforme, adossé dans le plan médian de la langue à son congénère de l'autre côté. Il prend origine à la surface génienne par un petit tendon parallèle à celui du génio-hyoïdien, et de là ses fibres rayonnent en éventail : les unes se courbent en avant pour atteindre la pointe de la langue ; les autres se dirigent en haut ou en arrière ; la plupart viennent se terminer à la face dorsale de la langue en se continuant avec les fibres verticales de la couche intrinsèque ; les plus postérieures s'insèrent sur l'hyoïde, à l'angle de ses deux branches. Les deux génio-glosses sont directement accolés l'un à l'autre dans le plan médian de la langue, excepté vers leur origine où l'on trouve constamment du tissu adipeux interposé. Leur bord inférieur longe les génio-hyoïdiens. Leurs fibres les plus antérieures sont comprises entre les deux feuillets muqueux du frein de la langue. Ils sont en rapport, par leur face externe, avec le basio-glosse, le stylo-glosse, la glande sublinguale, l'artère linguale et les branches de terminaison des trois nerfs de la langue.

L'action de ces muscles est complexe : suivant les fibres qui agissent, la langue est portée en avant, retirée dans la cavité buccale, ou appliquée au fond du canal.

Petit hyo-glosse (fig. 203, 3). — C'est une mince bandelette, formée de fibres parallèles, qu'on découvre immédiatement quand on enlève la muqueuse de la base de la langue avec les glandules sous-jacentes. Cette bandelette prend origine sur le côté interne de l'articulation du corps et de la petite branche de l'hyoïde ; elle passe ensuite au-dessus du transverse hyoïdien, qu'elle croise perpendiculairement, noyée à cet endroit dans une grande masse de tissu adipeux ; ses fibres s'épanouissent alors soit sur la face supérieure de la langue (lingual longitudinal supérieur), soit sur la face latérale, où on les voit descendre obliquement en croisant la direction des faisceaux du basio-glosse, pour aller s'unir au bord supérieur du stylo-glosse (fig. 203, 3).

3° Vaisseaux et nerfs. — La langue reçoit le sang de deux artères, de chaque côté : la *linguale* et la *sublinguale*. — Les veines sublinguales se dégorgent dans les veines *maxillaires externes* au niveau de l'auge ; les veines linguales se jettent dans

les *maxillaires internes.* — Les *lymphatiques* constituent un fort beau réseau superficiel dont les branches émergentes vont rejoindre les ganglions de l'auge. — Les *nerfs* sont : le *lingual,* le *glosso-pharyngien* et le *grand hypoglosse* ; celui-ci moteur, destiné par conséquent à animer le corps charnu ; les autres sensitifs, s'épuisant surtout dans la membrane muqueuse et ses annexes.

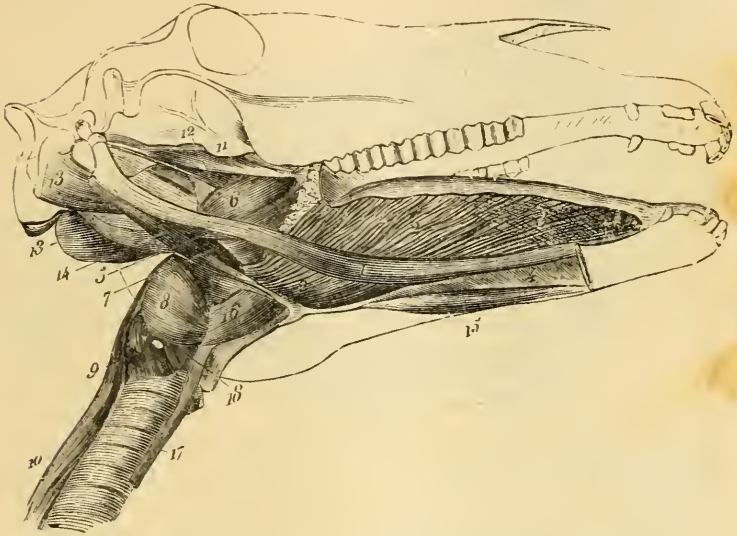

Fig. 203. — Muscles de la langue, du voile du palais et du pharynx du cheval.

1. stylo-glosse ; 2, basio-glosse ; 3, le même, couvert par les fibres épanouies du petit hyo-glosse ; 4, génio-glosse ; 5, stylo-pharyngien ; 6, ptérygo-pharyngien ; 7, hyo-pharyngien ; 8, thyro-pharyngien ; 9, crico pharyngien ; 10, œsophage ; 11, péristaphylin externe ; 12, péristaphylin interne ; 13, occipito-hyoïdien ; 14, stylo-hyoïdien ; 15, génio-hyoïdien ; 16, hyo-thyroïdien ; 17, sterno-thyroïdien ; 18, crico-thyroïdien.

Fonctions. — La langue n'est pas seulement l'organe du goût : elle sert encore à la préhension des liquides, chez tous les animaux, et à la préhension des aliments solides chez le bœuf. Elle concourt à la mastication, ainsi que les joues, en repoussant sous les dents molaires les substances soumises au broiement, et elle remplit en outre un rôle de premier ordre dans la déglutition. Les mouvements qu'elle peut exécuter sont des plus variés et méritent de retenir un instant l'attention. On en distingue de deux sortes : les uns influant seulement sur la forme de l'organe ; les autres lui faisant subir divers déplacements. Les premiers ont pour résultat soit de resserrer la langue de dessus en dessous ou d'un côté à l'autre, soit de l'incurver longitudinalement ou même transversalement ; ils sont dus principale-

ment, mais non exclusivement, aux fibres intrinsèques ; et sont parfaitement indépendants des mouvements d'ensemble ou de déplacement total. Ceux-ci peuvent entraîner la langue au dehors de la bouche, la ramener dans l'intérieur de cette cavité, l'incliner de côté, la faire appuyer sur la voûte palatine, l'abaisser dans le fond de l'espace intramaxillaire, la porter enfin vers l'arrière-bouche. Il est digne de remarque que ces mouvements ne résultent point seulement de l'action des muscles propres décrits plus haut ; ceux de l'appareil hyoïdien, auquel la langue est attachée comme un appendice, concourent aussi à les produire. Or elle n'est pas le seul organe qui soit fixé à l'hyoïde ; le larynx et le pharynx se trouvent exactement dans le même cas et sont obligés, eux aussi, de suivre les mouvements de la charpente osseuse qui les supporte. Il s'ensuit, entre ces trois organes, une solidarité d'action remarquable qui s'explique aisément par la part qu'ils prennent tous à un acte commun : la déglutition.

Voile du palais (fig. 195 et 201).

Le voile du palais prolonge en arrière la voûte palatine, ce qui lui a valu le nom de *palais mou* qu'on lui donnait autrefois. Il est suspendu à l'arcade palatine comme une cloison mobile, oblique de haut en bas et d'avant en arrière, qui sépare la bouche du pharynx tout en ménageant entre son bord inférieur et la base de la langue l'ouverture qui fait communiquer ces deux cavités. Il est, chez les Solipèdes, beaucoup plus long que large et offre à étudier deux faces et quatre bords.

La *face antérieure* ou *inférieure*, encore appelée *face buccale*, porte des plis longitudinaux et des rides transversales, et présente les orifices plus ou moins visibles des glandules sous-muqueuses. Elle s'unit par côté avec la base de la langue, au moyen de deux gros replis muqueux que nous avons déjà mentionnés sous le nom de piliers postérieurs de la langue. — La *face postérieure* ou *supérieure*, dite aussi *face pharyngienne*, constitue la paroi antérieure de l'arrière-bouche et fait suite au plancher des fosses nasales ; elle offre seulement de très légères rides longitudinales.

Les deux *bords latéraux* s'insèrent sur les parois des deux cavités que le voile du palais sépare. — Le *bord supérieur* ou *antérieur* se continue directement avec la voûte palatine, au niveau de l'arcade palatine. — Le *bord inférieur* ou *postérieur*, le seul libre, affecte la forme concave et ne présente aucun prolongement médian qui rappelle une luette ; il embrasse étroite-

ment la base de l'épiglotte, que l'on trouve d'ordinaire appliquée sur la face postérieure du voile. Ce bord est continué à ses extrémités par deux replis muqueux amincis qui se poursuivent sur les parois latérales du pharynx jusqu'à l'orifice œsophagien, au-dessus duquel on les voit se réunir en arcade ; on les

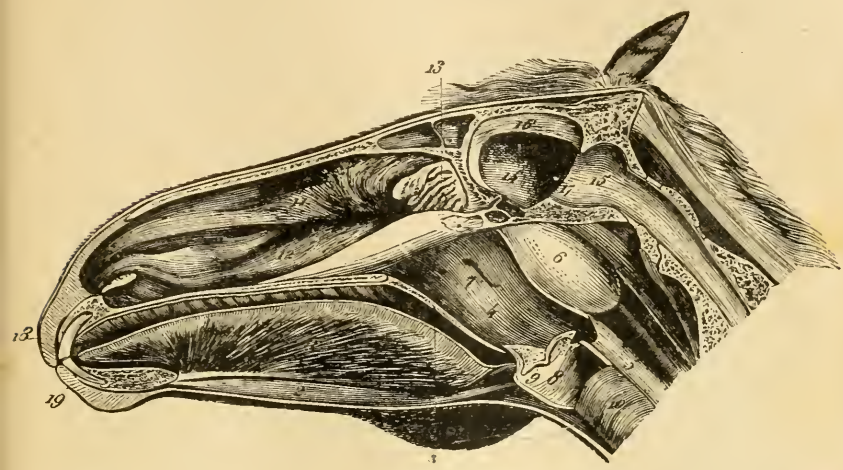

Fig. 204. — Coupe sagittale de la tête du cheval, pratiquée un peu en dehors de la ligne médiane, montrant dans leur ensemble la bouche, l'arrière-bouche, le larynx, les fosses nasales, etc.

1, génio-glosse ; 2, génio-hyoïdien ; 3, coupe du voile du palais ; 4, cavité pharyngienne ; 5, œsophage ; 6, poche gutturale ; 7, ouverture pharyngienne de la trompe d'Eustache ; 8, cavité du larynx ; 9, entrée du ventricule sus-glottique ; 10, trachée ; 11, cornet ethmoïdal ; 12, cornet maxillaire ; 13, volutes ethmoïdales ; 14, compartiment cérébral de la cavité cranienne ; 15, compartiment cérébelleux ; 16, faux du cerveau ; 17, tente du cervelet ; 18, coupe de la lèvre supérieure ; 19, coupe de la lèvre inférieure.

appelle *piliers postérieurs du voile du palais*, par opposition aux deux replis muqueux jetés sur la base de la langue, qui constituent, par rapport au voile, de véritables *piliers antérieurs* (fig. 197). Le bord inférieur de la cloison staphyline concourt à circonscrire l'*isthme du gosier*, bouché par l'épiglotte, ainsi que nous l'avons dit plus haut, et ne s'ouvrant qu'au moment de la déglutition pour livrer passage aux substances alimentaires. Alors, l'isthme du gosier n'est pas une simple ouverture, mais un conduit qui a pour paroi inférieure la base de la langue jusqu'à l'épiglotte, pour paroi supérieure la face antérieure du voile du palais, et pour parois latérales l'espace compris entre les piliers antérieurs et les piliers postérieurs de ce dernier, espace déprimé, connu sous le nom de *fosse amygdalienne*, bien qu'il n'y ait pas d'amygdale à proprement parler.

Pour avoir l'idée la plus simple de la structure du voile du palais, qu'on se figure la muqueuse de la voûte palatine et celle du plancher des cavités nasales se prolongeant en arrière de l'arcade palatine, parallèlement l'une à l'autre, pour venir se joindre et se confondre au bord libre du voile ; qu'on se représente de plus, dans l'espace compris entre ces deux muqueuses, une membrane fibreuse, des muscles, une couche glanduleuse, des vaisseaux et des nerfs : il n'y a point d'autres éléments dans la constitution anatomique de la cloison staphyline. Nous allons les étudier dans l'ordre suivant : 1° *membrane fibreuse* ; 2° *muscles* ; 3° *glandes* ; 4° *membranes muqueuses* ; 5° *vaisseaux et nerfs.*

1° Membrane fibreuse (fig. 195, 5). — Remarquable par sa tension et sa force de résistance, elle forme une véritable charpente pour le voile du palais, dont elle occupe à peine la moitié supérieure. Attachée en haut à l'arcade palatine, elle est continuée inférieurement par les muscles pharyngo-staphylins et confondue latéralement avec l'aponévrose terminale des péristaphylins externes.

2° Muscles. — Parmi ces muscles, qui sont pairs, les uns constituent une couche charnue dans l'épaisseur même du voile du palais et représentent ainsi des muscles intrinsèques ; ce sont : le *pharyngo-staphylin* et le *palato-staphylin*. Les autres, qualifiés d'extrinsèques, ne s'insèrent sur le voile que par leur extrémité terminale ; ce sont : le *péristaphylin externe* et le *péristaphylin interne*.

Pharyngo-staphylin (fig. 195, 6). — En enlevant les couches muqueuse et glanduleuse qui recouvrent la face antérieure du voile, on découvre une mince membrane charnue faisant suite à la membrane fibreuse et occupant la moitié inférieure de l'organe : ce sont les deux pharyngo-staphylins réunis l'un avec l'autre sur la ligne médiane. Leurs fibres se dirigent en bas et en dehors, les plus inférieures en suivant la courbe du bord du voile. Arrivées vers le bord latéral, elles se réfléchissent en arrière, passent entre la muqueuse pharyngienne et le muscle constricteur supérieur du pharynx, avec lequel elles semblent se confondre ; mais on peut les suivre, avec un peu d'attention, jusqu'au bord supérieur du cartilage thyroïde, sur lequel elles s'insèrent après avoir parcouru un assez long trajet sous la muqueuse de l'arrière-bouche. Les pharyngo-staphylins élèvent le pharynx et le larynx s'ils prennent point fixe en haut. Ils tendent le voile du palais et rapprochent son bord libre de l'infundibulum œsophagien s'ils prennent point fixe en bas. Les fibres qui contournent le bord

libre du voile peuvent en outre resserrer l'ouverture bucco-pharyngienne.

Palato-staphylin (fig. 195, 7). — Petit muscle allongé, cylindrique, d'un rouge vif, accolé sur la ligne médiane à celui du côté opposé, s'étendant, sur la surface antérieure du précédent, de l'arcade palatine au bord libre du voile, qu'il tire en avant et en haut de manière à le raccourcir et à dilater l'isthme du gosier. Il prend son origine par un petit tendon nacré, non pas au palatin, mais à l'aponévrose staphyline (fig. 195, 7). Le faisceau que forment les deux palato-staphylins est en partie recouvert par les fibres des péristaphylins internes, qui se réunissent en écharpe au-devant de lui. Quelquefois, surtout dans l'**âne** et le **mulet**, les fibres charnues de ce muscle s'attachent directement sur l'arcade palatine, en s'insinuant plus ou moins dans l'épaisseur de la couche glanduleuse.

Péristaphylin externe (fig. 203, 11). — C'est un petit muscle allongé, déprimé d'un côté à l'autre, renflé dans son milieu, aminci et tendineux à ses extrémités, étendu obliquement en avant et en bas, depuis l'apophyse subuliforme du temporal, où il prend son origine, jusqu'au crochet du ptérygoïdien, sur lequel son tendon terminal glisse et se réfléchit comme sur une poulie, pour s'élargir ensuite et se confondre avec la membrane fibreuse du voile, laquelle représente ainsi une sorte d'épanouissement des tendons réunis des deux péristaphylins externes. Ce muscle est en rapport : en dehors, avec le ptérygoïdien interne ; en dedans, avec le péristaphylin interne, qui le sépare de la trompe d'Eustache. Il tend l'aponévrose staphyline et abaisse le voile vers la base de la langue. On le considère aussi comme dilatateur de la trompe.

Péristaphylin interne (fig. 203, 12). — Il est formé par une bandelette mince qui prend origine avec le péristaphylin externe, se place entre la trompe d'Eustache et ce dernier muscle, qu'il abandonne ensuite pour passer sous le ptérygo-pharyngien, ramper contre la muqueuse de l'arrière-bouche et gagner le voile du palais où il s'épanouit soit sur la face postérieure du pharyngo-staphylin, soit sur la face antérieure du palato-staphylin, en confondant ses fibres, sur la ligne médiane, avec celles de son congénère du côté opposé. Ce muscle relève le voile du palais en le tirant en haut et en arrière. On le dit en outre constricteur de la trompe.

3° Couche glanduleuse. — Cette couche, comprise entre la membrane fibreuse et la muqueuse antérieure du voile, se prolonge, en s'amincissant, sur les muscles intrinsèques, mais sans atteindre le bord libre de celui-ci. Elle présente sa plus grande

épaisseur de chaque côté du plan médian, où elle forme deux lobes qui se dessinent sur la face antérieure de l'organe en saillies oblongues, beaucoup plus prononcées chez l'âne que chez le cheval. Il est digne de remarque que les lobules glandulaires qui composent cette couche versent toutes leur produit dans la bouche, c'est-à-dire sur la face antérieure du voile. Il ne faudrait pas croire cependant qu'il n'y ait aucune glande sous la muqueuse de la face postérieure ; il y en a, mais elles sont très petites et dispersées de telle sorte qu'elles échappent facilement à l'observation macroscopique.

4° Membranes muqueuses. — Le voile du palais est revêtu sur ses faces de deux feuillets muqueux, l'un antérieur, l'autre postérieur, réunis, comme on l'a dit, à son bord libre. L'antérieur se continue en haut avec la muqueuse palatine, sur les côtés avec celle de la langue. Il présente les caractères de la muqueuse buccale, c'est-à-dire que son épithélium est stratifié pavimenteux. Le feuillet postérieur n'est qu'une extension de la pituitaire et présente comme elle un épithélium cylindrique à cils vibratiles.

5° Vaisseaux et nerfs. — Le sang est apporté au voile palatin par l'artère *pharyngienne* et la *staphyline* et évacué par les veines de mêmes noms. — Les filets nerveux que reçoit cette cloison émanent de la cinquième paire encéphalique (branche maxillaire supérieure) et du ganglion de Meckel ; ils constituent le *nerf staphylin* ou *palatin postérieur*. Le nerf maxillaire supérieur est exclusivement sensitif, et pourtant le nerf staphylin qui en procède est destiné à des parties tégumentaires ou glandulaires et à des organes contractiles. Il peut remplir cette double destination grâce à des filets moteurs qu'il reçoit du ganglion de Meckel, qui les tient lui-même du facial.

Fonctions. — Pendant l'acte de la déglutition, le voile du palais s'élève pour agrandir l'isthme du gosier et laisser passer les aliments ou les boissons. La description que nous avons donnée de ce septum permet de comprendre qu'il remplit le rôle d'une véritable soupape, se soulevant pendant que le bol alimentaire ou la gorgée de liquide passe de la bouche dans l'œsophage, à travers le carrefour pharyngien, mais ne laissant point revenir les substances ingérées du canal œsophagien dans la cavité buccale, à moins qu'il soit relevé. Aussi, lorsqu'un obstacle quelconque s'oppose à ce que les aliments descendent dans l'œsophage après avoir franchi l'isthme du gosier, ou bien quand l'animal vomit, les matières arrêtées dans leur trajet ou expulsées de l'estomac sont-elles rejetées au dehors par les cavités nasales, après avoir glissé sur la face postérieure du

voile du palais. — A l'état de repos, l'isthme du gosier est hermétiquement obturé par l'épiglotte, la respiration ne peut se faire que par le nez ; tandis que, dans l'homme et la plupart des animaux, l'isthme du gosier toujours ouvert permet la respiration par les deux voies buccale et nasale.

Dents.

L'étude des dents a une telle importance que nous en ferons l'objet d'un paragraphe spécial. Il ne nous reste donc plus qu'à considérer la bouche en général et à faire connaître les différences qu'elle présente dans les animaux autres que les Solipèdes.

Bouche en général (fig. 196).

Nous considérerons successivement sa disposition générale et sa membrane muqueuse.

Disposition générale. — La bouche, étant allongée dans le sens de la tête, offre un grand diamètre antéro-postérieur et deux petits diamètres, l'un vertical et l'autre transversal. Le premier s'étend de la base de l'épiglotte à l'orifice buccal ; le second, du palais au fond du canal lingual ; le troisième, d'une joue à l'autre. Quand les mâchoires sont rapprochées, l'espace compris entre ces limites se trouve partagé en deux régions, l'une centrale, l'autre périphérique : la première circonscrite par les arcades dentaires, la seconde comprise entre ces mêmes arcades d'une part, les joues et les lèvres d'autre part (fig. 196). La région périphérique, connue sous le nom de *vestibule de la bouche,* communique avec la région centrale : 1° au niveau des espaces interdentaires ; 2° en arrière des molaires, où existe un espace dit rétro-dentaire qui s'ouvre de chaque côté à l'entrée de l'isthme du gosier. Le liquide qu'on verse dans la poche de la joue trouve facilement passage par cette dernière voie, alors même que les mâchoires seraient en état de constriction permanente comme dans le tétanos. Lorsque les deux mâchoires sont rapprochées et qu'aucun aliment ou corps étranger n'a été introduit dans la bouche, cette cavité est pour ainsi dire virtuelle, car les joues et les lèvres sont appliquées immédiatement sur les arcades dentaires, et, d'autre part, la langue touche le palais par sa face supérieure et remplit exactement l'espace central. Pour que la cavité devienne réelle, il faut que la mâchoire inférieure s'abaisse ou que les joues s'écartent ou encore que les lèvres se projettent en avant. On ne perdra point de vue que l'écarte-

ment des mâchoires se faisant angulairement, l'ouverture produite par ce mouvement est plus grande en avant qu'en arrière.

Membrane muqueuse. — Les parois de la cavité buccale sont tapissées par une membrane tégumentaire que nous n'avons examinée jusqu'à présent que par parcelles, sur les différentes régions qu'elle recouvre. Il importe de noter que ces parcelles ne forment qu'un seul tout, une seule membrane continue. Cette muqueuse se continue avec la peau au bord libre des lèvres. Suivie à partir de ce point, on la voit s'étaler à la face interne des lèvres et des joues et se réfléchir sur le côté excentrique des deux arcades dentaires pour former les gencives, parties embrassant la base des dents. Après avoir ainsi tapissé le vestibule de la bouche, la muqueuse se continue dans le centre de la cavité par les espaces interdentaires ou rétro-dentaires. Là, elle s'étend sur la voûte palatine et le voile du palais, se projette en deux gros plis sur la base de la langue, enveloppe cet appendice comme dans un étui et se réfléchit sur le canal en donnant lieu au frein de la langue. Enfin, elle se continue au fond de la bouche avec la muqueuse laryngienne sur les bords de l'épiglotte, avec la muqueuse pharyngienne au bord libre du voile du palais. — L'organisation de la muqueuse de la bouche est parfaitement en rapport avec les actes digestifs qui s'accomplissent dans cette cavité. C'est là que s'opère le broiement des substances alimentaires, quelquefois très dures, très résistantes, hérissées d'aspérités. Aussi est-elle recouverte d'un épithélium très épais, dans les points qui sont plus spécialement exposés au contact de ces substances, comme la face supérieure du corps de la langue, la voûte palatine, les joues ; son chorion lui-même présente en ces points une plus grande épaisseur. Les parties soustraites au contact direct des aliments, comme les faces latérales et inférieure de la langue, sont revêtues d'une muqueuse plus mince et plus délicate, quoique toujours à épithélium stratifié pavimenteux. Ajoutons que cette membrane présente, dans sa partie linguale, les petits organules préposés à la gustation des saveurs, dont l'appréciation est un des actes préparateurs les plus importants de la fonction digestive, puisque la sensation qui en résulte constitue un excitant du désir de prendre des aliments, et qu'elle avertit l'animal des propriétés bonnes ou mauvaises des substances introduites dans la bouche.

DIFFÉRENCES.

Bœuf. — 1° Lèvres. — Les lèvres du bœuf offrent une épaisseur et une rigidité très remarquables : aussi sont-elles peu mobiles, malgré le grand développement des muscles qu'elles renferment, et ne concourent-elles qu'indirectement à la préhension des aliments, la langue les suppléant

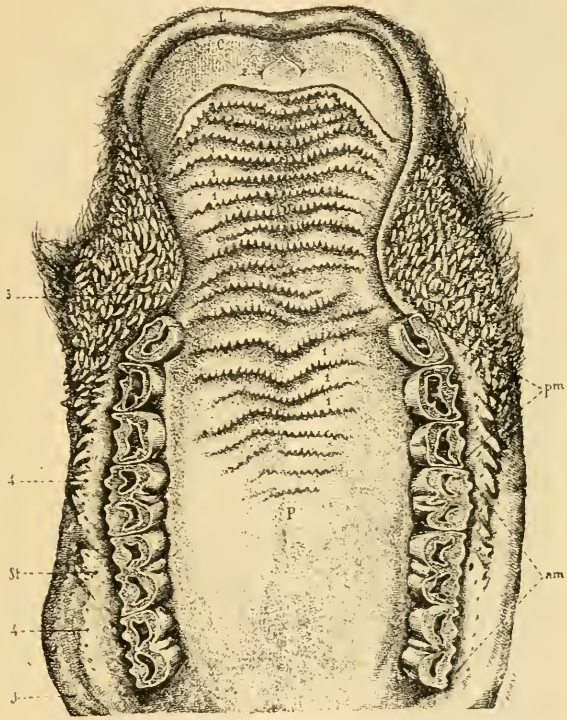

Fig. 205. — Palais du bœuf.

L, lèvre supérieure ; P, palais ; C, bourrelet incisif ; 1, 1, 1..., crêtes dentelées du palais ; 2, orifice du canal naso-palatin ou de Stenson ; 3, odontoïdes des joues ; 4, 4, orifices excréteurs des glandes molaires supérieures ; J, partie postérieure de la joue ; St, embouchure du canal de Sténon ; *pm*, prémolaires ; *am*, arrière-molaires.

dans cette importante fonction. La lèvre supérieure offre à l'extérieur, sur son milieu, une large surface dépourvue de poils, diversement colorée suivant les sujets, toujours humide quand l'animal est en bonne santé, couverte de mamelons déprimés, et criblée de petits pertuis qui amènent au dehors le produit de nombreuses glandules jaunâtres, sous-cutanées, du type sudoripare : cette surface, prolongée entre les naseaux, constitue le mufle.

2° Joues. — Les joues présentent sur leur face interne une multitude

d'*odontoïdes* (fig. 205), c'est-à-dire de grosses et longues papilles coniques, dirigées en arrière, simples pour la plupart, quelques-unes composées. Ces papilles s'observent depuis la commissure des lèvres jusqu'en regard des premières molaires. Plus loin, on ne rencontre que de petits mamelons arrondis et une rangée de papilles semblables aux précédentes, alignées dans le sillon jugo-gingival supérieur. D'autres odontoïdes, plus petites et peu nombreuses, s'alignent dans le canal sur le côté de la langue. — Chez les vaches laitières, on aime à trouver très développées les odontoïdes des joues.

3° Palais (fig. 205). — Les crêtes du palais n'existent que sur les deux tiers antérieurs de la région ; la partie postérieure est tout à fait lisse. Ces crêtes sont à peine courbées en arc ; elles sont découpées en dentelures ou crénelures qui s'inclinent fortement en arrière ; les trois ou quatre dernières s'effacent graduellement. Les incisives sont remplacées, à la partie antérieure du palais, par un bourrelet muqueux résistant, en forme de croissant, qui fournit appui aux incisives de la mâchoire inférieure, bourrelet présentant deux petites fentes, en forme de **T** ou d'**Y**, réunies sur la ligne médiane, qui ne sont autre chose que les orifices buccaux des *canaux de Stenson* faisant communiquer la bouche avec les fosses nasales.

4° Langue (fig. 206). — La langue du bœuf est très épaisse et très charnue. Son corps forme en arrière une sorte de protubérance, garnie de grosses papilles dont nous parlerons plus loin. Sa partie libre est atténuée en pointe à l'extrémité, dépourvue de sillon médian et souvent pigmentée. Sa base est peu étendue, couverte d'une muqueuse ridée dépourvue de papilles ; on y voit de nombreux cryptes plus ou moins bien alignés transversalement. Les différences les plus intéressantes sont offertes par le champ papillaire, lequel occupe la face supérieure et les bords latéraux de l'organe. Les papilles filiformes sont très développées, surtout sur la partie libre, inclinées en arrière et revêtues d'un épithélium corné ; elles donnent au dos de la langue un toucher rude et même râpeux dans la région de la pointe. Sur la protubérance du corps, ces papilles changent de caractères : elles deviennent très volumineuses et plus ou moins aplaties de manière à ressembler aux dents d'une râpe à bois, sans être aussi rudes cependant que celles de la pointe de l'organe. Les papilles fongiformes sont très visibles et particulièrement nombreuses sur les bords de la partie libre. Les papilles caliciformes sont disposées de chaque côté, en double rangée longitudinale, en arrière de la protubérance dorsale ; on en compte en tout une vingtaine, plus ou moins volumineuses ; leur multiplicité paraît en corrélation avec l'absence d'organe foliié.

Parmi les différences des muscles, nous mentionnerons seulement une attache du basio-glosse sur les parties adjacentes du stylo-hyal et du cérato-hyal ; le faisceau qui prend cette insertion est très distinct et pourrait être décrit comme un deuxième stylo-glosse.

La langue du bœuf est extrêmement protractile ; elle sert à la préhension des fourrages, et elle peut être portée facilement jusqu'à l'intérieur des naseaux.

5° Voile du palais. — Le voile du palais et l'isthme du gosier sont moins allongés que chez les Solipèdes ; mais celui-ci est encore complètement fermé par l'épiglotte. Quand l'animal respire par la bouche, il faut donc que le voile ait passé derrière l'épiglotte, ce qui paraît être très facile. En arrière des piliers antérieurs, la muqueuse forme de chaque côté un cul-de-sac, dédoublé à son fond, où l'on peut engager le bout d'un doigt ; c'est le *cæcum amygdalien*, dont le fond, criblé d'orifices (cryptes

amygdalienne) correspond à une grosse amygdale bilobée, logée dans l'épaisseur du voile, et qui n'a pas moins de 3 à 4 centimètres de longueur (fig. 206). Au lieu de faire saillie sur le côté de l'isthme du gosier, cette amygdale paraît donc s'être invaginée. Les piliers postérieurs du voile s'effacent avant d'atteindre l'entrée de l'œsophage ou plutôt se continuent par une simple crête très fine. Comme différence de structure nous signalerons la brièveté de l'aponévrose staphyline, le développement considérable des palato-staphylins et la disjonction des péristaphylins, qui s'écartent à partir de leur commune origine au lieu de rester juxtaposés.

Mouton et chèvre. — Les *lèvres* du mouton et de la chèvre sont minces et très mobiles ; elles jouent un rôle actif dans la préhension des fourrages, et, grâce à elles, ces animaux peuvent saisir les herbes les plus fines et trouver leur vie là où une bête bovine périrait de faim. La lèvre supérieure n'offre point de mutle ; elle est au contraire très poilue, sauf au niveau d'un sillon médian qui la divise. Le bord libre des deux lèvres est

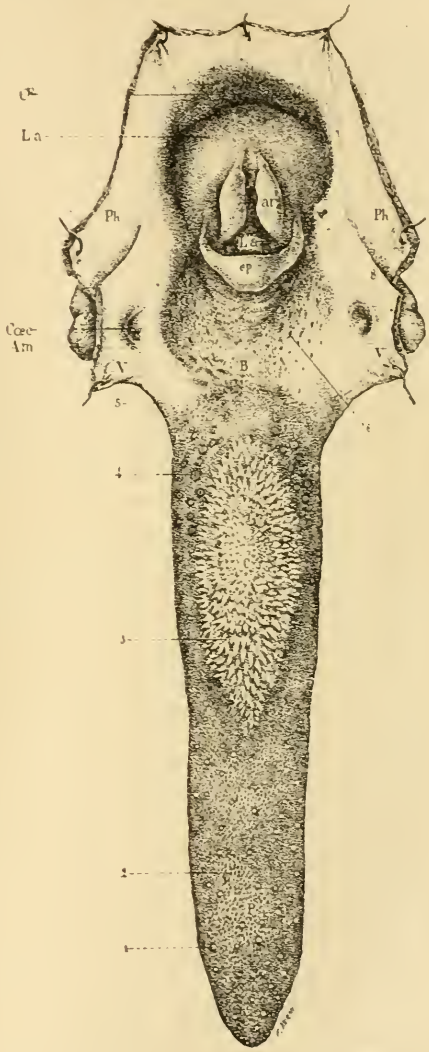

Fig. 206. — Langue du bœuf avec l'entrée du larynx et l'origine de l'œsophage. (Le voile du palais a été coupé par le milieu et ses moitiés rejetées latéralement.)

B, base de la langue ; C, corps ; P, pointe ; V, voile du palais ; Cœc, cæcum amygdalien ; *Am*, amygdale ; P*h*, paroi pharyngienne ; L*a*, larynx ; *ar*, aryténoïdes ; *ép*, épiglottes (Œ, entrée de l'œsophage ; 1, papilles fongiformes ; 2, papilles filiformes, très développée et très rigides à cet endroit ; 3, grosses papilles coniques ou plus ou moins aplaties de la proéminence dorsale de la langue ; 4, papilles caliciformes, multiples ; 5, piliers antérieurs du voile ; 6, cryptes de la base de la langue ; 7, gros pli glosso-épiglottique ; 8, piliers postérieurs du voile du palais.

légèrement crénelé. Le bouc et, souvent aussi, la chèvre portent à la lèvre inférieure un bouquet de longs poils qui forment la *barbe* ou *barbiche*. — La face interne des *joues* est hérissée d'odontoïdes comme dans le bœuf. De semblables papilles, mais plus petites, se trouvent aussi dans le canal de chaque côté de la langue. — Le *palais* est creusé en gouttière et complètement lisse à partir de la troisième prémolaire ; ses crêtes, au nombre d'une quinzaine de chaque côté, sont à peine crénelées à leur bord libre, qui est renversé en arrière. Le bourrelet incisif présente postérieurement une petite saillie triangulaire sur les côtés de laquelle s'ouvrent les orifices de Stenson. — La *langue* est beaucoup moins charnue que celle du bœuf ; sa protubérance dorsale est peu marquée ; son extrémité est arrondie, parcourue par un sillon du côté supérieur. Le dos de cet organe est à peine rude au toucher et la pointe ne fait pas râpe comme celle de la langue du bœuf, les papilles filiformes y sont même moins développées qu'ailleurs. Les grosses papilles de la protubérance occupent une surface moins étendue que chez ce dernier animal. Les papilles fongiformes sont nombreuses et très visibles, surtout dans les points où la muqueuse est pigmentée. Les papilles caliciformes sont disposées comme dans le bœuf. Il n'y a pas d'organe tolié. Le champ papillaire s'étend beaucoup sur les faces latérales et forme une sorte de revers sous la pointe. Enfin la base de l'organe se fait remarquer par sa muqueuse lisse, dépourvue de rides et de papilles. Le *voile du palais* ressemble à celui du bœuf, mais il présente, de chaque côté de l'isthme du gosier, en regard des amygdales, deux ouvertures au lieu d'une.

La muqueuse de la bouche est souvent pigmentée chez le mouton et la chèvre, particulièrement au palais, au voile du palais, sur le dos de la langue, et même aux joues et aux lèvres.

Porc. — Les *lèvres* sont largement fendues, ce qui vaut à la bouche du cochon comme à celle des Carnivores le nom de *gueule*. La lèvre inférieure est pointue, peu développée ; la supérieure la déborde et se confond avec le *groin*, dont il sera parlé à propos des naseaux.

Les *joues* sont peu étendues, minces et à muqueuse lisse.

Le *palais* est étroit et allongé, ogival à l'extrémité antérieure ; son maximum de largeur s'observe au niveau des canines. Il présente, sans compter un premier bourrelet percé par les canaux de Stenson, vingt à vingt-deux crêtes de chaque côté d'un raphé médian, dont aucune n'est dentelée, mais dont plusieurs se bifurquent du côté interne ou se fragmentent irrégulièrement ; les premières sont à peu près rectilignes, les autres de plus en plus arquées, mais de moins en moins saillantes ; beaucoup s'impriment sur la voûte osseuse, car elles sont très accentuées.

La *langue* ressemble à celle des petits Ruminants ; mais elle est plus douce au toucher, plus atténuée à l'extrémité, relevée, sur le dos, d'une sorte de côte médiane, et dépourvue de revers papillaire sous la partie libre. D'autre part, elle ne présente que deux trous borgnes de Morgagni, comme celle des Solipèdes, tandis que la langue des Ruminants en présente deux séries latérales ; enfin elle possède des papilles foliées qui rappellent de tous points celles des Solipèdes. En arrière des trous borgnes de Morgagni, au commencement de l'isthme du gosier, on remarque de nombreuses papilles coniques, inclinées en arrière, qui disparaissent à quelque distance de l'épiglotte. Là existent deux profondes dépressions séparées par un repli glosso-épiglottique très prononcé. Le frein de la langue est court, étendu transversalement d'une branche maxillaire à l'autre de manière à cloisonner le canal. — Le muscle stylo-glosse est très fort, il s'élève jusqu'à la partie supérieure du stylo-hyal, où il s'insère sans l'intermédiaire d'une aponévrose.

Le *voile du palais* est très développé et son échancrure inférieure complètement fermée par l'épiglotte ; quand l'animal respire par la bouche, ce ne peut être que par suite du soulèvement du voile qui laisse le larynx par devant, ouvert au fond de l'isthme du gosier. La muqueuse de la face antérieure présente, de chaque côté d'un sillon médian, une surface elliptique légèrement soulevée, criblée de cryptes, qui correspond à une amygdale sous-jacente, aplatie comme un disque contre la couche charnue du voile ; cette amygdale staphyline se prolonge en pointe inférieurement dans un pilier muqueux qui se jette sur le côté de la base de l'épiglotte. A l'entour de ces disques amygdaliens, la muqueuse est semée de papilles coniques ou en massue.

Chien. — Le chien, pas plus que le porc, ne se sert de ses *lèvres* pour la préhension ; néanmoins celles-ci sont minces et mobiles. La bouche est largement fendue (gueule). La lèvre supérieure, beaucoup plus ample que l'inférieure, présente sur la ligne médiane un étroit sillon qui, dans certaines races, dites à deux nez, s'approfondit et se prolonge entre les naseaux ; sa partie moyenne forme avec le bout du nez une sorte de petit mufle (vulgairement truffe), à surface glabre et humide ordinairement pigmentée en noir. La lèvre inférieure est courte à la partie moyenne, plus ample latéralement et dentelée à son bord libre, principalement vers les commissures. La peau des lèvres est garnie de poils tactiles, particulièrement nombreux à la lèvre supérieure. La muqueuse est en général pigmentée; elle forme des reptis plus ou moins marqués (freins des lèvres) qui traversent les sillons labio-gingivaux, notamment à la partie moyenne de la lèvre supérieure et sur les parties latérales de l'inférieure.

Les *joues* sont peu étendues, très lâches ; leur muqueuse est lisse, plus ou moins pigmentée.

Le *palais* présente, jusqu'au voisinage du voile, huit ou neuf crêtes non dentelées qui se réunissent d'un côté à l'autre, en formant des espèces d'accolades et qui sont d'autant plus arquées et rapprochées qu'elles sont plus postérieures. Il n'est pas rare de trouver dans leurs intervalles des crêtes secondaires. Au-devant de la première crête, existe un bourrelet semi-lunaire, portant un petit mamelon médian à la partie antérieure duquel sont percés les canaux naso-palatins ou de Stenson. La muqueuse palatine est ordinairement pigmentée, au moins sur ses crêtes.

La *langue*, au contraire, est toujours dépourvue de pigment, de coloration rouge vif; elle est large, mince et très mobile, parcourue d'un sillon médian sur sa face dorsale, et d'un cordon fibro-squelettique qui forme une crête médiane rigide sur le plan inférieur de sa partie libre. Les papilles ne dépassent pas les limites de la face supérieure. Les filiformes envahissent jusqu'à la base de la langue et même la face antérieure de l'épiglotte ; elles sont, dans cette région, longues, molles, couchées sur la muqueuse et simples, tandis que, sur le corps et la pointe de l'organe, elles sont plus fines, plus drues, plus hérissées, un peu rudes au toucher, et divisées à l'extrémité en plusieurs filaments (fig. 198) ; leur développement diminue d'arrière en avant. Les papilles fongiformes sont disséminées comme des grains brillants au milieu des précédentes; mais il n'y en a pas sur la base de l'organe. Les papilles caliciformes, au nombre de deux ou trois de chaque côté et d'un rouge vif, sont disposées sur deux lignes convergentes en arrière, de manière à former un V tronqué. Enfin, il existe aussi, aux endroits accoutumés, six à huit papilles foliées de chaque côté, formant une saillie peu distincte.

Le voile du palais est moins long que dans les espèces précédentes, mais il l'est encore suffisamment pour atteindre l'épiglotte. — Sa face antérieure est ordinairement marbrée de pigment ; elle présente, entre le

pilier antérieur et le pilier postérieur, de chaque côté, une sorte de poche ou de niche où l'on voit saillir l'amygdale, sous forme d'un corps rougeâtre, allongé, piqueté de cryptes. C'est la première fois que nous signalons l'existence d'amygdales véritables ou tonsilles, saillantes dans la bouche; il faut une dissection pour les découvrir chez le porc, les Ovidés et les Bovidés; et, dans les Solipèdes et les Camélidés, elles n'existent même pas en tant qu'organes; leurs cryptes sont disséminés sur la muqueuse.

Chat. — Comparativement au chien, la bouche du chat offre les différences suivantes :

La lèvre inférieure est à peine festonnée à son bord ; la supérieure est garnie de deux pinceaux latéraux de longs et volumineux poils tactiles constituant les *moustaches*. — Le palais est parcouru de six ou sept crêtes divisées chacune en trois rangées de crénelures, et à peu près régulièrement arquées d'un côté à l'autre, car le raphé médian est presque imperceptible. Les crêtes postérieures sont plus écartées et plus accentuées que les antérieures. La première tient lieu du bourrelet incisif. La langue offre des particularités fort remarquables : c'est d'abord, sur sa pointe, un développement exubérant de papilles filiformes cornées et courbées en arrière qui forment une véritable râpe : cette râpe n'occupe pas toute la face supérieure de la partie libre de l'organe ; il reste, sur les côtés et à l'extrémité, une marge où la muqueuse est douce au toucher et presque lisse, recouverte seulement de très fines papilles filiformes, entremêlées de papilles fongiformes. L'organe folié figure une crête dentelée de 1 à 2 centimètres de longueur, située sur le prolongement des piliers postérieurs. Enfin, il n'y a pas, sous la pointe de la langue, le cordon fibro-squelettique que l'on sent si bien au toucher chez le chien.

Lapin. — Les poils tactiles abondent sur les lèvres du lapin, principalement sur la supérieure, qui est fendue dans son milieu. Le palais est long, étroit, traversé par vingt-trois ou vingt-quatre crêtes en forme d'accolades ou d'accents circonflexes, dont la dernière marque la limite du voile du palais. Derrière les incisives, on voit les orifices de Stenson percés sur un bourrelet muqueux qui précède la première crête.

A la partie antérieure du canal lingual, de chaque côté, existe un plissement pectiné très remarquable de la muqueuse : un premier pli part de la première molaire, se dirige en avant en décrivant une courbe à concavité interne et vient se terminer du même côté par une sorte de lobe arrondi : une demi-douzaine d'autres plis, plus petits, se branchent obliquement sur le côté interne du précédent ; tous sont ineffaçables à la distension.

La langue ressemble, au volume près, à celle des Solipèdes : elle est douce au toucher, blanchâtre sur la saillie dorsale de son corps, très finement tomenteuse, pourvue de deux grosses papilles caliciformes et de deux organes foliés très manifestes, ceux-ci accusés par deux surfaces elliptiques à peine saillantes, longues de 6 à 7 millimètres, striées en travers par de fines incisures. — Deux amygdales s'observent à l'endroit ordinaire, enchatonnées dans un repli de la muqueuse, comme chez les Carnivores.

§ 2. Dents.

A. — Caractères généraux.

Les dents sont des organes durs, en saillie dans la bouche, qui tiennent des os par leur structure, des poils par leur mode de développement. De même que l'on a comparé certaines grosses papilles à des dents en les

appelant odontoïdes, de même pourrait-on assimiler les dents à d'énormes papilles buccales invaginées, en état d'ossification, qui seraient revêtues d'émail en guise d'épithélium. De Blainville les classait avec les poils et les productions cornées, dans son groupe des *phanères*.

Leur étude, au point de vue de l'anatomie comparée, est d'une haute importance, car leur forme et leur disposition dépendent du mode d'alimentation de l'espèce envisagée, et le régime à son tour domine les instincts et marque son empreinte sur l'organisme tout entier, en vertu de cette loi de corrélation et d'harmonie qui faisait dire à Cuvier dans un élan d'enthousiasme entraînant quelque exagération : « *Donnez-moi la dent d'un animal et je vous dirai ses mœurs et sa structure!* »

Implantées dans le bord libre des deux mâchoires, les dents sont des organes de tact et de mastication ; celles situées à l'entrée de la bouche peuvent en outre servir à la préhension des aliments ainsi que d'arme offensive ou défensive. A chaque mâchoire, elles forment une arcade parabolique, tantôt indiscontinue, tantôt interrompue latéralement par un espace interdentaire ou diastème appelé *barre*. Les dents supérieures sont en général plus volumineuses que les inférieures et les débordent périphériquement.

Tous les Mammifères qui nous intéressent ici sont *hétérodontes*, c'est-à-dire qu'ils ont des dents de plusieurs sortes, différenciées par leurs formes et leurs usages. On distingue :

1° Les *incisives* (de *incidere*, couper), placées à l'entrée de la bouche et fixées soit dans les intermaxillaires, soit à l'opposé dans le corps du maxillaire inférieur.

2° Les *canines* (de *canis*, chien), *crochets*, *crocs*, *dents œillères*, pointues, au nombre de deux à chaque mâchoire, situées en arrière des incisives et implantées soit dans le maxillaire supérieur tout contre la suture de l'intermaxillaire, soit à l'opposé dans le maxillaire inférieur. Les inférieures sont toujours plus rapprochées des incisives que les supérieures, de manière à les chevaucher par devant. Les canines manquent dans nombre d'espèces, par exemple dans les ruminants cavicornes et les rongeurs (bœuf, mouton, chèvre, lapin, cobaye); parfois elles n'existent que chez les mâles (Solipèdes), ou bien sont plus développées chez eux que chez les femelles (Porcins). Dans les verrats ainsi que dans les sangliers, elles croissent toute la vie et finissent par sortir de la bouche, on les appelle alors des *défenses* ; mais si l'on châtre ces animaux, leurs crocs sont frappés d'arrêt de développement. Les défenses ne sont pas toujours des canines ; celles des éléphants sont des incisives ; toute dent sortant de la bouche justifie le nom de défense.

3° Enfin les *molaires* (de *mola*, meule), ou *mâchelières*, dents généralement volumineuses, occupant le fond de la bouche et principalement destinées à broyer les aliments.

Toute dent de Mammifère est enfoncée dans une cavité des mâchoires appelée *alvéole*, et creusée intérieurement d'une cavité ouverte à son extrémité enchâssée, qui loge une papille pulpeuse s'élevant du fond de l'alvéole. Lorsque la dent est à croissance permanente, la chambre pulpaire reste toujours béante, ainsi qu'on le voit dans les défenses, dans les incisives des rongeurs, etc. Lorsque la dent est à croissance limitée, comme c'est le cas ordinaire, elle se termine à un moment donné par une ou plusieurs pointes qu'on appelles *racines*, à l'extrémité desquelles la cavité de la pulpe finit par se fermer (fig. 207). Il existe donc des dents sans racines et des dents radiculées, à une ou plusieurs racines. Les dents radiculées ne sont émaillées que sur la partie surmontant la ou les racines et que l'on appelle *couronne* : le point de départ des racines est en outre

marqué le plus souvent d'un étranglement circulaire connu sous le nom de *collet*. L'éruption d'une dent n'est achevée que lorsque le collet est arrivé à la gencive. Si la hauteur de la couronne dépasse la saillie qu'elle doit faire dans la bouche, l'éruption continue plus ou moins longtemps après que la dent a rencontré son opposée de l'autre mâchoire ; elle peut même durer toute la vie de manière à compenser l'usure éprouvée ; c'est ce que l'on observe par exemple pour les incisives et les molaires de deuxième dentition des Solipèdes. Mais il ne faut pas confondre ces dents à éruption prolongée avec les dents à croissance permanente, lesquelles sont réduites à la couronne.

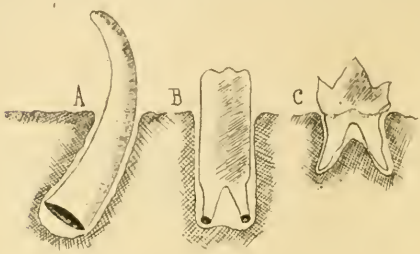

Fig. 207. — Trois types de dents au point de vue du développement.

A, dent à croissance permanente, par conséquent sans racine ; B, dent radiculée à haute couronne et à éruption prolongée compensant son usure : C, dent radiculée à couronne basse et à éruption rapide.

Structure. — La dent comprend dans sa structure des parties dures et des parties molles (fig. 208).

A. Parties dures. — Les parties dures forment aux yeux du vulgaire toute la dent, elles ne sont cependant que le produit des parties molles. Ce sont : l'ivoire, l'émail et le cément.

L'*ivoire* ou *dentine* est une substance très dure, d'un blanc tirant un peu sur le jaunâtre, disposée en couche plus ou moins épaisse autour de la cavité dentaire interne. Quoique très compact, l'ivoire se montre au microscope parcouru par un grand nombre de fins canalicules prenant naissance dans la cavité précitée, se dirigeant perpendiculairement en dehors, en se ramifiant, et se terminant au contact de l'émail ou du cément. Il est constitué chimiquement comme les os, c'est-à-dire par de la matière organique et des matières minérales ; mais ces dernières sont en plus grande abondance que dans le tissu osseux et comprennent une quantité considérable de fluorure de calcium auquel l'ivoire est redevable de sa grande dureté.

L'*émail* est une couche vitreuse, plus ou moins mince, d'un blanc laiteux, appliquée à la surface de l'ivoire sur la couronne de la dent, dont elle suit tous les accidents. Il s'arrête rigoureusement au collet. Dans les dents sans racine, il s'étend jusqu'à l'orifice de la pulpe, à moins toutefois qu'il ne fasse totalement ou partiellement défaut. L'émail est en général plus épais sur les éminences que dans les excavations, du côté excentrique que du côté concentrique. C'est une substance d'une dureté encore supérieure à celle de l'ivoire, vu l'infime quantité de matière organique et l'abondance de fluorure de calcium qu'elle contient. En revanche, elle est fragile et éclate facilement sous l'influence des chocs. La surface de l'émail est, dans la dent vierge, finement chagrinée ou sillonnée ; elle se polit ensuite par le frottement. On peut en détacher, après l'action de l'acide chlorhydrique étendu d'eau, une mince membrane amorphe appelée cuticule de l'émail. L'histologie apprend que l'émail est constitué par des prismes juxtaposés intimement unis, implantés perpendiculairement sur l'ivoire, structure qui donne à la cassure un aspect nettement strié dans le sens de l'épaisseur.

Le *cément* ou *cortical osseux* forme sur les racines une mince couche incrustante et sur la couronne un dépôt plus ou moins abondant qui tend à niveler les excavations. Très abondant sur les dents des herbivores, des solipèdes en particulier, il est à peu près absent sur celles des carnivores et des omnivores, qui doivent à cela la blancheur caractéristique de leur couronne dans le jeune âge. C'est seulement à leur sortie de l'alvéole que les dents des herbivores se cémentent abondamment, elles ne sont que faiblement incrustées sur la partie enchâssée.

Le cément est beaucoup moins dur que l'ivoire; il a la structure propriétés de l'os ; le nom de cortical osseux que lui donnait Ténon lui convient parfaitement.

Il ne faut pas prendre pour du cément le dépôt de *tartre* que l'on observe souvent au-dessus des gencives, et qui se forme accidentellement aux dépens des matières calcaires de la salive ou des aliments, dépôt prenant souvent une couleur noire, chez les ruminants, par imprégnation de sulfure métallique.

B. Parties molles. — Les parties molles sont : le périoste alvéolo-dentaire, la pulpe, bulbe ou papille dentaire, et la gencive.

Le *périoste alvéolo-dentaire* tapisse les parois de l'alvéole et se met en continuité à son entrée avec le périoste superficiel ainsi qu'avec le chorion de la gencive. C'est lui qui est chargé de cémenter la dent ; aussi sa couche ostéogène est-elle tournée contre cette dernière et très adhérente. Dans les herbivores, cette couche, très distincte, a été décrite à part sous le nom de germe ou organe du cément.

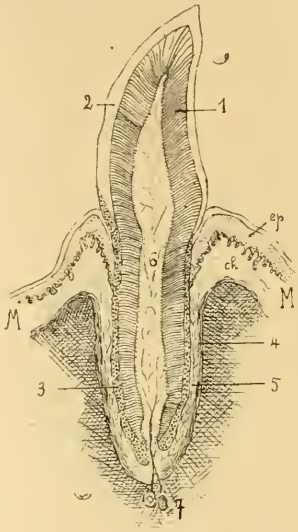

Fig. 208. — Coupe schématique d'une dent.

1, ivoire ; 2, émail ; 3, cément ; 4, périoste alvéolaire ; 5, sa couche interne ou germe du cément ; 6, papille ou pulpe dentaire ; 7, vaisseaux et nerfs ; M, gencive ; *ch*, chorion ; *ep*, épithélium surmonté d'une couche cornée.

La *pulpe dentaire* est une véritable papille, molle, chargée de vaisseaux et de nerfs, qui s'élève du fond de l'alvéole et se loge dans la chambre dentaire, qu'elle remplit complètement ; elle lance même de fins prolongements dans les canalicules de l'ivoire (fibres de Tomes). A la base, elle se confond avec le périoste alvéolo-dentaire dont elle n'est, à proprement parler, qu'un processus extrêmement délicat. C'est une sorte de moelle nourricière et sensible qui joue, comme nous l'expliquerons plus loin, un rôle important dans le développement et l'accroissement de la dent.

Quant à la *gencive*, ce n'est autre chose qu'une partie de la muqueuse buccale relevée contre le collet de la dent et lui formant collerette de manière à la sceller dans son alvéole. La muqueuse gingivale est épaisse et scléreuse, complètement dépourvue de glandes, les prétendues glandes tartariques décrites par Serres n'existent pas. Lorsque la gencive quitte la surface de la dent et se flétrit, on dit que celle-ci se déchausse : signe de maladie ou de caducité prochaine.

Développement. — Avant d'apparaître dans la bouche, la dent se déve-

loppe au sein des mâchoires dans un sac clos qu'on appelle *follicule dentaire* (fig. 209).

Le follicule dentaire a pour paroi une membrane conjonctive qui l'individualise au milieu de l'os en développement. Il contient les deux germes accouplés de l'ivoire et de l'émail. Le *germe* ou *organe de l'ivoire* est une papille conjonctive délicate qui s'élève du pôle inférieur du follicule et persiste dans la dent développée ; il a exactement la forme de la future dent, qui se développe à sa surface comme sur un moule.

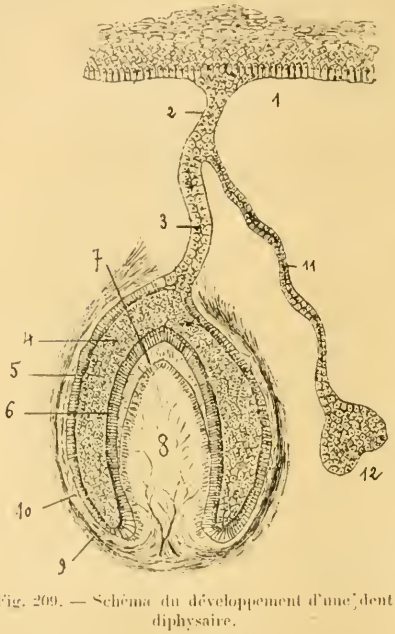

Fig. 209. — Schéma du développement d'une dent diphysaire.

1, épithélium de la muqueuse buccale ; 2, lame dentaire ; 3, pédicule de l'organe adamantin de la dent caduque ; 4, organe adamantin de cette dent ; 5, sa couche externe ; 6, sa couche interne ou épithélium adamantin ; 7, premier chapeau de dentine ; 8, organe de l'ivoire ; 9, paroi du follicule ; 10, germe du cément ; 11, pédicule de l'organe adamantin de la dent remplaçante ; 12, organe adamantin de cette dent.

Le *germe de l'émail* ou *organe adamantin* est un bourgeon pédiculé de l'épithélium buccal, coiffant exactement le germe de l'ivoire et rappelant les bourgeons piligènes de l'épiderme. Il est digne de remarque que le développement d'une dent comme celui d'un poil ou d'une glande commence par un bourgeon épithélial.

Quant au *germe* ou *organe du cément*, ce n'est, avons-nous déjà dit, que la couche interne de la paroi folliculaire, qui deviendra périoste alvéolo-dentaire.

L'ivoire se dépose d'abord en couche mince sur les parties culminantes de son germe ; des couches nouvelles s'ajoutent concentriquement et bientôt la dent est ébauchée. En même temps, elle s'émaille par une sorte de sécrétion opérée par l'organe adamantin. Celui-ci s'atrophie et disparaît dès que la couche qu'il est chargé de produire est formée ; tandis que l'organe de l'ivoire persiste et produit incessamment de nouvelles couches éburnées qui se disposent en dedans des premières formées tout en les dépassant à la base de la dent de telle sorte que celle-ci s'allonge en même temps que sa cavité se comble progressivement. Il arrive un moment où le follicule devient trop petit pour la contenir ; alors elle fait effort sur son pôle superficiel et finit par se faire jour à travers l'os et la gencive. La voilà donc qui pointe dans la bouche, sort de plus en plus et commence à jouer son rôle, impliquant une usure plus ou moins rapide. Mais, comme nous l'avons déjà dit, cette éruption ne s'achève qu'au moment où la couronne est tout entière hors de l'alvéole, et, chez les animaux *hypsélodontes*, c'est-à-dire à couronne dentaire très haute, il y a, pendant toute la vie, balancement entre la pousse et la détrition ;

tandis que, dans les *brachyodontes*, c'est-à-dire ceux à dents courtes, l'éruption s'achève rapidement. L'éruption d'une dent n'est pas une effraction aussi violente qu'on le croit généralement : c'est un phénomène éminemment physiologique, préparé par une résorption des tissus au-devant de la dent qui sort. Cependant on constate souvent un peu de congestion et de chaleur de la bouche, de la salivation et de l'inappétence. S'il fallait en croire certains médecins, l'éruption dentaire chez l'enfant serait beaucoup moins facile ; ils l'accusent de maintes complications, telles que convulsions, diarrhée, ophtalmie, bronchite, etc.

Une fois sortie, la dent est destinée, ou bien à durer autant que l'animal (dent persistante, permanente ou *monophysaire*) ou bien à tomber pour céder sa place à une autre (dent caduque ou *diphysaire*). En règle générale, les incisives, les canines et les premières molaires ou prémolaires sont diphysaires, tandis que les arrière-molaires ou molaires vraies sont monophysaires. Conséquemment, il existe deux dentitions successives : la *dentition de lait*, ainsi nommée parce qu'elle se fait généralement pendant l'allaitement, dentition caduque, et la *dentition d'adulte* comprenant les dents remplaçantes et les dents permanentes. *L'ensemble des dents de première dentition représente en raccourci l'ensemble de celles de deuxième dentition.* S'il est juste de dire que les incisives, les canines sont généralement diphysaires, c'est-à-dire remplacées une à une d'une dentition à l'autre, il ne l'est pas rigoureusement pour les molaires de lait, qui équivalent à la fois aux prémolaires et aux arrière-molaires et affectent la forme des unes et des autres, ainsi qu'on peut s'en rendre compte facilement dans les espèces autres que les solipèdes, chez lesquelles les prémolaires et les arrière-molaires sont d'un type différent.

Quelles qu'elles soient, les dents éprouvent une double modification incessante : 1° elles usent ; 2° leur chambre pulpaire se comble peu à peu de nouvelles couches d'ivoire jusqu'à oblitération. Cet ivoire secondaire se distingue de l'ivoire primitif par sa couleur ordinairement plus foncée, quelquefois plus claire. La pulpe disparaît à la longue devant cet envahissement qui est son œuvre, et la dent, privée ainsi de son organe de nutrition et de sensibilité, devient une sorte de corps étranger que l'organisme tend à rejeter.

Formules dentaires. — La formule dentaire est un moyen abréviatif de faire connaître le nombre de dents de chaque sorte à chaque côté de chaque mâchoire, soit dans la première dentition, soit dans la deuxième. Comme les dents se répètent symétriquement de part et d'autre du plan médian, on la restreint habituellement à celles d'un côté. Par exemple : l'homme possède à chaque mâchoire quatre incisives, deux canines, quatre prémolaires ou molaires remplaçantes et six arrière-molaires ou molaires permanentes ; sa formule dentaire bilatérale est donc : i $\frac{2\cdot2}{2\cdot2}$, c $\frac{1\cdot1}{1\cdot1}$, pm $\frac{2\cdot2}{2\cdot2}$, am $\frac{3\cdot3}{3\cdot3}$. = 32 dents ; et sa formule unilatérale : i $\frac{2}{2}$, c $\frac{1}{1}$, pm $\frac{2}{2}$, am $\frac{3}{3}$; le cheval ayant à chaque mâchoire six incisives, deux canines, six molaires remplaçantes et six molaires persistantes, sa formule dentaire unilatérale est : i $\frac{3}{3}$, c $\frac{1}{1}$, pm $\frac{3}{3}$, am $\frac{3}{3}$. = 40 dents.

En général, la formule de la dentition d'adulte implique celle de la première dentition, il suffit d'en retrancher les arrière-molaires ; mais cette règle n'est pas sans exception, car il peut arriver qu'une dent de lait ne soit pas remplacée ou bien qu'une dent, remplaçante en principe, ne soit pas précédée d'une dent de lait ; dans ces cas, il est nécessaire de donner la formule de l'une et de l'autre dentition. Ainsi la formule de

la première dentition des Solipèdes est i $\frac{3}{3}$. c $\frac{0}{0}$. m $\frac{4}{3}$; celle de la deuxième dentition : i $\frac{3}{3}$. c $\frac{1}{1}$, ou $\frac{0}{0}$. pm $\frac{3}{3}$. am $\frac{3}{3}$; il suffit de les comparer pour voir que les canines de l'adulte, propres aux mâles, ne sont pas précédées de dents de lait, et que, d'autre part, l'une des molaires supérieures de lait (la première) n'est pas remplacée.

D'après R. Owen la dentition type du mammifère adulte hétérodonte serait la suivante : i $\frac{3}{3}$. c $\frac{1}{1}$. pm. $\frac{4}{4}$ am $\frac{3}{3}$. Pour mieux juger des réductions subies par cette formule primordiale, on recommande de numéroter d'avant en arrière les dents de chaque sorte ; ainsi, on a pour la dentition du poulain : i $\frac{1^{re}, 2^{e}, 3^{e}}{1^{re}, 2^{e}, 3^{e}}$.c $\frac{0}{0}$.m $\frac{1^{re}, 2^{e}, 3^{e}, 4^{e}}{0, 2^{e}, 3^{e}, 4^{e}}$: pour celle du cheval adulte : i $\frac{1^{re}, 2^{e}, 3^{e}}{1^{re}, 2^{e}, 3^{e}}$. c $\frac{1}{1}$. pm $\frac{0, 2^{e}, 3^{e}, 4^{e}}{0, 2^{e}, 3^{e}, 4^{e}}$. am $\frac{1^{re}, 2^{e}, 3^{e}}{1^{re}, 2^{e}, 3^{e}}$. Ces formules ont l'avantage de montrer d'un seul coup d'œil quelles sont les dents qui manquent.

B. — Dents du cheval (fig. 195 et 210).

Les formules qui viennent d'être données montrent que les jeunes des deux sexes ont 26 dents, tandis que les adultes en ont 40 s'ils sont mâles, 36 s'ils sont femelles. Toutefois il n'est pas rare de rencontrer des juments qui ont des canines plus ou moins atrophiées. D'autre part, la première molaire supérieure de lait, dent rudimentaire, persiste souvent dans la dentition d'adulte; cela porte le nombre des dents à 42 chez le cheval, à 38 chez la jument.

Incisives.

Au nombre de six à chaque mâchoire, elles sont disposées en arcade et distinguées en *pinces, mitoyennes* et *coins*. Nous allons d'abord étudier une incisive remplaçante quelconque ; puis nous ferons connaître les différences entre incisives de même arcade, entre incisives supérieures et inférieures, enfin entre incisives caduques et incisives remplaçantes.

Incisive type (fig. 212). — Une incisive d'adulte, extraite de son alvéole, a la forme d'une pyramide incurvée en arrière, aplatie d'un côté à l'autre à son sommet, d'avant en arrière à sa base, et offrant dans sa partie moyenne une transition insensible entre ces deux modes d'aplatissement. Si l'on suppose une série de sections transversales échelonnées de haut en bas, faites sur une dent idéale qui aurait atteint toute sa longueur sans avoir usé, on obtient des figures qui, sans être régulières et géométriques, sont qualifiées d'*elliptiques, ovales, arrondies, triangulaires, biangulaires* (fig. 212, *1*). Ces sections sont de plus en plus étroites et, au contraire, de plus en plus épaisses ; leur bord postérieur, d'abord rectiligne ou presque rectiligne,

devient convexe, fortement convexe, puis anguleux, et l'angle formé, de plus en plus aigu ; en sorte que les dernières ont la forme de triangles allongés, ce qui leur a valu l'épithète, très expressive quoique exagérée, de biangulaire. Par les progrès de l'usure, la table des incisives, c'est-à-dire leur surface de frottement, réalise précisément les sections que nous venons de décrire, et les changements de forme qu'elle éprouve fournissent des signes de grande valeur pour la connaissance de l'âge.

Fig. 210. — Ensemble des dents de la mâchoire inférieure du cheval, vues par leur face de frottement.

Lorsque l'incisive vient de traverser la gencive, elle est réduite à la couronne et, conséquemment, émaillée jusqu'à l'orifice de la pulpe, qui est largement ouvert. La racine se forme ensuite ; elle pousse en s'atténuant, jusqu'à oblitération de cet orifice, pendant que la couronne se raccourcit par usure. De la sorte la dent n'est jamais complète : vierge à l'extrémité libre, il lui manque la racine ; pourvue de celle-ci, il lui manque une partie de la couronne (fig. 211).

La longueur de la couronne, mesurée avant l'usure, en suivant sa convexité extérieure, est de 6 à 7 centimètres en moyenne ; elle est toujours moindre de plus d'un centimètre dans les coins. La longueur moyenne de la racine achevée est de $2^{cm},5$ à 3 centimètres. Cette dernière est marquée à son origine par la fin de l'émail plutôt que par un collet bien évident, elle continue presque insensiblement la couronne et se termine par une pointe obtuse. Le collet reste enchâssé jusqu'à la fin de la vie ; la couronne, en effet, n'achève son éruption que sur le tard ; sa partie libre conserve sensiblement la même longueur et

souvent même s'allonge en dépit de l'usure qu'elle éprouve ; c'est sa partie enchâssée qui diminue peu à peu jusqu'à ce que le collet émerge. Cette pousse permanente, bien connue depuis Ténon, est, comme nous l'avons déjà dit, une véritable expulsion par oblitération progressive de l'alvéole.

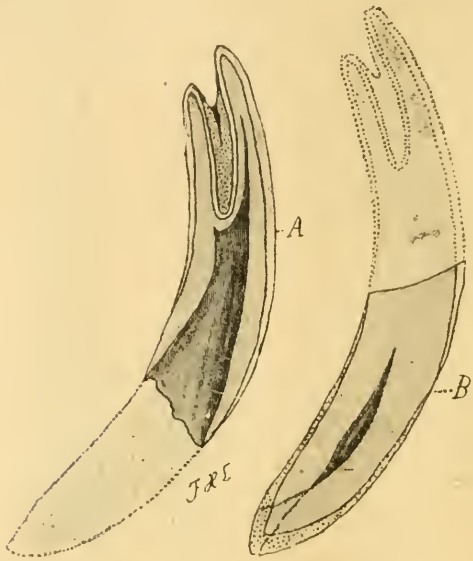

Fig. 211. — Coupe schématique d'une incisive remplaçante.

A, avant l'usure ; B, après achèvement de la croissance. (La partie pointillée représente, dans le premier cas, la quantité dont la dent s'accroîtra ; dans le deuxième cas, celle dont elle a usé).

La couronne présente à étudier : une face antérieure, une face postérieure, un bord interne, un bord externe, une extrémité libre et une extrémité radiculaire.

La face antérieure est à peu près plane transversalement, convexe dans sa longueur et parcourue par une cannelure, nettement marquée sur les pinces et les mitoyennes, plus ou moins effacée sur les coins, cannelure parfois double sur les incisives supérieures.

La face postérieure, concave dans sa longueur, est convexe d'un côté à l'autre, et cette convexité progressivement croissante devient anguleuse vers le collet. Des deux bords, l'interne est toujours plus épais que l'externe ; c'est par eux que les dents sont tangentes ; le bord externe des coins est évidemment libre. Lorsque la couronne passe à la forme aplatie d'un côté à l'autre, ces bords deviennent de véritables faces.

L'extrémité libre, par laquelle les incisives s'opposent d'une mâchoire à l'autre, montre, dans la dent vierge, l'entrée de la *cavité dentaire externe*, circonscrite par deux bords tranchants, dont l'antérieur proémine de plusieurs millimètres sur le postérieur. Cette cavité, plus ou moins comblée de cément, résulte d'une invagination d'émail, en forme de cornet aplati dont le

fond est beaucoup plus proche de la face postérieure de la dent que de sa face antérieure. L'usure émousse peu à peu ses bords, les met de niveau et finit par emporter toute trace de cavité (rasement) et même de cornet émailleux (nivellement).

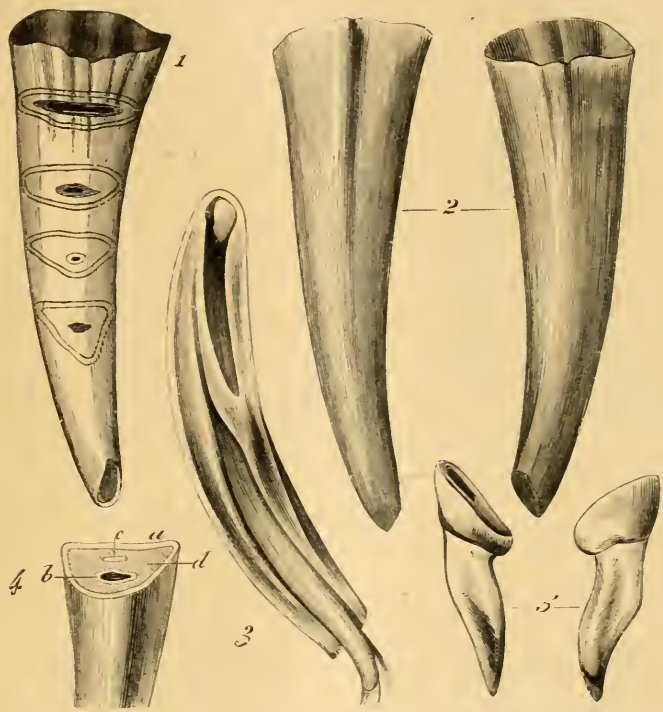

Fig. 212. — Incisives du cheval. Détails de forme et d'organisation.

1, dent de deuxième dentition sur laquelle se trouvent indiquées les formes diverses que prend successivement la table par suite de l'usure et de la pousse continuelles de l'organe ; 2, dent vierge, faces antérieure et postérieure : 3, coupe longitudinale d'une dent vierge, destinée à montrer la conformation intérieure et la structure. Pour ne pas embrouiller la figure, on s'est abstenu de représenter le cément extérieur et celui qui est amassé dans le cul-de-sac externe ; 4, coupe transversale : *a*, émail d'encadrement : *b*, émail central ; *c*, étoile dentaire : *d*, ivoire : 5, dent caduque.

L'extrémité enchâssée de la couronne se continue d'une manière plus ou moins insensible avec la racine. La ligne d'arrêt de l'émail coupe obliquement l'axe de la dent et décrit deux angles rentrants sur les côtés ; c'est sur la face antérieure que cette couche descend le plus bas.

Les figures 211 et 212 rendent parfaitement compte de la structure. Nous nous bornerons à signaler les particularités les plus importantes. L'émail se distingue en émail central

et émail périphérique, qui se séparent l'un de l'autre lorsque l'usure a entamé les bords de la cavité dentaire externe, ainsi qu'on le voit sur la table représentée (fig. 212, 4). L'émail périphérique ou émail d'encadrement est plus épais sur la face antérieure de la dent que sur la postérieure; il est très mince au niveau de l'invagination qui donne naissance au cornet dentaire et, ainsi que M. l'inspecteur général Barrier l'a fait remarquer, il ne subit aucun épaississement au fond de ce cornet, la prétendue cheville émailleuse conique qu'on y a décrite n'existe pas. — La cavité de la pulpe se comble peu à peu d'ivoire de nouvelle formation, reconnaissable à sa couleur plus foncée ; cet ivoire, mis à nu sur la table par les progrès de la détrition, y dessine une tache connue sous le nom d'*étoile dentaire*. — Le cément n'est en quantité notable que dans la cannelure de la face antérieure et à l'intérieur du cornet ; encore son épaisseur est-elle très variable dans celui-ci, qui en est parfois presque obstrué et d'autres fois n'en renferme pas du tout. On conçoit que la plus ou moins grande abondance du cément dans le cornet émailleux de la dent ne soit pas sans influence sur l'époque de son rasement.

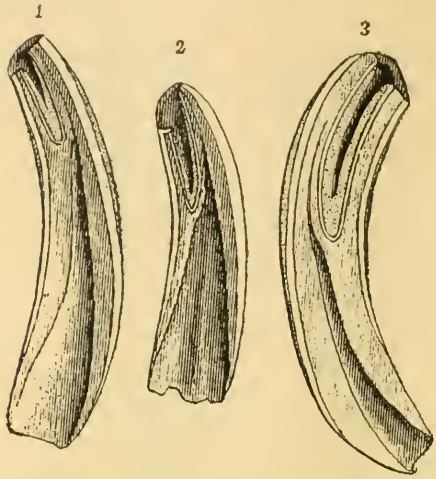

Fig. 213. — Coupe longitudinale antéro-postérieure.

1, d'une pince inférieure d'un cheval de cinq ans ; 2, d'un coin inférieur du même ; 3, d'une pince supérieure du même.

Dans l'extrême vieillesse, lorsque la dent, réduite à un chicot, est mal assujettie dans son alvéole, on voit se produire, comme conséquence de l'irritation du périoste alvéolo-dentaire, une abondante cémentation de la racine, qu'il y a lieu de considérer comme de nature pathologique, ainsi que celle qui envahit parfois la cavité dentaire interne. A l'état normal, celle-ci se comble exclusivement avec de l'ivoire.

Différences entre incisives d'une même arcade. — L'épaisseur plus grande des incisives en dedans suffit pour

déterminer le côté auquel elles appartiennent. On leur assignera leur place exacte, de chaque côté, en considérant : 1° que le bord externe de la couronne diminue d'épaisseur de la pince au coin ; il donne à ce dernier une angularité particulière et caractéristique ; 2° que la table est coupée à peu près perpendiculairement à l'axe de la dent sur la pince, tandis qu'elle verse en dehors sur la mitoyenne et plus encore sur le coin ; celui-ci se fait en outre remarquer par sa moindre longueur, par le peu de profondeur de son cornet d'émail, dont l'entrée est circonscrite par deux bords très différents de niveau et dont la paroi postérieure est souvent fissurée, et par le peu d'abondance ou même l'absence complète de cément dans l'intérieur dudit cornet ; 3° enfin que le degré d'usure va en décroissant de la pince au coin.

Différences entre incisives supérieures et inférieures. — Les incisives supérieures sont plus volumineuses et surtout plus larges que les inférieures, ce qui fait qu'elles les débordent périphériquement. Leur cornet d'émail est plus profond, et son fond est moins rapproché de la face postérieure de la dent que dans les incisives opposées ; le rasement et le nivellement sont donc plus tardifs que dans ces dernières. Voici la profondeur moyenne du cornet émailleux mesuré sur la coupe longitudinale de dents vierges (fig. 213) :

	Pinces.	Mitoyennes.	Coins.
Incisives supérieures..... ..	28 millim.	26 millim.	18 millim.
Incisives inférieures...	18 —	16 —	12 —

Différences entre incisives remplaçantes et caduques (fig. 212, *5*). — Il est très important, pour la diagnose de l'âge de l'animal, de savoir distinguer ces deux générations de dents.

1° Les incisives caduques sont plus petites et fortement colletées, et, comme leur couronne n'est pas très haute, leur collet se montre assez vite à la gencive ; elles ne sont donc pas sujettes à la pousse constante, leur partie libre se raccourcit par l'usure ; 2° leur face antérieure ne présente pas de cannelure ; 3° leur couronne est uniformément aplatie d'avant en arrière, en sorte que la table n'éprouve pas les changements de forme qu'elle présente sur les incisives remplaçantes ; 4° leur racine a la forme d'une pyramide cannelée sur chacune de ses trois faces ; à un certain moment les dents de deuxième génération la rongent en arrière et la réduisent à l'état lamellaire ; 5° les coins sont particulièrement petits, bien inférieurs en volume aux autres dents de lait.

Toutes ces différences produisent un contraste frappant

quand les deux sortes de dents coexistent dans une même arcade.

Mode de remplacement des incisives. — Quelque temps avant de tomber, les incisives de lait se déchaussent et deviennent branlantes. Au moment de leur chute, on voit déjà le bord antérieur des remplaçantes. Celles-ci ne se développent pas immédiatement en dessous, mais un peu en arrière ; elles s'arc-boutent contre la face postérieur des dents de lait, en rongent la racine et finalement les expulsent en en prenant exactement la place. Elles éprouvent au cours de leur éruption un léger mouvement de rotation qui a pour effet de redresser la position oblique qu'elles avaient dû prendre dans l'os pour y trouver place.

Fig. 214. — Canine de cheval.
a, face externe ; *b*, face interne.

Canines (fig. 210, 214 et 215).

Les canines, vulgairement appelées crochets, n'existent que dans la deuxième dentition et chez les mâles seulement; toutefois, il est fréquent d'en rencontrer chez la jument de plus ou moins rudimentaires. On n'a pas constaté que la castration des mâles influât sur le développement de leurs canines. Les canines de lait n'ont pas aussi complètement disparu qu'on le croit généralement ; en cherchant bien, on en trouve la trace sur tous les jeunes sujets, mâles ou femelles : soit un grêle stylet éburné couché sur la gencive et facile à arracher, soit un follicule atrophié. Rigot et Forthomme disent même en avoir rencontré de complètement développées.

La canine d'adulte est une dent conique, incurvée en arrière et en dedans, située à environ un centimètre du coin à la mâchoire inférieure, à 2 à 3 centimètres de cette incisive à la mâchoire supérieure, de telle sorte qu'il n'y a pas correspondance entre les canines opposées. Ces dents ont une croissance limitée ; elles se terminent par une racine obtuse qui fait suite à la couronne sans démarcation tranchée. Leur partie libre est aplatie d'un côté à l'autre et offre à l'étude deux faces et une extrémité. La face externe (fig. 214, *a*) est convexe. L'interne (fig. 214, *b*) est encadrée d'un bord tranchant, dessinant une

ogive ; elle présente une éminence conique, comprise entre deux cannelures. L'extrémité forme une pointe arrondie et aplatie où se termine le sommet de l'éminence interne ; elle s'émousse à la longue, du fait des mouvements de la langue et des lèvres, ou des frottements accidentels contre le mors, le billot, etc. Passé six ou sept ans, les crochets ne sortent plus guère de leurs alvéoles ; il est rare qu'ils émergent de la gencive de plus de 20 à 25 millimètres.

Leur structure n'offre à signaler que l'absence de l'émail

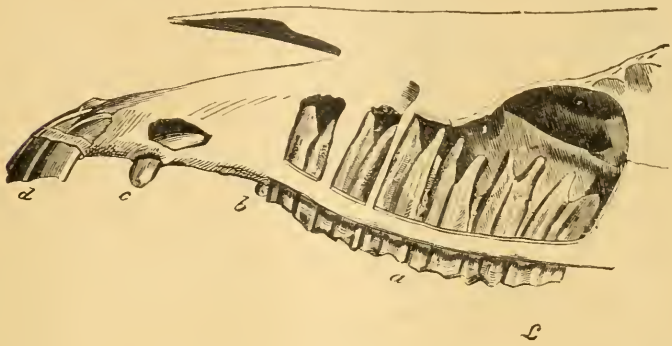

Fig. 215. — Profil des dents supérieures du cheval (les racines ont été mises à découvert).

sur la face interne ; cette couche s'arrête au bord saillant qui encadre ladite face. Le cément est en quantité presque négligeable.

Les canines des deux mâchoires sont très semblables, toutefois les supérieures sont un peu moins longues et moins pointues que les inférieures.

Molaires (fig. 195, 210 et 215).

Les molaires d'adulte sont au nombre de six à chaque côté de chaque mâchoire, dont trois remplaçantes et trois permanentes. Il n'est pas rare d'en trouver sept à la mâchoire supérieure par suite de la persistance de la première molaire de lait, dent plus ou moins rudimentaire, qui tombe d'ordinaire en même temps que la dent suivante et n'est jamais remplacée (fig. 215, *b*). On peut aussi rencontrer à la mâchoire inférieure un vestige de la première molaire de lait sous forme d'un petit stylet éburné. Les arcades molaires supérieures sont convexes en dehors, convergentes aux deux extrémités ; les inférieures sont très légèrement concaves en dehors, divergentes en arrière comme les branches

d'un V. — Leur plan de superposition n'est pas horizontal, c'est-à-dire perpendiculaire à l'axe des dents ; il est incliné de telle manière que le bord interne est plus élevé que l'externe dans les molaires inférieures, tandis que c'est le bord externe qui proémine sur l'interne dans les supérieures ; et, grâce à cette obliquité, les dents d'un côté sont soustraites au contact et par conséquent à l'usure pendant que s'opère la mastication sur l'autre côté (voir fig. 196).

Fig. 216. — Extrémité libre d'une molaire supérieure vierge.

Fig. 217. — Extrémité libre d'une molaire inférieure vierge.

La longueur de la barre, c'est-à-dire la distance du coin à la première molaire, est de 8 à 10 centimètres en moyenne.

Couronne. — La couronne d'une molaire d'adulte sortie de son alvéole a la forme d'un parallélipipède, à section carrée pour les dents supérieures, rectangulaire pour les inférieures. Elle offre à étudier : 1° deux faces planes, antérieure et postérieure, par lesquelles elle touche aux dents voisines, faces remplacées par un bord aux extrémités de l'arcade ; 2° une face externe, parcourue, dans les molaires supérieures, par deux cannelures séparées par une sorte de côte médiane, dans les inférieures, par un unique sillon étroit et souvent peu marqué ; 3° une face interne, plus ou moins plane ; 4° une extrémité libre présentant avant l'usure (fig. 216 et 217), aux molaires supérieures, deux paires de denticules 1, 2, 3, 4, en forme de croissants convexes en dedans dessinant un B majuscule dont la bouche antérieure porterait un denticule accessoire, 5 ; aux molaires inférieures, 6 denticules : 2 externes, 1, 2, en forme de croissants convexes en dehors, 3 internes, 3, 4, 5, en cônes surbaissés et 1 postérieur 6, plus ou moins infléchi contre la dent suivante et qui ne prend tout son développement que sur la dernière. Les cavités ou excavations de cette extrémité sont en grande partie comblées de cément. Après usure, il se constitue une vaste table, encadrée et entrecoupée d'émail formant des crêtes vives qui entretiennent une rugosité nécessaire pour la trituration des aliments : c'est une sorte de meule qui n'a pas besoin d'être rhabillée.

Les molaires sont d'abord dépourvues de racines, réduites à un fût de 7 à 9 centimètres de hauteur ; celles-ci ne commencent à se former qu'à partir du moment où la dent a

atteint le niveau de la table et commencé à user. On en compte trois à chacune des molaires terminales, quatre aux molaires intermédiaires de la mâchoire supérieure, deux aux molaires intermédiaires de la mâchoire inférieure. Il est à remarquer que les molaires postérieures divergent par la partie enchâssée et s'arc-boutent contre les autres en exerçant une véritable poussée qui les use sur les faces adjacentes : disposition qui augmente considérablement leur résistance aux causes tendant à les ébranler.

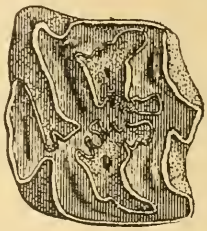

Fig. 218. — Table d'une molaire supérieure gauche.

Fig. 219. — Table d'une molaire inférieure gauche.

Structure. — Au point de vue de la structure, les molaires se distinguent par une chambre pulpaire extrêmement diverticulée qui se modèle sur les saillies et excavations de l'extrémité libre ; l'ivoire secondaire qui remplit cette chambre progressivement est d'abord jaune, puis brunâtre. Elles se distinguent aussi par la disposition compliquée et sinueuse de leur émail, qui se réfléchit dans les cavités de l'extrémité libre, et par l'abondance du cément, qui, comme nous l'avons déjà dit, remplit presque complètement ces cavités. La figure 218, représentant la table d'une molaire supérieure largement usée, démontre parfaitement cette structure ; on y voit : 1° un émail d'encadrement dessinant une sorte de B gothique, portant à sa boucle antérieure un petit appendice ; 2° deux cercles irréguliers et sinueux d'émail central formant le contour interne des boucles de ce B ; 3° de l'ivoire interposé entre l'émail d'encadrement et les émaux centraux et offrant des taches jaune brunâtre qui sont autant d'étoiles dentaires ; 4° enfin du cément à l'intérieur des deux cercles d'émail central, ainsi que sur la face interne et au fond des cannelures de la face externe. Cette dernière substance est, en somme, très abondante, mais seulement sur la partie libre de la dent.

La table des molaires inférieures (fig. 219) dessine aussi avec ses crêtes d'émail un B, mais plus aplati, tourné en dehors, dépourvu d'appendice, et dont les boucles sont fissurées du côté interne, de telle sorte que les émaux centraux ne se séparent jamais de l'émail périphérique non plus que le cément central du cément de la face interne.

Développement (fig. 220). — On a professé longtemps, sur

l'autorité d'Aristote, que toutes les molaires du cheval étaient des dents persistantes ; Bourgelat lui-même ne croyait pas à l'existence des molaires de lait, il fallut que Ténon, en 1770, lui démontrât, pièces en mains, que les trois premières dents de

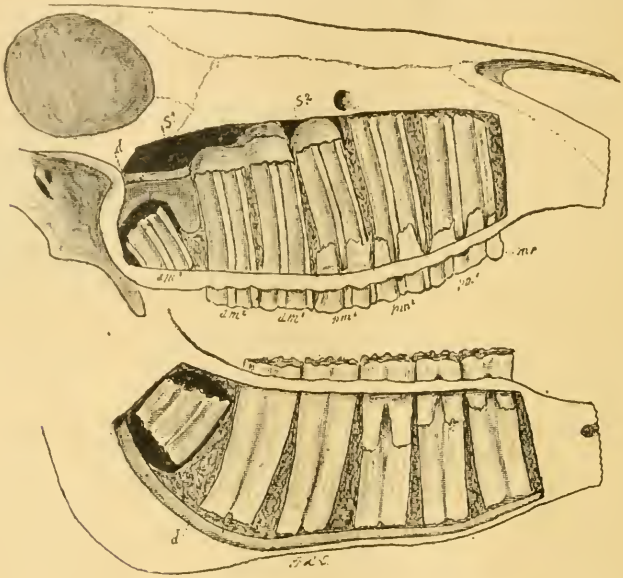

Fig. 220. — État des molaires chez un cheval de deux ans.

mr, molaire rudimentaire de la mâchoire supérieure ; pm^1, pm^2, pm^3, autres molaires de première dentition, sous lesquelles poussent les remplaçantes ; am^1, am^2, am^3, arrière-molaires ; *d*, *d*, conduits dentaires, supérieur et inférieur : S^1, sinus maxillaire postérieur ; S^2, sinus maxillaire antérieur.

chaque arcade molaire d'adulte succèdent à des dents de lait, bien qu'elles soient aussi volumineuses, plus volumineuses même que les arrière-molaires (fig. 220).

Les molaires caduques se distinguent des molaires d'adulte par la moindre hauteur de leur couronne (3 à 4 centimètres au lieu de 8 à 10) et par sa moindre dimension transversale qui donne à leurs tables une forme plus allongée.

Qu'elles soient de première ou de deuxième dentition, les molaires ont acquis toute leur hauteur coronaire au moment où elles arrivent à la table ; elles prennent alors des racines qui s'allongent progressivement en pointe jusqu'à atteindre 2 ou 3 centimètres en moyenne.

Les molaires remplaçantes ou prémolaires poussent directement au-dessous des caduques de manière à les expulser

progressivement après en avoir rongé les racines et les avoir réduites à l'état de disques (fig. 220). Les molaires d'adulte ainsi que les caduques rasent très vite ; elles conservent leurs tables telles que nous les avons décrites jusqu'à un âge avancé ; ce n'est que dans l'extrême vieillesse que les émaux centraux disparaissent et qu'ainsi elles se nivellent. Elles poussent toute la vie, comme les incisives, de manière à maintenir constante leur saillie dans la bouche, en dépit de l'usure qu'elles éprouvent. Leurs alvéoles se rétractent et s'oblitèrent progressivement ; les lames compactes des maxillaires se rapprochent ; ainsi le chanfrein se déprime latéralement, la tête s'appointit et les ganaches s'amincissent jusqu'à devenir tranchantes.

Époques d'éruption des diverses sortes de dents.

Le tableau suivant expose les dates d'apparition dans la bouche, c'est-à-dire le moment où les dents traversent la gencive chez les Solipèdes. Il faut ensuite un certain temps pour qu'elles atteignent le niveau de la table (six mois pour les incisives de deuxième génération). Les époques de sortie des dents remplaçantes coïncident avec les époques de chute des dents caduques correspondantes.

PREMIÈRE DENTITION.

Incisives.	Pinces.....	6 à 12 jours.
	Mitoyennes	30 à 40 —
	Coins	6 à 7 mois.
Canines..	Non développées.	
Molaires.	1re supérieure.	5 à 6 mois.
	Les autres..	Dans les 2 ou 3 semaines qui suivent la naissance.

DEUXIÈME DENTITION.

Incisives.	Pinces.....	2 ans 1/2.
	Mitoyennes.	3 ans 1/2.
	Coins.....	4 ans 1/2.
Canines.....		De 4 à 4 ans 1/2.
Prémolaires.....	Première..	2 ans 1/2.
	Deuxième.	3 ans.
	Troisième.	4 ans.
Les inférieures sont en avance de quelques mois.		
Arrière-molaires.	Première.....	1 an.
	Deuxième....	2 ans.
	Troisième....	4 ans.

DIFFÉRENCES

Ane. — La dentition est remarquablement uniforme dans tous les Solipèdes; les diagnoses différentielles de dents isolées sont fort difficiles ; cependant, chez l'âne, les incisives se distinguent par une certaine étroitesse transversale, en vertu de laquelle leurs tables prennent la forme arrondie plus tôt que chez le cheval. et par une dureté plus grande qui met toujours en retard leur rasement et leur nivellement. Les canines n'offrent rien de particulier. Les molaires supérieures, qu'elles soient de première ou de deuxième dentition. se reconnaissent : 1° à l'absence d'un

petit pli d'émail situé entre les deux boucles du B de la table et que j'ai fait connaître sous le nom de *pli caballin* ; 2° à la brièveté du denticule annexe; 3° à la moindre largeur des côtes externes, qui ne sont jamais dédoublées comme on peut le voir chez le cheval; 4° à la forme moins sinueuse des émaux centraux. — Les molaires inférieures se font remarquer par l'étroitesse de leurs tables et la tendance des denticules internes 1 et 2 à s'aligner dans le sens antéro-postérieur.

Mulet. — Par sa dentition, le mulet tient beaucoup plus de son père, l'âne, que de sa mère, la jument.

Bœuf. — La formule dentaire est : i $\frac{0}{4}$, c $\frac{0}{0}$, pm $\frac{3}{3}$, am $\frac{3}{3}$ = 32 dents.

On le voit, le bœuf ne possède pas d'incisives supérieures ni de canines aux deux mâchoires. On a prétendu qu'il existe, chez l'embryon, des rudiments d'incisives supérieures et de canines qui avorteraient dans les maxillaires; il n'en est rien, les recherches spéciales de Pietkewitz, Legros et Magitot, Pouchet et Chabry ont établi que, au niveau de la région intermaxillaire, comme au niveau des barres, la lame dentaire n'émet pas d'organes adamantins et qu'elle est elle-même atrophiée. Ajoutons toutefois que les incisives latérales de la mâchoire inférieure paraissent être des canines transformées ; en effet, on les a vues plus d'une fois prendre la forme conoïde, comme par un effet de retour à l'état primitif ; d'autre part, il n'existe jamais plus de six incisives à une mâchoire lorsqu'il y a simultanément des canines.

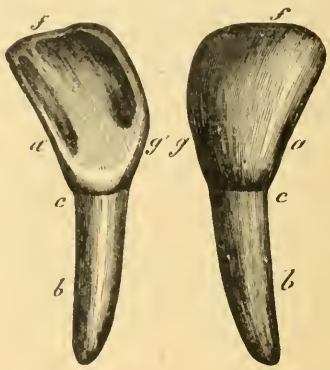

Fig. 221. — Une incisive de bœuf, vue par la face buccale et par la face labiale.

a, partie libre, bord externe ; *b*, racine ; *c*, collet ; *f*, bord antérieur ; *g*, bord interne (d'après Lecoq).

Incisives. — Les incisives, au nombre de huit, sont disposées en clavier arciforme à l'extrémité du maxillaire inférieur et distinguées en *pinces, premières mitoyennes, deuxièmes mitoyennes* et *coins* (fig. 223). Elles ne sont pas solidement fixées dans l'alvéole, mais quelque peu mobiles, sans doute pour ne pas entamer le bourrelet muqueux qui les remplace à la mâchoire supérieure ; cette mobilité tient à ce qu'elles sont enchâssées en partie dans la gencive, la faible profondeur des alvéoles ne permettant pas à leur racine de s'y loger tout entière.

Une incisive quelconque, isolée (fig. 221), affecte la forme d'une pelle dont le manche serait représenté par la racine. Couronne et racine sont donc très distinctes et séparées à la gencive par un collet très prononcé. La *couronne* est triangulaire, plus ou moins incurvée et relevée contre la mâchoire supérieure ; elle offre à étudier : une face antérieure ou labiale, légèrement convexe en tous sens, irrégulièrement striée de haut en bas, qui se polit à la longue par le frottement de la lèvre ; une face postérieure ou linguale taillée en un biseau un peu concave sur lequel se détache une légère éminence conique, plus ou moins marquée, dont le sommet vient se perdre au bord antérieur de la dent, non loin de son angle externe (c'est l'avale de Girard) ; un bord antérieur, convexe et tranchant dans la dent vierge, par lequel commencent l'éruption et plus tard l'usure;

— un bord interne convexe ; un bord externe légèrement concave, la dent étant, dans son ensemble, un peu déjetée en dehors. La *racine* est cylindroïde, comprimée d'un côté à l'autre, atténuée à l'extrémité ; elle atteint une longueur moyenne de 2 centimètres. L'orifice de la pulpe se ferme de bonne heure et ne laisse plus que le passage des vaisseaux et des nerfs.

La *structure* (fig. 222) n'offre rien de particulier, si ce n'est l'extrême minceur de l'émail sur la face linguinale de la couronne et le peu d'abondance du cément, qui vaut à celle-ci la belle couleur blanche qu'elle revêt aussitôt qu'elle s'est polie par le frottement. La cavité de la pulpe persiste longtemps après que l'orifice radiculaire s'est fermé ; elle se comble d'un ivoire de nouvelle formation qui fait étoile dentaire sur la surface d'usure lorsqu'il est mis à nu. Celle-ci s'étend d'avant en arrière sur l'avale de manière à effacer à la longue toute trace de son éminence ; on dit alors que la dent est nivelée ; elle finit par prendre l'empreinte du bourrelet de la mâchoire supérieure et par devenir concave d'avant en arrière. Comme les incisives du bœuf ne sont pas soumises à la pousse constante, leur partie libre diminue dans la proportion de son usure et arrive à s'user jusqu'au ras de la gencive. Comme, d'autre part, ces dents ne se touchent jamais

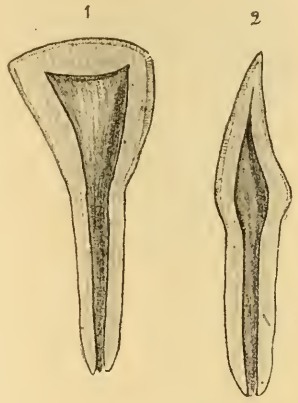

Fig. 222. — 1, coupe frontale d'une incisive remplaçante ; 2, coupe sagittale d'une incisive remplaçante.

Fig. 223. — Arcade incisive de deuxième dentition.

que par leur partie évasée, elles paraissent s'écarter, à un moment donné, lorsque celle ci a été emportée par détrition.

Dans une arcade incisive donnée, de première ou de deuxième dentition, les dents décroissent considérablement, mais graduellement, en volume et surtout en hauteur, des pinces aux coins ; les deux courbes, inscrite et circonscrite, de l'arcade forment une sorte de croissant allongé.

Les *incisives caduques* se reconnaissent surtout à leur petit volume ; la

différence est telle que, s'il existe dans une même arcade des dents des deux générations, il y a un contraste frappant. En outre les dents de lait sont ordinairement plus courbées en dehors et plus déprimées sur l'avale.

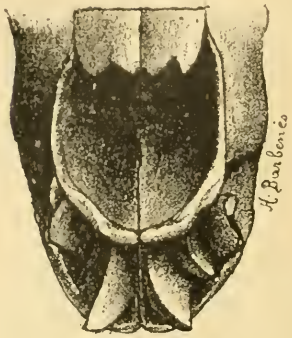

Fig. 224. — Bout des mâchoires d'un fœtus pour montrer la position des incisives.

Avant leur éruption, les incisives de première et de deuxième dentition sont placées de champ dans l'os comme le montre la figure 224, elles doivent tourner sur elles-mêmes d'un quart de tour. Au moment où elles traversent la gencive, elles sont encore de travers, et, s'il s'agit de dents remplaçantes, elles sont en outre situées en arrière de la place qu'elles sont appelées à prendre.

Molaires (fig. 225 et 226). — Les molaires viennent après une barre de 10 à 12 centimètres. Elles sont plus étroites que celles du cheval et, au lieu d'être à peu près d'égal volume dans chaque arcade, elles augmentent de la première à la dernière dans une proportion telle que l'espace occupé par les trois prémolaires n'est pas la moitié de celui des trois arrière-molaires. Leurs arcades à chaque mâchoire sont plus écartées que dans les Solipèdes; les inférieures sont presque parallèles, car elles croisent légèrement la direction des branches maxillaires. En outre, les prémolaires ne sont pas du même type que les arrière-molaires. Celles-ci présentent, comme chez les Solipèdes, quatre denticules en croissant accouplés deux à deux, qui, une fois usés, produisent une table sur laquelle l'émail dessine un B majuscule, tourné en dedans à la mâchoire supérieure, en dehors à l'inférieure; mais le B des dents du haut ne porte pas d'appendice à sa bouche antérieure et celui des dents du bas n'a pas ses boucles ouvertes du côté interne; de plus, il existe entre les boucles de ce B, à l'une et à l'autre mâchoire, un petit repli d'émail correspondant à une colonnette interlobaire qui fait défaut chez les Solipèdes. A signaler enfin que la table des arrière-

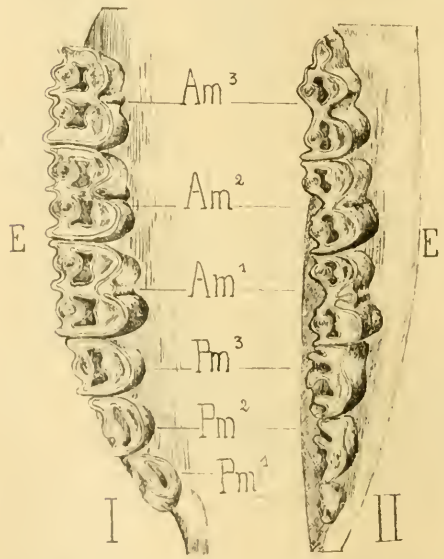

Fig. 225. — I, arcade molaire supérieure gauche d'adulte du bœuf : II, arcade molaire inférieure gauche d'adulte du même animal : Pm^1, Pm^2, Pm^3, prémolaires : Am^1, Am^2 Am^3, arrière-molaires.

molaires du bœuf est moins plane que chez le cheval, traversée de collines et de vallées transversales, que l'émail y saille en crêtes plus vives et que le cément y est beaucoup moins abondant, surtout à la face interne de la couronne. La hauteur de celle-ci augmente de la première à la dernière dent, sans arriver à atteindre celle des molaires d'adulte des Solipèdes.

Les prémolaires supérieures figurent assez bien chacune la moitié d'une arrière-molaire; elles n'ont en effet qu'une paire de denticules et qu'une cavité à leur extrémité libre, par conséquent un seul émail central sur la table ; celle-ci figure un D et non un B.

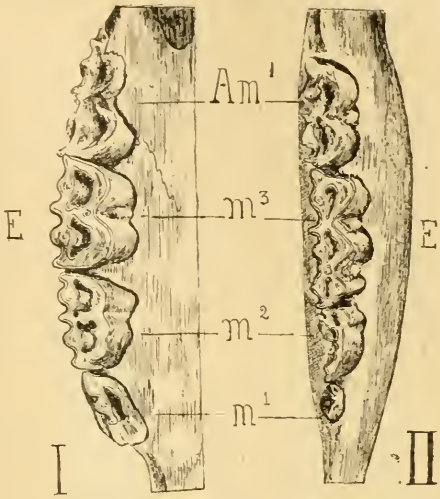

Fig. 226. — Molaires caduques, m^1, m^2, m^3, et première arrière-molaire Am^1 : I, de l'arcade supérieure gauche II, de l'arcade inférieure gauche d'un bovin.

Quant aux prémolaires inférieures, ce sont des dents plus ou moins aiguës et tranchantes à l'extrémité, sillonnées sur leur face interne, qui font passage aux molaires des Carnivores ; la première est beaucoup moins volumineuse que les deux autres ; les sillons de la face interne de celles-ci évoquent à l'esprit deux cornets effondrés dont le postérieur est beaucoup moins incomplet que l'antérieur.

Les molaires de lait (fig. 226) équivalent, comme toujours, à l'ensemble des molaires remplaçantes et permanentes. La première aux deux mâchoires ne diffère pas beaucoup de celle qui lui succédera, elle a la forme d'une prémolaire. La deuxième et la troisième supérieures ressemblent à des arrière-molaires. La deuxième inférieure rappelle sa remplaçante, tandis que la troisième et dernière de l'arcade est très volumineuse, trilobée comme la dernière arrière-molaire, et à triple paire de croissants à son extrémité; on la distingue de celle-ci par le volume plus considérable de son lobe postérieur qui porte une cavité à l'extrémité au lieu d'être le plus petit des trois et terminé en mamelon (fig. 226, m^3).

Époques d'éruption des diverses sortes de dents. — Le tableau suivant fait connaître les dates auxquelles les dents traversent la gencive, chez les animaux communs, c'est-à-dire non précoces.

PREMIÈRE DENTITION.

Incisives.	Pinces.....	Av. la naiss.
	1res mitoyennes.	—
	2es mitoyennes.	—
	Coins.....	Dans les 15 premiers jours.
Molaires.	Premières.	Les supérieures vers 15 jours. les inférieures vers 1 mois.
	Deuxièmes.	Av. la naiss.
	Troisièmes.	—

DEUXIÈME DENTITION.

Incisives.	Pinces.....	20 mois.
	1res mitoyennes.	30 —
	2es mitoyennes.	38 —
	Coins.....	48 —
Prémolaires.	Premières.	26 à 30 mois.
	Deuxièmes.	26 à 30 —
	Troisièmes.	30 à 34 —
Arrière-molaires.	Premières.	4 à 6 —
	Deuxièmes.	5 à 18 —
	Troisièmes.	24 à 30 —

Mouton et chèvre. — La dentition est la même dans les moutons et les chèvres. Elle comprend le même nombre de dents que chez le bœuf, et nous la décrirons comparativement à celle de ce dernier animal.

Incisives (fig. 227). — Les incisives diffèrent de celles du bœuf en ce qu'elles sont très longues de couronne, et par conséquent sujettes à une éruption prolongée, très relevées contre le bourrelet de la mâchoire supérieure, à peine colletées, et solidement enchâssées dans le jeune âge; en outre, elles sont moins élargies à l'extrémité libre; et leur avale, nettement délimitée à la partie inférieure par un bord tranchant d'émail, offre une simple crête au lieu de l'éminence conique qu'on observe dans le bœuf. — Ces dents ne s'écartent ni se raccourcissent dans la vieillesse comme on le voit chez ce dernier; en général, leur partie libre s'allonge quand l'animal avance en âge.

Fig. 227. — Incisives d'un mouton de deux ans. Les pinces et les premières mitoyennes sont remplacées.

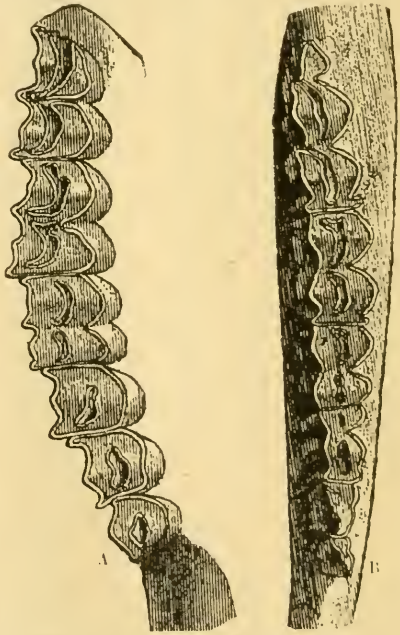

Fig. 228. — Arcades molaires gauches d'un mouton de trente-deux mois : A, supérieure ; B, inférieure.

Les incisives caduques se distinguent des autres par leur petitesse ;

quand les deux sortes de dents coexistent dans la même arcade, elles font un contraste frappant (fig. 227) ; tandis que, dans une arcade composée exclusivement de dents de lait ou de dents remplaçantes, il y a une diminution graduelle et progressive des pinces aux coins.

Molaires (fig. 228). — Les arcades molaires supérieures sont convexes en dehors, convergentes en avant; les inférieures sont légèrement convexes en dehors et divergentes en arrière. Quant aux dents considérées individuellement aux points de vue de leurs volumes relatifs, de leurs formes, de leur structure, elles sont comme la miniature de celles du bœuf. Cependant il est facile de relever quelques différences : les arrière-molaires n'ont pas de colonnette interlobaire ; les prémolaires de la mâchoire inférieure sont un peu moins imparfaites que celles du bœuf, la première ayant deux sillons internes bien marqués, la deuxième une petite cavité en arrière de son extrémité libre, qui fait émail central après l'usure, la troisième nettement bilobée, offrant presque le type d'une vraie molaire avec ses deux cavités dessinant un B dont la boucle postérieure est atrophiée contre la dent suivante. Notons encore que le cément est fort peu abondant et presque toujours noir.

ÉPOQUES DE SORTIE DES DIVERSES DENTS CHEZ LES ANIMAUX NON PRÉCOCES.

PREMIÈRE DENTITION.

Incisives.	Pinces		5 à 7 jours.
	1res mitoyennes.		10 à 12 —
	2es mitoyennes.		10 à 15 —
	Coins		21 à 25 —
Molaires.	Premières.	supres	4 à 5 sem.
		infres	5 à 6 —
	Deuxièmes		14 à 20 jours.
	Troisièmes		14 à 20 —

DEUXIÈME DENTITION.

Incisives.	Pinces	15 mois.
	1res mitoyennes.	21 —
	2es mitoyennes.	30 —
	Coins	42 —
Prémolaires	1re.	24 mois
	2e.	20 à 22 —
	3e.	20 à 22 —
Arrière-molaires.	Premières.	3 mois.
	Deuxièmes.	9 —
	Troisièmes.	18 à 24 —

Porc (fig. 229). — Le porc est un omnivore possédant 44 dents, c'est-à-dire la formule complète : i $\frac{3}{3}$ · c $\frac{1}{1}$, pm $\frac{4}{4}$ · cm $\frac{3}{3}$.

Incisives. — Elles ne sont semblables ni aux deux mâchoires ni dans la même mâchoire. Les pinces et les mitoyennes supérieures sont larges et creusées d'une cavité à leur extrémité, à l'instar des incisives des Solipèdes, tandis que les pinces et les mitoyennes inférieures sont étroites allongées, dirigées en avant et ressemblent un peu à des incisives de rongeurs ; on dirait des chevilles implantées dans le bout pointu du maxillaire, chevilles offrant deux cannelures à leur extrémité du côté de l'intérieur de la bouche. Quant aux coins, ils sont, aux deux mâchoires, petits, aplatis latéralement, peu profondément implantés et situés à quelque distance des mitoyennes. Les pinces et les mitoyennes de lait ressemblent à leurs remplaçantes, réserve faite pour leur volume, tandis que les coins de première dentition sont styloïdes ,extrêmement grêles et tout à fait semblables aux canines de lait (fig. 231).

Canines, crocs ou crochets. — Dans la deuxième dentition, ces dents sont volumineuses et susceptibles, chez le mâle, d'un développement indéfini grâce auquel elles sortent de la bouche à un moment donné en se contournant comme les défenses du sanglier: c'est ce que l'on voit chez les vieux verrats. Dans la truie, elles ne dépassent guère 3 centimètres à 3 centimètres et demi hors la gencive, et se font en outre

remarquer par leur aplatissement latéral. Les canines des porcs châtrés jeunes tendent à s'identifier avec celles de la truie.

En général, les crocs supérieurs ne s'allongent pas autant que les inférieurs, mais ils sont plus gros à la base et en direction plus latérale, de

Fig. 229. — Ensemble de la dentition du porc.

telle sorte qu'ils soulèvent la lèvre et se montrent au dehors longtemps avant leurs opposés.

Quant aux *canines de première génération*, elles se font remarquer, dans les deux sexes, par leur extrême gracilité ; ce sont de tout petits

Fig. 230. — La dernière molaire inférieure gauche d'un porc, vue par la table et vue en coupe longitudinale (d'après L. Rousseau).

stylets, ne dépassant pas quelques millimètres hors la gencive (fig. 231).

Molaires. — Elles sont disposées en séries presque rectilignes, légèrement convergentes par la partie postérieure à l'une et à l'autre mâchoire. Au nombre de sept dans chaque série, leur volume augmente de la première à la dernière (fig. 229). Leurs racines multiples et divergentes se forment de bonne heure, l'éruption est rapide. Leur couronne est remarquablement mamelonnée et crénelée ; en sorte que ces dents ne s'opposent ni par des pointes aiguës, chevauchantes, comme dans les carnivores, ni par des tables triturantes, comme dans les herbivores, mais suivant un mode en quelque sorte intermédiaire, corrélatif du régime mixte de l'animal ; c'est un type de dents tuberculeuses (fig. 230) et le porc un type d'animal *bunodonte* ; tandis que les Solipèdes et les Ruminants sont qualifiés de *sélénodontes* eu égard aux denticules en croissants accouplés qui terminent leurs molaires. Toutefois les prémolaires du porc, surtout les inférieures, sont plus ou moins amincies et tranchantes à l'extrémité, de manière à faire transition aux dents des carnivores ; la première de la mâchoire inférieure est toute petite, uniradiculée et isolée des autres à

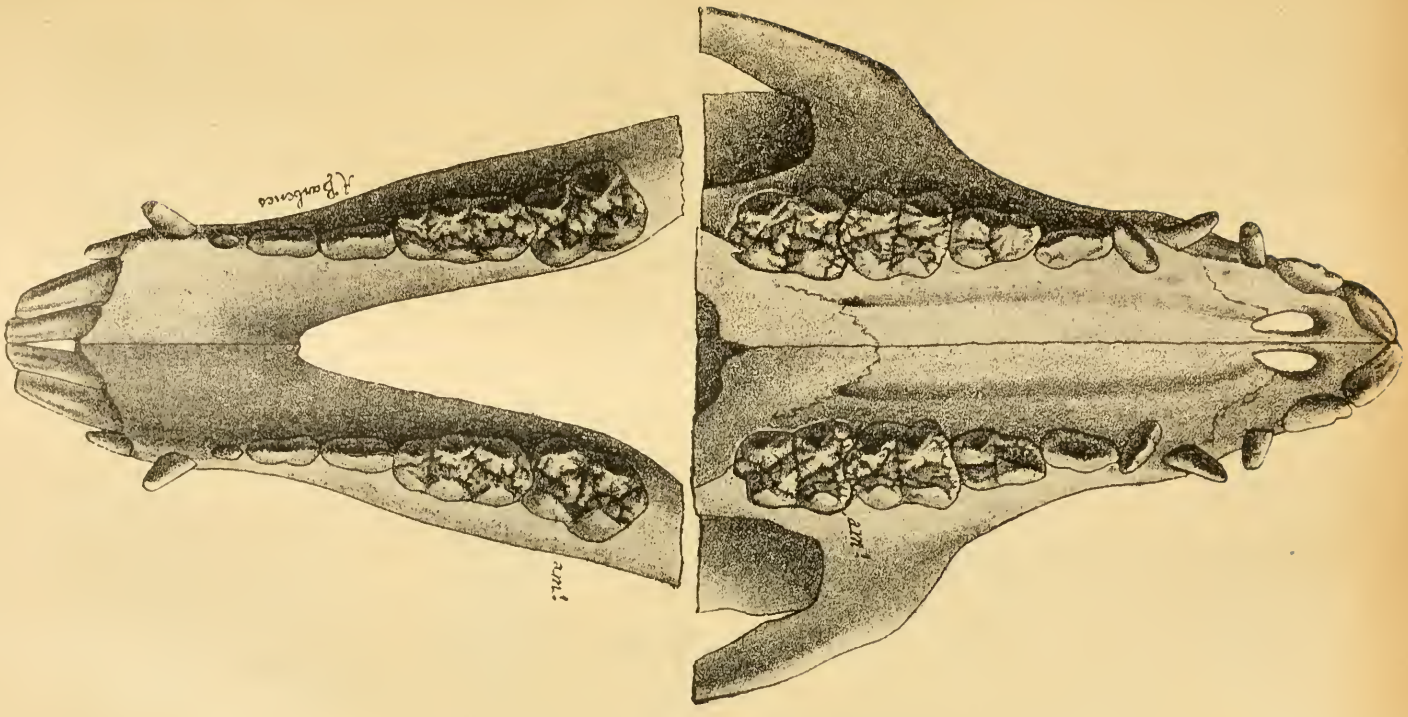

Fig. 231. — Vue d'ensemble de la première dentition d'un porcelet de sept semaines.

Les mitoyennes sont en éruption. La première molaire de lait est encore dans l'alvéole ; la deuxième est en éruption ; am^1, 1re arrière-molaire aux deux mâchoires (non encore sortie)

proximité du croc ; elle est communément désignée par les éleveurs et les bouchers sous le nom impropre de *surdent* ou *surmolaire* ; c'est une molaire de lait permanente, mais très sujette à tomber chez les individus d'un certain âge.

Des quatre *molaires de lait* existant de chaque côté de chaque mâchoire (fig. 231), la première vient d'être mentionnée comme non sujette au renouvellement, si ce n'est à titre exceptionnel à la mâchoire supérieure ; elle sort d'ailleurs longtemps après les autres. La deuxième et la troisième inférieures sont du type tranchant comme les prémolaires qui les remplacent, la quatrième est volumineuse, trilobée et affecte le type de la dernière arrière-molaire, à cette particularité près que son lobe postérieur est le plus développé, au lieu de l'être le moins. La deuxième supérieure ressemble beaucoup à la prémolaire qui la remplacera ; la suivante affecte déjà le type d'une arrière-molaire et il en est de même *a fortiori* de la quatrième, mais, chose remarquable, celle-ci n'est pas trilobée comme la dernière arrière-molaire de la même mâchoire.

Structure. — Les dents du porc sont à peine cémentées sur les racines et le collet ; les dépôts que l'on rencontre parfois sur leur couronne ne sont que du tartre. Les mamelons qui terminent les molaires sont recouverts d'une épaisse couche d'émail qui résiste beaucoup à l'usure. Par contre, les crocs ne sont émaillés, en général, que sur leur grande courbure ; ils peuvent même ne pas l'être du tout.

ÉPOQUES DE SORTIE DES DIVERSES DENTS.

PREMIÈRE DENTITION.

Incisives	Pinces.	inf^res^.	15 à 20 jours.
		sup^res^.	25 à 30 —
	Mitoy.	inf^res^..	1 mois 1/2.
		sup^res^..	2 mois
	Coins.	Avant la naissance.	
Canines.....		Avant la naissance.	
Molaires	1er	5e mois.	
	2^e^	1 mois à 1 mois 1/2.	
	3^es^	inf^re^..	15 à 30 jours.
		sup^re^.	1re semaine.
	4^es^	inf^re^..	1re —
		sup^re^.	15 à 30 jours.

DEUXIÈME DENTITION.

Incisives.	Pinces....	12 mois.
	Mitoy.....	18 —
	Coins.....	8 à 9 —
Canines.....		8 à 9 —
Molaire remplaçante.		12 à 14 mois.
Arrière-molaires.	1re....	5 —
	2e.....	10 —
	3e.....	20 —

Chien (fig. 232). — La formule dentaire de l'adulte est : $i\ \frac{3}{3}$, $c\ \frac{1}{1}$, $m\ \frac{7}{7}$ c'est-à-dire 20 dents à la mâchoire supérieure, 22 à l'inférieure, en tout 42.

Cette formule est sujette à de grandes variations ; les chiens à face courte, comme les dogues, au lieu de six molaires en haut et sept en bas, de chaque côté, en ont souvent $\frac{5}{7}$ ou encore $\frac{5}{6}$ et parfois même $\frac{4}{6}$, $\frac{4}{5}$; au contraire, ceux à face longue comme les lévriers ont communément des molaires supplémentaires. C'est aux extrémités des arcades molaires, surtout en arrière, que l'on peut voir ainsi disparaître certaines dents ou s'en ajouter de nouvelles ; par exemple, rien n'est commun comme de constater l'absence de la deuxième tuberculeuse chez les chiens à face courte ou, au contraire, l'apparition d'une troisième tuberculeuse chez ceux à face longue. Remarquons en outre que, par suite de la

corrélation de développement entre les divers phanères, les chiens sans poils ont toujours l'appareil dentaire plus ou moins dégradé de forme et de nombre.

Toutes les dents du chien sont fortement colletées et à éruption rapide :

Fig. 232. — Vue latérale et générale des dents du Chien.

leur couronne est dépourvue de cément et plus ou moins renflée à la base en un bourrelet appelé *cingulum*.

Incisives (fig. 233). — Les incisives, au nombre de six à chaque mâchoire, sont plus volumineuses à la supérieure qu'à l'inférieure et, dans chaque arcade, plus volumineuses à ses extrémités qu'à son centre. Leur partie libre, doublement échancrée à l'extrémité, forme ce qu'on appelle communément le trèfle ou la fleur de lis, c'est-à-dire qu'elle est divisée en trois lobes : un médian, le plus fort, et deux latéraux, dont l'interne est susceptible de manquer. Leur collet est surmonté postérieurement d'un rebord prononcé qui s'oppose à leur enfoncement dans l'alvéole. Leur racine est longue, aplatie d'un côté à l'autre et solidement enchâssée dans la mâchoire.

Fig. 233. — Vue antérieure des incisives et des canines d'un chien d'un an.

Les *incisives caduques* (fig. 234) sont bien plus petites et plus pointues que leurs remplaçantes ; en outre, elles perdent contact par suite de l'accroissement des mâchoires.

Les incisives du chien s'opposent par l'extrémité de manière à user peu à peu leur trèfle ; quand celui-ci a disparu, on dit qu'elles ont nivelé. L'usure est plus rapide à la mâchoire inférieure qu'à la supérieure, sur les dents centrales que sur les coins.

Canines (fig. 232 et 233). — Les canines ou crochets, également développées dans les deux sexes, font suite aux incisives et précèdent les molaires

sans laisser d'interruption formant barre; les supérieures toutefois ménagent au-devant d'eux la place nécessaire pour loger les inférieures. Ce sont des dents allongées, coniques et recourbées en arrière et en dedans, constituant des armes redoutables pour l'attaque et la défense. Leur éruption se termine rapidement comme celle des autres dents. Les canines de première dentition (fig. 234), sont beaucoup plus grêles que celles qui leur succèdent et en outre plus courbées et plus pointues; il n'est pas rare de les voir persister plus ou moins longtemps après la sortie de ces dernières, en dehors desquelles elles se trouvent placées.

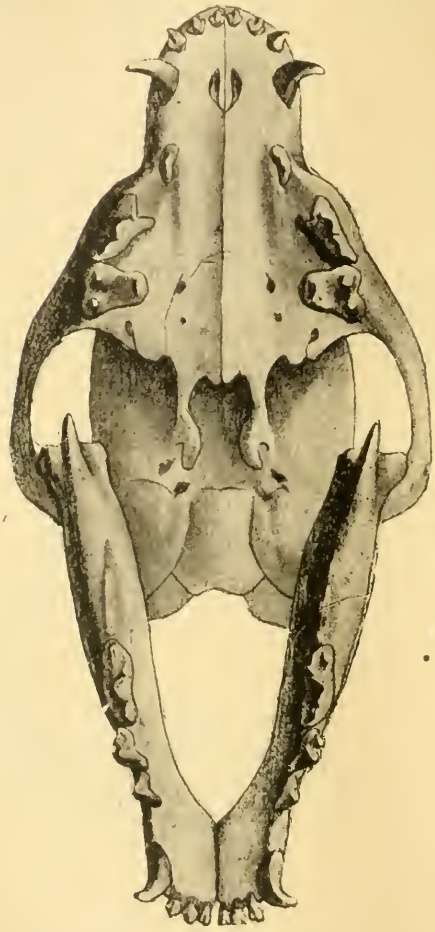

Fig. 234. — Vue d'ensemble de la première dentition chez un Chien d'un mois. La première molaire aux deux mâchoires n'est pas encore sortie.

Molaires (fig. 232). — Au nombre de douze à la mâchoire supérieure, de quatorze à l'inférieure, elles sont presque toutes terminées par des pointes aiguës, chevauchant d'une mâchoire à l'autre comme les lames d'une paire de ciseaux; et, conformément à une règle générale, ce sont les molaires supérieures qui passent en dehors de leurs opposées. La quatrième dans les arcades supérieures et la cinquième dans les arcades inférieures sont beaucoup plus volumineuses que les autres et désignées sous le nom de *dents carnassières*. Les carnassières du haut présentent deux lobes tranchants et un petit tubercule antéro-interne; celles du bas montrent trois lobes successifs dont les deux antérieurs sont pointus et tranchants, tandis que le postérieur, connu sous le nom de talon, est bas et tuberculeux.

Les *pré-carnassières* sont aiguës, découpées en pointes comme les carnassières: elles vont en décroissant au fur et à mesure qu'elles s'en éloignent, si bien que la première est à peine aussi grosse qu'une incisive, à la mâchoire supérieure, et plus petite encore à la mâchoire inférieure elle n'est jamais remplacée ni en haut ni en bas.

En arrière de chaque carnassière, existent deux dents progressivement décroissantes que l'on qualifie de tuberculeuses parce que, au lieu de pointes aiguës, elles offrent, à l'extrémité, des lobes plus ou moins émoussés ou cuspides, comparables à ceux que l'on observe sur les molaires du porc. Le chien se sert de ces dents pour broyer l'herbe qu'on lui voit quelquefois manger ou encore pour casser les os. Elles sont beaucoup plus développées en haut qu'en bas.

Il y a donc, en définitive, de chaque côté, à la mâchoire supérieure, trois pré-carnassières, une carnassière et deux tuberculeuses ; à la mâchoire inférieure, quatre pré-carnassières, une carnassière et deux tuberculeuses.

Les *molaires caduques* (fig. 234) sont : en haut, de chaque côté, une pré-carnassière, une carnassière et une tuberculeuse ; en bas, deux pré-carnassières et une carnassière. Celle que nous avons décrite dans la dentition de l'adulte comme une prémolaire monophysaire (fig. 232) se rattacherait peut-être plus légitimement à la première dentition, bien qu'elle apparaisse tardivement.

DATES DE SORTIE DES DENTS.

PREMIÈRE DENTITION.			DEUXIÈME DENTITON.		
Incisives	Pinces.....	30 jours envir.	Incisives.	Pinces.....	4 mois.
	Mitoyennes.	28 — —		Mitoyennes.	4 — 1/2.
	Coins.....	25 — —		Coins.....	5 —
Canines.....		21 — —	Canines		5 —
Molaires.	Première..	4 mois.	Pré-carnassières	1re..	4 —
	Deuxième..	4 à 5 semaines.		2e...	6 —
	Troisième.	3 à 4 —		3e..	6 —
	Quatrième.	3 à 4 —		4e...	5 à 6 mois.
			Carnassières.	supérieure....	5 à 6 —
				inférieure.....	4 à 5 —
			1res tuberculeuses.	supre.....	4 —
				infre	4 1/2 à 5 —
			2es tuberculeuses	supre..	5 à 6 —
				infre...	6 à 7 —

Chat (fig. 235). — La première dentition comprend 26 dents : i $\frac{3}{3}$, c $\frac{1}{1}$, m $\frac{3}{2}$. $\left(\frac{1 \text{ pc. } 1 \text{ c. } 1 \text{ t.}}{1 \text{ pc. } 1 \text{ t.}}\right)$.

La deuxième dentition comprend 30 dents : i $\frac{3}{3}$, c $\frac{1}{1}$, m. $\frac{4}{3}$. $\left(\frac{2 \text{ pc. } 1 \text{ c. } 1 \text{ t.}}{2 \text{ pc, } 1 \text{ c.}}\right)$.

Toutes ces dents sont, en principe, disposées comme celles du chien, mais elles sont plus aiguës, plus coupantes, et il n'existe pas de molaire tuberculeuse à la mâchoire inférieure, la seule que l'on trouve à la mâchoire supérieure est rudimentaire ; d'autre part, la carnassière inférieure n'a que deux pointes, l'absence de son lobe tuberculeux ou talon permet aisément de la distinguer de celle du chien.

Fig. 235. — Vue latérale et générale des dents du chat.

En résumé, la dentition du chat est encore mieux adaptée au régime carnivore que celle des Canidés.

Voici les quelques renseignements que j'ai pu réunir sur les époques de l'éruption dentaire : Les dents de première dentition apparaissent au dehors de deux à trois semaines après la naissance ; toutefois la pré-carnassière et la tuberculeuse de la mâ-

choire supérieure sont en retard de plusieurs semaines sur les autres dents de lait ; en sorte que la première dentition n'est achevée que vers un mois et demi. Elle dure jusqu'au septième et quelquefois au delà même du huitième mois. Il suffit d'un à deux mois pour que toutes les dents d'adulte fassent éruption, dans l'ordre suivant : incisives et carnassière inférieure, carnassière supérieure, deuxième pré-carnassière supérieure et canines, première pré-carnassière aux deux mâchoires, enfin tuberculeuse.

La première pré-carnassière supérieure, beaucoup plus petite que son opposée, est sujette à manquer.

Lapin (fig. 236). — Le lapin, ainsi que le lièvre, se distinguent des

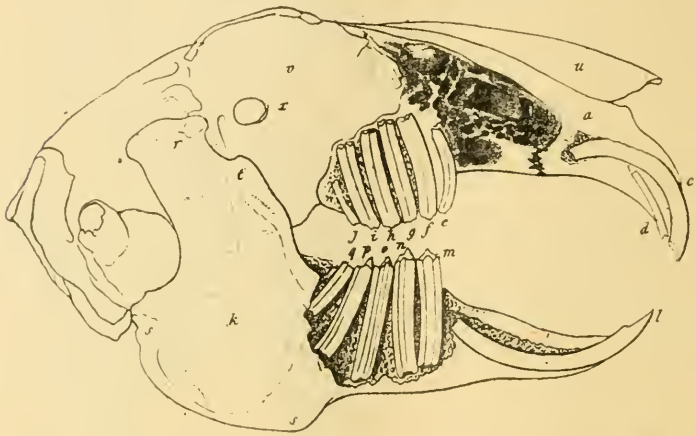

Fig. 236. — Tête osseuse d'un lapin domestique âgé de dix mois (d'après E. Rousseau).

e, grande incisive supérieure ; *d*, petite incisive supérieure ; *l*, incisive inférieure ; *e*, *f*, *g*, prémolaires supérieures ; *h*, *i*, *j*, arrière-molaires supérieures : *m*, *n*, prémolaires inférieures : *o*, *p*, *q*, arrière-molaires inférieures.

autres Rongeurs par leurs dents plus nombreuses et par leur première dentition moins complètement disparue. Leur formule dentaire définitive est : i $\frac{2}{1}$, c $\frac{0}{0}$, m $\frac{6}{5}$, = 28 dents, dont aucune n'a de racines. Les *quatre incisives de la mâchoire* supérieure sont deux grandes et deux petites, celles-ci placées derrière celles-là. Les grandes sont fortement arquées, convergentes à l'extrémité libre, parcourues sur la face antérieure par une profonde cannelure ; leur face postérieure, face de petite courbure, est dépourvue d'émail ; leur extrémité libre est taillée en biseau aux dépens de la face postérieure ; leur extrémité enchâssée s'enfonce jusqu'à l'extrême limite de l'intermaxillaire, mais sans jamais la dépasser. Les petites incisives ressemblent à deux chevilles cylindriques, presque droites, implantées derrière les précédentes.

Les *incisives inférieures*, au nombre de deux seulement, sont moins courbées que leurs opposées et non divisées par une cannelure ; leur extrémité enchâssée s'enfonce jusqu'à la première molaire, qui impose une limite à sa pénétration.

A l'état physiologique, la croissance permanente des incisives du lapin

est compensée par l'usure à laquelle elles sont soumises. Mais si elles sont soustraites à l'usure par suite d'une déviation ou bien de l'arrachement des dents opposées, elles s'allongent extraordinairement et peuvent sortir de la bouche. C'est là une pousse que rien n'arrête.

Les *molaires* viennent après une longue barre ; elles sont profondément enchâssées, à pousse constante, à table plate, barrée transversalement d'émail, les inférieures plus saillantes dans la bouche que les supérieures, lesquelles sont presque au ras de la gencive. La figure 236 nous dispensera d'une description particulière; nous nous bornerons à dire que ces dents sont généralement dépourvues d'émail sur leur face postérieure. E. Rousseau a démontré, contrairement aux assertions de F. Cuvier, qu'elles possèdent du cément, lequel occupe le fond des sillons latéraux et forme sur la table, au début de l'usure, une imperceptible travée transverse séparant les deux lobes; il y a là deux denticules aplatis, cimentés par le cortical osseux, ainsi qu'on le voit dans les molaires barrées complexes des Éléphants.

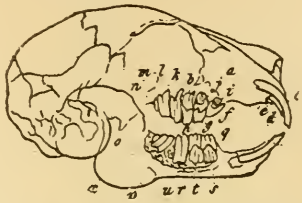

Fig. 237. — Tête osseuse d'un jeune lapin de quatre jours (d'après E. Rousseau).

Dents supérieures. — *c*, incisives antérieures : *d*, petite incisive caduque ; *e*, petite incisive permanente ; *f*, *g*, *h*, molaires de lait ; *i*, *j*, *k*, molaires remplaçantes ; *l*, *m*, *n*, arrière-molaires.

Dents inférieures. — *p*, incisive ; *q*, *r*, molaires caduques ; *s*, *t*, molaires de remplacement : *u*, *v*, *x*, arrière-molaires.

On a cru longtemps que les Léporidés, à l'instar d'un grand nombre de Rongeurs, n'avaient point de dents de lait, qu'ils étaient *monophyodontes*. En réalité, les deux petites incisives supérieures, les trois premières molaires supérieures et les deux premières inférieures que l'on remarque à la naissance sont des dents caduques (fig. 237). Au bout de quelques jours, on voit sortir les petites incisives remplaçantes, en arrière des caduques, et, en attendant que celles-ci tombent, ce qui ne tarde guère, on trouve six incisives supérieures disposées par paire sur trois rangs. Vers le dix-huitième jour, les molaires de lait sont expulsées à leur tour par leurs remplaçantes, et, comme les arrière-molaires sont déjà sorties, la deuxième dentition se trouve complète. Pouchet et Chabry ont montré que les grandes incisives elles-mêmes ont leurs dents de lait: mais ce sont des rudiments qui avortent dans l'os et disparaissent longtemps avant la naissance.

§ 3.— Glandes salivaires.

Les glandes salivaires sont annexées à la cavité buccale dans laquelle elles versent la *salive*, fluide récrémentitiel qui ramollit les aliments, favorise leur mastication, leur gustation, leur déglutition, et agit même chimiquement sur les matières amylacées pour les saccharifier. Très diverses dans leur forme et leur volume, elles présentent dans leur structure des caractères communs que nous croyons devoir exposer ici d'une manière générale pour n'avoir point à y revenir à propos de chacune d'elles.

Elles sont constituées par un tissu gris jaunâtre ou rougeâtre divisé en petites masses arrondies ou polyédriques qu'on appelle *lobules salivaires*. Ces lobules sont tantôt disséminés sous la muqueuse, tantôt agglomérés en organes plus ou moins volumineux, situés à une distance plus ou moins grande de la bouche. Ils se décomposent chacun en plusieurs lobules secondaires d'un demi-millimètre à un millimètre de diamètre, connus sous le nom de *grains glandulaires*, lesquels résultent eux-mêmes d'un assemblage de petites vésicules qui ne sont autre chose que les *culs-de-sac sécréteurs*. Le terme d'*acinus* est généralement considéré comme synonyme de grain glandulaire, c'est-à-dire qu'il est appliqué à un groupe de culs-de-sac ouverts dans un même canal ; mais on s'en sert aussi comme synonyme de cul-de-sac glandulaire. Quoi qu'il en soit, les grains glandulaires sont appendus chacun à l'extrémité d'un canalicule excréteur qui s'abouche de l'un à l'autre de manière à former un canal unique pour chaque lobule. Et cette disposition a valu à cette sorte de glande le nom de *glande racémeuse* ou glande en grappe. Mais la grappe simple d'un lobule peut s'unir à celle des lobules voisins pour former une grappe composée, autrement dit une *glande conglomérée* ; alors les canaux excréteurs des lobules réunis se jettent les uns dans les autres de proche en proche de manière à ne former qu'un seul conduit définitif. En règle générale, l'embouchure d'un canal excréteur salivaire se fait sur le sommet d'un tubercule plus ou moins saillant qui le protège contre l'introduction des corps étrangers.

Nous renvoyons aux ouvrages d'histologie pour une étude plus complète de la structure des glandes salivaires. Nous ajouterons seulement que ces organes renferment des artères, des veines, des lymphatiques, qui charrient les matériaux de leur sécrétion et de leur nutrition, et des nerfs qui provoquent et règlent leur fonction (nerfs excito-sécrétoires et nerfs vaso-moteurs).

Nous décrirons d'abord les glandes les plus volumineuses, formant des organes indépendants : *parotide, maxillaire, sublinguale, glandes molaires* ; puis les *glandules labiales, linguales, staphylines*, répandues sous la muqueuse de la bouche, — en prenant comme types celles des Solipèdes et en indiquant ensuite les différences offertes par les autres espèces.

Parotide (fig. 238).

La parotide, ainsi appelée en raison de ses rapports de voisinage avec l'oreille, est située dans l'espace compris entre la portion montante de la branche du maxillaire inférieur et l'apo-

physe transverse de l'atlas. Elle est allongée de haut en bas, aplatie d'un côté à l'autre, ce qui permet d'y considérer deux faces, deux bords et deux extrémités.

La *face externe*, à peu près plane, est creusée, dans sa partie

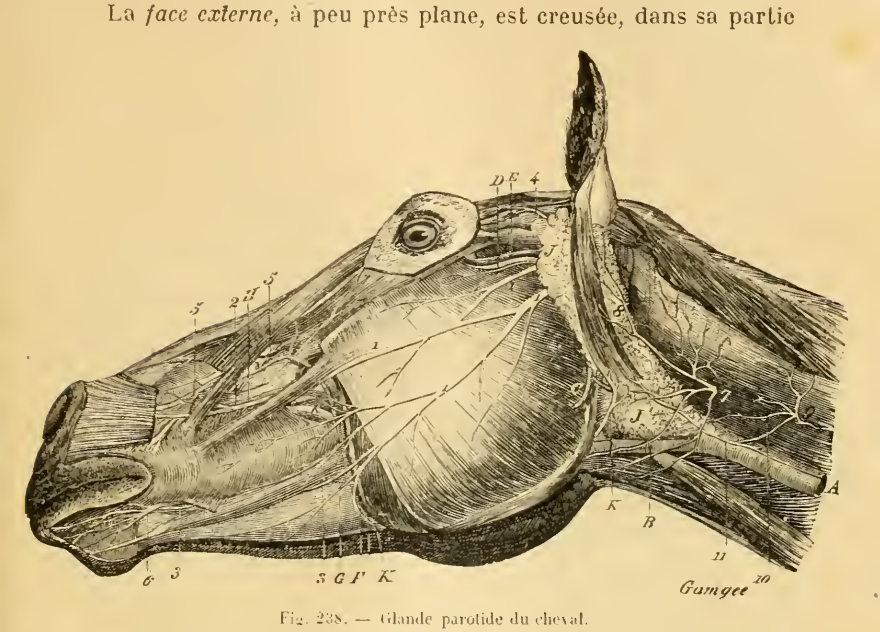

Fig. 238. — Glande parotide du cheval.

JJ, parotide couverte par le muscle parotido-auriculaire ; KK, canal de Sténon ; A, jugulaire ; B, veine faciale ; C, artère et veine maxillo-musculaires ; D, artère transversale de la face ; E, veine satellite ; F, artère faciale ; G, artère labiale inférieure ; H, artère labiale supérieure ; 1, branches du plexus nerveux sous-zygomatique ; 2, rameau de ce plexus qui va se jeter dans les nerfs sous-orbitaires ; 3, autre rameau allant s'anastomoser avec les nerfs mentonniers ; 4, nerf auriculaire antérieur ; 5, nerfs sous-orbitaires ; 6, nerfs mentonniers ; 7, rameaux superficiels de la branche inférieure de la deuxième paire cervicale ; 8, anse atloïdienne ; 9, rameaux superficiels de la branche inférieure de la troisième paire cervicale ; 10, filet qui se rend au rameau cervical du facial ; 11, rameau cervical du facial.

inférieure, d'une gouttière, quelquefois transformée en canal complet, dans laquelle se trouve la veine jugulaire, qui a préalablement traversé la glande de part en part. Cette face répond au muscle parotido-auriculaire, au peaussier du cou, à l'anse nerveuse atloïdienne, au rameau cervical du facial, à la veine auriculaire postérieure. — La *face interne*, très anfractueuse pour se mouler sur les parties sous-jacentes, recouvre la poche gutturale, l'insertion mastoïdienne du petit oblique de la tête et du mastoïdo-huméral, le muscle occipito-hyoïdien, l'extrémité supérieure du stylo-hyal et du stylo-hyoïdien, le digastrique, le tendon du sterno-maxillaire, la glande maxillaire (dont la

sépare le mince fascia qui unit ce dernier muscle au mastoïdo-huméral), l'artère carotide externe et ses deux branches terminales, l'artère auriculaire postérieure, la maxillo-musculaire, enfin le nerf facial, qui souvent traverse l'épaisseur de la glande.

Le *bord antérieur* de la parotide s'unit d'une manière très intime au bord postérieur du maxillaire ; il est en rapport avec l'articulation temporo-maxillaire, les vaisseaux et nerfs sous-zygomatiques, les vaisseaux maxillo-musculaires. — Le *bord postérieur*, plus épais que le précédent, est séparé de l'apophyse transverse de l'atlas par l'aponévrose terminale du mastoïdo-huméral, à laquelle il n'adhère que faiblement ; aussi peut-on l'en séparer facilement pour soulever la parotide lorsque l'on veut ponctionner le muscle occipito-hyoïdien dans l'opération de l'hyovertébrotomie.

L'*extrémité supérieure* est bifurquée et embrasse la base de la conque. L'*inférieure* est comprise dans l'angle formé par la jonction de la veine faciale avec la jugulaire.

La parotide reçoit le sang d'un grand nombre de branches émanées des artères qu'elle recouvre. Les veines qui en partent sont également innominées et se jettent dans les troncs voisins. Les lymphatiques présentent sur leur trajet de petits ganglions noyés dans le tissu glandulaire, lesquels sont plus faciles à voir dans d'autres espèces. Les nerfs sont fort nombreux et proviennent soit du sympathique par le plexus carotidien, soit du facial et du trijumeau. M. Moussu a montré que le nerf excito-sécrétoire sort de la cinquième paire cranienne ; on peut le suivre à partir du ganglion de Gasser ; il se compose de quatre ou cinq filets qui s'accolent au nerf sous-zygomatique ou au nerf maxillaire inférieur sur un centimètre de longueur, puis à la surface de la poche gutturale, et gagnent le bord postérieur de la branche maxillaire pour plonger dans la glande.

Canal excréteur. — Connu sous le nom de *canal de Sténon*, il se détache du bord antérieur de la glande, près de l'extrémité inférieure, où l'œil peut suivre aisément, entre les lobules, les trois ou quatre branches principales qui le constituent (fig. 238). Appliqué d'abord sur le tendon terminal du sterno-maxillaire, il contourne ensuite la portion anguli-maxillaire du digastrique, s'engage dans l'auge, rampe contre le masséter interne, au-dessous de l'artère et de la veine faciales, et arrive à la scissure maxillaire, sur laquelle il se réfléchit avec les vaisseaux précités qui se trouvent l'un et l'autre en avant de lui (artère, veine, canal). Le canal de Sténon s'élève alors, accolé au bord antérieur du masséter externe, jusqu'au niveau des molaires inférieures ; puis il passe en dessous des vaisseaux satellites, dont

il croise obliquement la direction, rampe sur le buccinateur et vient traverser la joue en regard de la troisième dent molaire

Fig. 239. — Glandes maxillaire et sublinguale du mulet.

B, glande maxillaire ; S, canal de Wharton ; T, glande sublinguale ; A, artère carotide primitive ; B, thyroïdienne accessoire ; C, thyro-laryngienne ; D, origine de la carotide interne ; E, occipitale ; F, carotide externe ; G, maxillaire interne ; H, pharyngienne représentée beaucoup trop volumineuse) ; I, faciale ; J, linguale ; K, origine de la maxillo-musculaire ; L, auriculaire postérieure ; M, origine de la temporale superficielle ; O, dentaire inférieure ; P, temporale profonde postérieure ; Q, temporale profonde antérieure ; 1 nerf maxillaire inférieur à sa sortie du trou ovale ; 2, nerf massétérin ; 3, nerf sous-zygomatique ; 4, nerf buccal ; 5, nerf lingual ; 6, corde du tympan ; 7, nerf maxillaire inférieur coupé vers le point où il entrait dans le canal dentaire ; 8, nerf du mylo-hyoïdien ; 9, nerf du ptérygoïdien interne ; 10, nerf glosso-pharyngien ; 11, sa branche pharyngienne ; 12, sa branche linguale ; 13, pneumogastrique ; 14, nerf laryngé supérieur ; 15, rameau pharyngien du pneumogastrique ; 6, nerf accessoire de Willis ou spinal ; 17, nerf grand hypoglosse ; 18, origine du cordon cervical du sympathique ; 19, le même réuni au pneumogastrique.

supérieure, en s'ouvrant sur un tubercule de la muqueuse. — Il est formé d'une paroi propre, relativement épaisse, conjonctivo-élastique, et d'un épithélium stratifié cylindrique entremêlé par-ci par-là de cellules caliciformes. Renaut a signalé vers son

embouchure un plissement intérieur complexe qu'il suppose destiné à empêcher la salive de s'échapper en jet.

Maxillaire ou sous-maxillaire (fig. 239).

Cette glande, plus petite que la précédente, est située dans l'espace intramaxillaire, qu'elle dépasse en arrière en se plaçant en dedans de la parotide. C'est une bande étroite, très allongée, aplatie d'un côté à l'autre, étendue de l'apophyse transverse de l'atlas au bord postérieur du mylo-hyoïdien, en décrivant une courbe à concavité supérieure et en croisant le plan latéral de la poche gutturale et du larynx. On lui reconnaît, pour l'étude, deux faces, deux bords et deux extrémités.

Par sa *face externe*, elle répond au ptérygoïdien interne, au digastrique, au tendon du sterno-maxillaire et au feuillet cellulo-aponévrotique qui la sépare de la parotide. Sa *face interne*, appliquée en bas sur le côté du larynx, répond supérieurement à la poche gutturale, aux branches terminales de la carotide primitive et aux nerfs qui accompagnent ce vaisseau en haut du cou.

Le *bord supérieur*, aminci et concave, est longé par la partie moyenne du digastrique. L'*inférieur*, épais et convexe, est en rapport en avant avec la veine faciale.

L'*extrémité postérieure* est maintenue sous l'apophyse transverse de l'atlas par un tissu conjonctif lâche et abondant. L'*antérieure* s'insinue entre le ptérygoïdien interne et le muscle hyo-thyroïdien.

Le sang est apporté à la glande maxillaire par diverses petites *artères* innominées qui lui viennent ordinairement de l'occipitale, de la carotide externe et de la faciale. Les *nerfs* sont fournis par la corde du tympan et par le grand sympathique.

Canal excréteur. — On l'appelle *canal de Wharton*. Long et ténu, à paroi très mince, il règne sur presque toute la longueur du bord supérieur de la glande (quelquefois à la face interne), où il reçoit les ramifications provenant des divers lobules ; puis il s'échappe de l'extrémité antérieure, se porte en avant entre le mylo-hyoïdien et le basio-glosse, en croisant en dedans l'artère faciale et le nerf grand hypoglosse, en dehors le tendon du digastrique et le nerf lingual, passe entre le stylo-glosse et la glande sublinguale, fortement accolé à la face interne de cette glande, rampant ainsi au fond du sillon latéral du canal lingual ; il arrive enfin près du frein de la langue, se place immédiatement sous la muqueuse buccale et finit par s'ouvrir sur un petit appendice très saillant, presque flottant, situé un peu en avant

et par côté du frein, et vulgairement nommé *barbillon*. La structure du canal de Wharton ressemble à celle du canal de Sténon ; toutefois on a signalé dans sa paroi un plexus de fibres musculaires lisses qui fait défaut à ce dernier.

Sublinguale (fig. 239).

La glande sublinguale, plus petite que la précédente, est située sous la langue, à la partie antérieure de l'espace intramaxillaire. Elle est allongée d'avant en arrière et fortement aplatie dans le sens latéral de manière à offrir deux faces, deux bords et deux extrémités.

La *face externe* est recouverte par le muscle mylo-hyoïdien et, par l'intermédiaire de ce muscle, s'imprime plus ou moins sur la branche maxillaire. L'*interne* répond au canal de Wharton et aux muscles stylo-glosse et génio-glosse. — Le *bord supérieur* fait saillie, sous la muqueuse de la bouche, dans le fond du sillon latéral du canal, et forme la *crête sublinguale*. L'*inférieur*, mince et tranchant, est appliqué contre le génio-hyoïdien et le génio-glosse. — Les *deux extrémités* sont minces et effilées ; la *postérieure* tient à une branche du nerf lingual ; l'*antérieure* s'étend jusqu'au fond de l'angle d'union des deux branches maxillaires.

Cette glande possède une petite artère qui lui est spécialement destinée, l'*artère sublinguale*. Ses nerfs lui viennent du *lingual* ainsi que du *plexus carotidien*.

Canaux excréteurs. — Ils sont au nombre de quinze à vingt et connus sous l'appellation de *canaux de Rivinus*. Flexueux et très déliés, ils se détachent du bord supérieur ou de la face interne de la glande pour s'élever perpendiculairement et s'ouvrir dans la bouche, sur la crête sublinguale, par une série linéaire de petits orifices, percés sur autant de tubercules. Étant donnée cette pluralité de canaux excréteurs, la sublinguale est plutôt une association de glandules qu'une véritable glande conglomérée.

Glandes molaires.

On appelle ainsi deux traînées de glandules situées, de chaque côté, dans l'épaisseur de la joue, parallèlement aux arcades molaires. On distingue des *glandes molaires supérieures* et des *glandes molaires inférieures*.

La traînée des glandes molaires supérieures est la plus considérable ; elle est formée de lobules salivaires plus ou moins dissociés, longeant en dehors le bord supérieur du buccinateur. La partie postérieure, cachée sous le masséter, est plus épaisse et

plus compacte que la partie antérieure, dont les lobules, peu nombreux, sont à peine en contact les uns avec les autres.

Les glandes molaires inférieures sont formées de lobules moins volumineux, mais plus rassemblés et plus cohérents que ceux des glandes précédentes ; elles longent en dedans le bord inférieur du buccinateur, tout contre la muqueuse buccale, et elles sont accompagnées dans toute leur étendue par le nerf buccal.

Les deux groupes de glandes molaires versent leur fluide dans la bouche par de petits orifices saillants, assez nombreux, que l'on voit, disposés en ligne, dans chacun des sillons jugo-gingivaux. Elles sont innervées par le nerf buccal et vascularisées par l'artère et la veine buccales.

On remarquera que ces glandes établissent une transition entre les précédentes et celles qu'il nous reste à voir. Leurs lobules, en effet, sont loin de représenter une agglomération aussi compacte que celle formée par les lobules parotidiens ou sublinguaux. Ils tendent à la dissémination, et il faut dire : les glandes molaires, supérieures ou inférieures, plutôt que la glande molaire, supérieure ou inférieure.

Glandules labiales, linguales et staphylines.

Les lobules constituant ces petites glandes sont répandus en couche plus ou moins épaisse à la face interne de la muqueuse buccale. Ils sont épars ou en nappe continue, suivant leur nombre. En général, le canal excréteur de chaque glandule s'ouvre isolément dans la bouche sans s'aboucher avec ceux des lobules voisins.

Glandules labiales. — Plus abondantes à la lèvre supérieure qu'à l'inférieure, elles dépassent les commissures pour se répandre à une petite distance à la face interne des joues. Il est facile, sur le cheval vivant, après avoir retroussé une lèvre et soigneusement essuyé sa muqueuse, de voir suinter par leurs orifices excréteurs la salive sécrétée par ces petits organes.

Glandules linguales. — Elles forment une couche sous la muqueuse de la base de la langue, très adhérente aux fibres du petit hyo-glosse et continue avec celles du voile du palais. On en trouve aussi sur le côté de la langue, au-dessus du styloglosse, qui sont éparses et comme incrustées dans la substance du basioglosse. Il en existe même jusque dans l'épaisseur de la base de la langue, entre les muscles basio-glosse et génioglosse.

Glandules staphylines. — La couche épaisse qu'elles forment sous la muqueuse antérieure du voile du palais a été décrite en

même temps que cet organe. Nous y reviendrons pour faire observer qu'elle est reliée par côté aux glandes de la base de la langue par l'intermédiaire des glandules de la fosse amygdalienne et des piliers postérieurs de la langue ; en sorte que l'isthme du gosier se trouve enveloppé d'une ceinture glanduleuse complète. On y trouve toujours une plus ou moins grande quantité de salive visqueuse qui doit servir à enrober le bol alimentaire et à favoriser son glissement dans le pharynx et dans l'œsophage. Il est digne de remarque que l'espèce de goulot étroit où s'accomplit cette sécrétion précède immédiatement le canal parcouru par le bol alimentaire dans le mouvement de déglutition.

Chez l'homme, il existe, en outre, des *glandules palatines*, formant une couche spéciale dans la constitution du palais ; mais ces glandules ne s'observent pas dans les Solipèdes ; elles semblent avoir été remplacées par une couche érectile.

DIFFÉRENCES

Bœuf. — La *parotide* est moins développée que chez les Solipèdes et d'une couleur rougeâtre qui tranche avec la teinte jaune pâle de la maxillaire. Elle est loin de remplir l'intervalle compris entre le maxil-

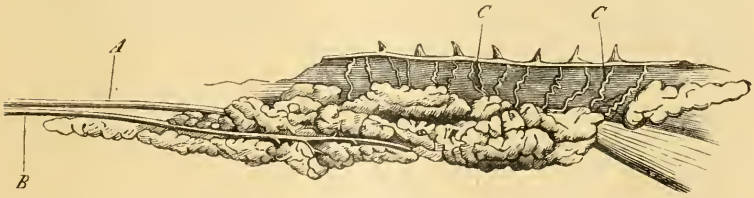

Fig. 240. — Glande sublinguale du bœuf (d'après G. Colin).
A, canal de Wharton ; B, canal de Bartholin ; C, C, canaux de Rivinus.

laire et l'aile de l'atlas, par contre elle avance sur le masséter par son extrémité supérieure ; en sorte que la veine auriculaire postérieure lui fait limite en arrière, et que la glande maxillaire n'est que très incomplètement couverte. Le canal de Sténon s'échappe de la face interne à la partie inférieure, suit le même trajet que chez le cheval, mais plus près du bord recourbé du maxillaire, et vient déboucher en regard de la deuxième arrière-molaire, à fleur de la surface muqueuse.

La *maxillaire* est beaucoup plus grosse que celle du Cheval ; son développement est en raison inverse de celui de la parotide. Elle s'étend depuis la partie antérieure de l'atlas jusqu'au-dessous du larynx et de l'hyoïde, où elle se termine par un gros lobe ovoïde qui s'adosse dans la cavité de l'auge à celui du côté opposé, en passant en dedans d'un volumineux ganglion lymphatique. Ce lobe terminal (fig. 139, *8*) est desservi par un canal excréteur particulier qui se jette dans le canal de Wharton, avec lequel il forme un anneau traversé par le digastrique.

Le barbillon est volumineux, aplati de dessus en dessous, dur comme du cartilage et crénelé à son bord libre; il est couché d'arrière en avant dans une fossette elliptique très rapprochée de l'arcade incisive; le canal de Wharton débouche en dessous, du côté interne, par un tout petit orifice où l'on peut introduire une aiguille de bas.

La *sublinguale* (fig. 240) est très allongée et pourvue inférieurement d'un canal excréteur supplémentaire qui suit le canal de Wharton et vient s'ouvrir isolément ou en commun avec lui; c'est le *canal de Bartholin*, dont le calibre est assez large pour permettre l'introduction d'un tube par lequel on peut recueillir la salive. La glande se trouve donc divisée en deux parties, étroitement unies: l'une inférieure desservie par le canal de Bartholin, l'autre supérieure desservie par les canaux de Rivinus. Ceux-ci s'ouvrent non pas sur le sommet des odontoïdes du canal lingual, mais à côté ou à leur base.

Les *glandes molaires* sont plus développées que chez le cheval, surtout les inférieures.

Mouton et chèvre. — Les glandes salivaires de ces animaux sont disposées essentiellement comme dans le bœuf; toutefois le canal de Sténon débouche beaucoup plus avant, en regard de la première ou deuxième prémolaire ; en outre il ne s'engage pas dans l'auge, mais effectue tout son trajet sur la joue en croisant la partie inférieure du masséter.

Porc. — La *parotide* est volumineuse, irrégulière, allongée d'avant en arrière et située en majeure partie dans la région du cou. Son canal excréteur effectue le même trajet que chez le bœuf et s'ouvre au sommet d'un mamelon bien marqué, au niveau de la première ou de la deuxième arrière-molaire.

La *maxillaire* est formée de deux lobes comme dans le bœuf; mais le lobe postéro-supérieur est le plus volumineux et il est arrondi au lieu d'être allongé. Le canal de Wharton débouche à la base du frein de la langue sans aucun appendice terminal ; on sait que ce frein est disposé transversalement, comme il a été dit page 540.

La *sublinguale* offre une disposition analogue à celle du bœuf, qui est ainsi décrite dans les *Leçons d'anatomie comparée* de Cuvier : « Le porc a deux sublinguales. L'une, très étroite, fort allongée, accompagne en dehors le canal de Wharton depuis l'angle de la mâchoire jusqu'à la deuxième sublinguale ; elle est composée de petits lobules d'un rouge pâle ; un canal excréteur en sort près du tiers postérieur et marche à côté et en dehors de celui de la maxillaire pour venir se terminer à quelques millimètres de l'orifice de ce dernier par une plus petite ouverture. La deuxième sublinguale est placée au-devant de la première : sa forme est carrée, aplatie, et les lobules dont elle est composée sont plus rouges et plus volumineux ; elle a huit ou dix canaux excréteurs dont les uns s'ouvrent directement dans la bouche, tandis que les autres se jettent dans le canal de Bartholin ».

Les *glandes molaires* n'offrent rien de particulier relativement aux Ruminants.

Les *glandules staphylines* sont peu développées ; elles semblent avoir cédé la place aux amygdales.

Chien. — La *parotide* est peu volumineuse ; elle embrasse la base de l'oreille. Son canal excréteur passe en travers de la surface du masséter et vient déboucher au niveau de la troisième ou de la quatrième molaire supérieure. On rencontre quelquefois de petites parotides accessoires, isolées sur le trajet du canal de Sténon.

La *maxillaire* est plus grosse que la parotide, de forme à peu près arrondie et de surface presque lisse. Elle est située au-dessous de la

parotide, c'est-à-dire plus bas, appliquée contre le digastrique et les constricteurs du pharynx, et elle fait saillie extérieurement. Son canal excréteur suit la face externe du stylo-glosse pour aboutir à la base du frein de la langue sur une papille peu marquée.

La *sublinguale* est reportée tout à fait en arrière de la bouche, ce qui a pu faire croire à son absence; elle comprend deux portions : l'une postérieure, unie à la maxillaire (à laquelle elle forme une sorte de pointe antérieure), et desservie par un canal excréteur spécial, dit de Bartholin, qui longe supérieurement le canal de Wharton et vient déboucher à côté de lui; l'autre antérieure, étroite et allongée, contiguë à la précédente, et pourvue de conduits multiples dont les uns se jettent dans le canal de Bartholin, les autres directement dans la bouche.

Les *glandes molaires supérieures* semblent avoir été refoulées en arrière, entre l'arcade zygomatique et la gaine fibreuse de l'orbite, où elles forment un gros lobe que l'on décrit à part sous le nom de *glande orbitaire* ou *sous-zygomatique*, lobe pourvu d'un canal excréteur, appelé canal de Nuck, qui est souvent accompagné de trois ou quatre autres canaux plus petits. Le canal de Nuck débouche au-dessus de la dernière molaire.

Les *glandes molaires inférieures* occupent leur place ordinaire.

Quant aux *glandules*, exception faite pour les staphylines, elles sont beaucoup moins développées chez les Carnivores que chez les Herbivores. Et cette prédominance du système salivaire chez ces derniers s'explique assez par la nature fibreuse, dure ou coriace, des aliments dont ils se nourrissent; du reste ces aliments, étant pris en très grande quantité, à cause du peu d'éléments nutritifs qu'ils contiennent, exigent nécessairement, pour les besoins de la mastication et la déglutition, une grande quantité de salive.

Chat. — Comparativement au chien, on remarque seulement l'absence de la glande orbitaire, ainsi que de la portion postérieure de la glande sublinguale.

Lapin. — Les glandes salivaires de cet animal sont relativement très développées. La glande molaire inférieure en particulier est à l'état d'un gros lobe, situé immédiatement en arrière de la commissure des lèvres, contre le bord inférieur du buccinateur. Le canal de Sténon contourne la cavité de l'auge.

§ 4. — Pharynx ou arrière-bouche (fig. 241 et 242).

Le pharynx (en latin *guttur*) est un conduit musculo-membraneux commun à la voie digestive et à la voie respiratoire ; situé derrière le voile du palais, dans une direction oblique de haut en bas et d'avant en arrière ; fixé en haut au pourtour de l'ouverture gutturale des fosses nasales; continué inférieurement par l'œsophage et le tube laryngo-trachéal ; compris entre les deux masséters internes et les deux grandes branches de l'hyoïde, dans l'espace intramaxillaire.

En raison du développement du voile du palais, qui, chez nos animaux domestiques, les Solipèdes en particulier, se prolonge jusqu'à la base de l'épiglotte, le pharynx forme un tube complet, légèrement renflé à la partie inférieure, où il embrasse le larynx

par derrière et par côté. Le voile du palais lui sert de paroi antérieure en même temps qu'il fait paroi postérieure à la bouche : paroi très mobile, comme nous l'avons déjà dit. Entre les deux trompes d'Eustache, sous la base du crâne, la cavité pharyngienne présente un cul-de-sac de sa muqueuse qui est beaucoup plus profond dans l'âne que dans le cheval : c'est la *bourse pharyngienne* ou *recessus médian*, trace du canal pharyngo-hypophysaire de l'embryon. On trouve, en outre, dans cette cavité, sept ouvertures de communications : quatre en haut et trois en bas.

En haut : les deux *choanes* ou ouvertures postérieures des cavités nasales, séparées l'une de l'autre par le vomer; et les deux orifices des trompes d'Eustache, en forme de fentes longitudinales situées sur la paroi postérieure et couvertes chacune d'une espèce de clapet cartilagineux qui les maintient fermées.

En bas : 1° un vaste orifice central, béant, qui fait saillie comme un robinet dans un tonneau : c'est l'entrée du larynx, dont la proéminence détermine deux gouttières latérales limitées supérieurement par les piliers postérieurs du voile palatin ; 2° en avant, l'isthme du gosier s'ouvrant sous le bord libre de ce voile par un orifice que ferme d'ordinaire l'épiglotte ; 3° en arrière, l'entrée de l'œsophage pratiquée au fond d'un infundibulum et bridée en quelque sorte par les deux piliers postérieurs du voile du palais qui se joignent au-dessus d'elle.

Toutes ces ouvertures font de l'arrière-bouche un véritable carrefour où se croisent la voie aérienne et la voie digestive ; en sorte que, pendant la déglutition, le bol alimentaire passe au-dessus de l'entrée du larynx pour gagner l'œsophage : particularité que l'on saisira sans peine en jetant un coup d'œil sur la figure 241.

Envisagé à l'extérieur, pour l'étude des connexions, le pharynx répond : en arrière, aux poches gutturales et aux ganglions lymphatiques gutturaux ou rétro-pharyngiens ; par côté, à la grande branche de l'hyoïde, aux muscles ptérygoïdien interne et stylo-hyoïdien, aux nerfs glosso-pharyngien, grand hypoglosse et laryngé supérieur, enfin à l'artère glosso-faciale.

La paroi du pharynx, abstraction faite du voile du palais, qui a été décrit à propos de la bouche, est formée par une *membrane muqueuse* et une *couche charnue*.

A. Membrane muqueuse. — Cette membrane, doublée en dehors par une mince couche jaune de fibres élastiques, est beaucoup plus délicate que la muqueuse buccale ; elle est en continuité, sans démarcation bien nette, avec celles de toutes les cavités voisines : bouche, œsophage, fosses nasales, larynx,

trompes d'Eustache. Elle renferme au voisinage de celles-ci, ainsi qu'au fond du diverticule hypophysaire, de nombreux follicules clos, vestige de l'*amygdale pharyngienne* que l'on trouve dans diverses espèces. On y observe aussi, un peu partout, mais surtout à la partie supérieure, des glandules, en

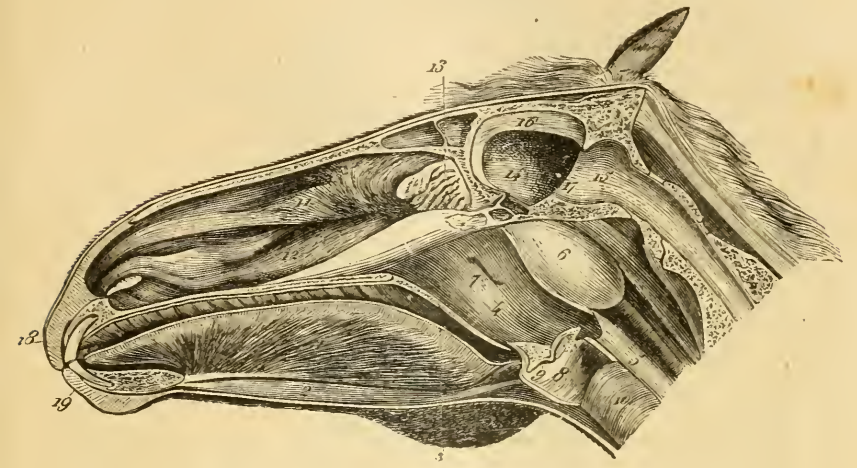

Fig. 241. — Coupe sagittale de la tête du cheval, pratiquée un peu en dehors de la ligne médiane montrant dans leur ensemble la bouche, l'arrière-bouche, le larynx et les fosses nasales.

1, génio-glosse ; 2, génio-hyoïdien ; 3, coupe du voile du palais ; 4, cavité pharyngienne ; 5, œsophage ; 6, poche gutturale ; 7, ouverture pharyngienne de la trompe d'Eustache ; 8, cavité du larynx ; 9, entrée du ventricule sus-glottique ; 10, trachée ; 11, corne ethmoïdal ; 12, cornet maxillaire ; 13, volutes ethmoïdales ; 14, compartiment cérébral de la cavité cranienne ; 15, compartiment cérébelleux ; 16, faux du cerveau ; 17 tente du cervelet ; 18, coupe de la lèvre supérieure ; 19, coupe de la lèvre inférieure.

grappe. Son *épithélium* est stratifié cylindrique à cils vibratiles c'est-à-dire du type nasal, sur la face supérieure du voile du palais et dans toute la région avoisinant les choanes ; tandis qu'il est stratifié pavimenteux, autrement dit du type buccal, dans toute la partie inférieure. La démarcation, non visible à l'œil nu, correspond assez exactement à la ligne de rencontre du voile du palais avec la paroi opposée lorsque celui-ci est soulevé ; alors, en effet, le pharynx se trouve divisé en deux compartiments : l'un supérieur ou nasal (naso-pharynx), l'autre inférieur ou buccal ; ce dernier, considéré avec le fond de la bouche, répond à ce qu'on appelle vulgairement le *gosier (fauces)*.

B. Couche charnue. — Se compose de six paires de muscles : le *pharyngo-staphylin*, le *ptérygo-pharyngien* ou *constricteur supérieur* l'*hyo-pharyngien* ou *constricteur moyen*, le *thyro-*

pharyngien ou *premier constricteur inférieur*, le *crico-pharyngien* ou *deuxième constricteur inférieur*, enfin le *stylo-pharyngien* qui est un muscle extrinsèque.

Pharyngo-staphylin. — Ce muscle, qui a été décrit comme appartenant au voile du palais, se prolonge en arrière sur la paroi latérale du pharynx, où il confond ses fibres avec celles du ptérygo-pharyngien, pour aller s'attacher au bord supérieur du cartilage thyroïde en passant sous les muscles hyo-pharyngien et thyro-pharyngien. C'est donc un muscle qui fait aussi partie du pharynx et qui raccourcit cette cavité par sa contraction.

Ptérygo-pharyngien ou constricteur supérieur. — Muscle mince, large, aplati, triangulaire, prenant origine sur l'extrémité de l'os ptérygoïdien (aile interne de l'apophyse ptérygoïde), et dont les fibres vont, en divergeant, les unes en bas et en arrière, les autres en dedans. Les premières se confondent avec le pharyngo-staphylin et se comportent comme il vient d'être dit; les secondes se réunissent sur la ligne médiane avec celles du côté opposé en formant une sorte d'écharpe au-dessous des trompes d'Eustache. — Le ptérygo-pharyngien est doublé en dehors par une couche de tissu jaune, élastique, qui s'attache avec lui à l'os ptérygoïde, se fixe ensuite au bord supérieur de la grande branche hyoïdienne et se prolonge même jusqu'au cartilage thyroïde. L'élasticité de cette membrane joue un certain rôle dans la locomotion de l'appareil laryngo-pharyngien comme antagoniste passif des muscles abaisseurs de cet appareil.

Ce muscle raccourcit le pharynx en même temps qu'il le resserre ; il est donc à la fois élévateur et constricteur : élévateur par ses fibres descendantes qui tirent le cartilage thyroïde; constricteur par ses fibres transverses qui forment cravate autour de l'orifice des trompes d'Eustache (fig. 203, *6*, et 242, *1*).

Hyo-pharyngien ou constricteur moyen ; thyro-pharyngien ou premier constricteur inférieur ; crico-pharyngien ou deuxième constricteur inférieur (fig. 242, *4*, *5* et *5'*). — Les deux derniers de ces muscles n'en forment qu'un chez l'homme, le *constricteur inférieur*. Tous trois représentent des bandelettes charnues superposées qui se terminent derrière le pharynx sur un raphé fibreux médian, élargi inférieurement en une petite aponévrose triangulaire qui surmonte l'origine de l'œsophage. Le premier procède de la corne thyroïdienne de l'hyoïde ; le second de la face externe du cartilage thyroïde ; le troisième du côté du cartilage cricoïde. Leur action n'est point douteuse ; tout le monde les regarde comme des constricteurs.

En examinant attentivement le crico-pharyngien, on y

distingue deux faisceaux qui se portent transversalement soit au-dessus, soit au-dessous de l'origine de l'œsophage et constituent un véritable sphincter en se réunissant à ceux

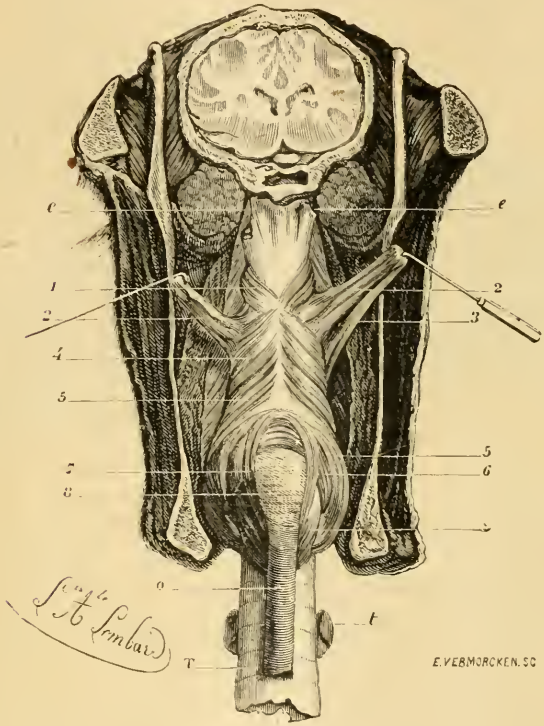

Fig. 242. — Coupe segmentale de la tête d'un cheval pour montrer le plan postérieur du pharynx.

T, trachée ; *t*, glande thyroïde ; O, œsophage ; *e*, *e*, trompes d'Eustache coupées près de leur terminaison sur le pharynx ; 1, muscle ptérygo-pharyngien ou constricteur supérieur ; 2, 2, muscles stylo-pharyngiens ; 3, 3, grandes branches de l'hyoïde ; 4, hyo-pharyngien ou constricteur moyen ; 5, thyro-pharyngien ou faisceau thyroïdien du constricteur inférieur ; 5', crico-pharyngien ou faisceau cricoïdien du constricteur inférieur ; 6, crico-œsophagien ; 7, muscle œsophagien longitudinal ; 8, origine de l'œsophage ; 9, crico-aryténoïdien postérieur.

du côté opposé : c'est le muscle décrit par S. Arloing sous l'appellation de *crico-œsophagien*.

Stylo-pharyngien (fig. 242, 2). — Étroite bandelette qui descend de la face interne du stylo-hyal sur le côté du pharynx, où elle confond ses fibres avec celles du ptérygo-pharyngien. Elle s'insinue sous les muscles hyo, thyro et crico-pharyngiens,

s'étale en éventail et va s'attacher sur le bord supérieur du cartilage thyroïde et la muqueuse du pharynx, au-dessus du pilier postérieur du voile du palais.

Ce muscle raccourcit le diamètre longitudinal du pharynx en élevant le larynx. On le regarde aussi comme dilatateur ; mais sa direction, non moins que son mode de terminaison, ne lui permettent guère de remplir un rôle bien efficace dans l'agrandissement de l'arrière-bouche ; à peine pourrait-il produire un léger infundibulum à l'endroit où il joint la paroi pharyngienne. Le véritable agent dilatateur du pharynx, c'est la poussée du bol alimentaire, favorisée par le relâchement de la paroi lorsque le larynx s'élève.

Il n'est pas rare de rencontrer un deuxième *stylo-pharyngien*, procédant de l'extrémité inférieure de la grande branche hyoïdienne, au lieu de la partie supérieure, et dont les fibres s'engagent sous les muscles hyo et thyro-pharyngiens, se dirigent transversalement en dedans, en croisant la direction du muscle précédent, pour venir se terminer au raphé fibreux postérieur. Il paraît servir à tendre la paroi du pharynx en la tirant de côté. Connu sous le nom de *stylo-pharyngien inférieur*, il n'existe parfois que d'un seul côté.

Vaisseaux et nerfs. — Le pharynx reçoit le sang des artères *pharyngienne* et *thyro-laryngienne*. Les nerfs sont fournis par des rameaux de la neuvième et de la dixième paire craniennes ainsi que par le grand sympathique.

Fonctions. — Il joue un rôle passif dans la respiration en servant de canal intermédiaire entre les fosses nasales et le larynx. Sa fonction principale se rapporte aux phénomènes digestifs ; c'est en effet le principal agent du premier temps de la déglutition, pendant lequel un mouvement complexe et en quelque sorte spasmodique transporte le bol alimentaire de la bouche à l'entrée de l'œsophage. Voici, en quelques mots, ce qui se passe à ce moment : le bol, poussé par la langue et appelé dans l'arrière-bouche, est saisi par les muscles constricteurs qui entrent en contraction tour à tour d'une manière péristaltique et involontaire, et transporté à l'orifice œsophagien par-dessus l'entrée du larynx. D'une part, ce bol est empêché de monter dans les fosses nasales par le voile du palais soulevé ; d'autre part, il est empêché de tomber dans le larynx par un mouvement d'ascension de celui-ci, qui vient s'abriter sous la base de la langue, et par l'épiglotte qui se renverse par la poussée du bol sur l'entrée laryngienne de manière à la fermer assez exactement. D'ailleurs, à ce moment, l'aspiration thoracique qui pourrait détourner les aliments de leur route naturelle pour leur

faire prendre la voie aérienne est suspendue grâce à l'application des parois du pharynx sur le bol alimentaire, et aussi grâce

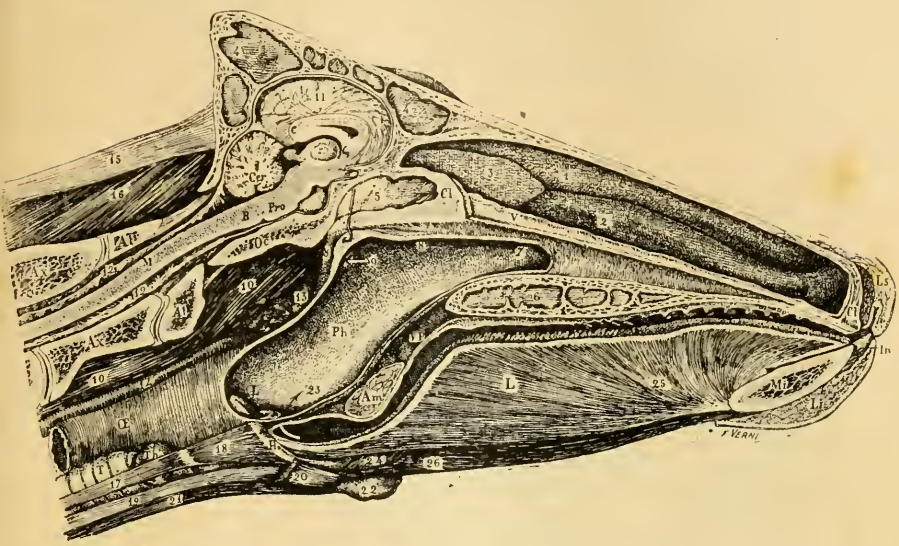

Fig. 243. — Coupe sagittale de la tête du bœuf, pratiquée un peu en dehors de la ligne médiane.

Ls, lèvre supérieure ; *Li*, lèvre inférieure : *In*, incisives ; *Cl*, cloison médiane du nez ; *Mi*. coupe du maxillaire inférieur ; L, langue ; VP, voile du palais ; *Am*, amygdale ; P*h*, cavité pharyngienne ; L, entrée du larynx ; Œ, œsophage ; T, trachée ; T*h*, glande thyroïde ; H, corne thyroïdienne de l'hyoïde ; C, cerveau ; *Cer*, cervelet ; P*ro*, protubérance ; B, bulbe rachidien ; M. moelle ; O*c*, apophyse basilaire de l'occipital ; A*t*, atlas ; A*x*, axis ; V, vomer 1, cornet supérieur ; 2, cornet inférieur ; 3, cornet moyen ; 4, sinus frontal ; 5, sinus sphénoïdal ; 6, sinus palatin ; 7, ouverture postérieure de la fosse nasale ; 8, repli muqueux vomérien ; 8', cul-de-sac supérieur du pharynx qui vient s'adosser au sphénoïde en regard de l'hypophyse ; 9, orifice de la trompe d'Eustache ; 10, muscles droits antérieurs de la tête ; 11, faux du cerveau ; 12, dure-mère ouverte ; 13, ganglions lymphatiques rétro-pharyngiens ; 14, artère carotide ; 15, cordé du ligament cervical ; 16, muscles droits postérieurs de la tête et terminaison du grand complexus ; 17, sterno-thyroïdien ; 18, hyo-thyroïdien ; 19, sterno-hyoïdien ; 20, terminaison de l'omo-hyoïdien ; 21, portion sterno-maxillaire du m. sterno-céphalique ; 22, ganglion de l'auge ; 23, flèche marquant la communication bucco-pharyngienne ; 24, basio-glosse ; 25, génio-glosse ; 26, génio-hyoïdien.

à l'occlusion du larynx pendant que s'opère la traversée du pharynx.

Quant à la déglutition des liquides, elle s'effectue par un mécanisme analogue.

Une remarque assez curieuse, c'est que, chez les Solipèdes, les aliments ne se mettent point en contact direct avec la plus grande partie de la paroi postérieure du pharynx pendant leur passage à travers cette cavité. Quand ces aliments sont poussés par la langue, le bord postérieur du voile du palais arrive jus-

qu'auprès de l'entrée de l'œsophage. L'extrême développement de cette cloison s'oppose donc à ce que la paroi pharyngienne s'applique immédiatement sur les aliments ; c'est par l'intermédiaire du voile du palais que les constricteurs exercent leur action péristaltique sur le bol alimentaire jusqu'à l'entrée de l'œsophage.

DIFFÉRENCES

Bœuf. — Le pharynx du bœuf (fig. 243) est très allongé à cause de l'encaissement des choanes entre les deux grandes lames osseuses ptérygo-palatines Un repli muqueux prolonge le vomer sur la voûte du pharynx, et sépare deux culs-de-sac sur le côté desquels s'ouvrent les trompes d'Eustache par une petite fente couverte d'un simple pli muqueux semi-lunaire. La muqueuse de ces culs-de-sac et du pilier qui les sépare, ainsi que celle des régions circonvoisines, est épaissie, plissée en divers sens, criblée de petits cryptes : elle constitue l'*amygdale pharyngienne*, dont la structure rappelle celle des amygdales buccales. L'entrée de l'œsophage est extrêmement dilatée, nullement bridée par les piliers postérieurs du voile du palais. Les muscles *hyo, thyro* et *crico-pharyngiens* sont beaucoup moins distincts les uns des autres que chez les Solipèdes ; ils se réunissent de l'un à l'autre côté sur un raphé linéaire. L'hyo-pharyngien s'insère par deux branches soit sur la corne thyroïdienne de l'hyoïde, soit sur les parties adjacentes du stylo-hyal et du cérato-hyal. Le thyro-pharyngien est très étendu, tandis que le crico-pharyngien est au contraire fort étroit. Il existe, à titre normal, deux stylo-pharyngiens relativement volumineux.

Mouton et chèvre. — Comme chez le bœuf.

Porc. — Le recessus pharyngien est divisé comme chez le bœuf par un gros pli muqueux faisant suite au vomer ; la muqueuse à ce niveau présente une structure adénoïde et de nombreux follicules clos (amygdale pharyngienne). En bas du pharynx, on remarque au-dessus et en arrière de l'orifice œsophagien une sorte de cæcum médian produit par une hernie de la muqueuse entre les muscles thyro et crico-pharyngiens, cæcum dont l'entrée est séparée de celle de l'œsophage par un pli muqueux résultant de la rencontre des deux piliers postérieurs du voile du palais. La signification de ce cul-de-sac est parfaitement inconnue. En dessous de la muqueuse pharyngienne existent un grand nombre de glandules. La musculature ressemble à celle du bœuf.

Chien. — Le pharynx du chien présente un recessus sous-cranien très étroit et peu profond. La trompe d'Eustache s'ouvre à la base et en arrière du crochet ptérygoïdien, sous une petite tige cartilagineuse assez épaisse. La muqueuse est beaucoup plus fine que celle de l'œsophage, en sorte que leur démarcation est nette et tranchée. L'une et l'autre sont très glanduleuses. Les piliers postérieurs du voile palatin meurent sur les parois du pharynx avant d'atteindre l'entrée de l'œsophage. Le muscle hyo-pharyngien procède de l'hyoïde par deux branches comme dans le bœuf. Le crico-pharyngien est étroit et peu distinct du thyro-pharyngien ; aussi pourrait-on ne distinguer que trois constricteurs comme chez l'homme. Le stylo-pharyngien est unique.

Le pharynx du **chat** et celui du **lapin** ne présentent rien qui mérite d'être signalé.

§ 5. — Œsophage (fig. 244).

L'œsophage est un long canal musculo-membraneux, cylindroïde, chargé de conduire les aliments de l'arrière-bouche dans l'estomac et d'achever ainsi le mouvement de déglutition. Il est

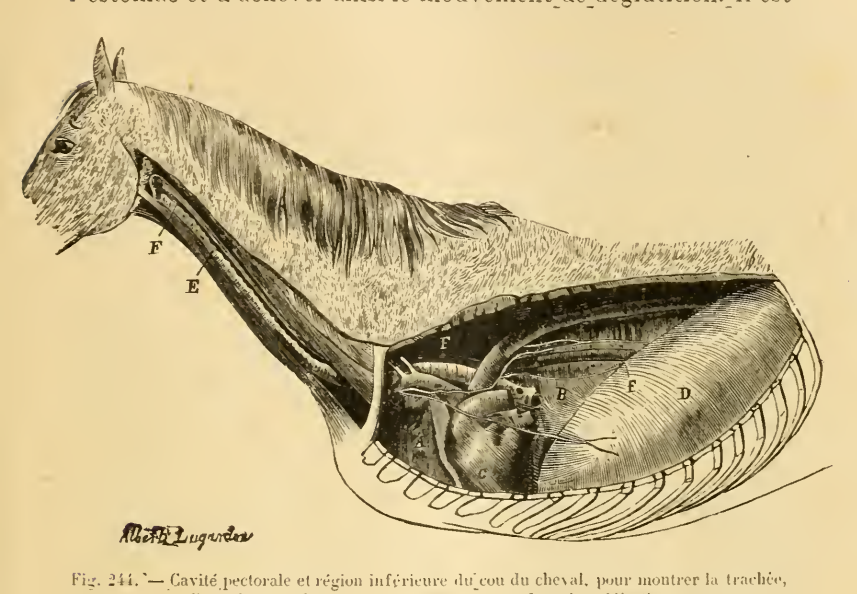

Fig. 244. — Cavité pectorale et région inférieure du cou du cheval, pour montrer la trachée, l'œsophage et les autres organes contenus dans le médiastin.

E, trachée; F, F, F, œsophage; C, cœur dans son péricarde ouvert; D, diaphragme; A, médiastin antérieur; B, médiastin postérieur.

relativement étroit chez les Solipèdes, tout en présentant à son origine un léger renflement olivaire. Il est rouge et facilement dilatable dans la plus grande partie de son étendue ; tandis qu'il se décolore à sa partie terminale et prend une grande épaisseur faisant obstacle à sa dilatabilité.

Ce canal part du pharynx, où il s'ouvre, en arrière du larynx, par un orifice étroit qui, dans le cadavre, admet juste l'extrémité du doigt, orifice circonscrit : en arrière par un cordon fibro-muqueux résultant de la jonction des piliers postérieurs du voile du palais, en avant par les cartilages aryténoïdes. L'œsophage descend derrière la trachée jusqu'au milieu du cou, puis il se dévie et se place sur le côté gauche de ce conduit. Il pénètre ainsi dans la cavité thoracique en passant contre la face interne du scalène et de la première côte gauches, se replace bientôt

au-dessus de la trachée, franchit la base du cœur et gagne l'ouverture circonscrite par les piliers centraux du diaphragme, par laquelle il pénètre dans la cavité abdominale. Presque immédiatement après il se recourbe en bas pour se terminer sur la petite courbure de l'estomac. Son orifice d'embouchure, appelé *cardia*, sera étudié en même temps que ce dernier viscère.

Voici les nombreuses connexions qu'entretient l'œsophage dans son long trajet :

A son origine, il est compris entre le fond des poches gutturales et les muscles crico-aryténoïdiens postérieurs.

Dans la région du cou, il est enveloppé d'une couche épaisse de tissu conjonctif qui l'unit d'une manière lâche aux organes environnants. Ses rapports varient suivant qu'on le considère en haut ou en bas. *En haut*, il occupe, dans le plan médian, l'espace compris entre la trachée et les muscles longs du cou, et il est longé de chaque côté par l'artère carotide primitive et ses nerfs satellites, le cordon vago-sympathique et le laryngé inférieur. *En bas*, il est en rapport, du côté interne avec la trachée; du côté externe avec le muscle scalène, les vaisseaux et les nerfs de la gouttière jugulaire gauche (1).

A son entrée dans la poitrine, l'œsophage, encore dévié à gauche et appliqué sur le côté de la trachée, répond en dehors au ganglion cervical inférieur de ce côté, aux branches nerveuses afférentes et efférentes de ce ganglion, aux artères et veines vertébrales, cervicales supérieures et dorsales qui croisent sa direction, et enfin à la lame médiastine. *Plus loin*, il se replace sur la trachée mais il se sépare du long du cou et s'éloigne de plus en plus de la colonne vertébrale qu'il avait suivie jusqu'ici. Il passe au-dessus de la bronche gauche, à droite de la crosse aortique, puis il s'engage entre les deux lames du médiastin postérieur, accompagné à distance par les branches œsophagiennes du tronc artériel broncho-œsophagien, les veines satellites et par les cordons œsophagiens du nerf pneumo gastrique; il s'imprime chemin faisant sur la face interne des deux poumons.

La *très courte portion* logée dans la cavité abdominale traverse

(1) Il peut arriver que l'œsophage se dévie à droite, en bas du cou : alors les rapports que nous venons d'indiquer sont intervertis. Jamais nous n'avons vu ce conduit entrer dans la poitrine en restant dans le plan médian. Sur les chevaux à trachée aplatie et déformée, l'œsophage se loge parfois dans une gouttière de la face postérieure de ce conduit, et, s'il y a torsion, il peut être entraîné au-devant de la trachée, contre le sterno-maxillaire, avec la carotide et ses nerfs satellites, la jugulaire conservant sa position.

une échancrure du bord supérieur du foie et est enveloppée par le ligament cardiaque, manchon péritonéal se portant du diaphragme à l'estomac. La terminaison s'opère vis-à-vis du tiers supérieur de la treizième côte.

Étudié à l'intérieur, le canal dont on vient de faire connaître successivement le trajet et les rapports ne présente rien d'intéressant ; on remarque seulement que ses parois sont toujours affaissées et au contact d'elles-mêmes, hormis le temps du passage des aliments. Considéré à l'état de distension, il montre des rétrécissements plus ou moins marqués : 1° à son entrée, 2° au-dessous de son renflement olivaire initial, 3° à l'entrée de la poitrine, 4° à son passage à travers le diaphragme.

Structure. — Il entre dans la constitution de l'œsophage deux tuniques : une *muqueuse* et une *musculeuse*.

a) La *membrane muqueuse*, continue avec celles du pharynx et de l'estomac, est blanchâtre et plissée longitudinalement ; ses plis s'effacent par la dilatation. Elle n'adhère que très lâchement à la tunique charnue, sur laquelle elle peut glisser avec la plus grande facilité. Son épithélium est stratifié pavimenteux, épais et résistant ; son chorion pourvu d'une *muscularis mucosæ* et de fines papilles adélomorphes. Les glandes y sont rares chez les Solipèdes.

b) La *tunique charnue* fait suite à celle du pharynx par l'intermédiaire des muscles *aryténo-œsophagiens, œsophagiens longitudinaux* et *crico-œsophagien*.

L'*aryténo-œsophagien* est un petit faisceau, extrêmement grêle dans les Solipèdes, souvent même absent, qui se porte du bord postérieur du cartilage aryténoïde à l'origine de l'œsophage, où ses fibres se perdent. Pour découvrir ce muscle, qui représente l'œsophagien longitudinal inférieur de quelques auteurs, il faut renverser l'œsophage d'arrière en avant sur le plan postérieur du pharynx.

Chez les Solipèdes, les *œsophagiens longitudinaux* sont très nets et situés latéralement (fig. 242, *7*). Ce sont deux petites bandelettes qui partent de la base du triangle fibreux de la face postérieure du pharynx, encadrent le renflement initial de l'œsophage et disparaissent à la face inférieure du conduit.

Le *crico-œsophagien* (fig. 242, *6*) a été déjà mentionné comme une partie du crico-pharyngien. Il croise en dessous les œsophagiens longitudinaux et entoure l'origine de l'œsophage d'une sorte de sphincter rappelant le muscle de Wilson à l'entour de l'urètre.

Dans le reste de son étendue, la tunique charnue de l'œsophage est formée de fibres longitudinales, superficielles ou pro-

fondes, souvent rassemblées en cordons circulaires, elliptiques ou spiroïdes ; disposées d'une manière variable suivant les espèces et aussi suivant la partie du canal que l'on envisage ; souvent entre-croisées et même inextricables, de telle sorte qu'il est difficile ou impossible de cliver ladite tunique en couches bien distinctes.

La portion cervicale et une grande partie de la portion thoracique ont la couleur rouge des muscles de la vie animale. Cette coloration devient progressivement blanchâtre, comme celle des muscles de la vie organique, après que l'œsophage s'est engagé dans le médiastin postérieur, et en même temps la tunique acquiert une épaisseur considérable et une grande rigidité sur le cadavre. Vers l'insertion sur l'estomac, le tube est si étroit qu'il est rempli à peu près exactement par les plis enchevêtrés de la membrane muqueuse ; aussi peut-on insuffler l'estomac par le pylore sans appliquer de ligature sur l'œsophage, la lumière de ce canal est si bien bouchée qu'elle ne laisse échapper aucune bulle d'air, quelle que soit la distension éprouvée par l'estomac insufflé. Nous reviendrons, en décrivant l'intérieur de ce dernier viscère, sur les conséquences de ce fait anatomique important.

Vaisseaux et nerfs. — La portion cervicale de l'œsophage reçoit le sang des carotides primitives ; la portion thoracique, du tronc broncho-œsophagien. Les nerfs viennent presque exclusivement du pneumogastrique. Pour la portion cervicale, les nerfs moteurs, dits nerfs œsophagiens supérieurs, sont accolés au conduit par côté, tandis que les filets sensitifs sont multiples et fournis par les récurrents. Pour la portion située au delà du cœur, la sensibilité et la motricité sont communiquées par les nerfs œsophagiens inférieurs.

Fonctions. — L'œsophage opère le transport des aliments de l'arrière-bouche dans l'estomac ; il n'a point d'autre usage.

Différences. — Chez tous les animaux domestiques autres que les Solipèdes, la couche charnue de l'œsophage est rouge dans toute son étendue et offre partout le même degré d'épaisseur et la même flaccidité ; toutefois elle se décolore sur une petite longueur dans le porc. La lumière du conduit est aussi largement ouverte vers l'extrémité stomacale que vers l'extrémité pharyngienne, et même l'insertion sur l'estomac est plus ou moins infundibuliforme, c'est-à-dire évasée en entonnoir. Ces animaux se font en outre remarquer par le calibre plus considérable et la dilatabilité plus grande de leur œsophage. C'est ainsi que, chez les chameaux, ce canal l'emporte de beaucoup en diamètre sur la trachée, alors même qu'il n'est que modérément dilaté, et que, d'autre part, l'on voit des chiens avaler des morceaux de viande énormes ; des vaches, des bœufs avaler de volumineuses pommes de terre, des raves, des pommes, etc. A remarquer que, dans les Ruminants, il n'y a pas à l'origine du conduit

de muscles œsophagiens longitudinaux latéraux. On retrouve ces muscles chez le chien, mais ils prennent naissance sous le conduit au lieu de lui être superposés.

Au point de vue de la richesse glandulaire de sa muqueuse, l'œsophage est très différent suivant les espèces; c'est ainsi que, chez les Solipèdes, le lapin, le cobaye, les glandules œsophagiennes sont rares ou absentes, tandis qu'elles sont nombreuses dans l'homme, le porc, le chien, les Ruminants, et atteignent l'apogée du développement dans les Camélidés où elles établissent une intime adhérence entre les deux tuniques du viscère.

Article II. — ORGANES ESSENTIELS DE LA DIGESTION

Ces organes étant tous renfermés dans la *cavité abdominale*, nous étudierons d'abord ce réceptacle commun, pour considérer ensuite successivement l'*estomac*, l'*intestin* et leurs *organes annexes*, c'est-à-dire le *foie*, le *pancréas* et la *rate*.

§ 1er. — Cavité abdominale et péritoine.

A. Cavité abdominale. — L'abdomen est un vaste réservoir de forme ovoïde, allongé dans le sens antéro-postérieur, oblique de haut en bas et d'arrière en avant, ayant pour parois : en haut, les vertèbres lombaires et les muscles psoas ; en bas et par côté, les muscles abdominaux proprement dits, réunis d'un côté à l'autre au niveau de la ligne blanche ; en avant, le diaphragme ; en arrière, le bassin.

On connaît déjà tous les éléments de ces parois ; nous n'y reviendrons pas. Nous nous bornerons à envisager l'intérieur de la cavité pour déterminer les diverses régions qu'il est possible d'y reconnaître, détermination importante qui facilite singulièrement l'étude topographique des viscères du ventre. En effet, dire qu'un organe est situé dans la cavité abdominale, c'est donner sur la place qu'il occupe un renseignement peu précis, à cause de la grande étendue de cette cavité ; il importe de diviser l'abdomen en un certain nombre de régions, correspondant aux différents points de sa paroi, afin de pouvoir mieux préciser la situation des organes qui sont logés dans son intérieur, sans compliquer le langage anatomique. On reconnaît six régions principales à la cavité abdominale.

1° La *région supérieure* ou *sous-lombaire*, répondant aux muscles psoas et aux corps vertébraux lombaires, et s'étendant de la partie supérieure du diaphragme à l'entrée du bassin.

2° La *région inférieure*, limitée latéralement par les hypo-

condres et les flancs, commençant en avant, au-dessus de l'appendice xiphoïde du sternum, et s'élevant en arrière, jusqu'au bord antérieur des pubis. Elle comprend toute cette partie de l'abdomen qui correspond aux deux muscles droits et à la ligne blanche. Sa grande étendue a nécessité sa subdivision en cinq régions secondaires : la *région sus-sternale* (*épigastre* ou *région du creux de l'estomac* chez l'homme) correspondant à la face supérieure de l'appendice xiphoïde ; la *région ombilicale* (*mésogastre*), située en arrière de la précédente, et ainsi appelée parce qu'elle porte à son centre la cicatrice de l'ombilic, cicatrice sous-cutanée n'ayant rien qui rappelle le nombril de l'homme ; la *région prépubienne* (*hypogastre* ou bas-ventre chez l'homme) précédant le bord antérieur des pubis et en légère dépression relativement à ce bord osseux ; enfin les *deux régions inguinales* correspondant aux anneaux inguinaux supérieurs, qui, chez le mâle, enserrent l'orifice de la *gaine vaginale*, diverticule de la cavité abdominale, où se trouvent contenus le testicule et son cordon suspenseur.

3° et 4° Les *régions latérales*, qui ont pour limites : en avant, les attaches costales du diaphragme ; en arrière, l'entrée de la cavité pelvienne ; en haut, les extrémités des apophyses costiformes lombaires ; et qui se continuent avec la région inférieure au niveau de l'intervalle compris entre la portion charnue de l'oblique interne et le bord externe du grand droit. On nomme *hypocondre* la partie correspondant au cercle cartilagineux des fausses côtes, *flanc* la partie comprise entre la dernière côte et le bassin.

5° La *région antérieure* ou *diaphragmatique*, formant le gros pôle de l'ovoïde que représente l'abdomen. Elle se divise en une région centrale, répondant aux piliers et au centre tendineux du diaphragme, et une région périphérique répondant à la bande charnue circulaire de ce même muscle.

6° La *région postérieure* ou *pelvienne* est un diverticulum faisant partie de la cavité du bassin, circonscrit : en haut, par le sacrum ; en bas, par la face supérieure des pubis et les muscles obturateurs internes ; sur les côtés, par la tige des iliums et par les ligaments sacro-sciatiques. L'entrée de ce diverticulum est constituée par le détroit antérieur du bassin qui a été déjà décrit en ostéologie ; le fond, par le péritoine réfléchi sur la partie antérieure des organes pelviens, comme nous l'expliquerons plus loin.

B. Péritoine. — La cavité abdominale est tapissée à l'intérieur par une membrane séreuse, le *péritoine*, dont nous devons donner ici une idée générale, sans nous arrêter à des détails de

description qui trouveront leur place dans l'étude particulière des viscères abdominaux.

Comme les autres séreuses splanchniques ou les synoviales vaginales, le péritoine se compose d'un feuillet pariétal et d'un feuillet viscéral, formant dans leur ensemble un sac complet dont la disposition est telle que les organes contenus dans l'abdomen sont situés en dehors de ce sac, ainsi que le montre la figure 245 représentant une coupe transversale schématique de la cavité abdominale. Soient, en effet : A, la coupe transversale de l'intestin grêle, libre et flottant à l'intérieur de la cavité ; B, celle de l'artère-aorte, au niveau de l'émission de la grande mésentérique ; on voit la membrane péritonéale revêtir les parois de l'abdomen et se replier autour de la grande mésentérique de manière à s'adosser à elle-même en formant une grande lame FF qui suspend l'intestin. Arrivés à cet organe, les deux feuillets de cette lame s'écartent pour se développer autour de lui et se continuer l'un avec l'autre. En conséquence, le péritoine, bien que partout continu avec lui-même, comprend : un *feuillet pariétal* CC, un *feuillet viscéral* GG et une duplicature intermédiaire FF qu'on appelle ici le *grand mésentère*. L'espace circonscrit par ces diverses parties correspond à la cavité péritonéale ; on voit immédiatement que l'intestin, ou tout autre organe intra-abdominal, se trouve en dehors de cette cavité; il suffirait pour le rejeter à la périphérie du sac séreux de défaire le pli mésentérique en tirant en sens inverse à l'origine des deux feuillets qui le constituent. Au surplus, dans la réalité, la cavité séreuse est virtuelle, il n'y a aucun vide entre la paroi abdominale et les viscères, le feuillet pariétal et le feuillet viscéral sont immédiatement appliqués l'un contre l'autre, ils ne se disjoignent que dans le cas d'épanchement.

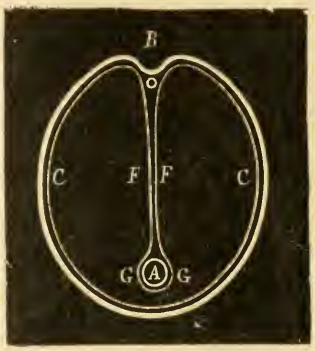

Fig. 245. — Coupe transversale théorique de la cavité abdominale, destinée à montrer la disposition du péritoine.

A, intestin grêle ; B, face inférieure de la colonne vertébrale avec l'aorte sous-jacente où la séreuse se réfléchit et s'adosse à elle-même ; C, C, péritoine pariétal ; FF, mésentère ; GG, péritoine viscéral.

La disposition que nous venons de faire connaître est commune à tous les organes flottant dans l'abdomen. Les replis péri-

tonéaux qui les attachent à la paroi de cette cavité et comprennent entre leurs deux feuillets les vaisseaux et les nerfs destinés à ces organes ont reçu le nom générique de *méso*, et, suivant l'organe attaché, sont appelés mésentères, méso-côlon, méso-rectum, mésorchium, mésovarium, etc. ; on les appelle aussi, suivant les cas, des *ligaments*, des *épiploons*.

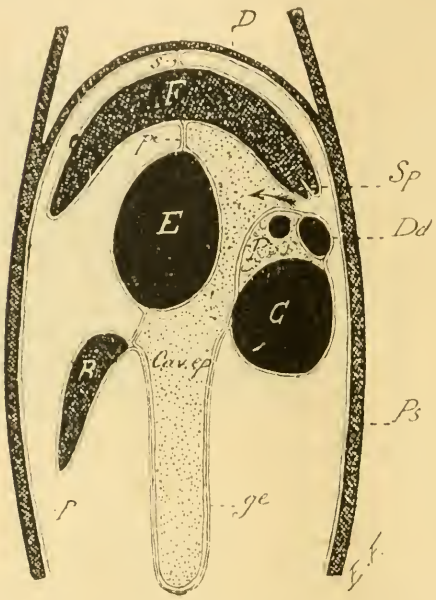

Fig. 246. — Schéma d'une coupe frontale de la cavité abdominale du cheval pour montrer la cavité des épiploons et l'hiatus de Winslow.

Ps, paroi thoraco-abdominale ; D, diaphragme ; F, foie ; E, estomac ; R, rate ; C, partie terminale du côlon replié ; P, pancréas avec l'anneau livrant passage à la veine porte ; *Dd*, duodénum ; *Sp*, lobule de Spigel ; *p*, péritoine ; S, ligament suspenseur du foie ; *pe*, petit épiploon ou ligament hépato-gastrique ; *ge*, grand épiploon ; *Cav. ép*, arrière-cavité des épiploons communiquant à l'endroit indiqué par une flèche (hiatus de Winslow) avec la cavité générale du péritoine.

Quand un organe est appliqué contre la paroi abdominale en y adhérant, comme les reins et le pancréas des Solipèdes, il se trouve compris entre cette paroi et le péritoine et dès lors incomplètement revêtu par la séreuse, c'est-à-dire dépourvu de méso, abstraction faite de ceux qui peuvent l'unir aux organes voisins.

Nous allons étudier brièvement les méso, ligaments, ou épiploons formés par le péritoine. Nous partirons de la région ombilicale et nous nous dirigerons successivement en avant et en arrière.

De l'ombilic au lobe moyen du foie, on voit d'abord un petit pli médian, connu sous le nom de *ligament* ou *pli falciforme*, qui se réfléchit derrière le diaphragme et présente à son bord libre un vestige de la veine ombilicale oblitérée, manifeste seulement à l'arrivée du ligament dans l'une des scissures du lobe hépatique précité. Il s'agit donc en somme d'un méso veineux qui a survécu à l'atrophie du vaisseau qu'il accompagnait. Remarquons que le ligament falciforme ne s'arrête pas au point

d'entrée de la veine ombilicale dans le foie ; il se prolonge, extrêmement aminci, entre ce viscère et le diaphragme jusqu'à la veine cave postérieure, et cette partie constitue chez l'homme un véritable ligament suspenseur du foie (fig. 246, *s*).

En se réfléchissant du diaphragme sur le foie, le péritoine forme trois autres ligaments : 1° le *ligament coronaire* qui fait manchon autour de la veine cave, là où elle quitte le foie pour traverser la foliole droite du centre phrénique (fig. 247) ; 2° le

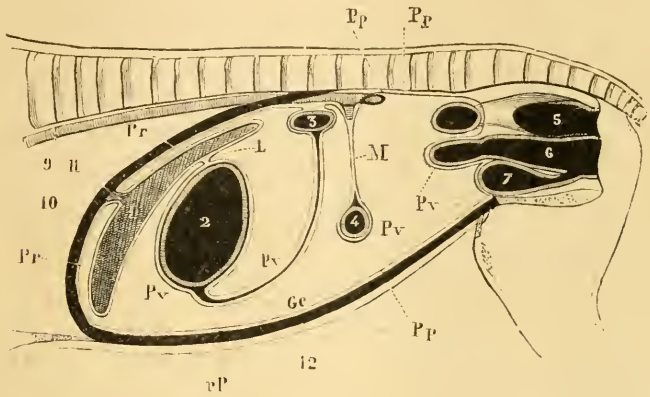

Fig. 247. — Schéma d'une coupe sagittale médiane de la cavité abdominale du cheval, pour montrer la disposition du péritoine.

1, foie ; 2, estomac ; 3, origine du côlon flottant ; 4, intestin grêle ; 5, rectum ; 6, vagin et utérus ; 7, vessie ; 9, aorte postérieure ; 10, diaphragme ; 11, veine cave postérieure ; 12, paroi abdominale inférieure ; P*p*, P*r*, péritoine pariétal ; P*v*, P*v*, péritoine viscéral ; L, ligament hépato-gastrique ; M, grand mésentère ; G*e*, grand épiploon.

ligament du lobe droit et 3° le *ligament du lobe gauche,* fixant ces lobes à la face postérieure de ladite cloison.

Le péritoine se réfléchit aussi du diaphragme sur l'estomac en enveloppant la terminaison de l'œsophage ; il en résulte le *ligament cardiaque* déjà signalé.

Derrière le foie, au niveau de la scissure porte, il se projette sur la petite courbure de l'estomac en formant le *ligament hépato-gastrique* ou *petit épiploon,* qui se continue d'une part avec le ligament cardiaque, d'autre part avec le mésentère duodénal (fig. 246, *pe,* et 247, L).

A la grande courbure de l'estomac les lames séreuses qui ont revêtu les faces de ce viscère se rejoignent et s'adossent pour former le *grand épiploon* ou *épiploon gastro-colique,* vaste membrane extrêmement mince, percée d'une infinité de trous et offrant l'aspect d'une dentelle, parcourue, chez les animaux gras,

de travées adipeuses qui suivent les vaisseaux sanguins. Le grand épiploon part de la tubérosité gauche du ventricule, qu'il suspend à la région sous-lombaire, et de toute l'étendue de la grande courbure ; à droite, il dépasse même le pylore pour se continuer sur la courbure concave du duodénum jusqu'à la hauteur du cæcum. Il plonge ensuite à l'intérieur de la cavité abdominale pour atteindre la terminaison du gros côlon et l'origine du côlon flottant, où il se confond avec le péritoine viscéral de ces organes (fig. 247). De cette disposition résulte une cavité particulière, située derrière l'estomac, qu'on appelle *arrière-cavité de l'épiploon*, et qui ne communique avec la grande cavité péritonéale que par une ouverture très étroite, dite *hiatus de Winslow*, dans laquelle une anse d'intestin peut s'engager et donner lieu à une hernie toute particulière. Cet hiatus est situé à la base du lobule de Spigel, entre la veine cave et la veine porte, et caché par le pancréas; on y introduit avec peine deux ou trois doigts réunis en cône (fig. 246). A gauche de l'estomac, la rate est fixée en appendice à la face externe du grand épiploon (fig. 246) ; la partie de celui-ci qui s'étend de l'un à l'autre viscère est distinguée à part sous le nom de *ligament* ou *épiploon* gastro-splénique.

A la région supérieure de l'abdomen, le péritoine pariétal présente plusieurs replis, qui sont : le *ligament hépatico-rénal*, qui va du lobe droit du foie au bord antérieur du rein droit ; le *ligament du lobule de Spigel* ; le *ligament suspenseur de l'estomac* (dépendance du grand épiploon) ; les *mésentères* (*grand mésentère, méso-cæcum, méso-côlon, méso-rectum*) ; enfin, chez la femelle, les *ligaments larges* qui suspendent l'utérus et les ovaires et portent, comme replis secondaires, le *ligament de l'ovaire* et le *ligament rond*.

Si maintenant nous reprenons le péritoine à la région ombilicale et le suivons en arrière, nous le voyons s'évaginer, chez le mâle, dans les trajets inguinaux, pour former les *gaines vaginales*, puis entrer dans le bassin et se réfléchir sur la partie antérieure des organes pelviens (fig. 247) en formant divers culs-de-sac d'autant plus profonds, en général, qu'ils sont plus supérieurs ; c'est ainsi que le cul-de-sac compris entre le sacrum et le rectum (cul-de-sac divisé en deux parties par le méso-rectum, lesquelles sont elles-mêmes subdivisées chez la femelle par les ligaments larges) s'enfonce davantage que celui formé entre le rectum et la vessie, chez le mâle, ou entre le rectum et le vagin, chez la femelle, et que ce dernier est lui-même plus profond que le cul-de-sac sous-vésical.

Du pôle antérieur de la vessie, on voit rayonner trois replis,

dits *ligaments de la vessie* : deux latéraux portant à leur bord libre les artères ombilicales oblitérées ; un inférieur ou médian se jetant sur la symphyse pubienne et se perdant insensiblement sur la paroi abdominale inférieure. On a cru voir au bord de ce dernier un petit épaississement qui serait un vestige de l'ouraque ; mais ce canal, qui fait communiquer chez le fœtus la vessie avec l'allantoïde, ne saurait laisser de trace dans le ventre puisqu'il ne commence qu'à l'ombilic et appartient tout entier au cordon ombilical.

Remarquons enfin les freins séreux transversaux qui unissent entre eux soit les vésicules séminales, soit les renflements pelviens des canaux déférents, dans le mâle, et celui qui réunit les cornes de l'utérus à leur base, chez la femelle ; et nous aurons indiqué sommairement les diverses duplicatures péritonéales.

On voit que le péritoine divise la cavité du bassin en deux parties : l'une antérieure faisant diverticule à l'abdomen, l'autre postérieure ou rétro-péritonéale appelée arrière-fond du bassin. Les organes traversant cette cavité se trouvent ainsi partagés en une section séreuse et une section extraséreuse.

Structure. — Le péritoine présente la structure ordinaire des membranes séreuses avec de nombreux éléments élastiques dans les régions où il est extensible. L'intérieur de ses replis et le tissu conjonctif qui l'unit aux parties sous-jacentes sont des lieux de prédilection pour l'accumulation de la graisse, qui est particulièrement abondante chez l'âne et le mulet.

Différences. — On remarquera que, dans les Carnivores, la cavité abdominale est étroite; tandis qu'elle est très vaste dans les Ruminants ; cette cavité est, du reste, en rapport avec le volume des viscères qu'elle contient. La disposition générale du péritoine varie peu ; les principales différences portent sur le grand épiploon ; nous les ferons connaître à propos de l'estomac ; nous nous bornerons à dire ici que, dans les Ruminants, le grand épiploon est une lame pleine qui enveloppe le sac droit de la panse avec la caillette, que la rate, toujours située à gauche, en est indépendante, et que, dans les Carnivores et les Porcins, il descend jusqu'à l'entrée du bassin, se plie de bas en haut en s'adossant à lui-même et revient en avant jusque vers son point de départ en formant sous la masse intestinale un vaste tablier constitué par quatre feuillets accolés deux à deux; sa cavité se trouve ainsi singulièrement restreinte. L'hiatus de Winslow s'observe au même endroit que dans les Solipèdes.

Dans tous les animaux autres que ceux-ci, le péritoine s'enfonce très profondément dans le bassin; en sorte que les organes de cette cavité ont un revêtement séreux beaucoup plus étendu que dans les Solipèdes. Chez les Camélidés en particulier, la vessie tout entière et la plus grande partie du canal de l'urètre, chez le mâle, ou du vagin, chez la femelle, sont revêtues par la séreuse.

§ 2. — Estomac.

L'estomac ou ventricule est une poche intermédiaire à l'œsophage et à l'intestin, située dans la région centrale du diaphragme, en arrière du foie, transversalement au plan médian du corps, ou, plus exactement, dans une direction oblique de haut en bas et de gauche à droite (fig. 281). Sa capacité moyenne est de 12 à 15 litres ; mais elle varie considérablement suivant la taille des chevaux, leur race et leur régime. Les aliments grossiers et peu nutritifs dilatent à la longue ce viscère ; ainsi s'explique sa plus grande capacité chez les sujets de races communes et chez l'âne et le mulet. Débarrassé des matières alimentaires, son poids moyen est d'environ $1^{kg},800$.

Allongé d'un côté à l'autre, incurvé sur lui-même, souvent étranglé dans sa partie moyenne, légèrement déprimé d'avant en arrière, ce réservoir offre à étudier, dans sa conformation extérieure (fig. 248) : 1° *deux faces*, l'une antérieure, l'autre postérieure, arrondies et lisses ; 2° une *grande courbure* ou *courbure convexe*, bord inférieur d'où part le grand épiploon sur lequel nous reviendrons tout à l'heure ; 3° une *petite courbure* ou *courbure concave*, présentant l'insertion de l'œsophage et s'unissant, à droite de ce canal, avec le foie au moyen du frein déjà signalé sous le nom de ligament hépato-gastrique ou petit épiploon ; 4° un *cul-de-sac gauche*, en forme de grosse tubérosité arrondie, dépassant la terminaison œsophagienne ; 5° un *cul-de-sac droit*, plus étroit, fortement recourbé en haut et se continuant avec l'intestin au niveau d'un rétrécissement prononcé, correspondant au pylore.

L'estomac est maintenu en position : 1° par sa continuité avec l'œsophage et l'intestin ; 2° par la pression qu'exercent sur lui les autres viscères du ventre, tous se prêtant un mutuel appui ; 3° par trois replis péritonéaux constituant le ligament cardiaque, le ligament hépato-gastrique et le grand épiploon.

Le *ligament cardiaque* ou *gastro-phrénique* est un court manchon séreux doublé de tissu élastique, enveloppant l'extrémité terminale de l'œsophage et attachant l'estomac à la face postérieure du diaphragme. Il se continue de côté avec les deux autres replis que nous allons décrire.

Le *ligament hépato-gastrique* ou *petit épiploon* va de la petite courbure de l'estomac à la scissure postérieure du foie. Il se prolonge en arrière et à droite par le mésentère duodénal.

Le *grand épiploon* ou *épiploon gastro-colique* se détache de toute l'étendue de la grande courbure, depuis le cardia jusqu'au

pylore, qu'il dépasse même pour se prolonger sur le duodénum. La portion qui règne autour du cul-de-sac gauche est excessivement courte et fixée à la région sous-lombaire de manière à constituer un véritable ligament suspenseur. Dans le reste de son étendue, le grand épiploon offre au contraire un grand

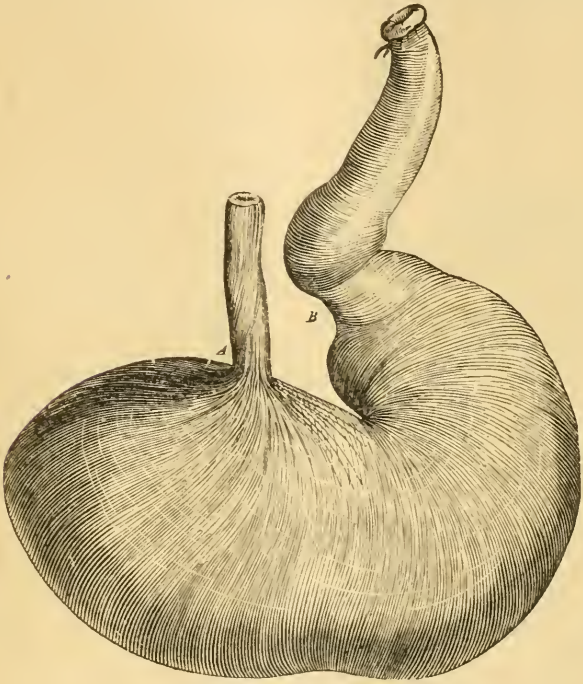

Fig. 248. — Estomac du cheval, après insufflation.
A, extrémité cardiaque de l'œsophage : B, anneau pylorique.

développement et nage librement dans la cavité abdominale parmi les circonvolutions intestinales. Le bord opposé à l'estomac s'attache sur la portion terminale du côlon replié et sur l'origine du côlon flottant. (Pour plus de détails, voir, plus haut, la description du péritoine.)

Étudié dans ses connexions avec les organes environnants, l'estomac se montre en rapport : par sa face antérieure, avec le diaphragme et le foie ; par sa face postérieure, avec la courbure diaphragmatique du côlon replié. Son bord inférieur, longé à gauche par la rate, qui lui est fixée au moyen du grand épiploon, est séparé de la paroi abdominale inférieure par les courbures antérieures du gros côlon ; il est plus ou moins

rapproché de cette paroi, suivant son état de plénitude, mais il ne l'atteint jamais. L'extrémité gauche, suspendue à la région sous-lombaire à l'aide d'un très court ligament séreux, dépendance du grand épiploon, répond à la base de la rate, à l'extrémité gauche du pancréas, et, moins directement, au bord antérieur du rein gauche. L'extrémité droite, plus basse que la gauche, touche le lobe droit du foie et les courbures intestinales susindiquées.

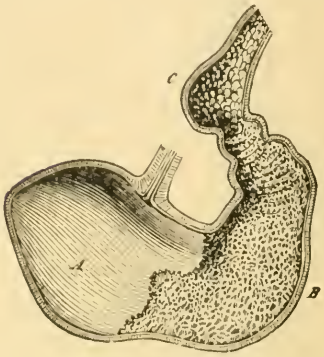

Fig. 249. — Vue inférieure d'un estomac de cheval, retourné et insufflé.

A, sac gauche; B, sac droit; renflement initial du duodénum.

Intérieur (fig. 249). — Quand on ouvre un estomac pour en étudier l'intérieur, on est frappé tout d'abord par la différence d'aspect que présente la membrane interne de ce réservoir, suivant qu'on l'examine à gauche ou à droite. Du côté gauche, elle a tous les caractères de la muqueuse œsophagienne, c'est-à-dire qu'elle est blanchâtre, sèche, résistante, recouverte d'un épithélium stratifié pavimenteux et dépourvue de glandes. A droite, elle est épaisse, ridée, spongieuse, très vasculaire, très glanduleuse, de teinte rouge brunâtre, marbrée de taches foncées ; en outre, elle est peu consistante et enduite d'un mucus poisseux ; son épithélium simple échappe tout à fait à l'observation macroscopique. — Ce n'est point par une transition insensible que la muqueuse gastrique se partage ainsi en deux départements, le changement s'opère brusquement au niveau d'une crête saillante, sinueuse, très nettement dessinée, qui correspond plus ou moins exactement au rétrécissement extérieur divisant le viscère en deux compartiments. Le compartiment ou sac gauche peut être considéré comme une sorte d'évasement terminal de l'œsophage, tandis que le droit constitue le véritable estomac des Solipèdes ; c'est à lui seul qu'est dévolue la fonction de sécréter le suc gastrique, agent essentiel de la digestion stomacale.

L'intérieur de l'estomac offre deux ouvertures, le *cardia* et le *pylore*. Le *cardia*, ouverture œsophagienne, est percé sur la petite courbure, dans le sac gauche. Sa disposition a donné lieu à de nombreuses discussions, car on y a généralement cherché la cause de l'extrême difficulté du vomissement chez les

Solipèdes. Tantôt on a décrit une valvule, semi-lunaire ou spiroïde, s'opposant au trajet rétrograde des aliments ; tantôt on a fait connaître une insertion oblique du canal œsophagien, rappelant celle des uretères dans la vessie et mettant obstacle, par un mécanisme analogue, au reflux des aliments. Erreur des deux côtés : quand on observe attentivement la manière dont l'œsophage se comporte à sa terminaison, on le voit s'infléchir en bas, après avoir traversé le diaphragme, et s'insérer sur la petite courbure de l'estomac à peu près perpendiculairement ; en s'abouchant avec ce viscère, il ne s'évase point en infundibulum, comme chez les animaux non solipèdes, au contraire, son calibre est à ce point rétréci par l'épaississement de la tunique charnue et les plis de sa muqueuse sont si bien enchevêtrés que le cardia n'occupe qu'un espace infiniment petit de la surface interne de l'estomac et qu'on peut insuffler celui-ci par le pylore sans ligaturer l'œsophage. En chargeant des estomacs ainsi insufflés, en les soumettant aux pressions les plus intenses, Bourgelat a montré qu'on arrivait à les rompre plutôt qu'à forcer le cardia.

Quant au *pylore*, c'est une large ouverture percée au fond du sac droit, susceptible de se boucher complètement sous l'action d'un sphincter énergique qui l'entoure. Il est circonscrit d'un pli muqueux appelé valvule pylorique.

Structure. — L'estomac se compose de trois tuniques : une externe, séreuse ; une moyenne, charnue ; une interne, muqueuse. Certains auteurs distinguent en outre une *tunique celluleuse* ou *fibreuse* comprise entre la musculeuse et la muqueuse.

1° *Séreuse.* — Cette membrane, dépendance du péritoine, adhère intimement à la tunique charnue, excepté vers les courbures. Au niveau de la petite courbure, on la trouve constamment doublée par une expansion de tissu élastique qui semble avoir pour usage de maintenir les deux extrémités de l'organe rapprochées l'une de l'autre, car, lorsqu'elle est détruite, la petite courbure s'allonge considérablement. Tout le long de la grande courbure, à l'insertion du grand épiploon, se trouve ménagé un espace conjonctif triangulaire qui disparaît plus ou moins complètement lors du remplissage du réservoir.

2° *Musculeuse.* — Cette tunique, doublée en dedans d'une lame de tissu conjonctif épaisse qui lui adhère fortement (tunique fibreuse), se compose de trois plans superposés.

Le *plan superficiel* (fig. 250, *1*, A) enveloppe tout le sac gauche ; ses fibres sont pour la plupart jetées en anses autour de la grosse tubérosité, et leurs extrémités se perdent sur les

faces du viscère ; un certain nombre se continuent avec les fibres superficielles de l'œsophage.

Le *plan moyen* (fig. 250, *1*, B) est formé de fibres circulaires répandues sur tout l'organe. Dans le sac droit, elles sont placées immédiatement sous la séreuse ; dans le sac gauche, on les voit passer sous les fibres du plan superficiel et finir par se confondre avec elles, au point qu'il est impossible de les en distinguer au

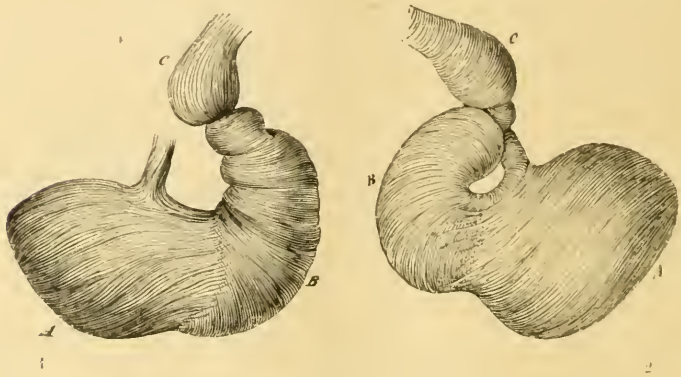

Fig. 250. — Tunique charnue de l'estomac du cheval.

N° 1. Plan superficiel (A) et plan moyen (B) ; C, fibres charnues longitudinales de l'intestin. — N° 2. Plan profond (A) et plan moyen (B) (l'estomac a été retourné) ; C, fibres circulaires de l'intestin.

niveau de la grosse tubérosité. En s'accumulant autour du pylore, elles constituent le sphincter de cet orifice. Au cardia elles forment un anneau assez fort dont le côté gauche est doublé par les fibres en cravate du plan profond.

Le *plan profond* (fig. 250, *2*, A), spécial comme le superficiel au sac gauche, ne s'étudie bien que sur un estomac retourné et débarrassé de sa muqueuse. Il est beaucoup plus épais que celui-ci, mais offre avec lui, dans sa disposition générale, de grandes analogies ; ses faisceaux représentent des anses qui embrassent la grosse tubérosité pour se perdre par leurs extrémités sur les faces de l'organe. Les plus rapprochés de l'œsophage forment un bourrelet embrassant le cardia du côté gauche, connu sous le nom de *cravate suisse*. Comme le côté droit du même orifice est pareillement embrassé par des faisceaux du plan moyen, il s'ensuit un entre-croisement de deux systèmes de fibres arciformes dont la tension, proportionnelle à l'état de réplétion de l'estomac, expliquerait aux yeux de certains auteurs la fermeture du cardia et la difficulté des réjections. Plus on tire, en effet, sur les extrémités de deux arcs entre-croisés et plus on

ferme l'orifice qu'ils circonscrivent. Mais on peut objecter à cette explication que la disposition anatomique invoquée se retrouve même dans les animaux à cardia béant, qui vomissent sans peine. — Les fibres du plan profond n'ont pas la même direction que celles du plan superficiel ; celles-là vont du sac gauche au sac droit en s'inclinant en bas vers la grande courbure ; celles-ci se dirigent à droite et légèrement en haut.

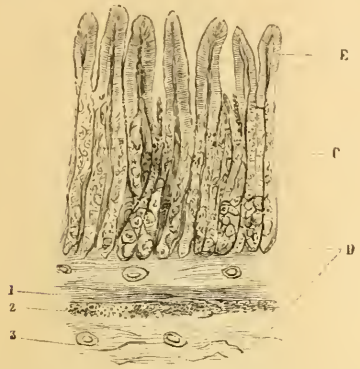

Fig. 251. — Section transversale de la muqueuse du sac droit de l'estomac *.

Fig. 252. — Section tangentielle de la muqueuse gastrique (sac droit). On voit les sections des glandes et les travées conjonctives qui les séparent.

*E, couche des cryptes ; C, couche des glandes ; D, chorion renfermant une muscularis mucosæ formée par des fibres longitudinales (1) et des fibres transversales (2), ainsi que de nombreux vaisseaux (3).

Il résulte de la constitution que nous venons de décrire à la tunique charnue : 1° que le sac droit ne renferme dans ses parois qu'un seul plan musculaire ; 2° qu'il en existe trois dans le sac gauche, lesquels concourent tous à chasser dans le compartiment peptique les aliments qui tendraient à stagner dans le compartiment œsophagien.

3° *Muqueuse.* — Indépendamment des caractères mentionnés dans l'étude de l'intérieur du viscère, nous ajouterons que la muqueuse gastrique est unie à la tunique précédente par une expansion de tissu conjonctif ; qu'elle est plissable et peu adhérente dans toute l'étendue du sac droit, surtout vers la grande courbure, où elle offre sa plus grande épaisseur ; tandis qu'elle n'a ni plis ni rides dans le sac gauche. Les plis qu'elle présente à droite ne s'effacent jamais complètement, même lorsque l'estomac est insufflé. La muqueuse gauche a tous les caractères de celle de l'œsophage ; elle possède un chorion fibreux résistant, avec fibres élastiques, et un épithélium épais, stratifié pavi-

menteux, dans lequel sont noyées une multitude de petites papilles ; les glandes y font complètement défaut. La muqueuse droite montre un chorion très épais, très vasculaire, mais de structure délicate, chorion sillonné dans son épaisseur par une infinité de glandes en tube, presque en contact les unes avec les

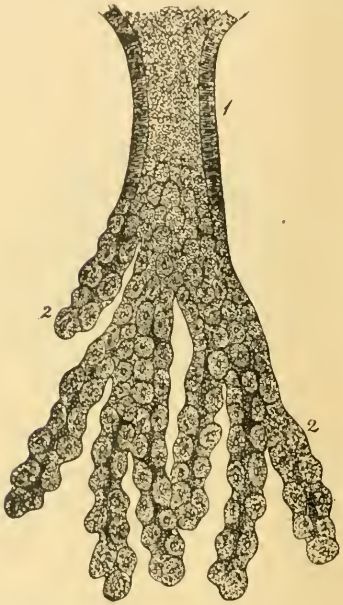

Fig. 253. — Une glande à pepsine.

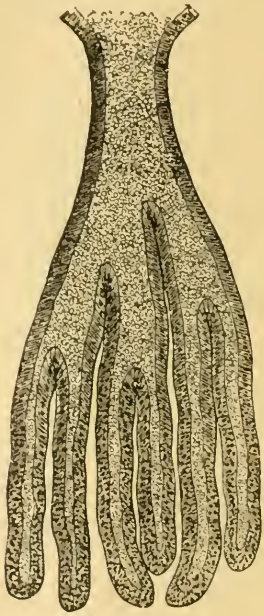

Fig. 254. — Une glande à mucus.

1, canal excréteur commun ou crypte superficiel ; 2, prolongements ramifiés garnis de cellules à pepsine (d'après Kölliker).

autres (fig. 251 et 252), et un épithélium qui est au contraire extrêmement mince, réduit à une seule couche de cellules cylindriques ou caliciformes. On n'y voit aucune élevure qui rappelle des papilles ou des villosités, mais seulement de légers mamelons dessinant un réseau superficiel plus ou moins marqué. Au-dessous des glandes, dans la profondeur du chorion, existe une couche musculaire dite *muscularis mucosæ*, qu'il ne faut pas confondre avec la tunique charnue ; cette couche, comprenant deux plans de fibres entre-croisées, irradie entre les glandes sus-jacentes, et, d'autre part, se prolonge dans la muqueuse du côté gauche. Les *glandes gastriques* sont extrêmement nombreuses. Sappey en a compté, chez l'homme, jusqu'à cent et cent cinquante par millimètre carré ; mais beaucoup se réunissent

par groupe pour s'ouvrir dans un même crypte de la surface muqueuse. Elles sont de deux sortes : les *glandes à pepsine* et les *glandes à mucus* (fig. 253 et 254). Les premières, beaucoup plus nombreuses, présentent un épithélium différencié ; les secondes, particulièrement abondantes au voisinage du pylore, sont revêtues partout d'un épithélium cylindrique semblable à celui de la superficie. (Pour de plus amples détails, voir les ouvrages d'histologie.)

Vaisseaux et nerfs. — L'estomac reçoit ses *artères* des deux branches de la *gastrique*, de la *splénique* et de son prolongement terminal, l'*épiploïque gauche*, de la *pylorique* et de l'*épiploïque droite*. Les principales ramifications rampent entre la muqueuse et la tunique charnue, puis elles fournissent deux réseaux capillaires dans la couche glanduleuse, l'un profond, qui entoure les tubes sécréteurs, l'autre superficiel, placé entre les orifices d'excrétion. Le sang est transporté hors de l'organe par des *branches veineuses* satellites des artères, et amené dans le tronc de la veine porte. Les *lymphatiques* forment un réseau sous-séreux, un réseau sous-muqueux et un réseau intramuqueux ; ils se rendent dans de petits ganglions situés le long des courbures, et de là au réservoir de Pecquet. Les *nerfs* proviennent des pneumogastriques et du plexus solaire du grand sympathique ; ils présentent des ganglions microscopiques sur leur trajet, dans l'épaisseur de la paroi stomacale.

Fonctions. — L'estomac sécrète le suc gastrique, l'un des sucs les plus actifs de la digestion, qui agit spécialement sur les matières azotées. Les aliments s'y transforment en une pâte fluide qu'on appelle *chyme*, ce qui vaut à la digestion gastrique le nom de *chymification*.

DIFFÉRENCES

L'estomac est un organe qui présente de grandes différences selon les animaux. Suivant qu'il est simple ou composé, ceux-ci sont qualifiés de monogastriques ou de polygastriques. Parmi nos Mammifères domestiques, les Solipèdes, les Carnivores, les Rongeurs, les Porcins sont monogastriques; les Ruminants sont polygastriques. Mais cette distinction n'est pas aussi radicale qu'on pourrait le croire ; il y a des transitions entre l'estomac simple et l'estomac composé. Dans l'étude de ces différences, nous procéderons du simple au compliqué.

Lapin. — Nous étudions l'estomac du lapin immédiatement après celui des Solipèdes, à cause d'une ressemblance de forme entre ces deux organes. Comme celui-ci, il se divise en deux sacs, l'un gauche et l'autre droit, et présente l'insertion de l'œsophage sur le milieu de la petite courbure, en sorte que son cul-de-sac gauche forme une tubérosité très saillante, recourbée en haut. Mais la muqueuse œsophagienne s'arrête au cardia,

qui est infundibuliforme; d'autre part le viscère est plus allongé que celui des Solipèdes, moins ployé sur lui-même et proportionnellement plus capace (4 à 5 décilitres). Sa muqueuse s'épaissit considérablement dans l'antre pylorique.

Chien et Chat. — Dans le chien et le chat, l'estomac ressemble à une poire dont l'extrémité serait ployée sur la base, et, vu ce ploiement, on distingue : une portion gauche ou cardiaque, de forme sphérique, et une portion droite ou pylorique, intestiniforme (fig. 255). Le cardia, dilaté en entonnoir, est plus rapproché de l'extrémité gauche de l'organe que chez tous les autres animaux. La muqueuse œsophagienne s'arrête net au pourtour de cet orifice comme dans le lapin ; aussi la muqueuse gastrique présente-t-elle dans toute son étendue les mêmes caractères que celle du sac droit des Solipèdes. Cette muqueuse est remarquable par les plis onduleux et réguliers qu'elle forme quand l'estomac est vide d'aliments. Rien de plus variable que la capacité de l'estomac du chien, à cause des différences énormes qu'on observe dans la taille de cet animal, suivant les races. Colin l'a trouvée au minimum de 6 décilitres et au maximum de 8 litres : il regarde la moyenne comme étant de 3 litres environ. Dans le chat, cette moyenne est de 30 à 35 centilitres.

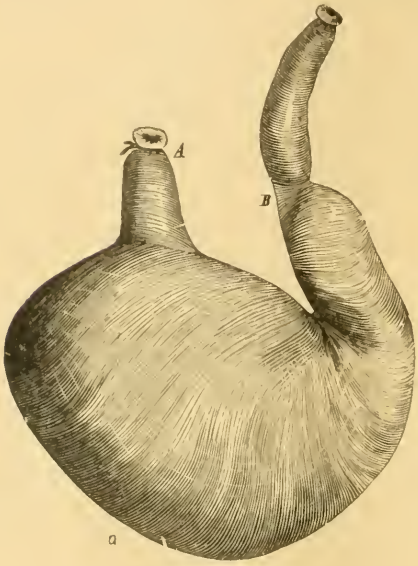

Fig. 255. — Estomac du chien.

a, œsophage; B, pylore.

Porc. — L'estomac du porc a la forme d'un ovoïde aplati d'avant en arrière qui serait surmonté par un lobe à chacune de ses extrémités : à droite par l'antre pylorique se dressant vers les lombes, à gauche par un cul-de-sac en capuchon qui se recourbe en arrière (fig. 256). L'œsophage s'insère en infundibulum entre ces deux lobes. Sa muqueuse se continue dans l'estomac à l'entour du cardia, en formant une zone irrégulière dont la largeur est de 2 à 3 centimètres du côté droit, de 6 à 7 centimètres du côté opposé, disposition remarquable qui est le principe de celle que nous avons constatée chez les Solipèdes. Un pli de cette muqueuse entoure à gauche l'orifice œsophagien, rappelant la valvule du méat urinaire ; sans doute a-t-il pour usage de diriger les aliments vers l'antre du pylore. En dehors de cette zone cardiaque, la muqueuse gastrique offre les caractères d'une muqueuse sécrétante ; mais ses glandes ne sont bien développées que dans l'antre pylorique, où elle atteint une grande épaisseur, tandis qu'ailleurs elle est extrêmement mince.

A l'entrée du pylore, on trouve un dispositif obturant des pus remarquables ; c'est une sorte de bouchon muqueux fixé par un court pédicule

à la partie supérieure de l'orifice, et qui est susceptible de s'y engager ou d'en sortir du côté de l'estomac, de manière à fermer ou à ouvrir la communication avec l'intestin. Un faisceau de fibres détaché de la tunique musculeuse sert à retirer ce curieux bouchon qui ensuite s'engage de lui-même dans son orifice.

La capacité de l'estomac du porc est de 7 à 8 litres en moyenne.

Ruminants. — Les animaux dont nous avons à nous occuper mainte-

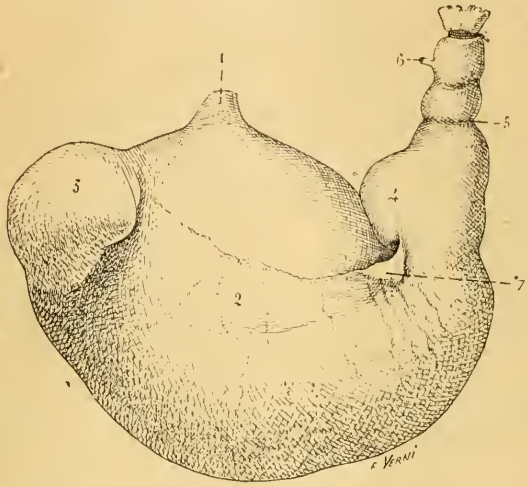

Fig. 256. — Estomac du porc, vu par la face postérieure, après insufflation.

1, terminaison de l'œsophage ; 2, corps de l'estomac ; 3, cul-de-sac gauche ; 4, antre pylorique ; 5, anneau du pylore ; 6, terminaison du canal cholédoque ; 7, péritoine, doublé à cet endroit d'une lame élastique.

nant se distinguent des autres par la faculté qu'ils possèdent d'avaler une première fois leurs aliments, après les avoir grossièrement mâchés, et de les faire revenir dans la bouche pour les soumettre à une seconde mastication, suivie d'une déglutition définitive. Leur estomac, admirablement disposé pour cette finalité physiologique, se distingue par son énorme développement et sa division en quatre poches bien séparées, que l'on considère parfois comme autant d'estomacs (fig. 257).

Ces estomacs remplissent la plus grande partie de la cavité abdominale ; leur capacité moyenne chez le bœuf atteint 200 à 250 litres et leur poids 6 à 7 kilogrammes. L'un d'eux, le *rumen*, constitue les neuf dixièmes de la masse totale; c'est lui qui porte l'insertion de l'œsophage. Les trois autres, c'est-à-dire le *réseau*, le *feuillet* et la *caillette*, forment une sorte de chaîne qui se continue avec la partie gauche et antérieure du rumen en se dirigeant à droite. La caillette seule doit être considérée, au point de vue physiologique, comme le véritable estomac, équivalant à celui du chien, ou au sac droit du ventricule des Solipèdes. Les trois compartiments précédents, surtout les deux premiers, ne représentent, à l'instar du sac gauche de ces derniers animaux, que des dilatations terminales de l'œsophage.

Nous allons décrire comme type l'estomac du bœuf ; nous signalerons ensuite les différences offertes par la chèvre et le mouton.

Bœuf. — 1° Rumen (*ingluvies*). — Ce réservoir, vulgairement appelé *panse*, occupe à lui seul les trois quarts de la cavité abdominale, dans laquelle il affecte une direction oblique de haut en bas et de gauche à droite. — Allongé d'avant en arrière et déprimé de dessus en dessous, il

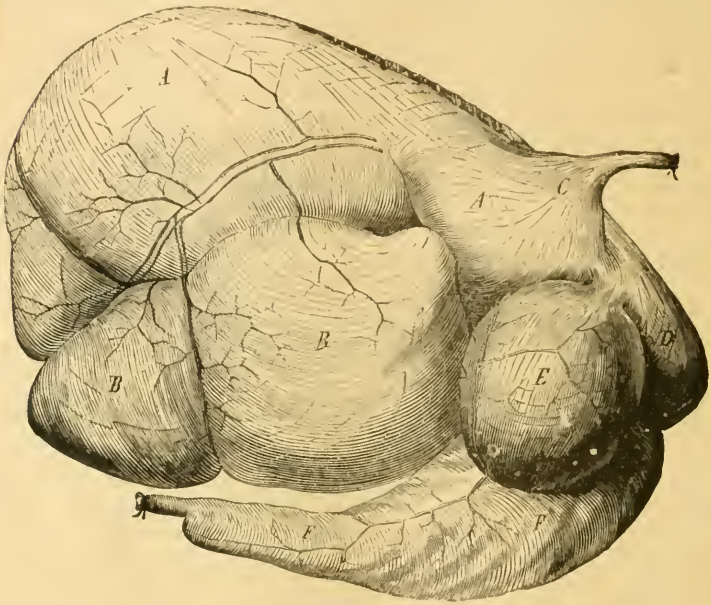

Fig. 257. — Estomac du bœuf, vu par sa face droite et supérieure, la caillette étant abaissée.

A, A, sac gauche du rumen ; B, B, sac droit ; C, terminaison de l'œsophage ; D, réseau ; E, feuillet ; F, F, caillette.

offre à étudier : 1° une *face inférieure* et une *face supérieure*, presque planes, lisses et divisées en deux régions latérales par des scissures qui sont surtout prononcées aux extrémités de l'organe ; vu l'inclinaison du viscère, la première face regarde un peu à gauche, tandis que la seconde est tournée à droite ; 2° un *bord gauche* ou supérieur et un bord droit ou inférieur, lisses, épais, arrondis et établissant transition insensible d'une face à l'autre ; 3° une *extrémité postérieure*, divisée par une échancrure profonde en deux culs-de-sac décrits par Chabert sous le nom de *vessies coniques* ; 4° une *extrémité antérieure*, où l'on retrouve une disposition analogue, cachée à première vue par la présence des estomacs surajoutés au rumen ; c'est ainsi qu'elle est divisée par une échancrure qui fait opposition à la précédente en deux lobes, dont le droit est un volumineux cul-de-sac, tandis que le gauche se continue par la chaîne des petits estomacs ; celui-ci porte la terminaison de l'œsophage.

On remarquera que ces deux échancrures, prolongées sur les faces par des sillons plus ou moins marqués, divisent le rumen en *deux sacs*, l'un

droit, l'autre *gauche*, division que l'on verra plus manifestement encore à l'intérieur du viscère. — Le *sac droit*, le plus court, est enveloppé en grande partie par le grand épiploon. — Le *sac gauche* dépasse l'autre par son extrémité antérieure, qui se renverse au-devant de lui, reçoit

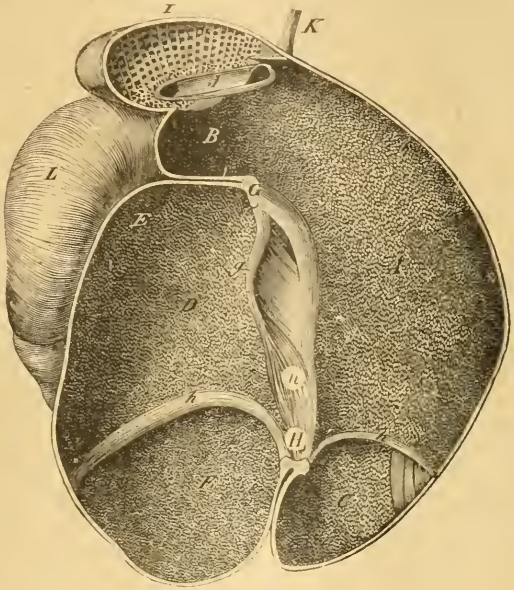

Fig. 258. — Intérieur de l'estomac du bœuf (plan supérieur du rumen et du réseau avec la gouttière œsophagienne).

A, sac gauche du rumen : B, extrémité antérieure de ce sac ; C, extrémité postérieure du même ou vessie conique gauche : D, sac droit ; E, son extrémité antérieure ; F, la postérieure, ou vessie conique droite ; G, coupe du pilier antérieur du rumen ; *g*, *g*, ses deux branches supérieures ; H, pilier postérieur ; *h*, *h*, *h*, ses trois branches supérieures ; I, réseau ; J, gouttière œsophagienne ; K, œsophage ; L, caillette.

en haut l'insertion de l'œsophage et se continue tout à fait en avant avec le réseau.

La forme et la situation du rumen étant déterminées, l'étude des connexions devient facile. Par sa face supérieure ou droite, il est en rapport avec la masse des intestins, excepté dans le voisinage du cardia, où il adhère au diaphragme. Pendant la gestation l'utérus s'avance aussi sur cette face. La face inférieure ou gauche repose sur la paroi abdominale inférieure. Le bord gauche, qui supporte la rate antérieurement, touche la partie la plus élevée du flanc et la région sous-lombaire, à laquelle il adhère par du tissu conjonctif aux environs du tronc cœliaque et de l'artère grande mésentérique. Le bord droit, longé supérieurement par la caillette, répond à la partie la plus déclive de l'hypocondre et du flanc droits, ainsi qu'aux circonvolutions de l'intestin grêle. L'extrémité antérieure, bornée par le réseau et le feuillet, s'avance jusqu'au diaphragme. La postérieure occupe l'entrée de la cavité pelvienne, où elle se met en

contact plus ou moins direct avec les organes génito-urinaires contenus dans cette cavité.

On trouve à l'intérieur du rumen (fig. 258) des cloisons incomplètes qui répètent la division en deux sacs, déjà si marquée à l'extérieur. Ces cloisons, au nombre de deux, figurent de gros piliers charnus, correspondant au fond des échancrures décrites aux extrémités du viscère. — Le *pilier antérieur* envoie sur la paroi inférieure un fort prolongement dirigé en arrière et à gauche ; il se continue sur la paroi supérieure par deux branches écartées à angle aigu. Le *pilier postérieur*, plus volumineux, présente trois branches à chacune de ses extrémités, une médiane et deux latérales. Les médianes se portent en avant sur la limite des deux sacs, qu'elles séparent l'un de l'autre : celle d'en haut rencontre la branche gauche correspondante du pilier antérieur ; les branches latérales divergent à droite et à gauche en décrivant une courbe et en circonscrivant l'entrée des vessies coniques, qu'elles rendent très distinctes de la partie moyenne des sacs du rumen ; les inférieures marchent au-devant des supérieures sans les joindre tout à fait.

La surface intérieure du rumen est hérissée d'une multitude de prolongements papillaires, dépendant de la membrane muqueuse. A droite et dans les culs-de-sac, ces papilles sont remarquables par leur nombre, leur énorme développement et leur forme en général foliacée. Du côté gauche, elles sont plus rares, surtout sur la paroi supérieure, où elles ne forment que de petits tubercules mamelonnés. Elles sont absentes sur les piliers charnus. Cet appareil papillaire est encore plus développé chez certains Ruminants sauvages ; rien ne peut donner une idée de la richesse qu'il présente dans l'estomac des gazelles. — Avec l'âge, par suite du frottement répété des matières alimentaires, un certain nombre de papilles, parmi les plus longues, s'effilochent, se flétrissent, se tordent à la base et finissent par tomber.

L'intérieur du rumen présente à étudier deux ouvertures, situées à l'extrémité antérieure du sac gauche : l'une est l'orifice œsophagien, percé en infundibulum dans la paroi supérieure et prolongé par la gouttière œsophagienne jusqu'à l'entrée du feuillet ; l'autre, placé au-dessous, et comme en regard du précédent, fait communiquer la panse avec le réseau : c'est une très vaste ouverture circonscrite en bas et par côté par un repli ou valvule semi-lunaire qui résulte de l'adossement de la paroi du rumen avec celle du réseau.

Comme tous les viscères creux de l'abdomen, le rumen présente dans sa structure trois tuniques : une *séreuse*, une *musculeuse* et une *muqueuse*.

La *séreuse* enveloppe l'organe dans toute son étendue, excepté en haut, en avant et à gauche, dans les points qui adhèrent à la région sous-lombaire et aux piliers du diaphragme ; excepté encore dans le fond des échancrures qui séparent les culs-de-sac des extrémités, où il y a adossement de la paroi à elle-même. Cette membrane donne naissance, comme celle de l'estomac du cheval, à un vaste repli constituant le grand épiploon, dont la disposition, assez difficile à observer chez le bœuf à cause du poids énorme de la masse gastrique, qui ne se laisse pas aisément déplacer, se saisit au contraire assez facilement dans les petits Ruminants et encore mieux chez des fœtus. On voit ce repli partir du milieu des faces de la panse et de la scissure intermédiaire aux deux vessies coniques, former une vaste enveloppe qui contient le sac droit du rumen et la partie adjacente du feuillet et de la caillette, se fixer sur la grande courbure de ces derniers réservoirs, ainsi que sur celle du duodénum, et enfin se confondre avec l'origine du grand mésentère. Adossé

à lui-même, il s'étend sur toute la masse intestinale, qui est toutefois en dehors de sa cavité, celle-ci n'est réelle qu'au niveau de l'estomac, ailleurs le sac épiploïque est affaissé et ses parois au contact d'elles-mêmes.

La *musculeuse* est épaisse, formée de deux plans de fibres lisses : l'un superficiel à fibres transversales, l'autre profond à fibres longitudinales. Ce dernier, en se renforçant au fond des plis d'adossement des deux sacs, constitue les piliers dont nous avons parlé en décrivant l'intérieur du viscère. Dans les points où la membrane séreuse passe d'un cul-de-sac

Fig. 259. — Deux papilles foliacées du rumen *.

Fig. 260. — Coupe transversale d'une papille foliacée faite dans sa moitié supérieure, vue à un faible grossissement **.

* 1, face de la papille présentant la nervure médiane ; 2, face opposée, avec un sillon longitudinal.

** 1, derme ; 1', 1', ses prolongements secondaires ; 2, épithélium ; 3, coupe de la nervure médiane ; 4, sillon longitudinal ; 5, vaisseaux principaux centraux ; 6, 6, vaisseaux veineux descendant le long des faces de la papille.

sur l'autre ou du rumen sur le réseau, elle est accompagnée par des faisceaux charnus, minces et larges, qui franchissent comme cette membrane les scissures intermédiaires et représentent ainsi de véritables fibres unitives.

La *muqueuse* ne renferme aucune glande. Son derme est épais et résistant. Son épithélium, stratifié pavimenteux, offre une couche cornée qui desquame facilement sur le cadavre en grandes plaques engainant toutes les papilles correspondantes. Dans les couches profondes du derme existe une *muscularis mucosæ*, si peu développée qu'elle échappe facilement à l'observation ; cependant elle lance quelques fibres à la base des papilles. Celles-ci sont foliacées, coniques ou fungiformes. Les papilles de la première espèce (fig. 259 et 260) sont beaucoup plus nombreuses que les autres ; elles ont tout à fait la forme d'une feuille ovale allongée, dont le sommet est large et arrondi, tandis que la base se rétrécit et paraît s'implanter sur le chorion par un pédicule. Sur une de leurs faces existe une petite côte rappelant la nervure principale d'une feuille ; sur la face opposée, en face de la nervure, on voit un léger sillon longitudinal. Ces papilles sont constituées par une lamelle de tissu conjonctif, revêtue d'une couche épithéliale, et portant sur ses faces et ses extrémités de petites papilles secondaires noyées dans l'épaisseur de l'épithélium. Au centre,

on trouve un ou deux vaisseaux artériels principaux se dirigeant vers le sommet en décrivant quelques flexuosités et en se divisant en plusieurs ramuscules suivis de vaisseaux veineux qui descendent le long des faces de la papille dans chacun des prolongements secondaires qu'elle fournit (fig. 260).

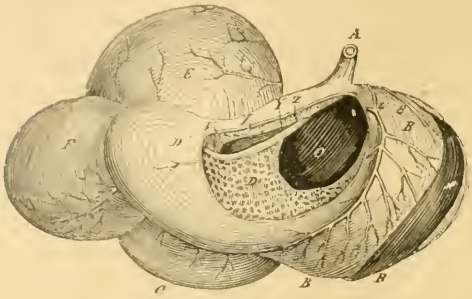

Fig. 261. — Vue antérieure de l'estomac du bœuf (une fenêtre a été pratiquée sur la face antérieure du réseau).

A, œsophage ; B, sac gauche du rumen ; C, sac droit ; D, réseau ; D', intérieur du réseau ; E, feuillet ; F, caillette ; X, gouttière œsophagienne ; Y, sa lèvre postérieure ; Z, sa lèvre antérieure ; O, orifice qui fait communiquer le rumen avec le réseau ; V, orifice qui fait communiquer le réseau avec le feuillet.

Quant aux papilles coniques et aux fongiformes, on les observe surtout dans le sac gauche ; elles ressemblent aux papilles de mêmes noms dont nous avons parlé à l'article Langue.

La signification physiologique de cet appareil papillaire exubérant n'est pas encore déterminée. Cordier (1), considérant l'abondance des capillaires dans les papilles du rumen ainsi que dans les cloisons interalvéolaires du réseau, tend à croire que ces ornements de la muqueuse gastrique servent à porter rapidement la masse alimentaire à la température du corps pour favoriser certaine fermentation agissant spécialement sur la cellulose.

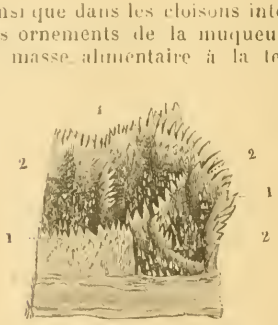

Fig. 262. — Cellules du réseau du bœuf, ouvertes par un de leurs bords.

1, 1, 1, cloisons principales ; 2, 2, 2, cloisons secondaires ; entre celles-ci, le fond des cellules hérissé de papilles coniques.

2° Réseau (*reticulum*) (fig. 257, 258 et 261). — Vulgairement appelé *bonnet*, cet estomac, le plus petit de tous, est allongé d'un côté à l'autre, aplati d'avant en arrière et légèrement incurvé sur lui-même. Il est placé transversalement entre la face postérieure du diaphragme et l'extrémité antérieure de la panse dont il prolonge le sac gauche. Il présente *deux faces, deux courbures* et *deux extrémités*. — La *face antérieure* adhère sur une étendue plus ou moins grande au centre tendineux du diaphragme par du tissu conjonctif. La *face postérieure* est accolée à l'extrémité antérieure du rumen. La *grande courbure*, ou *courbure convexe*, occupe la région sus-sternale. — La *petite courbure*, ou *courbure concave*, présente vers son milieu la continuité avec le feuillet ; la partie gauche correspond à une gouttière intérieure, dite gouttière

(1) *Recherches sur l'anatomie comparée de l'estomac des Ruminants* (Thèse de doctorat ès sciences naturelles, publiée dans les *Annales des sciences naturelles Zoologie*. Paris, 1893).

œsophagienne, qui s'étend du cardia à l'entrée du feuillet ; la partie droite s'oppose à la petite courbure du feuillet. — L'*extrémité gauche* n'est séparée du rumen que par une scissure dans laquelle rampe l'artère inférieure du réseau. — L'*extrémité droite* forme un cul-de-sac globuleux qui s'adosse à la base de la caillette, en dessous du feuillet.

La surface intérieure du réseau est divisée par des lames de la membrane muqueuse en alvéoles polyédriques d'un fort joli aspect. — Ces cellules, qui rappellent celles des ruches d'abeilles par leur disposition régulière, sont surtout larges et profondes au niveau de la grande courbure et dans le cul-de-sac; elles deviennent de plus en plus petites en se rapprochant de la courbure supérieure. Leur intérieur est lui-même divisé en loges de moins en moins spacieuses, incluses les unes dans les autres, par des crêtes successivement décroissantes. Et toutes ces cloisons interalvéolaires ou intra-alvéolaires sont hérissées, à leur bord libre, de papilles coniques à sommet rude et corné, sur leurs faces, de petites papilles mamelonnées ou pointues. Les papilles du bord libre des cloisons secondaires sont plus développées que celles des cloisons principales. Enfin, du fond des cellules s'élèvent, comme des stalagmites, une foule d'autres papilles longues et pointues (fig. 262).

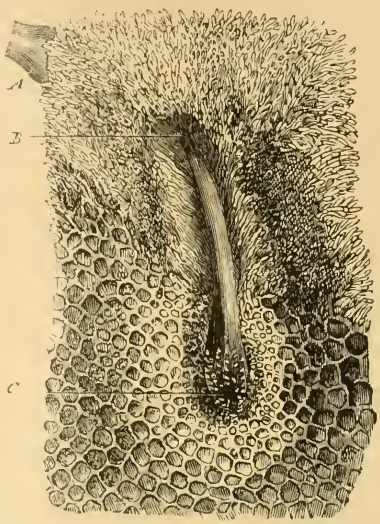

Fig. 263. — Gouttière œsophagienne du bœuf (d après Colin).

A, extrémité inférieure de l'œsophage ; B, orifice cardiaque ; C, orifice supérieur du feuillet.

Il est à remarquer que les corps étrangers avalés si fréquemment par l'animal s'arrêtent d'habitude dans le réseau. Aussi, trouve-t-on, au fond des cellules que nous venons de décrire, soit de petites pierres, soit des aiguilles, des épingles, des clous, des morceaux de fer, etc. Les corps piquants sont souvent fichés dans la paroi de l'organe ou dans les crêtes de sa muqueuse ; parfois même ils traversent le diaphragme et vont atteindre le cœur.

L'intérieur du réseau communique avec le sac gauche du rumen par l'ouverture que nous avons déjà décrite (fig. 261, O), et avec le feuillet, au moyen d'un orifice particulier placé vers le milieu de la petite courbure, un peu plus à droite qu'à gauche cependant (fig. 261, \). Cet orifice, où l'on introduit tout juste deux ou trois doigts réunis en cône, est relié à l'infundibulum cardiaque par la *gouttière œsophagienne*, ainsi nommée de ce qu'elle semble continuer l'œsophage à l'intérieur même de l'estomac, jusqu'à l'entrée du feuillet (fig. 263). Longue de 15 à 20 centimètres, elle se dirige de haut en bas et de gauche à droite entre deux lèvres en bourrelet qui augmentent d'épaisseur et de saillie en approchant de l'orifice du feuillet, qu'elles circonscrivent en se réunissant. La muqueuse est

fortement ridée sur ces lèvres, où les alvéoles du réseau viennent se terminer, tandis qu'à l'intérieur de la gouttière elle se présente avec les caractères de la muqueuse œsophagienne, c'est-à-dire blanchâtre et lisse;

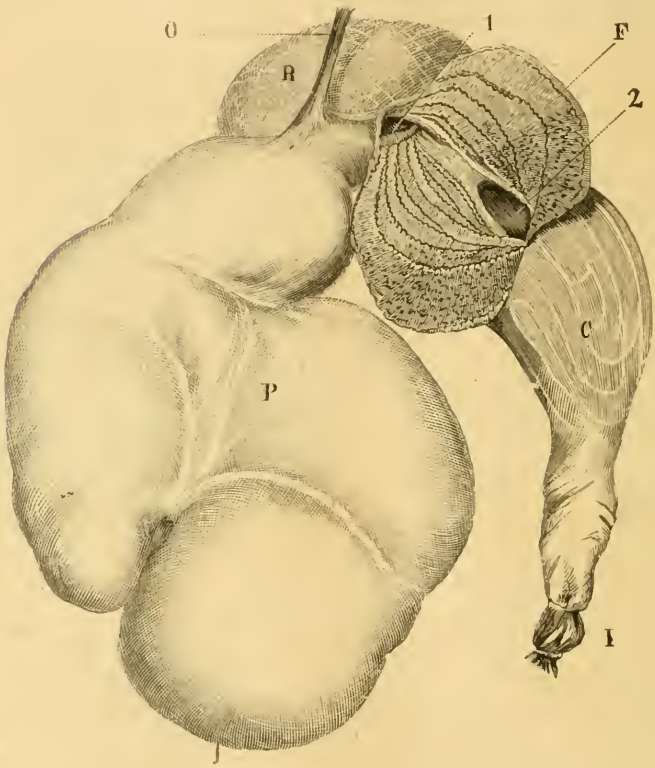

Fig. 264. — Estomac du mouton (le feuillet a été incisé suivant sa grande courbure et ses deux moitiés écartées l'une de l'autre).

O, œsophage ; P, panse ; R, réseau ; C, caillette ; F, feuillet et ses lames intérieures ; I, origine de l'intestin grêle ; 1, orifice faisant communiquer le réseau avec le feuillet ; 2, orifice de communication entre le feuillet et la caillette.

on y voit cependant de petites crêtes longitudinales et, près de l'entrée du feuillet; quelques grosses papilles coniques dont la gaine épithéliale cornée est souvent noire et étirée en tire-bouchon.

La *tunique séreuse* n'enveloppe point toute la face antérieure du réseau, attendu que celle-ci adhère au diaphragme. — La *musculeuse* est beaucoup plus mince que celle de la panse, mais constituée de la même manière. Au niveau de la gouttière œsophagienne, la couche profonde s'interrompt et se retrousse de manière à donner naissance aux lèvres de la gouttière, lèvres constituées par des fibres longitudinales, tandis

que leur intervalle est occupé par des fibres transversales ; ainsi ladite gouttière est susceptible de se raccourcir et de se resserrer. — La *muqueuse* présente la même structure que celle du rumen ; elle est, comme cette dernière, dépourvue de glandes et revêtue d'un épithélium stratifié pavimenteux qui desquame sur le cadavre. Ses crêtes alvéolaires se rattachent évidemment au système papillaire ; d'ailleurs on passe insensiblement, surtout chez les jeunes animaux, des papilles du rumen aux crêtes du réseau, car celles-là ne s'arrêtent pas sur le bord de la valvule semi-lunaire intermédiaire aux deux compartiments, mais enva-

Fig. 265. — Coupe transversale d'une lame primaire du feuillet*.

Fig 266. — Coupe longitudinale d'une grosse papille du feuillet.

*1, 1, les deux plans latéraux de fibres musculaires ; V, le plan médian de ces mêmes fibres ; 2, épithélium ; 3, 3, papilles arrondies et dures.

hissent la face de cette valvule qui regarde le réseau, et là, s'alignent en séries et peu à peu se confondent en crêtes entre-croisées. Remarquons, pour terminer, que les cloisons interalvéolaires sont parcourues à leur intérieur par des faisceaux de fibres musculaires lisses dépendant de la *muscularis mucosæ*.

3° Feuillet (*omasum*) (fig. 257 et 264). — Cet estomac, qu'on appelle encore *livret* ou *p autier*, est, chez le bœuf, sensiblement plus grand que le réseau. Situé au-dessus du cul-de-sac du réseau et de la base de la caillette, au-devant du sac droit du rumen, le feuillet, quand il est plein, présente la forme d'un ellipsoïde légèrement recourbé, en sens inverse du bonnet, et deprimé d'avant en arrière. Il a donc : une *face anterieure*, appliquée contre le diaphragme, auquel elle tient quelquefois par du tissu conjonctif; une *face postérieure*, renversée sur la panse; une *grande courbure*, tournée en haut et fixée à la scissure postérieure du foie par le ligament hépato-gastrique, lequel se continue sur la petite courbure de la caillette et du duodénum ; une *petite courbure*, qui regarde en bas et répond au réseau et à la caillette ; une *extrémité gauche* ou *antérieure*, présentant le col qui répond à l'orifice de communication avec le réseau ; une *extrémite droite* ou *postérieure*, se continuant avec la base de la caillette, dont elle est séparée par un rétrécissement analogue au précédent, mais beaucoup moins prononcé.

Le feuillet présente à son intérieur les deux orifices placés à ses extrémités, le droit beaucoup plus large que le gauche. La cavité que ces deux orifices font communiquer est remplie par des lames, négalement développées, qui suivent la longueur de l'organe. Ces lames ont un bord adhérent, attaché sur la grande courbure ou sur les faces, et un bord libre, concave, tourné vers la petite courbure. Elles commencent, du côté de l'orifice du réseau, par des crêtes denticulées, et s'éteignent à l'entrée de la caillette après s'être rapidement abaissées. Leurs faces

sont parsemées d'une multitude de mamelons papillaires très durs, semblables à des grains de millet. Sur quelques-unes ces papilles sont plus développées et présentent la forme conique. — Les lames du feuillet sont loin d'avoir la même étendue ; on en compte une vingtaine assez larges pour que leur bord s'avance très près de la petite courbure du viscère ; entre ces lames principales, il en existe d'autres de plus en plus étroites, assez régulièrement disposées : d'abord une lame secondaire, moitié moins grande que les lames primaires entre lesquelles elle est comprise ; puis, de part et d'autre des lames secondaires, une lame tertiaire moitié plus petite ; et enfin, à la base de celle-ci, deux lamines denticulées, plus ou moins saillantes. Chacune des lames primaires, avec l'ensemble des lames subordonnées qu'elle présente à sa base, a reçu le nom de *cycle*, et, suivant le nombre de celles-ci, les cycles sont dupliqués, tripliqués, quadrupliqués. C'est ainsi que, chez le bœuf, on compte vingt à vingt-cinq cycles, quadrupliqués pour la plupart. Les cycles les plus développés sont évidemment ceux qui partent de la grande courbure ; ceux qui s'attachent sur les faces du viscère sont d'autant plus courts et plus étroits que leur insertion est plus rapprochée de la petite courbure. On remarquera que les rigoles comprises entre les lames du feuillet sont ouvertes par en bas, de manière que les liquides exprimés par la contraction de ces lames trouvent un facile écoulement ; on sait, en effet, que le feuillet est un organe d'exsiccation en même temps que de trituration ; les aliments qu'on y rencontre sont plus ou moins desséchés et quelquefois durcis en plaques compactes au point de produire obstruction (engorgement du feuillet).

La *tunique séreuse*, dépendance du péritoine, n'offre rien de particulier. La *musculeuse* est constituée par deux plans de fibres entre-croisées, les unes transversales, les autres longitudinales. Elle ne donne rien aux lames intérieures. La *muqueuse* est remarquable par l'épaisseur de son épithélium stratifié pavimenteux et par ses duplicatures constituant les lames intérieures du viscère. Celles-ci en dépendent exclusivement, au même titre que les cloisons alvéolaires du réseau ; les faisceaux musculeux qu'elles renferment doivent être rattachés à la *muscularis mucosæ*, qui atteint ici un développement maximum. On trouve, dans les lames principales, trois couches de fibres musculaires lisses (fig. 265) : une médiane à fibres transversales, c'est-à-dire disposées suivant la hauteur de la lame, deux latérales à fibres longitudinales. Dans les petites lames, ces trois couches se confondent en une seule. Les papilles de la surface, dont les dimensions varient comme nous l'avons indiqué plus haut, sont formées d'un noyau de tissu conjonctif condensé et d'un épithélium très épais et corné leur permettant d'agir comme des dents de râpe (fig. 266).

La muqueuse du feuillet ne possède pas de glandes. Son épithélium desquame sur le cadavre comme celui des réservoirs précédents. Elle se continue avec celle de la caillette suivant une ligne de démarcation très tranchée.

4° Caillette (*abomasum*) (fig. 257 et 264). — La *caillette* ou *franche-mule* vient après la panse pour la capacité. C'est un réservoir piriforme, incurvé sur lui-même, allongé d'avant en arrière, situé à la suite du feuillet, au-dessus du sac droit du rumen, dans la région de l'hypocondre droit. La *grande courbure*, tournée en bas, reçoit l'insertion du grand épiploon. La *petite courbure*, qui regarde en haut, donne attache au ligament hépato-gastrique, dont nous avons déjà parlé à propos de la grande courbure du feuillet. La *base* passe sous le feuillet pour venir se mettre en contact avec le cul-de-sac du réseau. Les parois adossées du

feuillet et de la caillette se confondent en une cloison désignée sous le nom de *pont*, qui est d'autant plus grande, dans les divers Ruminants, que l'ouverture qui fait communiquer ces deux compartiments est plus restreinte. La *pointe* de la caillette se dirige en haut et en arrière pour se continuer avec le duodénum au niveau d'un étranglement pylorique très prononcé. Le pylore est précédé d'une dilatation plus ou moins marquée.

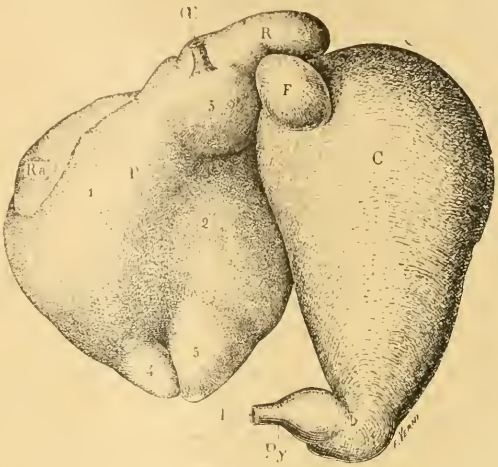

Fig. 267. — Estomac d'un veau nouveau-né pour montrer la prépondérance de la caillette.

Œ, œsophage ; P, panse ; 1, sac gauche ; 2, sac droit ; 3, extrémité antérieure du sac gauche ; 4 et 5, vessies coniques de Chabert ; R*a*, rate ; R, réseau ; F, feuillet ; C, caillette ; P*y*, pylore ; 1, origine de l'intestin.

La caillette étant le seul réservoir peptique, sa muqueuse présente les caractères d'organisation qui distinguent celle de l'estomac des Carnivores ou celle du sac droit de l'estomac des Solipèdes. Cette membrane est donc molle, spongieuse, douce au toucher, très vasculaire, rougeâtre, revêtue d'un épithélium simple, et pourvue d'une infinité de glandules pour la sécrétion du suc gastrique. Plus mince que chez les animaux monogastriques, elle présente en compensation une étendue beaucoup plus considérable, car elle offre des replis, aussi ineffaçables que ceux du feuillet, replis occupant la première moitié de l'organe et affectant dans leur ensemble une certaine disposition spiroïde visible à travers l'épaisseur de la paroi du viscère. Il est à remarquer que ce plissement intérieur de la caillette s'effectue, chez l'embryon, corrélativement à celui du feuillet et qu'il y a une certaine proportionnalité de nombre entre les lames de l'un et de l'autre viscère.

La caillette est percée de deux orifices : l'un, situé vers sa base, aboutit dans le feuillet ; l'autre, placé à son sommet et beaucoup plus étroit, n'est autre chose que le pylore, circonscrit, comme chez les autres animaux, par un anneau musculeux.

La *membrane séreuse* se continue avec les épiploons insérés sur les courbures du viscère. La *couche charnue* offre la même épaisseur et la même disposition que celle du feuillet. — Quant à la *muqueuse*, ses caractères ont été suffisamment indiqués plus haut.

Rôle des divers estomacs. — Nous ne pouvons ni ne devons faire ici l'histoire complète des phénomènes de la rumination. Nous nous bornerons à dire en quelques mots quelles sont les principales attributions de chaque renflement gastrique.

Le *rumen* est un sac où les aliments pris pendant le repas sont mis

comme en réserve, et d'où ils sont ramenés dans la bouche, lors de la rumination, après s'être plus ou moins ramollis.

Le *réseau* participe aux fonctions du rumen, dont il n'est qu'une sorte de diverticulum. Ce'st surtout à l'égard des liquides qu'il joue le rôle de réservoir; les substances solides qu'il contient sont toujours délayées dans une grande quantité d'eau. Les corps étrangers accidentellement avalés s'arrêtent généralement à son intérieur.

La *gouttière œsophagienne* amène dans le feuillet les substances finement divisées, après la rumination, ou bien celles que l'animal ingère en très petite quantité pour la première fois. Le rôle conducteur de cette gouttière ne saurait être mis en doute, mais elle n'agit pas par rapprochement de ses lèvres, à la manière d'un œsophage prolongé, vu que, dans nombre de Ruminants, parmi les Antilopidés et les Cervidés, celles-ci tendent à s'effacer, notamment vers le cardia. Il est probable que les aliments avalés en petite quantité et très délayés suivent cette gouttière par simple adhérence. Quoi qu'il en soit, un fait est certain, c'est que les solides et les liquides déglutis en grande quantité à la fois tombent dans les deux premiers estomacs, tandis qu'ils filent directement dans le feuillet s'ils sont avalés par petites gorgées.

Le *feuillet* achève la trituration des aliments en les pressant entre ses lames, et en même temps il en exprime l'eau superflue. Il n'est pas rare de trouver des déchirures de certaines lames, témoignant de contractions intenses sur quelque corps étranger anguleux.

La *caillette*, enfin, joue le rôle du véritable estomac digestif, sécrétant le suc gastrique. Elle entre en fonction dès la naissance, tandis que les compartiments précédents ne commencent à remplir leur rôle qu'à partir de l'époque du sevrage, le lait n'ayant pas besoin d'être ruminé. Aussi, ces compartiments ne prennent-ils le développement qui les caractérise que lorsque l'animal est mis au régime herbivore. Chez le fœtus et le nouveau-né, la caillette est le plus volumineux des quatre estomacs ; elle l'emporte même sur la panse, comme le montre la figure 267.

Mouton. — L'estomac du mouton diffère de celui du bœuf par les quelques caractères suivants, son volume mis à part (fig. 264) :

La *panse* est moins globuleuse ; son sac droit est ordinairement plus développé que le gauche, tandis qu'on observe l'inverse chez les Bovins ; la vessie conique correspondant à ce sac est plus proéminente que sa congénère au lieu d'être sensiblement sur le même niveau. L'appareil papillaire intérieur est moins touffu que dans le bœuf, les plus longues papilles ne dépassent pas 3 à 4 millimètres.

Le *réseau* l'emporte en volume sur le feuillet, tandis que, chez les Bovins, le feuillet est plus gros que le réseau. Les cellules du réseau sont peu profondes, séparées par des cloisons qui n'ont guère plus d'un millimètre de hauteur.

Le *feuillet*, vu son atrophie relative, comprend un nombre moindre de cycles, une quinzaine seulement.

La *caillette* est aussi moins plissée intérieurement et plus allongée que chez le bœuf.

Chez un mouton de $31^{kg},500$, nous avons trouvé, avec Cornevin, que la panse contenait 9 litres, le réseau $0^{l},95$, le feuillet $0^{l},20$, la caillette $2^{l},125$.

Chèvre. — L'estomac caprin est intermédiaire entre l'ovin et le bovin ; il tient du premier par la prépondérance du sac droit de la panse et de la vessie conique droite ; du second par le développement des papilles du rumen et des crêtes interalvéolaires du réseau ; celles-ci ont 2 à 3 millimètres de hauteur, celles-là atteignent jusqu'à 8 à 10 millimètres. Quant au

volume relatif du réseau et du feuillet, on observe une égalité approximative de ces deux réservoirs. La caillette est plus large mais moins allongée que chez le mouton. La masse gastrique dans son ensemble est beaucoup plus volumineuse, toutes proportions gardées. Nous avons trouvé chez un bouc de 68 kilogrammes une panse de 31 litres, un réseau de 1l,50, un feuillet de 0l,60 et une caillette de 3l,260.

§ 3. — Intestin.

L'intestin est un long tube, replié un très grand nombre de fois sur lui-même, qui commence au pylore et se termine à l'anus Étroit et d'un diamètre uniforme dans sa partie antérieure, qu'on appelle *intestin grêle*, il se renfle irrégulièrement et se bosselle à sa surface dans sa partie postérieure, appelée *gros intestin*. Ces deux portions, si nettement délimitées chez tous les Mammifères domestiques, ne se distinguent qu'imparfaitement l'une de l'autre par la nature des phénomènes digestifs qui s'accomplissent à leur intérieur. Tout ce que l'on peut dire, d'une manière générale, c'est que le gros intestin est développé en proportion des résidus de la digestion et représente pour ainsi dire la section éjective du tube digestif, tandis que l'intestin grêle avec l'estomac en est la section digestive proprement dite.

Intestin grêle (fig. 271).

L'intestin grêle est un conduit de 3 à 4 centimètres de diamètre qui, chez un cheval de taille moyenne, peut atteindre 20 à 22 mètres de longueur. Il est beaucoup moins long dans l'espèce asine (12 mètres environ et souvent moins). Son calibre est naturellement très variable suivant l'état de plénitude du viscère et aussi suivant son état de contraction ou de relâchement.

Ce tube est cylindrique, incurvé sur lui-même, et présente une courbure convexe ou *grande courbure*, libre; une courbure concave ou *petite courbure*, servant de point d'insertion au mésentère. Cette disposition est telle que, sorti de la cavité abdominale et débarrassé de tout lien séreux, il se contourne naturellement en spirale quand on le distend par un gaz ou un liquide. Ses replis ou anses sont connus sous le nom de *circonvolutions*.

L'intestin grêle part du cul-de-sac droit de l'estomac (fig. 280), dont il est séparé par le rétrécissement pylorique. A son origine même il présente une dilatation qui, par sa forme, simule tout à fait un petit estomac dont les courbures seraient disposées en sens inverse de celles de l'estomac véritable. Après ce renfle-

ment initial situé contre la face postérieure du foie, l'intestin grêle se dirige d'abord en avant, revient brusquement en arrière, en formant une anse, puis contourne la base du cæcum, en dehors et en arrière (fig. 270), et se porte à gauche en croisant transversalement la région sous-lombaire, derrière l'artère grande mésentérique, où il s'unit à l'origine du côlon flottant par un frein séreux très court. Il forme dans le plan gauche mille replis flottant librement dans la cavité abdominale, mêlés à ceux du petit côlon. Sa partie terminale, facile à reconnaître à la grande épaisseur de ses parois et à son petit diamètre, se dégage de la masse de ces replis ou circonvolutions pour revenir à droite faire embouchure dans la concavité du cæcum, au-dessous et un peu en dedans du point où le gros côlon prend origine. Cette partie terminale a reçu le nom d'*iléon* ; la partie flottant dans le flanc gauche, c'est-à-dire la plus considérable, celui de *jéjunum* ; enfin la portion qui s'étend du pylore à la grande mésentérique est appelée *duodénum*. Mais cette division classique est tout à fait arbitraire ; il serait préférable de distinguer une *portion fixe* et une *portion flottante* ; la première correspondant au duodénum, la seconde au jéjunum et à l'iléon (1).

L'intestin grêle est maintenu dans sa position, à ses extrémités, par l'estomac et le cæcum. Mais son principal moyen de fixité consiste dans un vaste repli péritonéal qu'on appelle le *grand mésentère*. Cette lame séreuse présente d'abord une partie antérieure très étroite, soutenant à court le duodénum, de manière à ne lui permettre que de faibles déplacements. Cette portion du mésentère faisant suite à l'épiploon hépato-gastrique se détache successivement de la base du foie, de la face inférieure du rein droit, ou même du contour extérieur du cæcum, puis de la région sous-lombaire, pour se continuer avec la vaste membrane qui suspend la portion flottante du viscère. Celle-ci est d'autant plus large qu'on la considère plus près de l'extrémité cæcale. Elle part, comme d'un centre, du pourtour de la grande mésentérique et se développe longuement pour venir s'insérer sur la petite courbure de l'organe. La grande longueur de cette insertion fait que, pour étendre exactement le mésentère, il faut le disposer en spire ou en pas de vis autour

(1) Le duodénum, δωδεκαδάκτυλον des Grecs, est ainsi appelé de ce que, chez l'homme, sa longueur avait été estimée à douze travers de doigt. Le jéjunum doit son nom de ce qu'il est généralement vide, c'est-à-dire à jeun, sur le cadavre. L'iléon tire le sien de εἱλεῖν, tourner, entortiller, nom qui s'appliquerait avec plus de justesse au jéjunum, surtout chez les Solipèdes.

de son point de départ. Il est à remarquer que, au niveau de la partie terminale de l'intestin grêle, le grand mésentère, au lieu de s'arrêter à la petite courbure, se continue au delà du viscère,

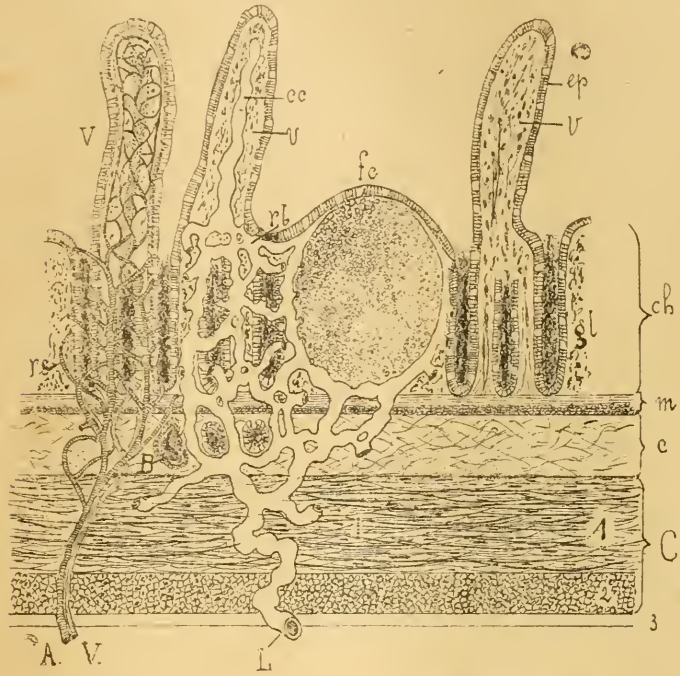

Fig. 258. — Schéma d'une coupe transversale de l'intestin grêle.

ch, chorion de la muqueuse ; *m*, musculaire de la muqueuse avec ses deux couches ; *c*, tissu conjonctif sous-muqueux ; C, tunique charnue ; 1, sa couche profonde ; 2, sa couche superficielle ; 3, séreuse ; *v*, villosités ; *fc*, follicule clos ; *ép*, épithélium ; *gl*, glandes de Lieberkühn ; B, glandes de Brunner ; L, lymphatique ; *rl*, réseau lymphatique ; *cc*, chylifère central ; A, artère ; V, veine ; *rs*, réseau sanguin.

en le comprenant entre ses deux lames, et se projette sur la face antérieure du cæcum en formant un grand frein triangulaire que l'on décrit quelquefois sous le nom de *ligament iléo-cæcal.*

L'extrême amplitude du grand mésentère donne aux circonvolutions de l'intestin grêle la plus grande liberté de déplacement ; aussi peut-on les rencontrer un peu partout dans la cavité du ventre.

Intérieur. — L'intérieur de l'intestin grêle présente des plis longitudinaux qui s'effacent par la distension, excepté vers l'origine du duodénum où l'on rencontre des plis ineffaçables comparables aux *valvules conniventes* de l'homme.

La surface interne de l'intestin grêle offre encore à étudier ses villosités, ses orifices glandulaires et ses formations lymphoïdes, toutes choses dont nous parlerons plus loin à propos de la structure. Elle communique avec celle de l'estomac par l'orifice pylorique, déjà décrit, et avec celle du cæcum au moyen d'une ouverture qui fait saillie à l'intérieur de ce réservoir comme un robinet dans un tonneau. Cette saillie, assez peu prononcée, porte le nom de *valvule iléo-cæcale* ou *de Bauhin* ; elle est formée non pas seulement par un repli circulaire de la muqueuse, mais par une sorte de refoulement ou d'invagination de la paroi tout entière du cæcum. Deux autres orifices s'ouvrent dans l'intestin grêle, à la distance de 12 à 20 centimètres du pylore : l'un (ampoule de Vater) est l'embouchure commune au canal cholédoque et au principal conduit pancréatique, l'autre celle du conduit pancréatique accessoire.

Fig. 269. — Glandes de Peyer du cheval, de grandeur naturelle (d'après Colin).

Structure. — Trois tuniques forment les parois de l'intestin grêle, comme celles de l'estomac (fig. 268).

1° La *séreuse* enveloppe l'organe de toutes parts en adhérant intimement aux deux faces et à la grande courbure. L'adhérence est moindre à la petite courbure, où les feuillets du mésentère s'écartent pour embrasser le tube intestinal.

2° La *musculeuse* comprend deux plans de fibres : l'un, superficiel, très mince, formé de fibres longitudinales uniformément répandues sur toute la surface du viscère ; l'autre, profond, formé de fibres circulaires qui font suite à celles du bourrelet pylorique. En se contractant d'une manière alternative, ces deux sortes de fibres produisent les mouvements dits *vermiculaires* ou *péristalliques*.

3° La *muqueuse* est d'une étude extrêmement intéressante ; elle est molle, gris rougeâtre, d'aspect velouté, un peu moins

épaisse que celle du sac droit de l'estomac et sensiblement plus consistante. Sa face externe adhère intimement à la tunique charnue par l'intermédiaire d'un tissu conjonctif sous-muqueux condensé, décrit parfois comme une quatrième tunique. Sa face interne, ou face libre, offre un aspect velouté dû à une infinité de petites élevures, dites *villosités*, qui sont d'autant plus développées que l'intestin de l'animal envisagé est plus court ; aussi sont-elles à leur summum de longueur chez les Oiseaux et les Carnivores. La forme de ces villosités est très diverse, elle va de la simple crête à la forme classique en doigt de gant : conoïdes à base aplatie chez le cheval, elles sont foliacées chez le bœuf, le mouton, la chèvre, le porc, le lapin, digitiformes chez le chien et le chat, en crêtes plus ou moins onduleuses chez certains Rongeurs ou Oiseaux, etc., souvent de type varié dans le même tube intestinal (1). Ainsi la surface de la muqueuse, examinée sous l'eau, à la loupe, présente un aspect des plus variés qui en augmente considérablement l'étendue et le pouvoir d'absorption.

On remarque en outre de petits grains opaques, plus ou moins durs au toucher, de la dimension d'un grain de mil ou d'une tête d'épingle, qui ne sont autre chose que des follicules clos, les uns solitaires, disséminés, les autres agminés en *plaques de Peyer ou plaques gaufrées* (fig. 269). Ces plaques, plus ou moins étendues, au nombre d'une centaine environ chez le Cheval, sont très irrégulièrement espacées, situées presque toujours du côté de la grande courbure, à partir du jéjunum ; le duodénum n'en renferme pas. Les plus petites n'ont que quelques millimètres carrés d'étendue ; les plus grandes atteignent 3 à 4 centimètres de longueur.

Signalons enfin à la surface libre de la muqueuse, bien que non visibles à l'œil nu, une prodigieuse multitude d'orifices glandulaires appartenant aux *glandes de Lieberkühn*, orifices occupant les intervalles des villosités, mais ne s'observant jamais sur les villosités elles-mêmes. En règle générale, les glandes de Lieberkühn ainsi que les villosités manquent au niveau des follicules clos, mais cela n'est pas constant.

La muqueuse comprend dans sa structure : un chorion, un épithélium, des glandes, des follicules clos, des vaisseaux et des nerfs (fig. 268).

Le *chorion* est très délicat, adénoïde ; il contient dans sa pro-

(1) Voir Eug. Bujard, Étude des types appendiciels de la muqueuse intestinale, etc. (*Aus. der Intern. Monatschrift f. Anat. und Physiologie*, 1909, Bd XXVI).

fondeur une *muscularis mucosæ* à deux plans de fibres et il émet de sa superficie les villosités.

L'*épithélium* est constitué par une seule rangée de cellules cylindriques surmontées d'un plateau cuticulaire strié, et entremêlées çà et là de cellules caliciformes. Il est indiscontinu, s'étendant sur les villosités et s'enfonçant dans les glandes de Lieberkühn.

Les glandes sont de deux sortes : celles de Lieberkühn et celle de Brunner.

Les *glandes de Lieberkühn* ou *de Galeati* sont situées dans l'épaisseur même de la muqueuse, au-dessus de la *muscularis mucosæ*. Ce sont des tubes rectilignes ou légèrement sinueux, perpendiculaires à la surface sur laquelle ils s'ouvrent et terminés en cul-de-sac, ce qui les a fait comparer chacun à un doigt de gant, tubes revêtus intérieurement par un épithélium en tout semblable à celui de la superficie. On en trouve généralement cinq ou six dans l'espace compris entre deux villosités ; en sorte que la muqueuse en est pour ainsi dire criblée dans les espaces intervilleux, sur toute la longueur de l'intestin.

Les *glandes de Brunner*, encore appelées glandes duodénales, sont beaucoup plus développées chez les Solipèdes que chez les Ruminants et les Carnivores ; elles forment une couche continue sous la muqueuse de la partie initiale de l'intestin ; elles disparaissent avant d'atteindre le jéjunum. Ce sont des glandes en tubes, ramifiées et flexueuses, dont le canal excréteur traverse la *muscularis mucosæ* pour venir déboucher, soit directement à la surface de la muqueuse, dans un espace intervilleux, soit le plus souvent dans une glande de Lieberkühn.

Les *follicules clos*, qu'ils soient solitaires ou agminés en plaques de Peyer, sont de petits corps sphériques ou en forme de gourde, contenus dans l'épaisseur du chorion, au niveau desquels la surface de la muqueuse est tantôt soulevée, tantôt ombiliquée, et presque toujours dépourvue de villosités. Ils ont la même structure que ceux des amygdales et sont généralement interprétés comme de petits ganglions lymphatiques.

L'intestin grêle reçoit ses artères de la *grande mésentérique* presque exclusivement. L'une d'elles, destinée au duodénum, provient du *tronc cœliaque*. Ces vaisseaux forment un réseau sous-muqueux d'où partent des branches en dehors et en dedans, destinées les premières à la tunique musculaire et à la tunique séreuse, les secondes à la muqueuse. On trouve un réseau capillaire autour de chaque glande de Lieberkühn et à l'intérieur de chaque villosité, un réseau sphérique autour des follicules clos ; ce dernier abandonne

des branches qui arrivent jusqu'au centre du follicule. — Les *veines* ont la même disposition et aboutissent dans la veine porte.

Les *lymphatiques* constituent deux réseaux superposés dans la membrane muqueuse ; le premier, situé autour des orifices glandulaires, reçoit le chylifère central de chaque villosité ; le second est placé entre la couche glandulaire et la *muscularis mucosæ*. Un troisième réseau existe dans le tissu conjonctif sous-muqueux, un quatrième entre les deux couches de la tunique charnue, enfin un cinquième sous la séreuse, dont partent les chylifères qui s'élèvent dans le grand mésentère vers la citerne sous-lombaire, qu'ils atteignent après avoir traversé les ganglions mésentériques.

Les *nerfs* proviennent du plexus solaire, à la constitution duquel participe le grand sympathique et le pneumogastrique. Ils forment un plexus sous-muqueux, dit *de Meissner*, et un plexus myentérique, dit *d'Auerbach*, situé entre les deux plans de la tunique musculaire, l'un et l'autre présentant de nombreux ganglions microscopiques sur leur trajet.

Développement. — L'intestin grêle apparaît de fort bonne heure dans l'embryon. Il conserve pendant toute la vie fœtale, chez les Herbivores, une prédominance fort remarquable sur le gros intestin, prédominance non moins manifeste dans les vaisseaux qu'il reçoit, car nous avons trouvé, sur un fœtus de cinq mois, que l'ensemble des artères de l'intestin grêle équivalait à dix fois environ le volume des artères du cæcum et du côlon. Ce retard de développement du gros intestin s'explique sans doute par ce fait qu'il est destiné à recevoir les résidus de la digestion, qui deviennent surtout abondants après le sevrage.

Fonction. — C'est dans l'intestin grêle que s'accomplissent, sous l'influence des sucs versés à sa surface intérieure par les glandes hépatique, pancréatique et intestinales, les transformations qui constituent la chylification. C'est aussi dans cet intestin que commence l'absorption des produits digérés et des boissons, absorption dont les villosités de la muqueuse sont les organes essentiels.

Gros intestin.

Le gros intestin fait suite à l'intestin grêle, au niveau de la valvule iléo-cæcale. Il commence par un vaste réservoir en cul-de-sac nommé *cæcum*, se continue par le *côlon* et se termine par le *rectum*.

A. — Cæcum (fig. 270 et 271).

Le cæcum est un grand sac allongé qui occupe l'hypocondre droit, depuis la région sous-lombaire jusqu'à la région sus-sternale, en affectant une direction oblique de haut en bas et d'arrière en avant. Sa longueur est d'un mètre environ ; sa capacité, de 35 litres en moyenne. Ce sac est conique, terminé en pointe inférieurement, renflé et incurvé en crosse à l'extrémité supérieure. Il présente des bosselures extérieures séparées par des plis rentrants circulaires interrompus par quatre bandes charnues longitudinales, bosselures et plis que l'on peut faire disparaître en détruisant ces bandes et en tirant sur le viscère, qui s'allonge alors considérablement. Un pareil plissement a pour effet de diminuer son volume en lui conservant la même étendue de surface pour absorber.

Pour l'étude des rapports, on divise le cæcum en trois régions :

1° L'*extrémité supérieure, base, arc,* ou mieux *crosse,* présente sur sa courbure concave ou petite courbure, qui regarde en avant et en bas, la terminaison de l'intestin grêle et l'origine du côlon. Elle adhère, en haut, à la face inférieure du rein droit et du pancréas par l'intermédiaire d'un tissu conjonctif abondant. En dehors, elle touche la paroi du flanc droit et est contournée par le duodénum. Du côté interne, elle est unie par du tissu cellulaire à la terminaison du gros côlon et se met en rapport avec les circonvolutions de l'intestin grêle.

2° La *partie moyenne* est en rapport : en dedans, avec ces mêmes circonvolutions et la première portion du côlon replié ; en dehors, avec le cercle cartilagineux des fausses côtes, dont elle suit la courbure en le débordant plus ou moins en arrière.

3° L'*extrémité inférieure* ou *pointe* s'appuie ordinairement sur le sternum. Mais, comme elle est libre et peut flotter en tous sens dans la cavité abdominale, il arrive souvent qu'elle se déplace.

Le cæcum est fixé à la paroi sous-lombaire et à l'extrémité terminale du gros côlon par une large surface adhérente tout autour de laquelle se replie le péritoine. Celui-ci forme, en outre, en se projetant sur l'origine du côlon, un frein particulier, que l'on désigne sous les noms de *méso-cæcum,* ou mieux de *ligament coli-cæcal.*

Intérieur. — Vu à l'intérieur, le cæcum offre des plis et des dépressions correspondant aux sillons et aux bosselures de l'extérieur. On sait déjà que les plis ne sont pas de simples valvules muqueuses, mais qu'ils sont formés par adossement à elle-même de toute la paroi du viscère, et qu'ils sont suscep-

tibles de s'effacer par distension lorsque les bandes charnues longitudinales de la superficie ont été détruites, et de se reformer ensuite en nombre et en position variables. Deux orifices, placés l'un au-dessus de l'autre, s'ouvrent dans le cæcum au niveau de la concavité de sa crosse. Le plus inférieur représente la terminaison de l'intestin grêle, entourée, comme il a été dit plus haut, par la valvule iléo-cæcale produite par une légère invagination de l'iléon dans le cæcum. Le deuxième orifice, placé

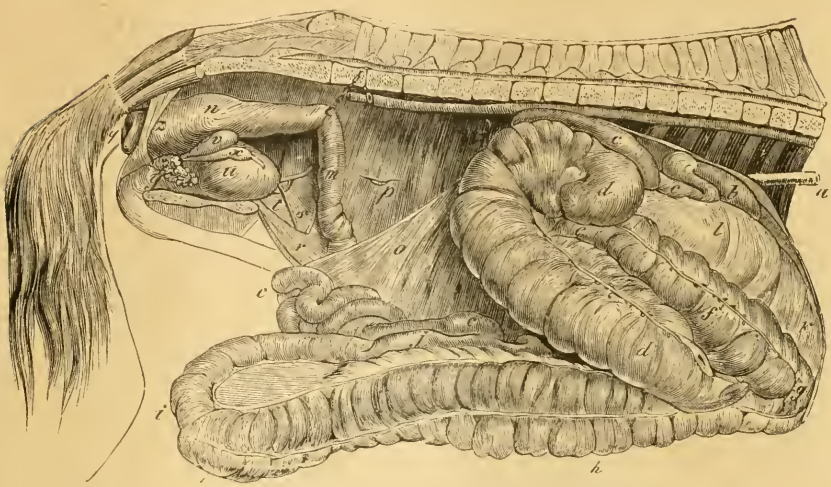

Fig. 270. — Vue générale des intestins du cheval (l'animal a été ouvert du côté droit et la courbure pelvienne du côlon sortie de la cavité abdominale avec une portion de l'intestin grêle).

a, œsophage ; *b*, sac droit de l'estomac ; *c*, intestin grêle (on voit l'origine de cet intestin, c'est-à-dire le duodénum, contourner la base du cæcum) ; *d*, cæcum ; *e*, origine du côlon replié ; *f*, première portion du côlon replié ; *g*, courbure sus-sternale ; *h*, deuxième portion du côlon replié ; *i*, courbure pelvienne ; *j*, troisième portion du côlon replié ; *k*, courbure du diaphragmatique ; *l*, quatrième portion du côlon replié ; *m*, terminaison du côlon flottant ; *n*, rectum ; *o*, grand mésentère ; *p*, mésentère colique ; *q*, anus ; *r*, entrée de la gaine vaginale ; *s*, vaisseau spermatique ; , canal déférent ; *u*, vessie ; *v*, vésicule séminale ; *x*, renflement pelvien du canal déférent ; *y*, prostate ; *z*, anneau suspenseur du rectum.

à 4 ou 5 centimètres environ au-dessus et en dehors du précédent, froncé à son pourtour, donne l'accès du gros côlon ; il est très petit eu égard à la capacité de cet intestin, mais néanmoins beaucoup plus grand que l'orifice iléo-cæcal.

Structure. — La *tunique séreuse* ne donne pas lieu à des considérations autres que celles exposées à propos des moyens de fixité. — La *musculeuse* est formée par des fibres circulaires disposées en plan continu et par des fibres longitudinales rassemblées en les quatre cordons qui tiennent le viscère plissé

en travers. — La *muqueuse* est plus épaisse, plus résistante, plus pâle que celle de l'intestin grêle ; elle s'en distingue, en outre, par l'absence de plaques de Peyer et de villosités ; par contre, les follicules clos solitaires y sont plus nombreux et ordinairement plus volumineux que dans ce dernier.

Les *vaisseaux sanguins* sont les *artères* et les *veines cæcales*. — Les *lymphatiques* se rassemblent sur une chaîne d'innombrables petits ganglions accompagnant les artères cæcales ; ils gagnent la citerne sous-lombaire. — Les *nerfs* viennent du plexus solaire.

Fonction. — Le cæcum sert de réservoir pour les quantités énormes de boissons avalées par les animaux herbivores. Ces boissons, dans leur passage rapide à travers l'estomac et l'intestin grêle, échappent en grande partie à l'action absorbante des villosités et viennent s'accumuler dans le cæcum, où elles lavent pour ainsi dire la masse d'aliments qu'elles y rencontrent, en l'épuisant des matières solubles et assimilables que cette masse contient encore, pour pénétrer ensuite dans le torrent de la circulation par l'immense surface d'absorption que forme la muqueuse du gros intestin. Grâce au séjour prolongé des aliments dans le cæcum, celui-ci complète leurs transformations digestives et agit pour ainsi dire comme un deuxième estomac. Il tient lieu de la panse chez les Herbivores monogastriques pour la digestion des matières cellulosiques ou ligneuses.

B. — Côlon (fig. 270 et 271).

Le côlon se divise en deux parties, fort différentes par leur volume et par la disposition qu'elles affectent dans la cavité abdominale. La première est le *gros côlon* ou *côlon replié* ; la deuxième, le *petit côlon* ou *côlon flottant*.

Gros côlon ou côlon replié. — Cet intestin a une longueur de 3 à 4 mètres et une capacité moyenne de 80 à 90 litres. Sorti de la cavité abdominale et développé sur une table ou sur le sol, il représente un volumineux canal, offrant des renflements et des rétrécissements successifs, parcouru à sa surface par des bandes charnues longitudinales, bosselé et plissé transversalement dans une grande partie de son étendue, absolument comme le cæcum ; et plié en deux de manière à former une anse dont les deux branches, exactement de même longueur, sont réunies par le péritoine : disposition telle que l'extrémité terminale du gros côlon est accolée à l'extrémité initiale.

Mais cette anse colique, ainsi développée dans toute sa longueur, n'eût pu être contenue dans l'abdomen ; aussi se replie-t-elle à son tour aux points FF de la figure 271, de dessus en

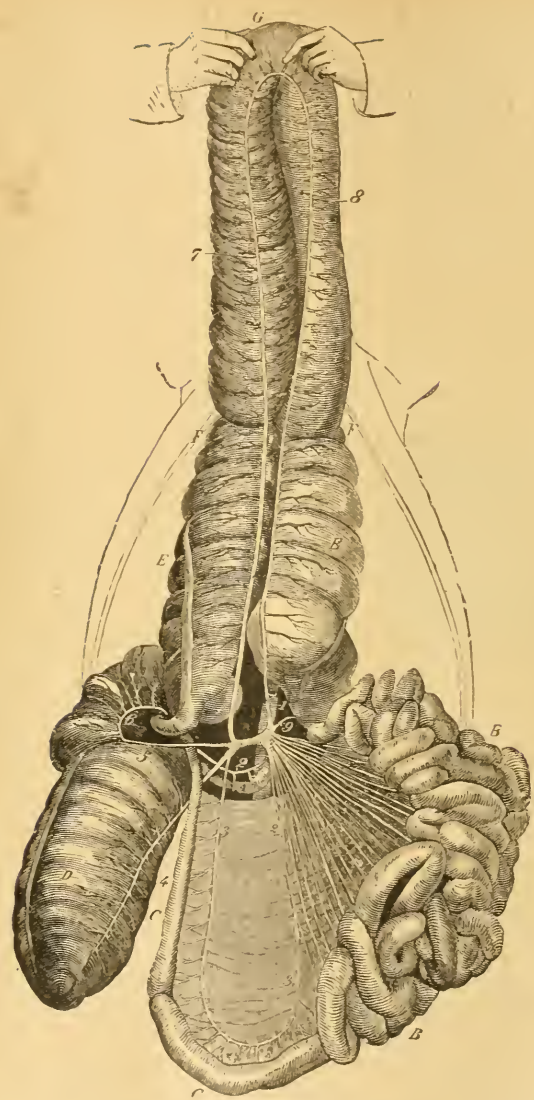

Fig. 271. — Vue générale des intestins du cheval (l'animal sur le dos et la masse intestinale déployée).

A, duodénum à son passage derrière l'art. grande mésentérique; B, portion flottante de l'intestin grêle ; C, iléon ; D, cæcum ; E, E, 1re et 4e portions du côlon replié ; F, F, points où se ploie l'anse colique pour constituer les courbures sus-sternale et diaphragmatique ; G, courbure pelvienne ; 1, aorte ; 2, art. duodénale et faisceau gauche de la grande mésentérique ; 3, art. iléo-cæcale ; 4, art. cæcale interne ; 5, art. cæcale externe ; 6, art. de l'arc du cæcum ; 7, 2e portion du côlon replié ; 8, 3e portion du même.

dessous et de droite à gauche, en formant des courbures qui seront étudiées plus loin. Il en résulte que le gros côlon, étudié en place dans la cavité abdominale, se partage en quatre portions accolées deux à deux, et qu'une coupe transversale de cette cavité, pratiquée en avant de la base du cæcum, donnerait pour cet intestin les résultats indiqués par la figure 272.

En suivant son trajet depuis son origine jusqu'à sa terminaison, pour étudier ses quatre portions dans leurs rapports normaux, voici ce que l'on observe : Parti de l'arc du cæcum, le côlon se dirige en avant et en bas, au-dessus de la portion moyenne de ce réservoir, qu'il suit jusqu'à la pointe. Arrivé contre la partie inférieure du diaphragme, il se plie en bas et à gauche, en formant une première courbure, dite *sus-sternale* parce qu'elle repose sur l'appendice xiphoïde du sternum (fig. 270, *g*). A partir de ce point commence la deuxième portion, qui se met en rapport immédiat avec la paroi abdominale inférieure et remonte en arrière jusque dans la cavité du bassin, où elle s'infléchit à gauche pour constituer la *courbure pelvienne* (fig. 270, *i*). Cette courbure, centre de l'anse colique, répond au rectum, à la vessie, ainsi qu'aux canaux déférents, ou bien à l'utérus et aux ovaires, suivant le sexe. Elle se continue par la troisième portion, qui se porte en avant, au-dessus et à gauche de la précédente, accolée à celle-ci par le péritoine et du tissu conjonctif. Cette nouvelle section, arrivée contre le centre phrénique, se replie alors à droite et en haut en donnant lieu à la courbure dite *diaphragmatique* ou *gastro-hépatique* (fig. 270, *k*), qui établit la transition avec la quatrième et dernière portion. Celle-ci, accolée à la première comme la seconde l'est à la troisième (fig. 270, *l*), s'élève en arrière jusqu'au niveau de la base du cæcum, où elle se termine en se rétrécissant subitement pour se continuer avec le petit côlon ; elle prend adhérence à la région sous-lombaire contre la face inférieure du pancréas et le côté interne de l'arc cæcal.

Fig. 272. — Coupe schématique des quatre portions du côlon replié du cheval.

En résumé, les quatre sections que nous venons de décrire pourraient être qualifiées : la première, de *lombo-sternale* ; la deuxième, de *sterno-pelvienne* ; la troisième, de *pelvi-diaphragmatique* ; la quatrième, de *phréno-lombaire*.

Le gros côlon peut se déplacer aisément dans la cavité

abdominale (1). Il est cependant fixé : 1° par son origine au cæcum et par le frein séreux qui l'attache à ce réservoir ; 2° par l'adhérence de sa portion terminale au pancréas et à la crosse cæcale ; 3° par le méso-côlon. Celui-ci réunit les deux branches de l'anse colique en formant dans la concavité de la courbure pelvienne une espèce de raquette dont le manche est assez court, car lesdites branches sont directement accolées l'une à l'autre dans la plus grande partie de leur longueur.

On a vu que le côlon replié n'offre pas partout le même diamètre, qu'il est bosselé, plissé et parcouru par des bandes longitudinales ; il importe d'étudier cette disposition en détail A son origine, il est extrêmement étroit, pas beaucoup plus gros que l'intestin grêle ; il se renfle bientôt et prend un volume considérable, qu'il conserve encore près de la courbure pelvienne ; il se rétrécit alors progressivement jusqu'au milieu de la troisième portion, où son diamètre, réduit au minimum, surpasse néanmoins de beaucoup le détroit initial ; en arrivant vers la courbure diaphragmatique, il se renfle de nouveau peu à peu et il acquiert, près de sa terminaison, le plus grand volume qu'il ait encore présenté. Les bandes charnues qui le maintiennent plissé transversalement sont d'abord au nombre de quatre ; trois se perdent en arrivant près de la courbure pelvienne, où il n'en reste plus qu'une, placée dans la concavité de cette courbure ; au niveau du second renflement, il en existe trois, dont deux se prolongent sur le côlon flottant. — Les plis transversaux déterminés par ces cordons aplatis sont à peine indiqués vers la courbure pelvienne ; ils manquent au niveau du rétrécissement qui fait suite à cette courbure ; c'est dans toute l'étendue du premier renflement qu'ils sont le plus nombreux et le plus profonds.

Structure. — La *séreuse* enveloppe tout l'organe, excepté dans les points où il s'adosse à lui-même ou contre d'autres viscères. C'est ainsi que le péritoine, en passant de la région sous-lombaire sur la dernière portion, laisse à nu la surface qui adhère par du tissu conjonctif à la face inférieure du pancréas et au cæcum ; c'est ainsi encore qu'en se portant d'une branche à l'autre de l'anse colique, il ne recouvre point leurs côtés adjacents, excepté du côté de la courbure pelvienne, où elles sont séparées par le *mésocôlon*. — La *musculeuse* ne diffère point,

(1) Il peut arriver de le trouver replié sur lui-même en sens inverse de l'état normal, les deuxième et troisième portions étant situées au-dessus et en avant des première et quatrième, la courbure pelvienne touchant la région sous-lombaire en avant du cæcum dont la pointe est alors dirigée en arrière, vers le bassin.

dans sa disposition, de celle du cæcum. — La *muqueuse* est dans le même cas. — Les *artères* émanent de la grande mésentérique ; ce sont les *deux artères coliques*. Les *deux veines* satellites se confondent en un seul tronc qui gagne la veine porte. — Les *lymphatiques* aboutissent en définitive au réservoir de Pecquet, après avoir traversé de petits ganglions alignés sur les artères coliques. — Les *nerfs* viennent du plexus solaire.

Fonction. — C'est dans le gros côlon que s'achève l'absorption des boissons et des matières alibiles solubles.

Petit côlon ou côlon flottant. — Le petit côlon est un tube bosselé qui succède au côlon replié et se termine par le rectum à l'entrée de la cavité pelvienne. Long d'environ 3 mètres, il est flottant et circonvolutionné comme l'intestin grêle, mais deux fois plus gros et régulièrement bosselé à sa surface grâce à deux bandes charnues larges et épaisses qui longent sa grande et sa petite courbure. Parti de l'extrémité terminale du gros côlon, à gauche de la crosse cæcale, où il répond à la fin du duodénum et où il reçoit l'insertion du grand épiploon, cet intestin se jette dans le flanc gauche et mêle ses circonvolutions à celles de l'intestin grêle. Il remonte ensuite vers le bassin où il se continue par le rectum.

Le petit côlon est suspendu à une lame séreuse, appelée *mésentère colique* (1), qui ressemble beaucoup au grand mésentère. Elle se détache de la région sous-lombaire, non pas autour d'un point central comme ce dernier, mais sur une ligne étendue depuis l'artère grande mésentérique jusqu'au fond de la cavité pelvienne. En outre, elle est moins ample à ses extrémités que dans sa partie centrale, en sorte que c'est la partie moyenne du viscère qui est le plus longuement suspendue.

La surface interne du petit côlon offre des plis valvulaires analogues à ceux du cæcum et du gros côlon, dans l'intervalle desquels les matières fécales se moulent en crottins.

Structure. — La *séreuse* est sans intérêt spécial. La *musculeuse* rappelle exactement celle du gros côlon ou du cæcum, sauf le nombre des bandes longitudinales. Quant à la *muqueuse*, elle offre aussi la même organisation que celle de ces derniers viscères. — Le sang est apporté à ces membranes par les divisions de l'*artère petite mésentérique* et par une branche de la *grande mésentérique*. Il est déversé ensuite dans la veine porte au moyen de la petite mésaraïque. — Les *lymphatiques* sont

(1) Il est quelque peu subtil de distinguer un méso-côlon et un mésentère colique ; il serait plus logique de dire *méso-côlon replié* et *méso-côlon flottant*, comme on dit, chez l'homme, *méso-côlon ascendant, méso-côlon transverse, méso-côlon descendant*.

presque aussi nombreux que ceux de l'intestin grêle et vont au même confluent, c'est-à-dire au réservoir de Pecquet, après avoir traversé de petits ganglions échelonnés sur la petite courbure. Les *nerfs* viennent du plexus de la petite mésentérique.

Fonction. — Quand la masse alimentaire arrive dans le petit côlon, dépouillée de ses principes assimilables et chargée des substances d'excrétion versées à la surface du tube intestinal, ce n'est plus guère que de la matière fécale. Ces *excréments* ou *fèces*, pressés par les contractions péristaltiques de la tunique charnue, se divisent en petites masses arrondies ou ovoïdes et cheminent vers le rectum, dans lequel ils s'accumulent pour être ensuite chassés au dehors.

C. — Rectum (fig. 270).

Le rectum tire son nom de ce qu'il s'étend en ligne droite depuis l'entrée du bassin jusqu'à l'anus. Ce n'est, à proprement parler, que l'extrémité du petit côlon, et la limite qui le sépare de ce dernier est passablement arbitraire. Il s'en distingue cependant en ce qu'il n'offre pas de bosselures, que ses parois sont beaucoup plus épaisses et plus dilatables, et qu'il peut se renfler en une poche allongée, de manière à constituer un réservoir où s'accumulent les excréments dans l'intervalle des défécations. Au point de continuité des deux organes, on voit les deux bandes charnues du petit côlon s'étaler et se réunir pour former le plan charnu superficiel du rectum.

Il répond : supérieurement, à la voûte formée par le sacrum ; inférieurement, à la vessie, aux canaux déférents, aux vésicules séminales, à la prostate, aux glandes de Cowper, ou bien au vagin et à l'utérus, suivant le sexe ; par côté, aux parois latérales du bassin.

Comme moyens de fixité, il faut citer : 1° l'extrémité postérieure du mésentère colique, représentant un *méso-rectum* ; 2° le repli orbiculaire constitué par le péritoine en se réfléchissant circulairement du fond de la cavité pelvi-abdominale sur le viscère, ou de celui-ci sur ses voisins; 3° un anneau musculeux suspenseur inséré à la face inférieure du sacrum et continué d'autre part par les deux cordons blancs rétracteurs de la verge ou les ligaments musculeux de la vulve, anneau couvert par le sphincter rouge de l'anus et constituant une sorte de sphincter interne ou sphincter à fibres lisses ; 4° un gros faisceau triangulaire, détaché de la tunique charnue du rectum, au-dessus de l'anus, et se projetant sur la face inférieure des premières vertèbres caudales pour s'y insérer en s'enclavant entre les

muscles sacro-coccygiens inférieurs, faisceau représentant un vestige d'intestin coccygien.

Structure. — La *séreuse* n'enveloppe que la partie antérieure du rectum ; la partie postérieure de ce viscère traverse l'arrière-fond de la cavité pelvienne. La *musculeuse* est fort épaisse et composée de gros faisceaux longitudinaux, légèrement spiroïdes, sous lesquels on trouve des fibres annulaires. La *muqueuse*, lâchement unie à la couche charnue, surtout au voisinage de l'anus, offre des plis transversaux et longitudinaux ; elle ne présente rien de particulier comparativement à celle du côlon. — Le sang qui baigne ces tuniques est apporté par l'*artère petite mésentérique* et par la *honteuse interne*. Les veines sont particulièrement nombreuses et variqueuses. — Les nerfs viennent du *plexus hypogastrique*.

Anus. — L'anus, ouverture postérieure du tube digestif, est percé à l'extrémité postérieure du rectum, sous la base de la queue ; il est froncé à son pourtour comme l'entrée d'une bourse à coulant et circonscrit par une espèce de bourrelet d'autant plus saillant que l'animal est plus jeune et vigoureux.

Comme éléments de la structure de l'anus, on trouve, en procédant de dedans en dehors : 1° une muqueuse établissant transition de la muqueuse rectale à la peau ; 2° la fin de la tunique charnue du rectum, avec l'anneau suspenseur précité constituant un sphincter interne ; 3° un sphincter à fibres rouges et à contraction volontaire, qui reçoit l'insertion d'un muscle rétracteur ; 4° une peau fine et très adhérente, dépourvue de poils et riche en follicules sébacés. Nous n'avons à décrire que les deux muscles à fibres striées.

Le *sphincter de l'anus* ou *sphincter externe* est formé de fibres circulaires dont quelques-unes se fixent en haut sous la base de la queue ou se confondent en bas avec les muscles de la région périnéale, surtout avec le constricteur postérieur de la vulve, chez la femelle ; chez le mâle, un certain nombre de fibres se perdent à la surface des aponévroses du périnée. Situé immédiatement sous la peau, ce muscle ferme l'anus par sa contraction, par sa tonicité et même par sa simple élasticité, de manière à s'opposer à l'expulsion des matières fécales ou des gaz intestinaux. Il se relâche au moment de la défécation.

Le *rétracteur de l'anus* ou *ischio-anal* (releveur chez l'homme) figure une large bande, attachée à la face interne du ligament sacro-sciatique et même sur la crête sus-cotyloïdienne par des fibres aponévrotiques ; ses faisceaux étalés s'insinuent à leur extrémité postérieure sous le sphincter rouge et se confondent avec lui : disposition indiquant assez que le muscle en question

ramène l'anus en avant et le rétablit dans sa position normale après les efforts d'expulsion qui ont toujours pour résultat d'entraîner en arrière l'extrémité postérieure du rectum. Il appar-

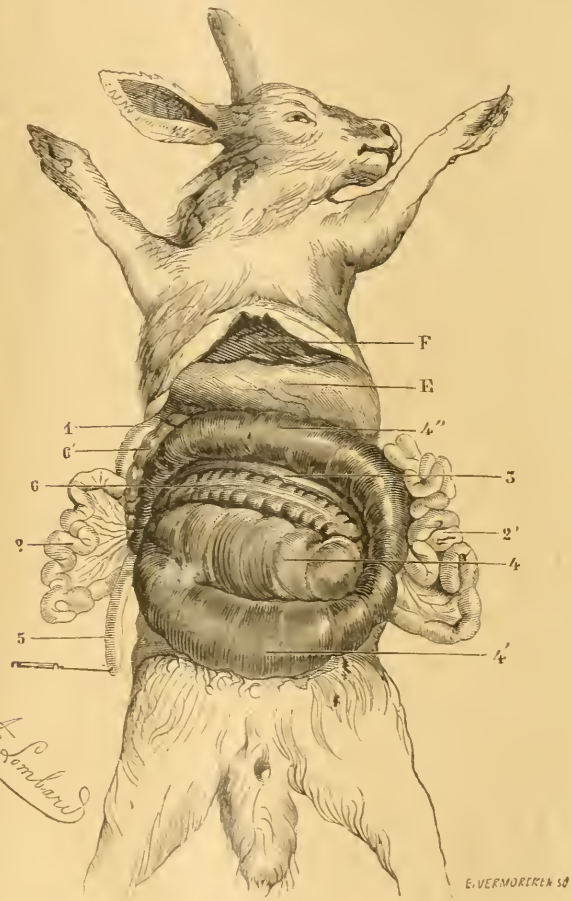

Fig. 273. — Intestins du lapin, vus en place, l'animal couché sur le dos.

F, foie ; E, estomac ; 1, duodénum ; 2, 2'. jéjunum ; 3, iléon ; 4, 4', 4'', cæcum ; 5, appendice du cæcum érigné à droite : 6, première portion du côlon ; 6', deuxième portion du côlon.

tient, ainsi que le sphincter externe, à la catégorie des muscles striés à contractions volontaires. Leurs *vaisseaux* viennent des mêmes sources que ceux du rectum. Le *nerf hémorroïdal* leur envoie des filets à l'un et à l'autre.

DIFFÉRENCES

Lapin. — Nous plaçons le lapin immédiatement après les Solipèdes pour l'étude de l'intestin comme pour celle de l'estomac, parce que les analogies sont, encore ici, plus prononcées qu'avec les autres Mammifères domestiques (fig. 273).

L'*intestin grêle* n'offre pas de renflement à son origine, mais il en présente un énorme (*sacculus rotundus*) à sa terminaison au cæcum, renflement occupé intérieurement par une fort belle plaque de Peyer. On trouve ailleurs d'autres plaques de Peyer, également très développées et très épaisses ; mais elles sont peu nombreuses (6 à 8) ; on les distingue bien du dehors à travers les minces parois de l'intestin quand celui-ci a été au préalable lavé et insufflé. Le duodénum forme une anse ouverte en avant, où est logé le pancréas.

Le *cæcum* est encore plus volumineux que dans les Solipèdes, toutes proportions gardées ; il est surtout extrêmement long ; il décrit sur lui-même près de deux tours de spire et sa pointe, brusquement atténuée, située du côté droit, figure une sorte d'appendice qui pourrait être considéré comme le principe de l'appendice vermiculaire du cæcum humain. Il se continue avec le côlon sans présenter d'étranglement ni d'autre démarcation que celle établie par l'insertion de l'intestin grêle. Le cæcum, toujours rempli de matières stercorales, est à paroi mince et fragile. On voit à son intérieur une grande lame spiroïde qui décrit une vingtaine de tours sur la longueur de l'organe et s'arrête à 10 centimètres environ de l'extrémité ; cette lame, indiquée à l'extérieur par un sillon, résulte d'un plissement en pas de vis qui s'est produit sans le concours d'aucune bande charnue longitudinale ; elle ne se prolonge pas dans l'appendice terminal. Celui-ci montre un très grand nombre de follicules agminés. Remarquons enfin que la valvule de Bauhin figure un disque percé au centre comme un iris, et non un repli saillant dans la cavité cæcale comme dans les Solipèdes.

Le *côlon* se divise en deux parties : la première est renflée, bosselée, pourvue de trois bandelettes longitudinales à sa surface et de plis rentrants-transversaux successifs ; la seconde, plus étroite, régulièrement cylindrique, s'accole au duodénum pour remonter vers le diaphragme, puis elle décrit plusieurs circonvolutions flottantes avant de se terminer au rectum. Sur les côtés de celui-ci on voit deux glandes allongées dites *glandes anales* qui viennent s'ouvrir à la marge de l'anus dans la région périnéale.

La longueur totale de l'intestin du lapin est de 6 mètres environ, dont 3m 10 pour l'intestin grêle.

Bœuf (fig. 274). — L'*intestin grêle* flotte au bord d'un grand mésentère, plus étroit en avant qu'en arrière, qui comprend entre ses deux lames la plus grande partie du gros intestin et se plisse inférieurement en festons extrêmement multipliés (fraise des tripiers). Cet intestin est à peu près deux fois plus long que chez le cheval (40 mètres en moyenne) ; mais, en revanche, il est de calibre moitié moindre, bien que ce calibre s'accroisse notablement à la partie postérieure. Le duodénum, compris d'abord entre les deux épiploons, forme une anse particulière qui touche la région sous-lombaire avant de se suspendre au grand mésentère pour se continuer par les circonvolutions de la portion flottante. L'iléon offre le même mode de terminaison que chez les Solipèdes. Les glandes de Peyer se montrent à la face interne de l'intestin grêle en moindre nombre que chez ces derniers (40 à 50), mais avec de plus grandes dimensions et une forme rubanée ; la dernière se prolonge jusque dans le cæcum.

Le *cæcum* est à peu près cylindrique, sans bosselures ni bandes longitudinales ; du moins il ne présente que des sillons transverses fort peu profonds. Son extrémité en cul-de-sac, arrondie et globuleuse, flotte librement dans la cavité abdominale et se dirige en arrière (fig. 274, E). L'extrémité opposée se continue avec le côlon sans autre démarcation que la terminaison de l'intestin grêle : il n'y a pas de crosse cæcale.

Le *côlon* décrit d'abord à la région sous-lombaire droite une double inflexion en S (côlon sigmoïde) : après quoi il se place entre les deux lames

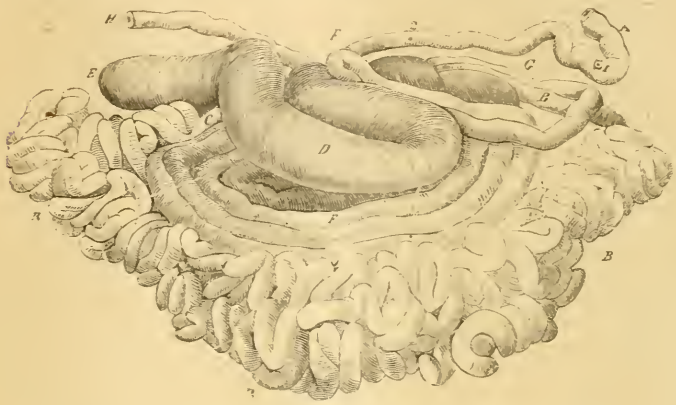

Fig. 274. — Vue générale de la masse intestinale du bœuf (face droite).

A, origine du duodénum ; B, portion flottante de l'intestin grêle ; C, terminaison de l'intestin grêle ; D, cæcum ; E, son cul-de-sac dirigé en arrière ; F, côlon ; G, H, sa portion terminale ; 1, insertion du canal cholédoque ; 2, insertion du canal pancréatique.

du grand mésentère et s'enroule sur lui-même de manière à former un certain nombre de circonvolutions ellipsoïdes. Il décrit d'abord plusieurs tours de spire concentriques qui laissent entre eux un certain intervalle dans lequel se placent des circonvolutions excentriques. En général, on en compte trois dans un sens et trois dans l'autre. Le dernier tour se sépare des autres et s'élève vers la région sous-lombaire jusqu'au voisinage du tronc de la grande mésentérique, où le côlon passe à droite de cette artère et décrit une anse qui vient se placer entre l'anse duodénale et la deuxième courbure de son S initial, auxquelles il est adhérent. Il se continue ensuite en arrière, en ligne droite jusqu'au rectum, attaché à une courte lame mésentérique qui rappelle par sa position le vaste mésentère du côlon flottant des Solipèdes. Le calibre du côlon égale d'abord celui du cæcum, mais il ne tarde pas à se rétrécir pour garder un diamètre uniforme surpassant à peine celui de l'intestin grêle du cheval. La tunique charnue offre du reste la même disposition que dans ce dernier viscère. — La partie du côlon qui est comprise entre les deux lames du grand mésentère n'est pas complètement revêtue par la séreuse, attendu qu'il y a accolement des faces adjacentes des circonvolutions ; toutefois on peut remarquer, chez les animaux maigres, que le revêtement séreux est plus étendu qu'on serait tenté de le croire au premier abord, car les dites circonvolutions font saillie sur la face gauche du mésentère et tendent à s'en détacher, tandis que, sur

la face droite, la lame mésentérique est plane et leur est simplement tangente.

Que si maintenant l'on compare le côlon du bœuf à celui des Solipèdes, on est amené à homologuer au côlon replié de ceux-ci toute la partie attenante au grand mésentère, c'est-à-dire le côlon spiral et les deux inflexions sigmoïdes qui le précèdent ou le terminent ; tandis que la partie restante du viscère, qui est suspendue à la région sous lombaire par un petit frein mésentérique spécial, rappelle le côlon flottant. Il est d'ailleurs digne de remarque que la première partie est vascularisée par l'artère grande mésentérique et la seconde partie par la petite mésentérique, comme chez les Solipèdes.

Le *rectum* du bœuf est sensiblement plus court que celui du cheval ; il s'ouvre au dehors par un anus non proéminent.

Le gros intestin de cet animal, mesuré depuis le cul-de-sac cæcal jusqu'à l'anus, donne une longueur moyenne de 8 à 10 mètres, dont $2^m,50$ à 3 mètres pour le côlon flottant et le rectum. Il est donc plus long que celui du cheval, mais sa capacité est beaucoup moindre, elle ne dépasse pas en moyenne une trentaine de litres.

Mouton et chèvre (fig. 275). — L'intestin est disposé comme celui du bœuf. On remarque toutefois : 1° que l'intestin grêle augmente beaucoup en diamètre dans sa partie postérieure ; 2° que les circonvolutions du côlon spiral sont plus nombreuses ; 3° que le dernier tour de ce côlon est très écarté des autres et rapproché de l'intestin grêle. On trouve dans ce dernier une trentaine de plaques de Peyer.

En ce qui concerne la longueur du viscère, nous avons trouvé, en moyenne, 23 à 25 mètres pour l'intestin grêle, 6 à 7 mètres pour le gros intestin, dont $0^m,70$ à $0^m,90$ pour le côlon flottant et le rectum. La partie spiroïde du côlon est particulièrement longue ; elle a environ 5 mètres, tandis que chez le bœuf elle ne dépasse guère 4 mètres à $4^m,50$.

Entre le mouton et la chèvre les différences sont peu tranchées.

Porc (fig. 276). — La longueur totale de l'intestin du porc adulte est 23 à 25 mètres en moyenne, dont 18 à 20 mètres pour l'intestin grêle et 5 mètres pour le gros intestin.

Il présente dans sa disposition générale quelque ressemblance avec celui du bœuf et aussi avec celui des Camélidés.

L'*intestin grêle* et le gros intestin forment deux masses distinctes, situées à droite pour le premier, à gauche pour le second. Le mésentère de ce ui-là contient dans s n épaisseur un ganglion lymphatique extrêmement allongé qui résume le groupe des ganglions mésentériques des autres espèces. Le duodénum décrit une courbure en S, au milieu des anses du côlon. Le jéjunum flotte en mille replis au bord du mésentère. L'iléon occupe le bord postérieur de celui-ci et gagne le cæcum en restant à droite du côlon ; son insertion est oblique. Parmi les particularités les plus remarquables de l'intestin grêle du cochon, nous citerons encore la présence d'une immense plaque de Peyer qui occupe la deuxième portion du canal et n'a pas moins de $1^m,50$ à 2 mètres de longueur. Il y en a une trentaine d'autres, de plus petites dimensions.

Le *cæcum* se contourne à gauche et en arrière. Il est cylindroïde, bosselé à sa surface par trois bandes longitudinales et arrondi à l'extrémité. On trouve à son intérieur quelques plaques de follicules agminés.

Le *côlon* lui fait suite d'une manière insensible. Il n'est compris entre les lames du grand mésentère que par sa dernière portion ; dans le reste de son étendue, il est rejeté sur le côté gauche de ce mésentère : disposition rappelant celle des Camélidés, et dont le principe se trouve même chez les Ruminants ordinaires, puisque nous avons vu le côlon

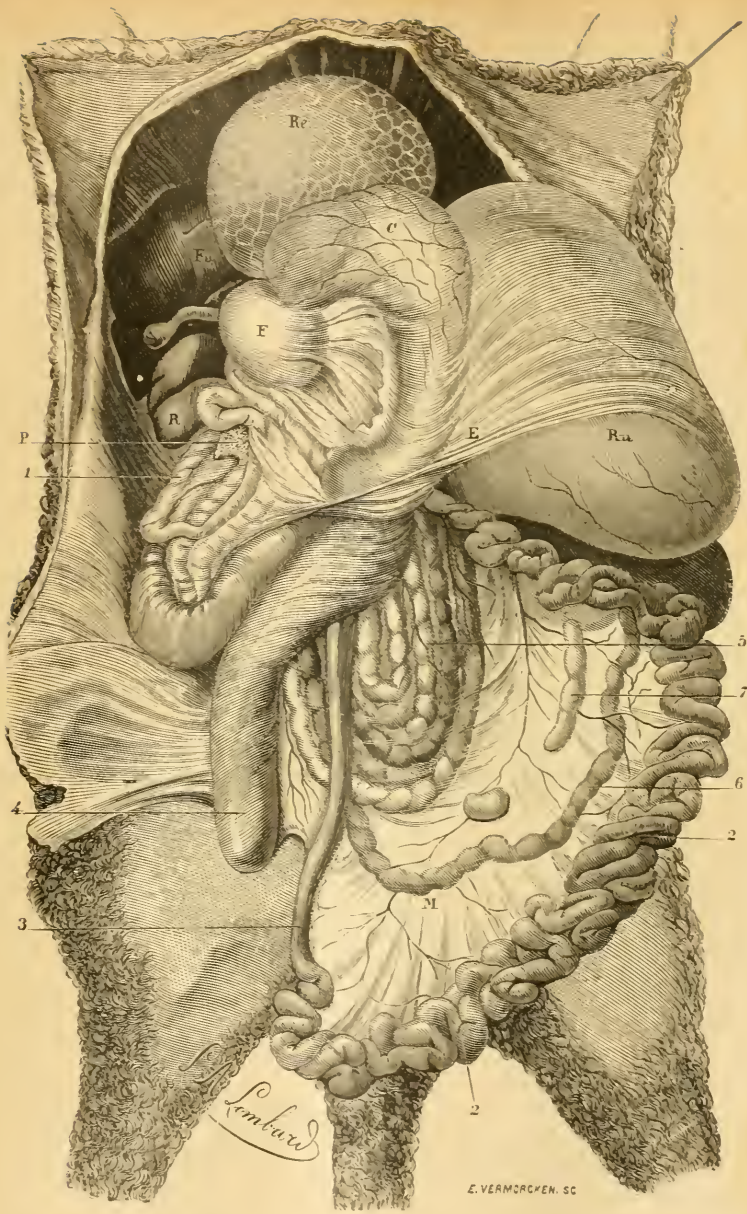

Fig. 275. — Estomac et intestins du mouton (vue d'ensemble, l'animal couché sur le dos).

R*u*, rumen ; R*e*, réseau ; F, feuillet ; C, caillette ; E, grand épiploon ; F*o*, foie ; R, rein droit ; P, extrémité droite du pancréas ; M, mésentère ; 1, duodénum ; 2, portion flottante de l'intestin grêle ; 3, portion terminale de l'intestin grêle ; 4, cul-de-sac du cæcum ; 5, circonvolutions ellipsoïdes du côlon vues à travers le feuillet droit du mésentère ; 6, dernier tour de ce côlon très écarté des autres ; 7, ganglions mésentériques.

Fig. 276. — Vue générale de l'estomac et des intestins du porc, l'animal étant couché sur le dos.

E, estomac ; F, F, foie ; P, pancréas ; R, rate ; M, grand mésentère ; V, vessie ; 1 duodénum ; 2, jéjunum ; 3, origine de l'iléon ; 4, cæcum, dont l'extrémité terminale a été érignée à gauche ; 5, masse principale du côlon ; 5', dernière anse colique se dégageant de la masse principale ; 6, ganglion mésentérique.

intramésentérique de gauche du grand mésentère. Le côlon du porc décrit trois tours hélicoïdaux d'avant en arrière et de droite à gauche, puis trois autres tours en sens inverse, c'est-à-dire d'arrière en avant et de gauche à droite, ceux-ci s'intercalant à ceux-là. En d'autres termes, l'enroulement spiral, au lieu de se faire à peu près sur le même plan comme dans les Ruminants, se fait en pas de vis. Le dernier tour s'insinue entre le duodénum et le pancréas, et se continue librement à la région lombaire, au-dessus des circonvolutions précédentes, jusqu'au rectum. — A partir de son premier tiers, le côlon s'atténue progressivement, si bien que, dans sa dernière moitié, il ne dépasse pas beaucoup le calibre de l'intestin grêle. Dans toute sa partie hélicoïdale, le viscère est légèrement bosselé et parcouru par deux bandes charnues longitudinales et même par trois au voisinage du cæcum ; il est, au contraire, dépourvu de bandes et de bosselures dans sa partie sous-lombaire.

Le *rectum* et l'anus n'offrent rien de particulier à signaler.

Chien (fig. 277). — L'intestin des Carnivores est remarquable par sa brièveté, son petit

ces animaux saillir déjà notablement sur la face

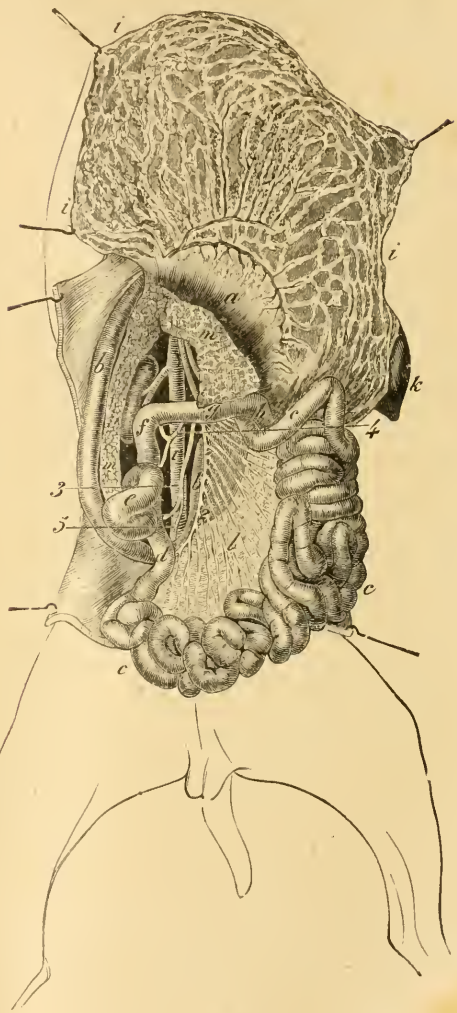

Fig. 277. — Intestins du chien.

a, estomac ; *b*, duodénum ; *c*, jéjunum ; *d*, iléon ; *e*, cæcum ; *f*, côlon ascendant ; *g*, côlon transverse ; *h*, origine du côlon descendant ; *i*, grand épiploon soulevé et érigné ; *k*, rate ; *l*, mésentère ; *m*, tête du pancréas ; 1, aorte ; 2, artère grande mésentérique ; 3, artère duodénale ; 4, artère du gros intestin ; 5, artère petite mésentérique.

volume et surtout par le peu de développement du gros intestin. Dans l'espèce canine il varie en longueur de 2 mètres à $7^m,50$, suivant la taille des individus. G. Colin donne, comme moyenne, $4^m,15$ pour l'intestin grêle, $0^m,08$ pour le cæcum, $0^m,60$ pour le côlon. Le calibre est presque le même d'un bout à l'autre, cependant le jéjunum et l'iléon sont ordinairement un peu plus étroits que le reste du tube. La capacité totale est en moyenne, d'après Colin, de $2^l,62$, dont 1 litre pour le gros intestin. Nulle part on ne trouve des bosselures ou des bandes longitudinales de plissement. Partout la tunique charnue est épaisse et montre ses deux couches indiscontinues.

L'*intestin grêle*, suspendu au bord d'un mésentère semblable à celui des Solipèdes, repose en grande partie sur la paroi abdominale inférieure Il se distingue par la grande longueur des villosités de sa muqueuse, que l'on trouve même sur les plaques de Peyer. Celles ci, arrondies et au nombre d'une vingtaine, se montrent déjà dans le duodénum.

Le *cæcum* ne forme qu'un petit appendice tordu en spirale, situé du côté droit, en arrière de la région sous-lombaire non loin de l'entrée du bassin. Un court mésentère s'observe entre ses flexuosités, qui l'unit à l'iléon. La muqueuse contient un grand nombre de follicules clos.

Le *côlon* affecte dans son court trajet une disposition rappelant celle du côlon humain : on le voit d'abord s'élever vers le pylore en continuant la direction de l'iléon (*côlon ascendant*), puis croiser transversalement le plan médian pour passer du côté gauche (*côlon transverse*), enfin descendre vers le bassin où il se continue avec le rectum (*côlon descendant*). Il décrit quelquefois, à sa continuité avec le rectum, une légère inflexion qui est la trace de l'S iliaque de l'homme. La muqueuse de la partie initiale du côlon contient des follicules clos solitaires.

Le *rectum* présente près de l'anus, sur les côtés, deux étroites ouvertures qui donnent accès dans des bourses glandulaires, grosses comme des noisettes ou des noix : ce sont des *glandes anales*, sécrétant une sorte de bouillie jaunâtre, d'odeur *sui generis*, que l'on fait sortir facilement par une pression exercée sur la marge de l'anus. (Pour plus de détails sur ces glandes, voir les organes génitaux, t. II).

Comment le côlon du chien, et partant celui de l'homme qui est disposé sur le même plan, peuvent-ils être homologués au côlon des autres espèces? — En comparant avec les Solipèdes, on est tenté de croire qu'il suffirait de convertir l'U à branches très ouvertes du côlon canin ou humain en une anse longue et resserrée pour obtenir le côlon replié de ces derniers animaux. Dans cette hypothèse, le côlon flottant trouverait son équivalent dans la partie du côlon du chien précédant immédiatement le rectum, partie formant, chez l'homme, l'S iliaque. Mais telle n'est pas la bonne homologation. En effet, si l'on considère le développement de l'intestin chez l'embryon, on voit que, à une certaine phase de la vie intra-utérine, tous les Mammifères ont le côlon divisible en une portion ascendante, une portion transverse et une portion descendante, c'est-à-dire, tel qu'il reste en permanence chez les Carnivores (fig. 279, E) ; plus tard, la portion initiale se plie, se contourne de diverses manières suivant les espèces pour former le côlon replié des Solipèdes, le côlon spiroïde des Ruminants, le côlon hélicoïde des Porcins; ainsi la portion transverse se réduit à un pli plus ou moins distinct et il ne reste plus en définitive que deux sections, l'une alimentée par l'artère grande mésentérique et équivalente au côlon ascendant et au côlon transverse de l'homme et du chien, l'autre alimentée par la petite mésentérique et répondant au côlon descendant. C'est ce que schématise la figure 278 dans laquelle un gros point noir marque la limite des domaines des artères grande et

petite mésentériques ; toute la partie du côlon qui est en amont correspond au côlon ascendant et au côlon transverse de l'homme, tandis que la partie en aval équivaut au côlon descendant.

Chat (fig. 279). — L'intestin du chat est disposé en principe comme

Fig. 278. — Schémas de l'intestin dans diverses espèces. (L'estomac et l'intestin grêle sont en blanc; le cæcum est en noir ; le côlon irrigué par l'artère grande mésentérique est marqué de hachures transversales : le domaine de la petite mésentérique est marqué des hachures quadrillées.)

E, Carnivores; F, Solipèdes; G, Ruminants; H, porc; 1, estomac; 2, intestin grêle 3, cæcum; 4, côlon.

celui du chien. Sa longueur totale est d'environ 2 mètres, dont 0m,30 à 0m,35 pour le gros intestin. Sa capacité moyenne est de 0l,114 pour l'intestin grêle, 0l,154 pour le gros intestin.

L'*intestin grêle* se dilate beaucoup dans sa deuxième moitié; il renferme cinq ou six plaques de Peyer.

Le *cæcum* a tout au plus 2 centimètres de profondeur; il est seulement recourbé, mais non tordu, et il forme l'extrémité de la crosse du côlon.

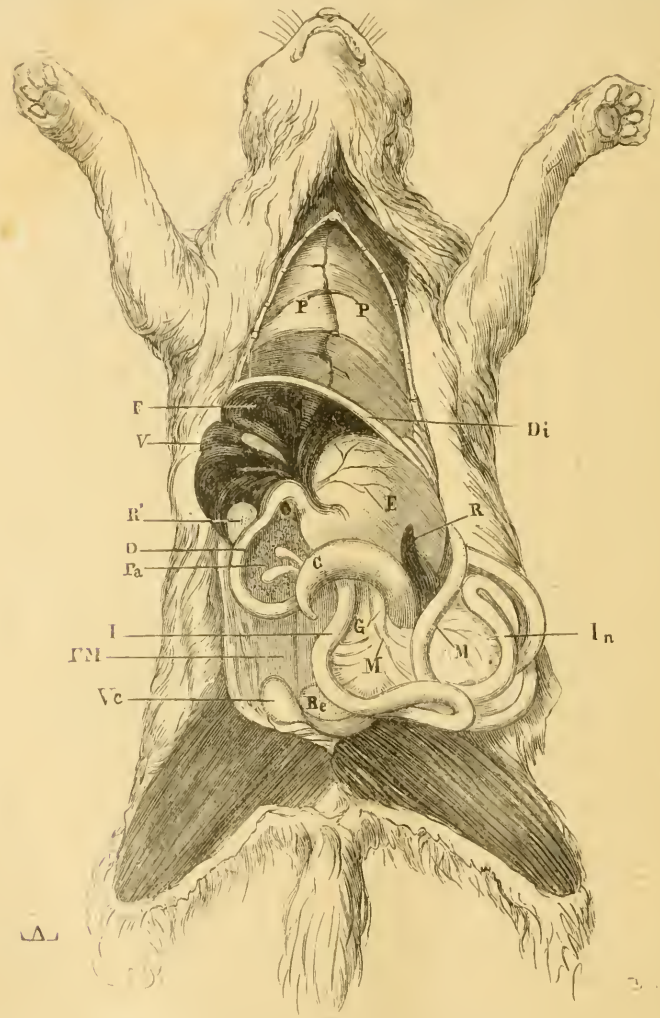

Fig. 279. — Portion abdominale de l'appareil digestif du chat.

F, foie ; V, vésicule biliaire ; E, estomac ; R, rate ; R', rein droit ; D, duodénum ; P*a*, pancréas ; C, crosse formée par le cæcum et l'origine du côlon ; I*n*, intestin grêle (partie moyenne) ; I, iléum ; M, M, grand mésentère ; G, ganglions mésentériques ; Re, rectum ; V, vessie ; D*i*, diaphragme ; M*p*, muscles de la région sous-lombaire ; P, P, poumons.

On trouve à son intérieur de nombreux follicules clos et même une véritable glande de Peyer à son fond.

Le *côlon* est beaucoup plus volumineux que l'intestin grêle, surtout à son origine, qui forme une crosse tenant lieu de côlon ascendant et de côlon transverse ; sa partie descendante se continue directement avec le rectum.

Celui-ci est pourvu de deux glandes anales comme dans le chien.

COUP D'ŒIL GÉNÉRAL ET COMPARATIF SUR LA PORTION ABDOMINALE DU TUBE DIGESTIF

Nous avons terminé l'exposé des caractères anatomiques qui distinguent la portion essentielle du canal alimentaire chez les Mammifères domestiques de nos pays. Que de nuances cette étude n'a-t-elle pas révélées ! Récapitulons et comparons, avant de montrer l'admirable harmonie qui enchaîne ces variétés de disposition aux variétés d'organisation générale, de mœurs et d'instincts.

Chez les Carnivores (*chien* et *chat*), on a vu un estomac très ample, sécrétant le suc gastrique sur toute l'étendue de sa muqueuse, et un intestin relativement court, particulièrement réduit du cæcum et du côlon, c'est-à-dire de son compartiment résiduel.

Chez les Omnivores ou Mammifères à régime mixte (*cochons*), on a trouvé un estomac encore très capace; mais déjà la muqueuse œsophagienne en a envahi une petite partie, et, d'autre part, les glandes pepsiques sont principalement développées dans l'antre pylorique ; l'intestin a une longueur et une capacité bien plus considérables relativement que chez les Carnivores ; sa section éjective est particulièrement développée.

Chez les Herbivores, c'est-à-dire les animaux qui puisent leur nourriture exclusivement dans le règne végétal (*Ruminants, Rongeurs, Solipèdes*), la surface préposée à la production du suc gastrique, ou surface pepsique, diminue singulièrement d'étendue, quoique l'estomac se distingue, chez certains de ces animaux, par un énorme développement ; mais, en revanche, la capacité du tube intestinal prend des proportions considérables, car elle est en raison inverse de l'aire de sécrétion du suc gastrique. C'est ainsi que, dans l'ordre de capacité intestinale relative, il faut placer au premier rang les Solipèdes, puis les Rongeurs, ensuite les Ruminants, les Porcins, enfin les Carnivores; tandis que, s'il s'agit de l'étendue de la surface stomacale peptique, ce sont les Carnivores qui tiennent le premier rang et les Solipèdes le dernier.

La cause de ces remarquables différences se trouve précisément dans la nature de l'alimentation. En effet, les Carnassiers vivent d'aliments très substantiels dont la digestion relève principalement de l'estomac, et, comme ils sont exposés à des jeûnes fréquents, ils doivent en prendre de grandes quantités ; il leur fallait donc un vaste estomac pour suffire à contenir les substances ingérées et à sécréter le suc gastrique nécessaire pour les chymifier. Si ces animaux ont l'intestin étroit et court, c'est parce que leur régime naturel comporte peu d'aliments ternaires et qu'il suffit, chez eux, d'une surface peu étendue pour absorber les produits de la digestion, ceux-ci n'étant mêlés qu'à une petite quantité de substances non nutritives et se mettant aisément en contact avec la membrane absorbante. Et c'est précisément parce que les déchets de la digestion sont peu abondants que le gros intestin est si réduit.

Quant aux Herbivores, leurs aliments ne contiennent qu'une faible proportion d'éléments nutritifs, noyés dans une gangue insoluble extrêmement abondante. Ces animaux étant forcés d'en prendre de grandes

quantités et à des intervalles rapprochés, l'estomac proprement dit ne pouvait être qu'un lieu de passage, qu'ils franchissent rapidement après s'être imprégnés du suc gastrique ; aussi la surface qui sécrète ce fluide est-elle singulièrement réduite, parce que, si elle doit fonctionner plus souvent que dans les Carnivores, elle n'a pas besoin de déployer, dans un moment donné, une aussi grande activité, d'autant moins que les matières albuminoïdes sont en proportion beaucoup plus faible que les matières ternaires. Si, une fois sortis de l'estomac, les aliments rencontrent au contraire une vaste surface intestinale, c'est pour que les matériaux réparateurs dispersés au milieu de la gangue alimentaire n'échappent point à l'action absorbante de cette surface et puissent trouver l'occasion de se mettre en contact avec elle. En effet, voyez les Ruminants : grâce à leur double mastication et à l'action triturante du feuillet, leurs aliments arrivent dans l'estomac proprement dit c'est-à-dire la caillette, plus divisés, mieux atténués que dans le cheval ; la gangue, beaucoup mieux broyée, permet un départ plus facile entre le *récrément* et l'*excrément* ; et, comme conséquence nécessaire, le tube intestinal, quoique plus long que dans les Solipèdes, est loin d'offrir la même capacité.

Nous expliquerions par des considérations analogues la conformation intermédiaire du tube digestif des Omnivores.

Il y a donc une admirable corrélation entre la manière d'être du tube digestif et la nature des substances qui font la base de l'alimentation ; et cette harmonie se reproduit également quand on compare l'estomac et l'intestin avec les autres appareils de l'économie, comme avec les mœurs et les instincts. Aussi tel animal qui possède un estomac ample et un intestin court aura des dents et des griffes aiguës pour déchirer sa proie, de la force et de l'agilité pour l'atteindre, des instincts sanguinaires ; tel autre, avec une surface stomacale réduite et un intestin très développé en longueur et en capacité, se distinguera par ses mœurs paisibles, l'absence d'ongles agressifs, la forme en meules broyeuses des principales pièces de son appareil dentaire, etc.

§ 4. — Organes annexes de la portion abdominale du tube digestif.

Ces organes sont au nombre de trois : deux glandes, le *foie* et le *pancréas*, qui versent dans l'intestin grêle la *bile* et le *suc pancréatique* ; et un organe lymphoïde, la *rate*, que l'on rattache à l'appareil digestif pour de simples raisons de voisinage.

Foie.

Le foie est situé dans la région diaphragmatique de l'abdomen, dans une direction oblique de haut en bas et de droite à gauche, et de telle façon que la plus grande partie de sa masse est à droite du plan médian (fig. 280).

Son poids, chez un cheval de taille moyenne, est de 4 kilogrammes à $4^{kg},500$. Son poids relatif, c'est-à-dire rapporté à celui du corps, diminue jusqu'à la fin de la vie. Chez l'embryon, au lieu d'être localisé dans la concavité du diaphragme, comme dans l'adulte, l'organe s'étend sur la paroi abdominale

inférieure jusqu'à l'ombilic et couvre en grande partie l'estomac

Fig. 280. — Vue générale des organes post-diaphragmatiques et sous-lombaires de l'abdomen, le cheval étant couché sur le dos.

1, lobe gauche du foie ; 2, lobe moyen ; 3, lobe droit ; 4, estomac ; 5, duodénum ; 6, pancréas ; 7, insertion du canal pancréatique accessoire ; 8, veine porte ; 9, rate ; 10, 10, reins ; 11, 11, uretères ; 12, continuité du côlon flottant avec le rectum ; 13, aorte abdominale ; 14, veine cave postérieure.

et l'intestin ; il est de plus remarquablement épais. Il ne

s'accroît donc pas dans la même proportion que le corps. Il subit même chez les sujets âgés une véritable atrophie qui frappe particulièrement son lobe droit.

Débarrassé de toutes ses connexions avec les organes voisins (fig. 283), et étudié dans sa forme extérieure, le foie se montre aplati d'avant en arrière, irrégulièrement elliptique, épais dans son centre, aminci sur ses bords, lesquels sont découpés de manière à le diviser en trois lobes principaux. Cette configuration permet de lui reconnaître deux faces et une circonférence.

La *face antérieure* ou diaphragmatique est convexe, parfaitement lisse, creusée d'une scissure large et profonde, formée par le passage de la veine cave postérieure. Cette scissure la parcourt d'arrière en avant, depuis le bord supérieur jusqu'au niveau de l'ouverture de la foliole droite du centre phrénique, en croisant obliquement la direction générale du viscère ; on y remarque un grand nombre d'orifices béants, dont trois principaux situés à l'extrémité antérieure de la scissure : ce sont les embouchures des veines sus-hépatiques.

La *face postérieure* ou viscérale est également lisse et convexe, et présente dans sa partie moyenne un sillon, par lequel pénètrent dans l'organe la veine porte, l'artère et les nerfs hépatiques, et par où s'échappe le cholédoque. Ce sillon, un peu concave à gauche, suit en définitive la direction du foie, c'est-à-dire qu'il va obliquement de haut en bas, d'arrière en avant et de droite à gauche : c'est la scissure porte, porte du foie, ou hile.

La *circonférence* peut se décomposer en un bord supérieur ou gauche, et un bord inférieur ou droit, réunis l'un à l'autre aux deux extrémités de l'ellipse que représente l'organe. — Le *bord supérieur* est adhérent ; il présente, en allant de droite à gauche : 1° l'insertion du ligament du lobe droit ; 2° l'entrée de la scissure de la veine cave ; 3° une échancrure arrondie correspondant au passage de l'œsophage ; 4° l'insertion du ligament du lobe gauche. — Le *bord inférieur* est libre, mince et comme tranchant ; il offre deux échancrures étroites et profondes qui découpent le foie en trois lobes : un supérieur ou droit, un inférieur ou gauche et un intermédiaire, moyen ou médian. Le *lobe droit* est normalement le plus grand, mais il est très sujet à l'atrophie, ainsi que le montre la figure 283. Il porte comme appendice, tout à fait en haut, du côté de sa face postérieure, un petit lobule secondaire, affectant la forme d'une pyramide triangulaire dont la base répond à l'entrée de la scissure porte : c'est le *lobule de Spigel* ou *lobule porte*. Le *lobe gauche* est, chez les

vieux chevaux, souvent plus gros que le droit. Le *lobe moyen*, toujours le plus petit des trois, est découpé lui-même par des échancrures secondaires en plusieurs lobules. C'est entre deux de ces lobules que la veine ombilicale pénètre dans le foie.

En considérant l'organe en position, pour l'étude de ses rapports généraux, on trouve que la face antérieure est appliquée contre le diaphragme, disposition qui augmente sa convexité en diminuant celle de la face postérieure ; et que celle-ci est en rapport avec l'estomac, le duodénum et la courbure diaphragmatique du côlon. Quant aux connexions propres à chaque lobe du viscère, voici ce que l'observation révèle : Le lobe moyen répond au centre même de la portion aponévrotique du diaphragme ; le lobe gauche touche la partie gauche et inférieure de cette aponévrose, et se prolonge sur la bande charnue périphérique ; le lobe droit est en contact avec la partie supérieure et droite du diaphragme ; il déborde quelquefois, en arrière, le cercle de l'hypocondre, mais ordinairement il est en retrait sur ce cercle ; son bord supérieur touche le rein droit, qui s'imprime sur lui et sur le lobule de Spigel ; le pancréas s'applique sur sa base, du côté de la face postérieure.

Les rapports du foie avec le diaphragme, l'hypocondre et le flanc droits sont utiles à connaître, car il faut en tenir compte dans la percussion de la poitrine et de l'abdomen.

Le foie est suspendu à la paroi sous-lombaire de l'abdomen par les gros troncs vasculaires qui pénètrent dans ses scissures ; il est fixé de plus à la face postérieure du diaphragme par quatre liens particuliers, dont un se porte de la face antérieure au centre phrénique en entourant la veine cave, tandis que les trois autres sont affectés à chaque lobe en particulier.

A. — Le premier, connu sous le nom de *ligament coronaire* ou *ligament commun*, enveloppe la veine cave ; il comprend deux séries de fibres aponévrotiques, fort courtes, qui, des deux bords du sillon de cette veine cave, vont se fixer sur la face postérieure du centre phrénique. Le péritoine se replie sur elles et l'adhérence du ligament ainsi constitué aux parois de la veine est extrêmement intime ; comme la veine elle-même est pour ainsi dire soudée au tissu du foie, il en résulte que l'union de la face antérieure de ce viscère avec le centre phrénique est aussi solide que possible.

B. — Le *ligament du lobe gauche* ou ligament triangulaire gauche est un large repli péritonéal entre les deux lames duquel existent quelques faisceaux fibreux. Il se détache du centre aponévrotique du diaphragme, à gauche de l'orifice œsophagien, et s'insère sur la partie gauche du bord supérieur du foie.

C. — Le *ligament du lobe droit* ou ligament triangulaire droit est un repli analogue au précédent, mais beaucoup plus court, dont l'origine, placée très haut, près de la paroi sous-lombaire, est couverte en partie par le rein droit. Il s'insère sur le bord supérieur du viscère et envoie une petite lame au lobule de Spigel. Mais le plus souvent, ce dernier est soutenu par un frein péritonéal spécial qui part du bord antérieur du rein (*ligament hépato-rénal*).

D. — Le *ligament du lobe moyen*, plus connu sous les noms de *ligament falciforme*, *grande faulx du péritoine*, est une petite lame séreuse médiane, fixée : d'une part sur la face postérieure du diaphragme et la paroi abdominale inférieure, depuis l'orifice *cave* de cette cloison jusqu'à l'ombilic, d'autre part, sur la face antérieure du foie. A partir de la scissure de cet organe qui donne entrée à la veine ombilicale, ce ligament offre un bord libre portant un vestige de cette veine, lequel vestige disparaît avant d'atteindre l'ombilic. La partie comprise entre le foie et le diaphragme correspond au ligament suspenseur du foie de l'homme.

Nous ne ferons que rappeler ici le *ligament hépato-gastrique* qui a déjà été décrit (p. 599).

Structure. — Le foie offre à considérer dans sa structure : une membrane séreuse, une capsule fibreuse, un tissu propre, un canal excréteur, des vaisseaux et des nerfs.

1° Membrane séreuse. — Cette membrane n'est qu'une expansion des replis péritonéaux qui attachent le foie au diaphragme ou aux viscères voisins, replis dont les deux lames, en arrivant sur l'organe, s'écartent pour le tapisser entièrement, excepté dans ses scissures vasculaires.

2° Enveloppe fibreuse. — C'est une membrane fort mince, transparente, très adhérente à la séreuse d'une part, au tissu du foie d'autre part. Elle se réfléchit sur elle-même au niveau de la scissure porte et pénètre dans l'intérieur de l'organe en accompagnant les vaisseaux logés dans cette scissure, et c'est cette portion réfléchie ou intra-hépatique qui est désignée spécialement sous le nom de *capsule de Glisson*.

On voit, en outre, s'échapper de la capsule superficielle une multitude de cloisons lamelleuses très fines qui pénètrent dans le tissu hépatique et lui constituent une sorte de charpente que nous verrons particulièrement développée chez le porc.

3° Tissu propre. — La substance propre du foie du cheval se distingue par une couleur brun bleuâtre ou violacé dont les nuances varient beaucoup suivant les sujets. Elle est lourde, compacte et si friable qu'elle s'écrase sous l'effort de la pression

la plus modérée. Elle est composée de grains de 1 millimètre et demi à 2 millimètres de diamètre qu'on appelle *lobules hépatiques*, lesquels se distinguent assez facilement, soit à la surface de l'organe à travers l'enveloppe, soit sur les coupes. Chez le porc, ils sont particulièrement visibles, parce qu'enfermés chacun dans une capsule conjonctive qui les rend indépendants de leurs voisins (fig. 281, B).

Le lobule hépatique est un petit polyèdre irrégulier dont la

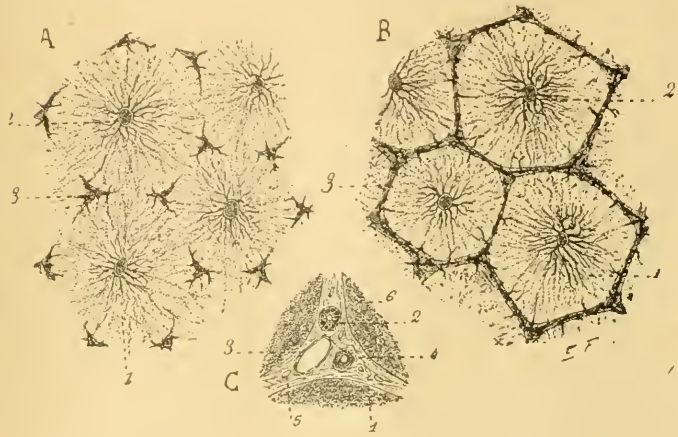

Fig. 281. — Quelques lobules hépatiques considérablement grossis (figure demi-schématique).

A, dans la généralité des Mammifères ; 1, réseau capillaire intralobulaire ; 2, veine centrale des lobules ; 2, espaces portes ou de Kiernan. — B, dans le porc ; 1, réseau capillaire intralobulaire ; 2, veine centrale des lobules ; 3, espaces portes, réunis en capsules périlobulaires complètes. — C, un espace porte, au point de tangence de trois lobules, vu à un fort grossissement ; 1, tissu conjonctif interlobulaire ; 2, canal biliaire ; 3, rameau de la veine porte ; 4, rameau de l'artère hépatique ; 5, vaisseaux lymphatiques ; 6, périphérie des trois lobules tangents.

section figure un polygone à cinq ou six côtés. Il donne issue par l'une de ses extrémités, dite *sommet*, à une veine qui le parcourt suivant son axe dans toute sa longueur et qu'on appelle *veine centrale lobulaire* ou *veine intralobulaire*. Son autre extrémité, toujours un peu plus volumineuse (base), est tournée vers la périphérie. Les veines centrales, à la sortie des lobules, prennent le nom de *veines sus-lobulaires* ; elles sont, par rapport à ceux-ci, ce que les bronches extralobulaires sont aux lobules pulmonaires ; elles se jettent de proche en proche les unes dans les autres et finalement constituent les *veines sus-hépatiques* qui viennent déboucher dans la veine cave.

Les lobules du foie sont extrêmement nombreux. Sappey

estimait leur nombre à un million deux cent mille environ, chez l'homme. Ils sont fortement tassés les uns contre les autres, et, sauf chez le porc, plus ou moins confondus ; cependant, il existe toujours une certaine quantité de tissu conjonctif interlobulaire, particulièrement manifeste dans les points où trois lobules se rencontrent (fig. 281, A) ; ces espaces conjonctifs, occupés notamment par des divisions de la veine porte et par des canaux excréteurs, sont connus sous le nom d'*espaces portes* ou *espaces de Kiernan* (fig. 281, C) ; on n'a qu'à les réunir par la pensée, tout autour de chaque lobule, pour obtenir la disposition encapsulée qui caractérise les lobules hépatiques du cochon.

Structure du lobule hépatique (fig. 282). — Puisque le foie se compose, en définitive, de lobules plus ou moins indépendants, placés les uns à côté des autres, il suffit de connaître la structure de l'un quelconque de ces lobules pour être fixé sur celle du viscère tout entier. On y trouve : des vaisseaux sanguins, des cellules glandulaires, dites cellules hépatiques, des canalicules biliaires, du tissu conjonctif.

a. *Vaisseaux.* — Les vaisseaux sanguins afférents proviennent de la veine porte et de l'artère hépatique. Ceux de provenance portale abordent le lobule par sa périphérie, au niveau des espaces de Kiernan, et forment, en s'anastomosant, un réseau périlobulaire ou interlobulaire qui, sur les sections transverses, apparaît comme une ceinture discontinue. Les autres suivent les canaux biliaires et viennent se jeter dans le réseau capillaire intralobulaire, où se mélangent ainsi le sang veineux avec le sang artériel. — Il n'existe pour chaque lobule qu'un seul vaisseau efférent : c'est la *veine centrale*, dont nous avons parlé plus haut, veine vers laquelle convergent, comme les rayons d'une roue sur son moyeu, un grand nombre de capillaires émanant de la ceinture portale périlobulaire et fréquemment anastomosés entre eux de manière à constituer le *réseau capillaire intralobulaire.*

Quant aux lymphatiques, ils ne pénètrent jamais dans l'épaisseur du lobule ; ils ne dépassent pas le tissu conjonctif interlobulaire.

b. *Cellules hépatiques.* — Les cellules hépatiques, éléments sécréteurs du foie, sont contenus dans les mailles du réseau capillaire sanguin et affectent ainsi une disposition en travées rayonnantes à l'entour de la veine centrale (cordons de Remak). Elles ont la forme de petites masses polyédriques de 15 à 20 μ de largeur sur 20 à 25 μ de longueur, dépourvues de membrane d'enveloppe, possédant un gros noyau, quelquefois deux. Elles

contiennent dans leur protoplasma des granulations de pigments biliaires, des granulations graisseuses et des amas de substance glycogène, que l'on peut déceler par des réactifs appropriés : toutes choses indiquant la variété et la puissance de leurs élaborations.

c. *Canalicules biliaires.* — Les canalicules biliaires de l'intérieur du lobule sont de simples trajets sans paroi propre, forés

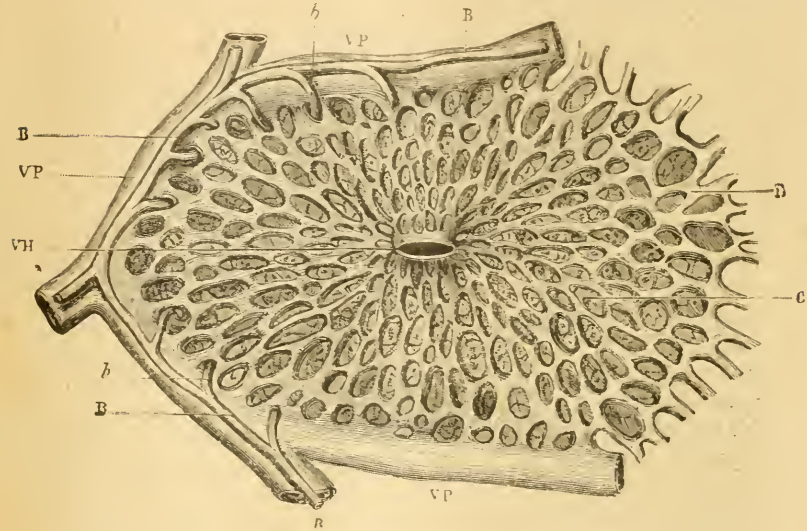

Fig. 282. — Coupe schématique d'un lobule hépatique, d'après Cl. Bernard.

VH, veine centrale sus-hépatique ; VP, branches interlobulaires de la veine porte ; R, réseau capillaire intra-lobulaire ; C, cellules hépatiques logées dans les mailles de ce réseau ; B, canalicules biliaires ; *b*, leur origine dans le lobule, en tant que conduits à paroi propre.

entre les cellules hépatiques et situés à quelque distance des capillaires sanguins. Ils s'anastomosent en un réseau qui pénètre le lobule dans toute son étendue et porte de nombreux culs-de-sac s'engageant à l'intérieur même des cellules hépatiques. La bile qu'ils collectent a pour voies de décharge des conduits à paroi propre que l'on trouve dans les espaces de Kiernan, où ils forment un réseau interlobulaire plus ou moins exactement juxtaposé à celui des ramifications de la veine porte.

d. *Tissu conjonctif.* — Le tissu conjonctif intralobulaire est si peu abondant que beaucoup d'auteurs en nient l'existence ; à première vue, en effet, le lobule paraît entièrement composé de cellules glandulaires et de vaisseaux; cependant on aperçoit assez facilement quelques faisceaux marginaux émanant du

tissu conjonctif interlobulaire, ainsi que d'autres faisceaux formant manchon à la veine centrale ; ailleurs ce n'est plus qu'un réticulum excessivement fin, décelable seulement par le chlorure d'or ou le chromate d'argent.

Telle est, sommairement exposée, la structure d'un lobule hépatique quelconque. Nous laissons aux ouvrages d'histologie la tâche d'interpréter cette structure et de déterminer la place qu'il faut donner au foie parmi les glandes.

4° Canal excréteur (fig. 283). — Les conduits biliaires se jettent de proche en proche les uns dans les autres en suivant en sens inverse les ramifications de la veine porte, enveloppés comme elles par la capsule de Glisson, et arrivent au hile du foie, où ils constituent un conduit unique nommé *canal cholédoque*. Ce canal est simple dans les Solipèdes, c'est-à-dire qu'il ne présente pas de vésicule annexe. Il est d'abord situé contre la veine porte, dans la scissure postérieure du foie, puis il s'en sépare pour se placer entre les lames du ligament hépato-gastrique et atteindre le duodénum à 10 à 15 centimètres du pylore. Il traverse obliquement la paroi de cet intestin et fait embouchure, avec le canal de Wirsung ou canal pancréatique principal, au centre d'un repli muqueux circulaire connu sous le nom d'*ampoule de Vater*. Cette ampoule, qui sera décrite en détail à propos du pancréas, fait office de soupape pour empêcher le passage des aliments dans les orifices qu'elle circonscrit, et elle s'acquitte si bien de son rôle qu'elle ne laisse même pas passer l'air qu'on insuffle dans le duodénum.

Les conduits biliaires intrahépatiques sont constitués par une mince paroi conjonctive, revêtue intérieurement d'une rangée de cellules cubiques ou cylindriques. Le canal cholédoque est plus complexe ; sa paroi conjonctive renferme un plexus de fibres musculaires lisses, et son intérieur offre une véritable muqueuse au lieu d'un simple épithélium, muqueuse criblée de cryptes irréguliers où débouchent de nombreuses glandules tubuleuses ramifiées. L'épithélium cylindrique s'enfonce dans ces cryptes sans changer de caractères. Vers son embouchure, le canal cholédoque est entouré d'un manchon de fibres lisses disposées en sphincter.

Sous le nom de *vasa aberrantia*, on désigne un système de fins canaux biliaires, ramifiés et anastomosés, que l'on voit parfois en certains points de la superficie de la glande hépatique et particulièrement sur ses bords, dans l'épaisseur des ligaments triangulaires, canaux qui ont été mis à nu par suite de l'atrophie des lobules dans lesquels ils étaient primitivement plongés.

5° Vaisseaux et nerfs. — Le foie est un organe très vascu-

laire : d'une part, il reçoit l'artère hépatique et la veine porte, auxquelles il faut ajouter, chez le fœtus, la veine ombilicale ; d'autre part, il émet les veines sus-hépatiques et des vaisseaux lymphatiques.

L'*artère hépatique*, branche du tronc cœliaque, pénètre par la scissure postérieure, accompagnée de la veine porte et du canal cholédoque. Elle se divise, en suivant les conduits biliaires, en

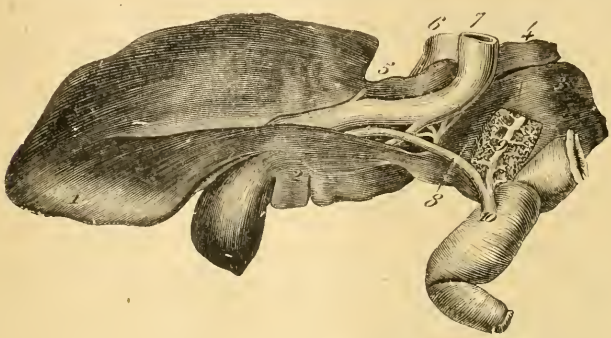

Fig. 283. — Face postérieure du foie pour montrer le canal cholédoque.

1, lobe gauche ; 2, lobe moyen ; 3, lobe droit, ce dernier considérablement atrophié ; 4, lobule de Spigel ; 5, échancrure œsophagienne ; 6, veine cave postérieure à son entrée dans la scissure antérieure du foie ; 7, veine porte ; 8, canal cholédoque ; 9, canal de Wirsung ; 10, insertion commune des deux conduits sur l'intestin grêle.

rameaux très fins qui se jettent dans le réseau capillaire intralobulaire ainsi que dans la paroi de ces conduits, les ramifications de la veine porte et la capsule de l'organe. C'est le vaisseau nutritif du foie.

La *veine porte* en est le vaisseau fonctionnel. Entrée par la scissure postérieure, elle se divise en branches, rameaux et ramuscules jusqu'à la périphérie des lobules, où elle se comporte comme il a été dit plus haut. Ses ramifications divergentes sont souvent désignées sous le terme générique de veines sous-hépatiques, par opposition au système des veines convergentes, dites sus-hépatiques, qui sortent des lobules pour aboutir à la veine cave.

Les *veines sus-hépatiques* collectent le sang sortant des lobules pour l'amener, ainsi que nous l'avons dit, dans la veine cave postérieure. Elles se creusent un passage dans le tissu hépatique, avec lequel leurs parois sont en intime adhérence, et se réunissent de proche en proche en un nombre assez considérable de troncs qui débouchent tout le long de la scissure antérieure du foie. La plupart de ces troncs sont fort petits, mais il existe

trois confluents principaux, situés côte à côte, à l'extrémité inférieure de cette scissure et correspondant aux trois lobes.

Les *lymphatiques* forment un beau réseau superficiel sous-péritonéal, très facile à injecter, et des réseaux profonds qui suivent les veines sous-hépatiques et les sus-hépatiques pour se développer à l'entour des lobules et peut-être les pénétrer comme il a été dit ci-dessus. Les troncs et troncules qui leur servent de voies de décharge s'échappent soit par le hile, où ils sont reçus dans un groupe de ganglions, soit par la face antérieure en suivant la veine cave, soit enfin par le bord supérieur.

Les *nerfs* viennent surtout du plexus solaire ; il en est aussi qui sont fournis par le pneumogastrique. Ils enlacent l'artère hépatique et la veine porte et se poursuivent jusque dans les lobules, où ils se terminent au contact des cellules hépatiques par un délicat plexus fibrillaire.

Fonction. — Les considérations les plus intéressantes se rattachent à la physiologie du foie. Nous ne saurions les exposer longuement ici sans sortir de notre sujet. Les deux fonctions les plus importantes sont de sécréter la bile et de produire de la glycose. Nous ne ferons que mentionner la fonction antitoxique.

Le foie sécrète la bile principalement aux dépens du sang de la veine porte qui revient de l'intestin, chargé des produits de la digestion. Cette sécrétion se présente donc comme une sécrétion excrémentitielle ; mais tous ses éléments ne sont pas rejetés au dehors ; quelques-uns agissent utilement sur les matières de l'alimentation, d'autres sont résorbés ; ainsi la bile joue un rôle dans la dépuration du sang, dans la digestion et dans la calorification — dans la calorification, par ses éléments résorbés, très riches en carbone et en hydrogène.

Le foie sécrète aussi du sucre, fonction démontrée par Cl. Bernard. Le sucre formé est versé dans le sang et sort de l'organe par les veines sus-hépatiques. Il prend naissance au sein des cellules hépatiques par la transformation d'une substance glycogène au moyen d'une diastase élaborée par les mêmes éléments.

Frappés de la dissemblance des deux sécrétions du foie, dont l'une se déverse dans l'intestin et l'autre dans les veines efférentes, certains anatomistes avaient cru que cet organe est formé de deux glandes distinctes enchevêtrées l'une dans l'autre : une glande biliaire constituée par l'ensemble des canaux biliaires, et une glande glycogénique, formée par les cellules hépatiques. Il n'en est rien. Les mêmes éléments

les cellules hépatiques, sécrètent la bile et le sucre et suffisent à toutes les fonctions de l'organe. Mais si la glande est simple dans sa nature, elle est à double excrétion, c'est-à-dire à double débit, et l'on sait aujourd'hui que ce n'est pas la seule glande tégumentaire qui soit dans ce cas.

Chez les Solipèdes, la sécrétion et l'excrétion du fluide hépatique, quoique plus actives pendant la période digestive, s'exercent d'une manière continue.

Le foie entre en fonction de très bonne heure, car, au moment de la naissance, l'intestin est rempli du produit de sa sécrétion (*méconium*).

DIFFÉRENCES

Bœuf (fig. 284). — Le foie du bœuf est entièrement confiné dans la région diaphragmatique droite; son grand axe est à peu près parallèle à la ligne médiane, en sorte que le bord droit ou externe correspond au bord inférieur du foie des Solipèdes, et le bord gauche ou interne au bord supérieur de ce même organe. Son poids moyen est d'environ 5 kilogrammes.

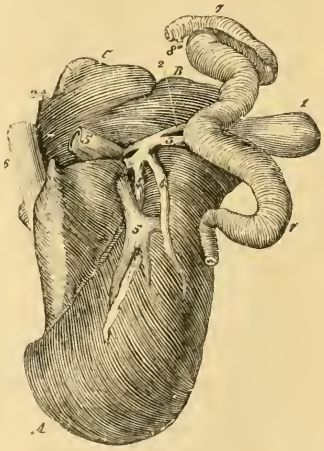

Fig. 284. — Foie du bœuf vu par sa face postérieure.

A, extrémité inférieure correspondant au lobe gauche du foie des Solipèdes; B, extrémité supérieure correspondant au lobe droit; C, partie supérieure du lobule de Spigel; la partie inférieure de ce lobule, non numérotée sur la figure, se renverse sur la scissure porte; 1, vésicule biliaire; 2, canal cystique; 3, canal cholédoque; 4, un des canaux hépatiques; 5, veine porte; 6, veine cave postérieure; 7, intestin; 8, insertion du canal pancréatique.

Il est épais, volumineux et à peine échancré à sa périphérie ; aussi est-il difficile, pour ne pas dire impossible, de reconnaître les trois lobes; on distingue toutefois, à sa partie supérieure, un lobule de Spigel très développé, et, vers le milieu de son bord externe, une échancrure donnant accès à la veine ombilicale. Le hile est représenté par un sillon vertical prenant naissance au-dessous de la base du lobule de Spigel et disparaissant à peu près vers le tiers inférieur de la longueur du viscère ; il est limité en dedans, et même recouvert, par un lobule aplati, dépendant du lobule porte; celui-ci comprend en effet une partie supérieure surmontant la scissure porte (lobule caudé de certains auteurs) et une partie inférieure longeant cette scissure (lobule papillaire). Le sillon de la veine cave postérieure, souvent partiellement converti en canal, est reporté au voisinage du bord interne qu'il croise obliquement de haut en bas et d'arrière en avant.

Le ligament falciforme fait défaut. On trouve toutefois, croisant la face antérieure du viscère, un très mince

méso représentant un vestige du ligament unissant la veine ombilicale à la veine cave.

Les différences les plus importantes sont offertes par le canal excréteur, qui, avant de se rendre à l'intestin, donne naissance à un conduit particulier se terminant par une vaste ampoule qui n'est autre chose que la *vésicule biliaire* (vulgairement vésicule du fiel) ; ce conduit, dirigé transversalement en dehors, s'appelle *canal cystique*. On donne spécialement le nom de *canal cholédoque* à la partie du canal excréteur comprise entre l'intestin et l'embouchure du canal cystique ; les canaux situés en amont de cette embouchure sont dits *canaux hépatiques* ; ils sortent des divers lobes du foie comme autant de racines du cholédoque.

a) La vésicule biliaire est un réservoir ovoïde ou piriforme, logé en partie dans une fossette de la face postérieure du foie, qu'il déborde en dehors dans la plus grande partie de son étendue. Elle est composée de trois tuniques : une externe, péritonéale, une moyenne, fibro-musculaire, une interne, muqueuse, celle-ci revêtue d'un épithélium cylindrique, semblable à celui de l'intestin.

b) Le canal cystique s'étend, en ligne droite, du goulot de la vésicule au cholédoque ; il adhère intimement au tissu du foie et n'offre point à son intérieur les valvules spiroïdes que l'on décrit chez l'homme. En le fendant sur sa longueur on découvre de fort petits orifices qui percent sa paroi adhérente ainsi que celle de la vésicule au voisinage du col : ce sont les embouchures de conduits biliaires particuliers, auxquels on a donné le nom de *canaux hépato-cystiques*.

c) Le canal cholédoque se comporte comme chez les Solipèdes Il est beaucoup plus large que le canal cystique et aboutit au duodénum isolément, à une grande distance du pylore ; Colin a trouvé cette distance de 62 centimètres chez une vache, de 75 centimètres chez une autre.

Chez le bœuf, la sécrétion hépatique est bien continue comme chez les Solipèdes ; mais, dans les intervalles des digestions, la bile, au lieu de s'écouler directement dans l'intestin, gagne la vésicule biliaire par le canal cystique et s'y accumule. Quand une nouvelle digestion commence, la bile, ainsi mise en réserve, est chassée dans le cholédoque par la contraction de la vésicule et par la pression des viscères abdominaux ; elle rencontre alors celle qui vient directement du foie et est emportée avec elle dans le duodénum.

Mouton et chèvre. — Le foie de ces animaux pèse en moyenne de 500 à 700 grammes ; il présente essentiellement la même disposition que celui du bœuf, mais il est plus large à sa partie supérieure, plus nettement découpé en deux lobes par la scissure ombilicale, et sa vésicule biliaire située plus bas est beaucoup moins débordante. D'autre part le canal cholédoque s'abouche avec le conduit pancréatique à 30 ou 40 centimètres du pylore.

Entre les deux espèces, on remarque que le foie de la chèvre est en général plus volumineux, toutes proportions gardées, plus profondément incisé que celui du mouton, et que son canal cystique tend à une direction perpendiculaire au cholédoque, tandis que cette jonction se fait à angle aigu chez le mouton. Mais ces différences ne peuvent donner qu'une présomption, non une certitude.

Porc (fig. 285 et 286). — Le foie du porc pèse en moyenne 1 200 à 1 500 grammes. Il croise la ligne médiane comme dans les Solipèdes et est divisé à son bord inférieur en quatre lobes : un droit, un gauche et deux intermédiaires, ceux-ci équivalant ensemble au lobe moyen des Solipèdes, mais l'emportant par leurs volumes réunis sur l'un ou l'autre des lobes latéraux. Le lobe droit est plus petit que le gauche ; tous deux chevau-

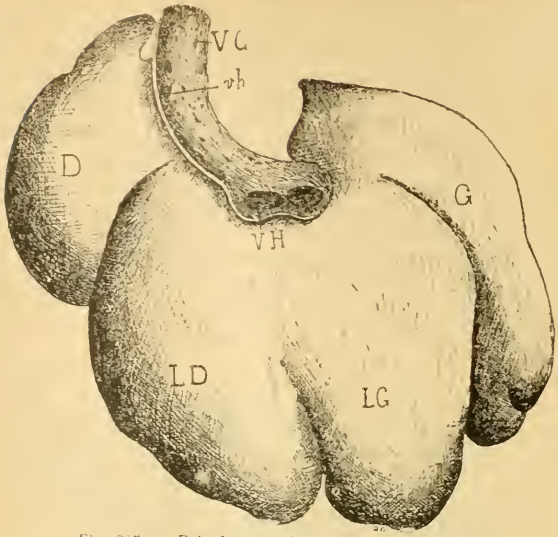

Fig. 285. — Foie du porc (face diaphragmatique).

D, lobe droit ; G, lobe gauche ; LD, lobe intermédiaire droit ; LG, lobe intermédiaire gauche ; VC, veine cave ouverte ; VH, les deux principaux confluents des veines sus-hépatiques ; *vh*, embouchures disséminées d'autres veines sus-hépatiques plus petites.

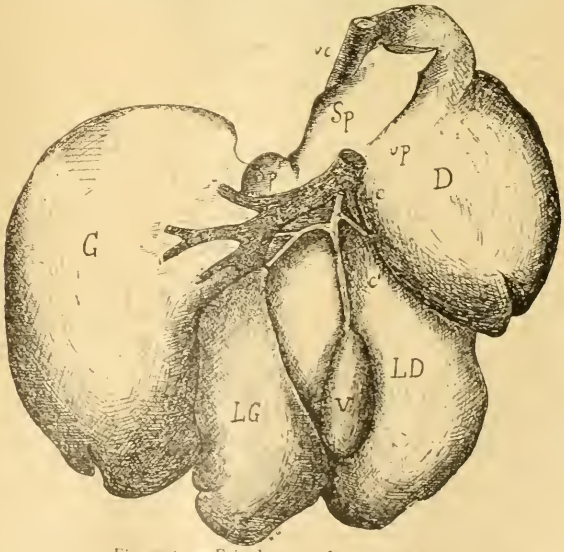

Fig. 286. — Foie du porc (face viscérale).

D, lobe droit ; G, lobe gauche ; LD, lobe intermédiaire droit ; LG, lobe intermédiaire gauche ; *vc*, veine cave ; *vp*, veine porte ; *Sp*, portion sus-portale du lobe de Spigel (lobule caudé) ; Sp_1, portion juxta portale du même lobe (lobule papillaire) ; V, vésicule biliaire ; *c*, canal cystique.

chent sur la face postérieure des lobes intermédiaires dont ils sont séparés par des échancrures qui s'enfoncent jusqu'au hile. Entre ces derniers existe une autre échancrure où pénètre la veine ombilicale et qui est beaucoup moins profonde sur la face antérieure du viscère que sur la postérieure. Le lobule de Spigel est peu développé; mais il est encore divisé en une partie caudée et une partie papillaire. La veine cave suit le bord supérieur des lobes droits. L'appareil excréteur est pourvu d'une vésicule biliaire qui s'imprime sur le lobe intermédiaire droit, sans le déborder, et d'un canal cystique qui se branche à angle aigu sur le cholédoque après avoir rampé sur le même lobe. Celui-ci fait embouchure isolément à 2 ou 3 centimètres seulement du pylore. Rappelons enfin que les lobules sont complètement séparés les uns des autres par du tissu conjonctif et apparaissent sous la capsule, très nettement circonscrits par un réseau de lignes blanches : aspect tellement carac-

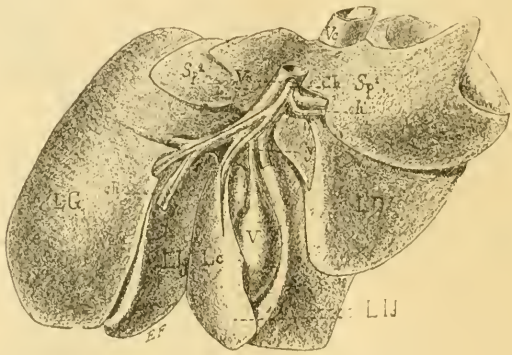

Fig. 287. — Foie du chien (face viscérale).

LD, lobe droit ; LG, lobe gauche ; Lid. lobe intermédiaire droit, comprenant le lobe carré Lc ; Lg, lobe intermédiaire gauche; Sp^1, Sp^2, les deux parties principales du lobe de Spigel, Vc, veine cave ; Vp, veine porte; ch, cholédoque et ses racines, les canaux hépatiques ; V, vésicule biliaire; Cy, canal cystique.

téristique que le moindre fragment suffit à reconnaître un foie de porc (fig. 284, B).

Chien (fig. 287). — Le foie du chien est volumineux, 500 grammes à 1 kilogramme en moyenne, et fortement découpé. On lui reconnaît facilement un lobe droit, un lobe gauche, deux lobes intermédiaires et un lobule de Spigel, celui-ci très développé et divisé en une partie droite portant l'empreinte du rein correspondant (lobule caudé) et une partie gauche surmontant la scissure porte (lobule papillaire), entre lesquelles passent la veine cave et l'œsophage. Le lobe droit est plus petit que le gauche, qui est lui-même dépassé par l'ensemble des lobes intermédiaires. Ceux-ci sont séparés par une profonde échancrure où pénètre la veine ombilicale. Le lobe intermédiaire droit porte la vésicule biliaire dans une profonde entaille en angle dièdre qui le subdivise en deux parties, ce qui en définitive porte à six le nombre des segments de l'organe; et, si l'on considère que le lobule de Spigel comprend deux parties bien distinctes, on pourrait même admettre le chiffre sept, sans compter de petites subdivisions variables et sans importance. Le canal cholédoque réuni à une petite branche du conduit pancréatique

débouche dans le duodénum à une distance du pylore qui varie suivant la taille des animaux entre 4 à 12 centimètres.

Chat (fig. 288) — Le foie du chat pèse en moyenne 150 à 200 grammes. Il diffère de celui du chien par la division complète du lobe intermédiaire droit, dont les deux parties fortement écartées laissent à découver dans leur intervalle le fond de la vésicule biliaire ; la partie droite de ce lobe est extrêmement développée. On remarque en outre l'absence d'un petit lobule qu'on observe souvent chez le chien entre le lobe droit et le lobe intermédiaire du même côté, ainsi que la forme conique et saillante de la partie gauche du lobule de Spigel. La vésicule biliaire est courbée sur elle-même comme une cornue de chimiste, et le canal cystique présente quelques sinuosités rappelant celles de l'homme. Comme chez le chien, le bœuf et les Bovidés, il y a des canaux hépato-cystiques. Le cho-

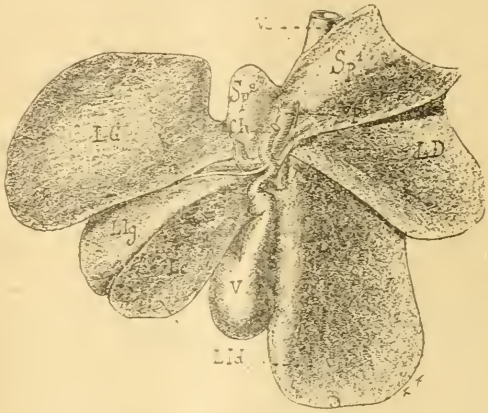

Fig. 288. — Foie du chat (face viscérale). (Même légende que pour la figure 287.)

lédoque s'ouvre immédiatement à côté du conduit pancréatique quand il ne se réunit pas avec lui, et cette embouchure se fait à 3 ou 4 centimètres du pylore, parfois davantage.

Lapin. — Le foie du lapin ne comprend que trois grands lobes, peu différents par le volume : un droit, un gauche, un moyen. Celui-ci n'est pas divisé, comme il l'est d'ordinaire ; les deux autres sont plus ou moins tailladés d'incisures sur la face postérieure. Quant au lobule de Spigel, il est formé de deux parties qui ne tiennent au reste de l'organe que par un mince pédicule. — Le canal cholédoque, pourvu d'une vésicule biliaire annexe logée dans une sorte de niche du lobe droit, débouche isolément, à petite distance du pylore, tandis que le canal pancréatique s'insère à 30 ou 40 centimètres plus loin.

Pancréas (fig. 280).

Cet organe a la plus grande ressemblance avec les glandes salivaires par ses caractères extérieurs et par sa structure ; aussi le désigne-t-on quelquefois sous le nom de *glande salivaire*

abdominale. Il est situé à la région sous-lombaire, en travers de l'aorte et de la veine cave postérieures, en avant des reins, en arrière du foie et de l'estomac. Son poids moyen est de 0gr,475. Aplatie de dessus en dessous, traversée obliquement de la face inférieure à la supérieure par une ouverture livrant passage à la veine porte, qu'on appelle *anneau du pancréas*, cette glande se présente sous une forme assez irrégulière et variable suivant les sujets : tantôt triangulaire, tantôt allongée d'un côté à l'autre et incurvée sur elle-même. C'est avec cette dernière forme que nous l'envisagerons.

Ses faces offrent l'aspect lobulé des glandes salivaires. La *supérieure* adhère par du tissu conjonctif à l'aorte, à la veine cave, au tronc cœliaque, au plexus solaire, aux vaisseaux spléniques, aux reins et à la capsule surrénale droite ; elle est tapissée par le péritoine dans une certaine partie de son étendue. L'*inférieure* répond à la base du cæcum et surtout à la quatrième portion du côlon replié, par l'intermédiaire d'une couche conjonctive. — Le *bord antérieur*, convexe et onduleux, se met en rapport avec le duodénum et le cul-de-sac gauche de l'estomac. Le *postérieur* est fortement concave, surtout dans la partie droite ; il touche au tronc de la grande mésentérique et montre, vers son milieu, l'échancrure qui reçoit la veine porte avant son entrée dans l'anneau. — L'*extrémité droite*, la plus mince, adhère au duodénum et donne issue aux canaux excréteurs de la glande ; elle constitue, chez l'homme, la tête du pancréas. La *gauche* se porte vers la base de la rate en passant entre le rein du même côté et la grosse tubérosité de l'estomac ; c'est la queue du pancréas, chez l'homme.

Structure. — Tout en se rapprochant beaucoup des glandes salivaires, le pancréas en diffère sur bien des points, notamment par la structure de ses canaux excréteurs, par la nature de ses cellules sécrétantes, par l'existence d'îlots épithéliaux spécialement affectés à la sécrétion interne (îlots de Langherans). C'est tout ce que nous voulons en dire ici, renvoyant aux ouvrages d'histologie pour une étude détaillée.

Le sang de la glande vient des artères hépatique, splénique et grande mésentérique. Les veines se jettent dans la veine porte. Les nerfs partent du plexus solaire.

Appareil excréteur. — Le pancréas déverse son produit dans le duodénum par deux canaux excréteurs : un principal, décrit par Wirsung dont il porte le nom, et un accessoire. Le *canal de Wirsung*, logé dans l'épaisseur de la glande, mais plus près de la face supérieure que de l'inférieure, se constitue par deux ou trois grosses branches qui ne tardent pas à se réunir en un tronc

unique. Il sort par l'extrémité droite de l'organe et aboutit immédiatement, sans aucun trajet libre, au même point qui reçoit l'embouchure du canal cholédoque, c'est-à-dire au centre de l'ampoule de Vater. — Le conduit accessoire, appelé encore *canal de Santorini*, est beaucoup plus petit que le canal de Wirsung ; il part du tronc principal, reçoit quelques branches, sur son trajet, qui se fait tout entier dans l'épaisseur de la glande, et vient s'ouvrir isolément dans l'intestin grêle, directement en regard du canal de Wirsung, c'est-à-dire sur la grande courbure du duodénum, au centre d'un petit tubercule de la muqueuse.

Le cholédoque et le canal pancréatique principal traversent

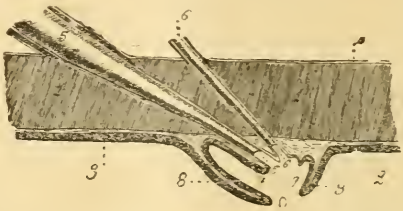

Fig. 289. — Schéma de l'ampoule de Vater des Solipèdes.

1, tunique charnue de l'intestin ; 2, muqueuse ; 3, tissu conjonctif sous-muqueux ; 4, séreuse ; 5, canal choledoque ; 6, canal de Wirsung ; 7, 7', coupe antéro-postérieure du repli muqueux entourant l'embouchure de ces deux canaux ; 8, 8', coupe antéro-postérieure du repli muqueux limitant extérieurement l'ampoule de Vater ; 0, entrée de cette ampoule.

obliquement la paroi intestinale, à la manière des uretères dans la vessie, et viennent s'ouvrir, avons-nous déjà dit, dans l'*ampoule de Vater* (fig. 289). Cette ampoule, large de 1cm,5 à 2 centimètres, est limitée par un premier repli muqueux renversé vers le centre ; elle enferme un second pli, moins développé, plus ou moins effacé en arrière, sous lequel débouche très obliquement le canal cholédoque ; et, au fond de l'espace circonscrit par ce deuxième repli, on aperçoit, au-dessous d'une languette muqueuse flottante, l'orifice du canal de Wirsung. Ainsi, chacun des deux orifices présente une sorte de valvule particulière dont l'effet obturant s'ajoute à celui de l'ampoule qui les entoure en commun. Le trajet oblique de ces canaux à travers la paroi intestinale contribue aussi à les protéger contre l'introduction des corps étrangers.

Fonction. — Le fluide sécrété par le pancréas jouit, d'après les recherches de Cl. Bernard, de la propriété d'émulsionner les graisses et de les rendre absorbables. Il contribue aussi à la digestion des matières albuminoïdes. Enfin il verse dans le sang le

produit d'une sécrétion interne importante. Le pancréas est donc une glande mixte comme le foie; mais, à l'inverse de ce qu'on observe pour ce dernier, les deux sécrétions ont pour siège des parties différentes.

Chez le **bœuf**, le pancréas, très irrégulier de forme, est suspendu plutôt qu'appliqué à la paroi sous-lombaire, car sa partie droite très allongée s'engage entre les lames du grand mésentère en couvrant partiellement les circonvolutions du côlon; elle se poursuit le long du duodénum jusqu'au point où se détache le canal de Wirsung. Cette glande contracte aussi rapports avec la face postérieure du foie et la face supérieure du sac droit de la panse. Son unique canal excréteur, long de 2 à 3 centimètres, large de 8 à 10 millimètres, s'ouvre à 35 ou 40 centimètres en arrière du cholédoque.

Dans le **mouton** et la **chèvre**, on constate la même disposition générale du pancréas ; mais son canal excréteur s'abouche avec celui du foie, en se confondant même avec lui sur une certaine longueur.

Chez le **porc** (fig. 276), le pancréas, allongé transversalement à la région lombaire, occupe sensiblement la même position que chez les Solipèdes. Son extrémité gauche forme une queue qui s'insinue entre la grosse tubérosité de l'estomac et la dernière anse du côlon hélicoïdal. La droite se recourbe contre la petite courbure du duodénum en s'insinuant dans le mésentère, elle embrasse l'extrémité antérieure du rein droit. Le canal excréteur s'en dégage pour déboucher à une dizaine de centimètres au delà du cholédoque.

Le pancréas du **chien** (fig. 277) est extrêmement allongé, compris entre les deux feuillets du mésentère duodénal ou du grand épiploon, depuis le hile du foie jusqu'à 30 ou 40 centimètres du pylore. Dans la plus grande partie de son étendue il longe l'intestin, tandis que sa partie antérieure se recourbe brusquement derrière l'estomac pour atteindre le rein gauche. Il y a ordinairement deux canaux excréteurs, dont le principal débouche avec le cholédoque dans le duodénum, tandis que l'autre s'insère à 4 ou 5 centimètres plus loin. Suivant la règle, ces deux conduits communiquent entre eux dans l'intérieur de la glande.

Chez le **chat**, le pancréas, allongé en traînée comme celui du chien, affecte la forme d'une équerre ; sa partie transversale croise la ligne médiane derrière l'estomac et se trouve logée entre les deux lames du grand épiploon; sa partie antéro-postérieure longe le duodénum dans le mésentère et se termine par une inflexion en crochet qui revient en avant en suivant la veine porte. Il n'a qu'un seul canal excréteur, lequel se joint au cholédoque à son embouchure ou bien s'ouvre immédiatement en arrière.

Chez le **lapin**, le pancréas s'allonge entre les deux branches de l'anse duodénale, et ses lobules tendent à se dissocier comme les grains d'une grappe ; leurs canalicules excréteurs constituent un seul tronc qui débouche sur la deuxième partie de l'anse duodénale à 30 ou 40 centimètres du canal cholédoque.

Rate (fig. 280 et 292).

La rate s'éloigne des glandes, non seulement par l'absence de canal excréteur, mais encore par les autres détails de sa struc-

ture. C'est un organe lymphoïde, dont les fonctions, encore mal connues, paraissent se rattacher à la leucopoièse et à l'hématopoièse.

Elle est située dans la région diaphragmatique de l'abdomen, non loin de l'hypocondre gauche, et comme suspendue à la région sous-lombaire, ainsi qu'à la grande courbure de l'estomac.

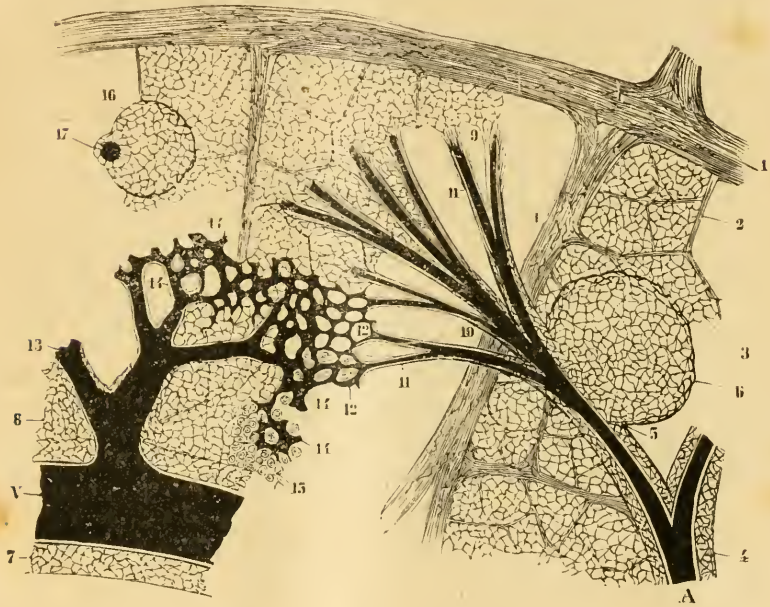

Fig. 290. — Schéma de la structure de la rate.

A, artère; V, veine; 1, travées fibreuses émanant de l'enveloppe; 2, travées plus petites résultant de la ramification des précédentes; 3, réticulum de la pulpe splénique; 4, tunique adventice des artères; 5, sa continuité avec un corpuscule de Malpighi (6); 7, gaine adventice des veines; 9, terminaison de la gaine adventice des vaisseaux dans le réticulum de la pulpe; 10, artères pénicillées; 11, leurs dernières branches s'ouvrant dans le réticulum de la pulpe; 12, réseau capillaire admis par divers auteurs entre les artères et les veines; 13, 14, ramifications veineuses; 15, éléments de la pulpe; 16, corpuscule de Malpighi attenant à une artère (17) vue sur une coupe perpendiculaire à l'axe du vaisseau (Beaunis et Bouchard).

Elle a la forme d'une faux, obliquement dirigée de haut en bas et d'arrière en avant. On y considère deux faces, deux bords, une base et une pointe.

La *face externe* est en rapport avec la portion charnue périphérique du diaphragme et moulée sur elle. L'*interne*, un peu concave, touche le gros côlon; elle présente souvent une ou plu-

sieurs incisures témoignant d'une tendance à la lobulation. Le *bord postérieur* est convexe, mince et tranchant ; il suit à petite distance le cercle hypocondral. L'*antérieur*, plus épais, concave, taillé en biseau aux dépens de la face interne, est creusé d'un sillon longitudinal (hile de la rate) qui loge les vaisseaux et les nerfs spléniques, et reçoit l'insertion du grand épiploon, par lequel on a vu que la rate tient à la grande courbure de l'estomac. Il n'est pas rare de rencontrer, le long de ce bord, une ou plusieurs petites rates surnuméraires, dont le volume varie de celui d'une noisette à celui d'une noix, sorte de ganglions hématiques qui reçoivent chacun un pédicule des vaisseaux spléniques. — La *base* ou *extrémité supérieure* est large et épaisse ; elle répond au rein gauche et à l'extrémité correspondante du pancréas ; on y voit l'insertion d'un ligament suspenseur. — La *pointe* ou *extrémité inférieure* est mousse et amincie ; elle tend vers le sternum.

Le poids moyen de la rate est de 900 grammes ; mais il est peu d'organes qui présentent des variations volumétriques et pondérales aussi étendues. Nous l'avons rencontrée quelquefois avec des dimensions énormes et un poids double, triple et même décuple du poids normal.

La rate est un organe flottant dont les déplacements sont bornés par un *ligament suspenseur* et par le *grand épiploon*. Celui-là est un repli péritonéal procédant du bord antérieur du rein gauche et de la paroi sous-lombaire, renforcé par du tissu élastique compris entre ses deux lames. Il se fixe à la base de l'organe et se confond en dedans avec le grand épiploon. Celui-ci nous est connu ; on sait qu'il porte la rate en appendice sur sa face externe (fig. 246) et que la partie qui s'étend du côté gauche de la grande courbure de l'estomac à la scissure splénique est souvent désignée à part sous le nom de *ligament spléno-gastrique* ou *gastro-splénique*.

Structure. — Le tissu de la rate se présente avec une couleur bleu violacé, tirant quelquefois sur le rouge ; il est élastique, tenace, mou, cédant à la pression du doigt et en gardant l'empreinte. Ce tissu, enveloppé à l'extérieur par une *capsule fibro-séreuse*, comprend : une *charpente réticulée* formant une sorte d'éponge, une *pulpe* remplissant les mailles de cette éponge, et distinguée en *pulpe rouge* et *pulpe blanche* suivant qu'elle est formée de globules rouges ou de globules blancs, enfin des *vaisseaux* et des *nerfs* (fig. 290).

a. *Capsule fibro-séreuse*. — L'enveloppe de la rate résulte de la soudure du péritoine à une membrane fibreuse propre. Elle est mince, transparente, très résistante et très adhérente. Elle

émet de sa face interne une multitude de travées et trabécules plongeant dans la pulpe, et elle se réfléchit au niveau du hile sur les vaisseaux spléniques, qu'elle accompagne dans leur distribution intérieure en leur formant des gaines dont l'ensemble a été désigné sous le nom de *capsule de Malpighi*, par analogie avec la capsule de Glisson du foie. L'enveloppe de la rate et les cloisons qu'elle émet renferment des fibres élastiques, ainsi qu'un assez grand nombre de fibres musculaires lisses communiquant à l'organe une certaine contractilité.

b. *Charpente réticulée* (fig. 290). — On la met facilement en évidence en raclant une surface de section de l'organe

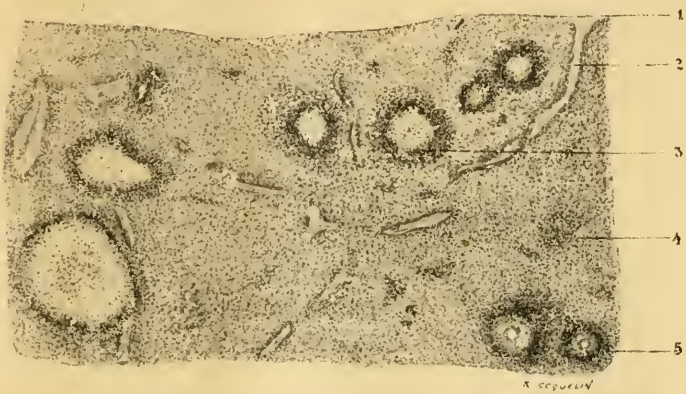

Fig. 291. — Rate humaine d'un supplicié de 24 ans.

1, capsule ; 2, cloison capsulaire ; 3, corpuscule de Malpighi ; 4, pulpe rouge artérioles. (Gross. = 25 diamètres).

ou bien en en malaxant un morceau sous un filet d'eau, ou encore en faisant passer un courant d'eau continu par l'artère splénique de manière à entraîner la pulpe par la veine. Ce réticulum extrêmement fin, ne résulte pas seulement des divisions et subdivisions des travées provenant de l'enveloppe, il est surtout formé par du tissu adénoïde semblable à celui des ganglions lymphatiques.

c. *Pulpe rouge ou boue splénique.* — On désigne ainsi une matière pultacée, rouge, qui occupe les aréoles de l'éponge dont il vient d'être parlé et qui n'est que du sang en travail de rénovation, dans lequel on trouve, au microscope, des cellules lymphoïdes diverses, des hématies normales ou en voie de destruction, enfin des granulations pigmentaires : tous éléments témoignant d'une fonction à la fois hématolytique et hématopoiétique.

d. *Pulpe blanche.* — La pulpe blanche est représentée par les *corpuscules de Malpighi*, petits grains blanchâtres, visibles à l'œil nu, dont les dimensions varient d'un quart à un demi-millimètre de diamètre, noyés dans la pulpe rouge et contenus comme elle dans la charpente réticulée. Sappey en estime le nombre à environ 10 000 chez l'homme. Ils sont fixés aux artérioles comme des fruits sessiles aux branches d'un arbre et paraissent n'être que des renflements de leur tunique adventice (fig. 290, *6* et *17*). Leur structure est tout à fait celle des follicules clos. Au début du développement, la rate est uniquement formée de pulpe blanche ; cette pulpe se transforme peu à peu en pulpe rouge (fig. 291), et, chez les sujets âgés, il arrive que la pulpe blanche fasse complètement défaut.

e. *Vaisseaux et nerfs* (fig. 290). — Les *artères* proviennent de la splénique à différentes hauteurs ; elles se terminent par des espèces de pinceaux d'artérioles (artères pénicillées) qui s'ouvrent dans les aréoles de l'organe ; en sorte que le sang s'épanche ici librement pour former la pulpe rouge.

Les *veines* aboutissent toutes à la splénique, qui est logée avec l'artère homonyme dans la scissure du viscère. Suivies du côté de leur origine, on les voit perdre peu à peu leurs membranes constituantes et s'ouvrir, elles aussi, dans les mailles de l'éponge sanguine dont il vient d'être question. — Cette discontinuité des deux sortes de vaisseaux sanguins, longtemps controversée, semble aujourd'hui démontrée par les recherches de M. le professeur Laguesse. Elle explique parfaitement la facilité avec laquelle on insuffle la rate par son artère ou par sa veine : on voit alors l'organe se gonfler et l'air s'infiltrer dans toute sa masse. D'autre part, nous avons dit plus haut qu'il suffit pour balayer la pulpe rouge de faire passer un courant d'eau par les vaisseaux ; cela n'arriverait pas si cette pulpe était en dehors des voies circulatoires.

Les *lymphaliques* se divisent en superficiels et profonds, les premiers rampant sous la séreuse, les seconds accompagnant les vaisseaux dans l'intérieur de l'organe et engainant même les dernières ramifications artérielles.

Les *nerfs* émanent du plexus solaire, s'enlacent autour de l'artère splénique et pénètrent avec les branches de ce vaisseau.

Fonction. — On ne sait rien de précis sur la fonction de la rate. Il faut bien, du reste, que cette fonction ne soit pas d'une importance capitale, puisque les animaux de certaines espèces auxquels on extirpe cet organe et qui guérissent des suites de l'opération continuent à vivre avec toutes les apparences de la santé. Les hypothèses qu'on a émises à ce sujet sont fort nom-

breuses. En voici trois qui s'appuient à la fois sur l'étude des particularités anatomiques du tissu de la rate et sur des observations physiologiques rigoureuses : 1° *La rate est un diverticule pour le trop-plein de la veine porte* ; 2° *elle opère la destruction des hématies usées* ; 3° *elle forme de nouveaux globules rouges et de nouveaux globules blancs.*

Pour ce qui regarde la première hypothèse, il est évident que, grâce à sa structure spongieuse, à la grande dilatabilité de son tissu et à sa contractilité, la rate est dans d'excellentes condi-

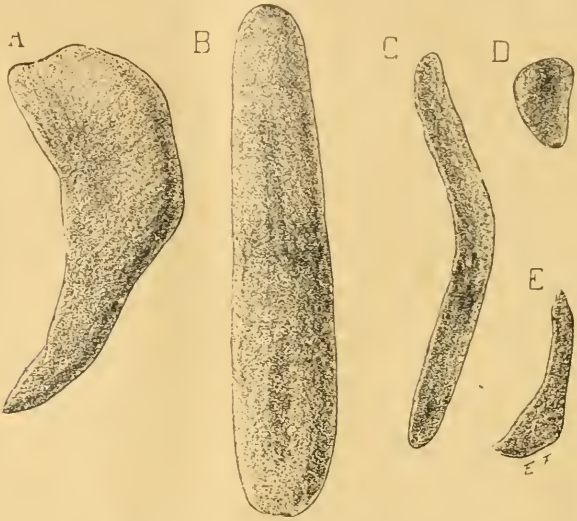

Fig. 292. — Rates de divers animaux domestiques.
A, Solipède ; B, bœuf ; C, porc ; D, mouton ou chèvre ; E, chien.

tions pour servir de réservoir sanguin. Goubaux, d'ailleurs, a démontré qu'elle se gonfle toutes les fois que l'animal ingère de grandes quantités d'eau, dont l'absorption consécutive élève la tension dans le système de la veine porte.

La seconde opinion, mise au jour par Kölliker, trouve sa justification dans les hématies en voie de décomposition que l'on trouve dans la pulpe rouge. La rate paraît bien être le cimetière des globules rouges.

Cette fonction hématolytique n'exclut pas une propriété inverse ; on trouve, en effet, dans cet organe, de nombreux éléments lymphoïdes avec des cellules hémoglobiques, comme il en existe dans la moelle des os, et il y a tout lieu de croire à une fonction leucopoïétique et hématopoïétique s'exerçant concurremment avec la précédente.

Chez le **bœuf** (fig. 292 B), la rate n'a pas de rapports avec le grand épiploon ; elle adhère à la partie antérieure du sac gauche du rumen ainsi qu'au diaphragme. En outre, au lieu d'être falciforme et triangulaire, elle est à peu près également large dans toute son étendue et en forme de langue ; ses deux bords sont tranchants et ses extrémités arrondies. Elle pèse en moyenne 800 à 900 grammes.

Dans le **mouton** et la **chèvre** (fig. 292, D), la rate est très courte et affecte la forme d'un disque irrégulièrement triangulaire, compris entre l'extrémité antérieure du sac gauche du rumen et le diaphragme, adhérent à l'une et à l'autre de ces parties. Elle pèse en moyenne de 50 à 65 grammes.

La rate du **porc** (fig. 292, C) est fixée au côté gauche de l'estomac par l'intermédiaire du grand épiploon, qui s'insère sur une légère crête de sa face interne ; elle est très longue et très étroite, légèrement atténuée à l'extrémité inférieure et de couleur rougeâtre.

Celle du **chien** (fig. 292, E) est également étroite et allongée, située sur le trajet du grand épiploon, mais elle est élargie à l'extrémité inférieure, incurvée en avant et irrégulièrement falciforme. Son poids équivaut, d'après Ellenberger et Baum, à 1/500e ou 1/600e du poids du corps.

La rate du **chat** ressemble à celle du chien. Elle est toujours très élargie à l'extrémité inférieure.

Celle du **lapin** est également élargie à l'extrémité inférieure, atténuée supérieurement ; elle se distingue par un certain nombre de petits pertuis qu'elle présente sur sa face externe, notamment le long des bords.

CHAPITRE II

APPAREIL DIGESTIF DES OISEAUX

Construit sur le même plan que celui des Mammifères, l'appareil digestif des Oiseaux présente néanmoins dans sa disposition plusieurs particularités importantes que nous allons esquisser d'une manière très rapide (fig. 293).

Bouche. — Le caractère essentiellement distinctif de la bouche des Oiseaux consiste dans l'absence de *dents* et de *lèvres*, ces organes étant remplacés par une production cornée qui garnit l'une et l'autre mâchoire et constitue le *bec*, dont la forme et les dimensions sont extrêmement variables suivant les espèces et en corrélation avec le régime. Chez les *Gallinacés*, le bec est court, pointu, épais et fort, la valve supérieure recourbée sur l'inférieure. Chez les *Palmipèdes*, il est plus long, moins fort, aplati de dessus en dessous, élargi à son extrémité libre et garni, en dedans de la bouche, sur les bords de chaque valve, d'une série de lames transversales, minces et tranchantes, propres à couper l'herbe ou à tamiser la vase.

La *langue* est suspendue à un appareil hyoïdien remarquablement mobile ; elle est revêtue d'un épithélium corné et pourvue à sa base de plusieurs papilles dirigées en arrière ; sa forme est calquée sur celle de la mâchoire inférieure ; ainsi, dans le genre **coq**, elle offre la figure d'un fer de flèche dont la pointe serait antérieure ; chez les **pigeons**, cette forme sagittée se prononce davantage ; elle s'efface, au contraire, à cause

de la forme élargie du bec, chez les **oies** et les **canards**, qui ont du reste la langue plus molle et plus flexible que les Gallinacés.

Les *glandes salivaires* sont peu développées, les fluides qu'elles sécrètent étant moins nécessaires que chez les Mammifères, car les Oiseaux avalent presque toujours leurs aliments sans les mâcher, et l'insalivation, qui a pour but, dans les Mammifères, de faciliter l'action triturante des dents en imprégnant de liquide les substances introduites dans la bouche, devient ainsi, chez les Oiseaux, une fonction presque inutile. Gurlt indique une *glande parotide* située sous l'arcade zygomatique et dont le conduit excréteur aboutit en arrière de la commissure des mâchoires. Meckel la nomme *glande angulaire de la bouche* et dit qu'il est difficile de la regarder comme le représentant de la parotide plutôt que comme une glande des joues et des lèvres. Duvernoy l'assimile catégoriquement aux glandes molaires. Les *sublinguales* se touchent sur la ligne médiane, dans presque toute leur étendue, et forment comme une masse impaire conique, dont la pointe occupe l'angle rentrant des branches du maxillaire. D'après Duvernoy, les *sous-maxillaires* seraient représentées par deux très petites glandes situées derrière les précédentes, mais dont l'existence est loin d'être constante, car, parmi les Oiseaux de basse-cour, le **dindon** est le seul chez lequel Duvernoy les signale.

Arrière-bouche. — Ce compartiment ne forme point une cavité distincte de la bouche, le voile du palais manquant absolument chez les Oiseaux. On remarquera l'orifice guttural des cavités nasales, en forme de fente longitudinale divisée en deux par le bord inférieur du vomer. En bas, une autre fente, moins étendue, figure l'entrée du larynx, remarquable par l'absence complète de l'opercule épiglottique. Le pourtour de l'orifice guttural des cavités nasales ainsi que le bord postérieur du larynx sont garnis de papilles cornées recurrentes qui aident à la déglutition, exclusivement mécanique chez les Oiseaux, des aliments liquides ou solides.

Œsophage (fig. 293, *3* et *5*). — Ce canal se distingue par son calibre énorme et par sa grande dilatabilité. Les parois en sont très minces et contiennent dans leur épaisseur des glandules lenticulaires qui s'aperçoivent très nettement sur un œsophage insufflé, à cause du peu d'épaisseur et de la transparence des tissus. A son origine, l'œsophage n'est point séparé du pharynx par un rétrécissement. Il est accolé dans son trajet au muscle long du cou et à la trachée. Il se continue par le premier compartiment de l'estomac, c'est-à-dire le ventricule succenturié, après avoir pénétré dans la poitrine, en passant au-dessus de l'origine des bronches, puis entre ces deux tuyaux.

Chez les *Palmipèdes* et les *Colombins*, l'œsophage est renflé dans sa partie cervicale de manière à représenter, quand ses parois sont distendues, une longue cavité fusiforme, susceptible d'une extrême dilatation dans le pigeon boulant.

Dans les *Gallinacés*, cette dilatation n'existe point ; mais l'œsophage présente sur son trajet, immédiatement avant son entrée dans la poitrine, une poche membraneuse, ovoïde sorte de boursouflement antérieur des tuniques œsophagiennes, qu'on a désignée sous le nom de *jabot* (fig. 293, *4*). On trouve donc dans l'œsophage de ces Oiseaux deux sections distinctes, jointes bout à bout, l'une supérieure ou cervicale, l'autre inférieure ou thoracique, sur la limite desquelles se trouve le *jabot*. Celui-ci ne diffère point dans sa structure de l'œsophage lui-même. Réservoir temporaire pour les aliments ingérés par l'animal pendant son repas, il les ramollit en les imprégnant d'une certaine quantité de fluide et les chasse ensuite dans le ventricule succenturié par les contractions de

sa membrane externe, avec l'aide d'un large muscle peaussier cervical qui la recouvre.

Chez les *pigeons*, le jabot est divisé en deux poches latérales et présente autour de son orifice inférieur des éminences glanduleuses formant bourrelet (glandes aquipares). Il éprouve, chez le mâle comme chez la femelle, à partir du huitième jour de l'incubation jusqu'au vingtième jour qui suit l'éclosion des jeunes, de singuliers changements dans sa structure, qui coïncident avec l'établissement d'une espèce de sécrétion dont le produit régurgité sert à la nourriture de ces derniers. A cette époque, les membranes du jabot s'épaississent, se vascularisent davantage, les plis et les rides de la muqueuse s'accentuent et laissent dans leurs intervalles des dépressions profondes où s'accumule une humeur d'apparence laiteuse qui résulte de la prolifération active de l'épithélium et de sa desquamation graisseuse concomitante. Il n'y a point de glandes permanentes destinées à cette sécrétion (1).

Le jabot fait défaut aux *oies*, *canards* et *autruches*, tandis qu'il existe d'une manière générale chez les Oiseaux granivores.

Estomac. — L'estomac présente, dans les Oiseaux, d'assez nombreuses variétés. Sa forme la plus simple est celle qu'il offre chez le héron, le pélican, les pétrels, etc, où l'on trouve un sac unique, qui est pourvu, autour de l'insertion de l'œsophage, d'une ceinture épaisse de glandules chargées de sécréter le suc gastrique. Mais, dans la plupart des autres espèces et spécialement chez nos Oiseaux domestiques, la disposition de l'estomac se modifie et se complique : on trouve d'abord un compartiment spécial, riche en glandules, appelé *ventricule succenturié* ou *proventricule*, puis un deuxième réservoir, le *gésier*, remarquable par la forte constitution musculeuse de ses parois. Le premier prend encore le nom d'*estomac glanduleux*, le second celui d'*estomac musculeux*.

Estomac glanduleux, ventricule succenturié ou *proventricule* (fig. 293, 6). — C'est un sac ovoïde, situé dans le plan médian du corps, entre les deux lobes du foie, au-dessous de l'artère aorte. Son extrémité antérieure reçoit l'embouchure de l'œsophage ; la postérieure se continue avec le gésier. Le volume de cet estomac n'est pas considérable et sa cavité intérieure est d'autant plus étroite que les parois sont plus épaisses ; aussi les aliments ne s'y accumulent point et ne font que le traverser, en rainant avec eux le suc qui doit concourir à opérer plus loin la dissolution de leurs principes nutritifs. Trois tuniques entrent dans sa paroi : une externe constituée par le péritoine; une moyenne formée de fibres musculeuses pâles qui se continuent avec celles de l'œsophage, une interne de nature muqueuse, criblée par les orifices de petites glandes en tube, serrées les unes contre les autres et rappelant les glandes de Lieberkühn de l'intestin. Cette structure glanduleuse a longtemps fait regarder le proventricule comme le véritable estomac des Oiseaux, mais Jobert a démontré que le suc gastrique véritable est sécrété par le gésier.

Estomac musculeux ou *gésier* (fig. 293, 7). — Beaucoup plus volumineux que le précédent, cet estomac se présente avec la forme d'une grosse lentille biconvexe, déprimée d'un côté à l'autre, située en arrière du foie et couverte en partie par les lobes latéraux de cette glande. En haut et à droite, il offre, à une petite distance l'une de l'autre, l'insertion du ventricule succenturié et l'origine du duodénum. La cavité du gésier contient toujours des aliments mêlés à une grande quantité de petits cailloux siliceux dont nous verrons plus loin l'utilité On retrouve dans la structure

(1) Voir Charbonnelle-Salle et Phisalix, Sur la sécrétion lactée des pigeons en incubation (*C. R. A. S.*, 1886, 2e semestre).

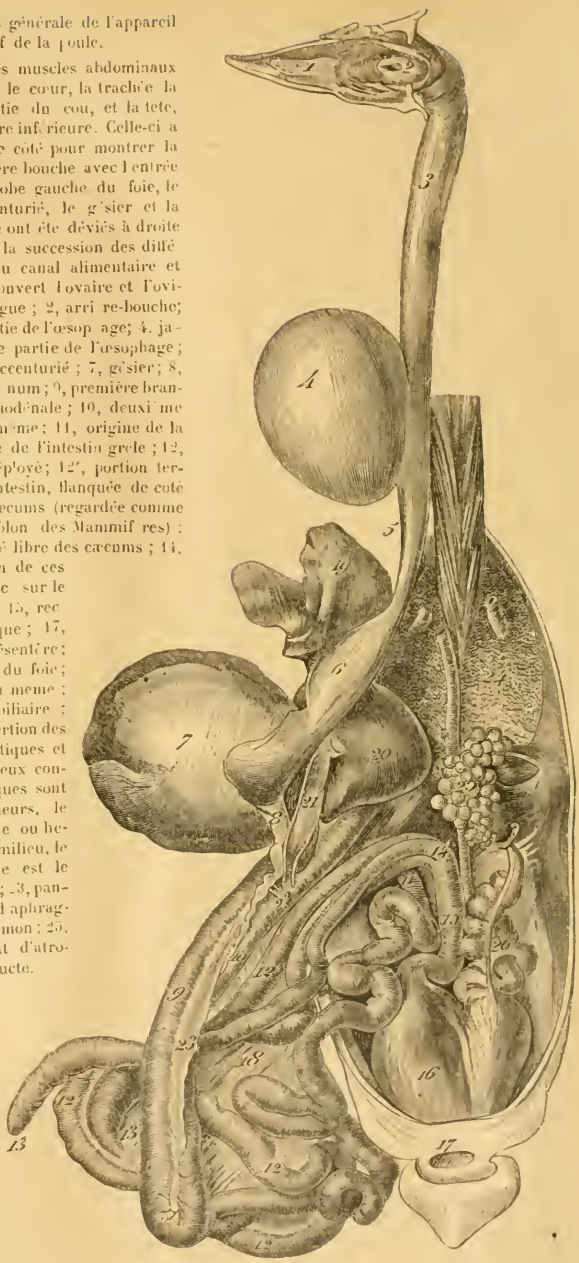

Fig. 293. — Vue générale de l'appareil digestif de la poule.

On a enlevé les muscles abdominaux avec le sternum, le cœur, la trachée la plus grande partie du cou, et la tête, moins la mâchoire inférieure. Celle-ci a été renversée de côté pour montrer la langue et l'arrière bouche avec l'entrée du larynx. Le lobe gauche du foie, le ventricule succenturié, le gésier et la masse intestinale ont été déviés à droite afin de faire voir la succession des différentes parties du canal alimentaire et de mettre à découvert l'ovaire et l'oviducte. — 1, langue ; 2, arrière-bouche; 3, première partie de l'œsophage; 4, jabot ; 5, deuxième partie de l'œsophage ; 6, ventricule succenturié ; 7, gésier; 8, origine du duodénum ; 9, première branche de l'anse duodénale ; 10, deuxième branche de la même ; 11, origine de la portion flottante de l'intestin grêle ; 12, intestin grêle déployé; 12', portion terminale de cet intestin, flanquée de côté par les deux cæcums (regardée comme l'analogue du colon des Mammifères) ; 13, 13, extrémité libre des cæcums ; 14, point d'insertion de ces deux culs de sac sur le tube intestinal ; 15, rectum ; 16, cloaque ; 17, anus ; 18, mésentère ; 19, lobe gauche du foie ; 20, lobe droit du même ; 21, vésicule biliaire ; 22, points d'insertion des canaux pancréatiques et biliaires : les deux conduits pancréatiques sont les plus antérieurs, le canal cholédoque ou hépatique est au milieu, le conduit cystique est le plus postérieur ; 23, pancréas ; 24, face diaphragmatique du poumon ; 25, ovaire (en état d'atrophie) ; 26, oviducte.

de ce viscère les trois tuniques qui forment les parois de tous les réservoirs abdominaux. La muqueuse se distingue par l'épaisseur et la dureté extraordinaires de sa couche superficielle, qui a l'apparence de la corne, mais n'est autre chose en réalité qu'une épaisse cuticule surmontant un épithélium simple, cylindrique. De nombreuses glandes en tube sillonnent le chorion. Et, à l'extérieur de celui-ci, se trouvent appliqués deux puissants muscles rouges, l'un supérieur, l'autre inférieur, occupant les bords de l'organe, et dont les fibres, disposées en anses, se portent d'un côté à l'autre en s'insérant sur une forte aponévrose nacrée appliquée contre les faces latérales du viscère. Enfin, la structure de celui-ci est complétée par une mince enveloppe péritonéale.

Le gésier constitue un appareil de trituration. Quand les aliments arrivent dans sa cavité, ils n'ont en effet subi encore aucune mastication, vu que les Oiseaux n'ont pas de dents; mais ils rencontrent là toutes les conditions indispensables à l'accomplissement de cette désagrégation ; deux muscles compresseurs d'une puissante énergie ; une cuticule cornée donnant à la surface interne de l'organe la dureté nécessaire pour résister à l'énorme pression qui s'exerce sur le contenu de l'estomac ; des cailloux siliceux, véritables dents artificielles qu'un admirable instinct porte les Oiseaux à avaler, et entre lesquels sont broyés les aliments. Cette action triturante du gésier ne s'effectue que chez les Oiseaux nourris avec des aliments durs et coriaces comme les diverses espèces de grains. Elle était inutile aux Oiseaux de proie; aussi, chez ceux-ci, les deux muscles du gésier sont-ils remplacés par une membrane charnue qui offre une épaisseur uniforme de quelques millimètres à peine; la présence de ces muscles est donc subordonnée au genre d'alimentation.

Intestin. — La longueur de l'intestin varie, comme dans les Mammifères, avec le régime alimentaire : fort court dans les Oiseaux de proie, ce viscère s'allonge d'une manière très notable chez les Omnivores et les Granivores. Dans tous, le diamètre est à peu près uniforme sur toute sa longueur; aussi devient il difficile d'établir les diverses distinctions que nous avons reconnues chez les Mammifères. Le tube commence par une partie pliée en anse qui représente le *duodénum* et dont les deux branches, accolées l'une à l'autre, marchent parallèlement comme celles de l'anse colique des animaux solipèdes. Fixée par un court frein mésentérique au côlon, cette partie du viscère comprend le pancréas entre ses deux branches. Sa courbure flotte librement dans la portion pelvienne de la cavité abdominale (fig. 293, *8*, *9*, *10*). A l'*anse duodénale* succèdent des circonvolutions suspendues à la paroi sous-lombaire par un long mésentère, circonvolutions pelotonnées en une seule masse allongée d'avant en arrière qui occupe une position médiane entre les sacs aériens de la cavité abdominale. L'analogie entre cette masse de circonvolutions et la portion flottante de l'intestin grêle des Mammifères n'a pas besoin d'être démontrée (fig. 29 , *11*, *12*). La partie terminale de cet intestin flottant est accolée à l'anse duodénale et flanquée de deux appendices disposés en *cæcums*. Ceux-ci, à peine indiqués dans le **pigeon** par deux petits tubercules placés sur le trajet du tube intestinal, ne présentent pas moins de 15 à 25 centimètres chez nos autres Oiseaux domestiques ; ce sont deux longs et étroits culs-de-sac, légèrement renflés en massue à leur extrémité borgne, qui est libre et dirigée vers la tête, tandis que l'extrémité percée s'ouvre dans le canal intestinal à une distance très rapprochée de l'anus (fig. 293 *13*, *14*). Il y a toujours des matières alimentaires dans ces deux culs-de-sac; elles s'y introduisent, en suivant un trajet rétrograde, par le mécanisme encore si peu connu qui préside à l'accumulation du sperme dans les vésicules séminales. D'après la plu-

part des naturalistes, ces deux appendices, quoique décrits sous la désignation de *cæcums*, ne représentent point le réservoir qui porte le même nom dans les animaux mammifères. Ce réservoir ne serait autre chose qu'un petit appendice particulier, placé sur le trajet de l'intestin, en avant de l'extrémité libre des culs-de-sac décrits ci-dessus, appendice qui n'existe que dans un petit nombre d'Oiseaux, parmi lesquels se trouvent le **canard**, constamment, et l'**oie**, quelquefois. Dans cette manière de voir, qui nous semble très rationnelle, la portion de l'intestin comprise entre les deux tubes borgnes précités rappellerait le côlon, et ces tubes ne seraient eux-mêmes que des dépendances de ce dernier organe.

Le *rectum* (fig. 293, *15*) est la courte portion d'intestin qui fait suite à l'embouchure des cæcums. Placé à la région sous-lombo-sacrée, il se termine dans le *cloaque* (fig. 293, *16*), sorte de vestibule commun à la voie digestive et aux voies génito-urinaires, qui s'ouvre au dehors par l'*anus*, loge la verge quand elle existe et sert de confluent aux uretères, à l'oviducte, à la *bourse de Fabricius* et aux canaux déférents.

Annexes abdominales du tube digestif. — *Foie* (fig. 293, *19*, *20*). — Il est divisé en deux lobes principaux : l'un gauche, l'autre droit, celui-ci toujours plus gros que le premier ; lobes qui embrassent latéralement, d'une manière incomplète, le gésier et le ventricule succenturié. Il est pourvu, excepté chez le **pigeon**, d'une *vésicule biliaire* (fig. 293, *21*) fixée à la face interne du lobe droit ; mais la disposition de l'appareil excréteur n'est cependant pas tout à fait identique à celle qu'on observe dans les animaux mammifères possédant cette vésicule : en effet, deux conduits biliaires aboutissent isolément dans l'intestin vers l'extrémité de la seconde branche de l'anse duodénale : l'un procédant directement des deux lobes du foie (*canal hépatique* ou *cholédoque*), l'autre provenant exclusivement du lobe droit, recevant le canal cystique sur son trajet, et s'ouvrant dans l'intestin en arrière du précédent (fig. 293, *22*).

Pancréas (fig. 293, *23*). — Très développée chez les Gallinacés, très longue, très étroite, cette glande, comprise dans l'anse duodénale, présente à son extrémité la plus rapprochée du gésier deux principaux conduits excréteurs qui percent isolément les membranes intestinales un peu en avant du canal hépatique.

Rate. — Petit corps de couleur rouge et de forme discoïde, placé à droite des estomacs, sur la limite du gésier et du ventricule succenturié.

TABLE MÉTHODIQUE DES MATIÈRES

DU TOME I

PRÉLIMINAIRES..... 1

APPAREIL DE LA LOCOMOTION

PREMIÈRE SECTION : **OS**

Chapitre Ier. — **Os en général.**

ART. Ier. — *Composition générale du squelette*..... 5

ART. II. — *Principes généraux applicables à l'étude des os*... 6

Nomenclature 6
Situation..... 6
Direction..... 8
Configuration..... 8
Structure 8
Développement et accroissement..... 13
Marche générale de l'ossification..... 17

Chapitre II. — **Os des Mammifères en particulier.**

ART. Ier. — *Colonne vertébrale*. 20

§ 1er. Caractères généraux des vertèbres 22

§ 2. Colonne vertébrale du cheval..... 25
A. Vert. cervicales... 25
B. Vert. dorsales.... 31
C. Vert. lombaires... 34
D. Sacrum..... 36
E. Vert. caudales... 38
F. Rachis en général. 39

§ 3. *Différences*..... 43
Ane, mulet, bardot.. 43
Bœuf 43
Mouton 47
Chien 47
Porc 48
Chien..... 52
Chat..... 55
Lapin..... 55

§ 4. Variations numériques de la colonne vertébrale. 57

ART. II. — *Thorax*..... 60

§ 1er. Sternum..... 60
Différences 63

§ 2. Côtes..... 63
Différences 68

§ 3. Thorax en général... 70

ART. III. — *Tête*..... 72

§ 1er. Os du crâne..... 73
Occipital..... 73
Sphénoïde..... 77
Temporal..... 81
Pariétal..... 84
Frontal..... 86

§ 2. Os de la face..... 88
Maxillaire supérieur. 88
Intermaxillaire..... 91
Palatin 92
Ptérygoïdien..... 93
Zygomatique..... 93
Lacrymal..... 94
Nasal..... 94
Vomer..... 95
Ethmoïde..... 95
Cornets 97
Maxillaire inférieur.. 99
Wormiens 102

§ 3. Tête en général..... 103
Configuration 103
Crâne et face..... 106
Modifications apportées par l'âge..... 111

§ 4. Différences..... 112
Ane..... 112
Mulet et bardot..... 115
Bœuf..... 115
Mouton..... 124
Chèvre..... 127
Porc..... 129
Chien..... 134
Chat..... 140
Lapin..... 143
§ 5. Hyoïde..... 146
Différences..... 148
Théorie vertébrale de la tête.
Vertèbre type..... 149

ART. IV. — *Membre thoracique.* 152
Os de l'épaule..... 152
Différences..... 155
Os du bras..... 158
Différences..... 161
Os de l'avant-bras..... 164
Différences..... 168
Os de la main..... 172
Carpe..... 174
Métacarpe..... 177
Région digitée..... 179
Différences..... 185
Main en général..... 193

ART. V. — *Membre pelvien*.... 198
Os de la hanche et bassin. 198
Différences..... 207
Os de la cuisse..... 212
Différences..... 215
Os de la jambe..... 218
Différences..... 223
Os du pied..... 226
Tarse..... 226
Métatarse..... 229
Région phalangienne. 230
Différences..... 230

ART. VI. — *Parallèle entre les membres*..... 236

Chapitre III. — **Os des Oiseaux.** 243

DEUXIÈME SECTION : **ARTICULATIONS.**

Chapitre Ier. — **Articulations en général.**

§ 1er. Caractères généraux des diarthroses..... 253
§ 2. Caractères généraux des synarthroses..... 260
§ 3. Caractères généraux des amphiarthroses.... 261

Chapitre II. — **Articulations en particulier.**

ART. Ier. — *Articulations de la colonne vertébrale*..... 262
Différences..... 270

ART. II. — *Articulations du thorax*..... 272

ART. III. — *Articulations de la tête*..... 276

ART. IV. — *Articulations du membre antérieur*..... 280
Scapulo-humérale..... 280
Huméro-radiale..... 282
Radio-cubitales..... 284
Carpiennes..... 286
Intermétacarpiennes..... 291
Métacarpo-phalangienne.. 292
Première interphalangienne..... 297
Deuxième interphalangienne..... 299

ART. V. — *Articulations du membre postérieur*..... 303
Sacro-iliaques et symphyse ischio-pubienne..... 303
Coxo-fémorale..... 307
Fémoro-tibiale..... 309
Péronéo-tibiale..... 314
Tarsiennes..... 315

Chapitre III. — **Articulations chez les Oiseaux**..... 319

TROISIÈME SECTION : **MUSCLES.**

Chapitre Ier. — **Muscles en général.**

Morphologie..... 321
Structure..... 325
Propriétés physico-chimiques..... 333
Propriétés physiologiques. 334
Nomenclature..... 337

Chapitre II. — **Muscles en particulier.**

ART. Ier. — *Muscles de la tête*.. 340
§ 1er Peaussiers du crâne. 340
§ 2. Peaussiers de la face.. 340
§ 3. Peaussiers de l'oreille. 349

§ 4. Muscles des mâchoires. 355
§ 5. Muscles de l'hyoïde.. 360
Art. II. — *Muscles du cou*... 362
§ 1er. Ré ion cervicale supérieure..... 363
§ 2. Région cervicale inférieure..... 372
Art. III. — *Muscles du tronc.* 384
§ 1er. Région sous-cutanée. 384
§ 2. Région spinale du dos et des lombes..... 386
§ 3. Région caudale..... 395
§ 4. Muscles du thorax.. 399
Région costale..... 399
Région axillaire..... 403
Région diaphragmatique..... 408
§ 5. Muscles de l'abdomen. 412
Région abdominale inférieure..... 412
Région abdominale supérieure..... 423
Art. IV. — *Muscles du membre antérieur*..... 428
§ 1er. Muscles de l'épaule. 428
§ 2. Muscles du bras... 436
§ 3. Muscles de l'avant-bras..... 444
§ 4. Muscles de la main. 466
Art. V. — *Muscles du membre postérieur*..... 469
§ 1er. Muscles du bassin.. 470
§ 2. Muscles de la cuisse.. 479
§ 3. Muscles de la jambe.. 493
§ 4. Muscles du pied..... 510
Chapitre III. — **Muscles chez les Oiseaux**..... 511
APPAREIL DE LA DIGESTION
Considérations générales..... 513
Chapitre Ier. — **Appareil digestif des Mammifères.**
Art. Ier. — *Organes préparateurs*..... 514
§ 1er. Bouche..... 514
Différences..... 537
§ 2. Dents..... 542
Cheval..... 548
Différences..... 559
§ 3. Glandes salivaires... 573
Différences..... 581
§ 4. Pharynx..... 583
Différences..... 590
§ 5. Œsophage..... 591
Différences..... 594
Art. II. — *Organes essentiels.* 595
§ 1er. Cavité abdominale et péritoine..... 595
Différences..... 601
§ 2. Estomac..... 602
Différences.....
Lapin..... 609
Chien et chat..... 610
Ruminants..... 611
Bœuf..... 612
Mouton..... 622
Chèvre..... 622
§ 3. Intestin..... 623
Intestin grêle..... 623
Gros intestin..... 629
Cæcum..... 630
Côlon..... 632
Rectum..... 637
Différences..... 640
Lapin..... 640
Bœuf..... 640
Mouton et chèvre.... 642
Porc..... 642
Chien..... 645
Chat..... 647
Coup d'œil général et comparatif sur la portion abdominale du tube digestif..... 649
§ 4. Organes annexes de la portion abdominale.... 650
Foie..... 650
Différences..... 661
Pancréas..... 665
Différences..... 668
Rate..... 668
Différences..... 674
Chapitre II. — **Appareil digestif des Oiseaux**..... 674

1345-20. — Corbeil. Imprimerie Crété.